С.Н. Наврўзов Ж.Н. Қаҳҳоров

Қизилўнгач саратони таққосий ташҳиси



"Абу Али ибн Сино"

С.Н.Наврўзов, Ж.Н.Қаҳҳоров

ҚИЗИЛЎНГАЧ САРАТОНИ ТАҚҚОСИЙ ТАШҲИСИ

(қўлланма)



ТОШКЕНТ
АБУ АЛИ ИБН СИНО НОМИДАГИ
ТИББИЁТ НАШРИЁТИ
2003

Муаллифлар:

Саримбек Наврўзович Наврўзов Ўзбекистон Республикаси ССВ ни Онкология Илмий марказа директори, тиббиёт фанлари доктори, профессор. **Жамолиддин Неъматович Қаххоров** — ЎзССВ га қарашли РОИМ радиология ва нур терапияси бўлими илмий раҳбари, тиббиёт фанлари номзоди.

Тақризчилар:

Р.С.Мадалихўжаев — II ТошДТИ онкология курси мудири, профессор. **М.Д.Жўраев** — Республика Онкология Илий маркази торакоабдоминал бўлими илмий раҳбари, тиббиёт фанлари доктори.

Қўлланмада қизилўнгач саратонининг клиник кўриниши, ташҳиси муфассал ёритилган. Қизилўнгачда учрайдиган клиник кўриниши билан қизилўнгач саратонини эслатадиган бошқа касалликлар рентгенологик манзараси ва фарқий белгилари кўрсатиб ўтилган. Қўлланма талабалар, рентгенологлар, жаррохлар ва барча қизилўнгач касалликлари билан қизиқувчи мутахасисларга фойдали бўлиши мумкин.

Н 4108080000 - 25
М354(04) - 2003 қатъий буюртма 2003.

ISBN 5-638 — 02103 — 5

© Абу Али ибн Сино
тиббиёт нашриёти,
2003 йил.

Мў'табар устозларимизга
бағишлаймиз.
(муаллифлар)

МУАЛЛИФЛАРДАН

Сизнинг эътиборингизга ҳавола қилинаётган монография қизилўнгач касалликлари таснифига бағишланган. Қизилўнгачни иш фаолиятини бузилиши ва органик касалликлари ошқозон - ичак касалликлари орасида кўп учрайди ва анча юқори ўринни эгаллайди. Қизилўнгач функционал бузилиши инсонни умумий организми, нерв тизими фаолияти билан бевосита боглиқ бўлса, органик (ўсмалар, дивертикллар, куйишдан кейинги стриктуралар ва ҳ.к.) касалликларни даволаш жиҳатидан мураккаб бўлиб, тиббиётда долзарб муаммо бўлиб қолмоқда.

Сўнги пайтларда эришилаётган ютуқлар, шу жумладан қизилўнгач жарроҳлигидаги пластик амалиётлар, микрохирургия усуллари беморларни оғир дарддан халос қиладиган усуллардан бири деса бўлади. Шу билан биргаликда қатор муаммолар, қизилўнгач саратонини эрта, замонавий усуллар билан муваффақиятли даволаш мумкин бўлган даврда аниқлаш долзарблигича қолмоқда. Бир томондан қизилўнгач касалликлари диагностик усуллари мураккаб текширишларни талаб этмасада, медицина тармоғидаги шифокорлар томонидан текшириш натижаларини доим ҳам тўғри талқин эта олмаслиги, қизилўнгач саратони касаллигини 50-60% ни фақат III-IV босқичда аниқланиб, сифатли-кафолатланган даволашни натижасини кескин туширмоқда.

Республика Онкология Илмий Марказида эришилаётган ютуқларни тахлил қилиб кўрганимизда, кейинги йилларда қизилўнгач саратонини комбинациялашган ва комплекс даволашда эришилган ютуқлар эътиборга лойиқ деб ҳисоблаймиз. Айниқса жарроҳлик усулидан олдинги дистанцион ва кавак ичра брахиотерапия, ундан кейинги «чизиқли тезлатгич» радиотерапевтик ускуналари ёрдамидаги даволаш беш йиллик кўрсаткичларини кескин узайтирди.

Қўлингиздаги монография тиббиётни мураккаб соҳаларидан бири бўлган қизилўнгач касалликларини даволашга бағишланган бўлиб, амалиётда қўллашга қулай, ихчам тарзда тузишга ҳаракат қилдик. Ўйлаймизки баъзи бир камчиликлардан ҳоли бўлмаган бўлса ҳам, ушбу монография давлатимизда тиббиётнинг бир соҳасини ривожига ҳисса қўшса ўз бурчимизни бажарган ҳисоблаймиз.

Қўлланмани тайёрлашга яқиндан ёрдам берган академик Н.Қ. Муродхўджаев, ТошВМИ рентгенология кафедраси мудири профессор Э.О.Шокиров ва кафедра профессори Ш.М.Мирғаниевга ўз минатдорчилигимизни билдирамиз.

Was ist das Schwerste von allem?
Was Dir das Leichteste dunkt.
Mit den Augen zu sehen,
Was vor den Augen Dir liegt.

V. Goethe.[1]

УМУМИЙ ҚИСМ

Қизилўнгач эмбриологияси, анатомияси ва физиологияси.

Қизилўнгач овқат ҳазм қилиш системасининг бошланғич аъзоси бўлиб халқум ва меъдани ўзаро боғлаб туради.

Қизилўнгач эмбриологиси. Ҳомиланинг 2-3 ҳафтасида эмбрионда овқат ҳазм қилиш ва нафас олиш органини бошлаб берувчи кекирдак ичак пайдо бўлади. 4-ҳафтанинг охирида кекирдак ичак бўйлаб ўтган тўсиқ ёрдамида иккита олдинги — нафас олиш найи ва орқа — қизилўнгач найини ҳосил қилади. Қизилўнгач 4—5мм лик эмбрионда калта най ҳолида бўлиб 1—2 қатор эпителий ҳужайраларидан ташкил топади. 2-ойнинг охирида қатор ўсган призматик ҳужайралар найнинг ички қаватини тўлиқ қоплаб қизилўнгач ўзагига ип шаклини беради. Учинчи ойдан бошлаб, қизилўнгач, ўзагининг ички қават ҳужайраларида дистрофия ва вакуолаланиш натижасида қайта най шаклини олади. Бу босқичда эмбриогенезнинг бузилиши туғма атрезия ва стеноз касалликларига олиб келади. Тўртинчи ойдан бошлаб бу аъзо ўсиб торая бошлайди, айни шу вақтда қизилўнгач безсимон ҳужайралари, шиллиқ қават бурмалари пайдо бўлади. Кейинчалик қизилўнгач пастки қисми ёй бўйича 90° яқин бурилади ва меъда қорин бўшлиғига тушади. Шу ойда атрофдаги мезенхима тўқимасидан қизилўнгач мушак қавати, қон, лимфа ва нерв толалари ҳосил бўлади. Бола туғилишида қизилўнгач яхши қон ва лимфа томирлари, нерв тўқималари билан таъминланган, узунлиги 11-16 см., эни 0,7-0,8

[1] Нима жуда қийин? Жуда осон кўринган нарса: кўз билан, кўз олдидаги нарсани кўра билиш. (В.Гёте.)

см., бўлган най шаклида бўлади. Қизилўнгач ва меъда кардияси ривожланиши ҳаётнинг биринчи йилида тугайди. Гисс бурчаги (қизилўнгачнинг меъдага ўтиш қисмидаги бурчак) кўкрак ёшидаги болаларда ўтмас бурчак шаклида бўлади, шу сабабли ҳам уларда тез-тез қусиш учрайди.

Гистология. Қизилўнгач тўртта — шиллиқ, шиллиқ ости, мушак ва адвентиция қаватларидан иборат.

Қизилўнгач шиллиқ қавати кўп қаватли (20—24) ясси эпителийдан иборат бўлиб, унинг қалинлиги 0,5—0,8 мм ни ташкил этади. Шиллиқ ости қавати — бу тарқоқ жойлашган, кам ҳаракат, бириктирувчи тўқимадан иборат бўлиб, шиллиқ қаватдан фарқли ўлароқ кучли қон томир, лимфа томир ва нерв тўқима тармоғи жойлашган. Қизилўнгач проксимал қисми шиллиқ қаватида 200 дан ортиқ чуқур, хақиқий безлар бор. Бу безларнинг катталиги 0,1 см.гача бўлиб оғиз қисми қизилўнгачнинг пастки қисмига қараб бурчак ҳосил қилиб очилади, шиллиқ қават юзасига қуюқ суюқлик ажратади. Мускул қаватининг қалинлиги 0,2 см.гача бўлиб икки хил: кўндаланг ва тўғри мускуллардан ташкил топган. Мускуллар орасида жойлашган бириктурувчи тўқима соҳасида қон томирлари ва мушакларо нерв чигаллари ўтади (Phlecsus mezentericus Aurbahi). Бу мушаклар қон билан таъминлайдиган томирлар ёрдамида чап асосий бронх ва кўкс плевра билан алоқада бўлади.

Адвентиция қавати тўр ҳосил қилувчи коллаген ва эластик тўқималардан иборат бўлиб, бу тўқималар билан боғлиқ бўлади. Қорин бўшлиғида қизилўнгачнинг пастки қисми кучли мушак қобиғи ҳосил қилади ва қорин парда билан қопланади.

Қизилўнгач топографик анатомияси. Қизилўнгач узунлиги одамнинг ёши, тана узунлиги, жинсига боқлиқ бўлади ва аёлларда 23—24 см., эркакларда 24—26 см.ни ташкил этади. Қизилўнгачнинг бошланиш қисми икки ёшли болада C-IV, 12 ёшда C-V, ўрата ёшда C-VI, карияларда C-VII га тўғри келади. Меъда кардия қисми чап VII қовурғанинг олдинги ёйи соҳасига тўғри келади. Қизилўнгач диаметрининг бошланғич қисми 18 мм., ўрта қисми 21—25

мм. ва пастки қисми 22 мм.ни ташкил этиб девор қалинлиги 3—4 мм. дан иборат бўлади.

Қизилўнгач асосий уч бўлимдан — бўйин, кўкрак қафаси ва қорин бўшлиғи бўлимларидан ташкил топади. Бўйин бўлими 5—8 см. узунликда бўлиб C VI - Th II умуртқалар соҳасига тўғри келади. Бу бўлимнинг олдинги девори трахеяга ва қалқонсимон без чап бўлагига, орқа девори юқорида кўрсатиб ўтилган умуртқа поғонасига, ён деворлари юқорида кўрсатиб ўтилган умуртқа поғонасига, ён деворлари қалқонсимон без, ҳамда уйқу артериялари ва қайтувчи нервларга (n. rekurens) тегиб туради. Бўйин қисм орқа девори жуда юқа бўлади ва бу соҳада кўп ҳолларда дивертикул ҳосил бўлади. Кўкрак бўлими — кўкрак қафасининг бошланишидан диафрагмагача бўлган масофанинг орқа кўкс соҳасида жойлашади. Бу бўлим қизилўнгачнинг энг узун қисми (15—19 см.) бўлиб ThII - Th X - XI чи умуртқа поғонасига тўғри келади ва шу умуртқадан юпқа парда ёрдамида ажралиб туради. Th II дан Th IV-V гача қизилўнгач трахеядан чапроқда ётади, Th III сатҳида аорта ёйи, Th IV соҳасида эса тоқ вена билан кесишади. Th V соҳасида қизилўнгач трахея бифуркацияси ва чап асосий бронх деворларига тегиб туради. Бу аъзолар кучли пай ва мушак тўқималари билан боғланади (liq. et m. bronhoesophaqealis). Худди шу соҳада қизилўнгачдан чапда кўкрак лимфа томири, қайтувчи нерв (n.recurens), шохтомир ёйи ёки ўмров ости артерияси ётади. Бифуркация сатҳида қизилўнгачдан чап, орқа тарафда ўнг адашган нерв (n. vaqus) тегиб туради. Пастроқда қизилўнгачга перикард билан ажралган юрак чап қоринчаси орқа девори ёндашади. Диафрагмадан 2 - 3 см. юқорида қизилўнгач бурчак ҳосил қилиб чапга оғади. Кўкрак бўлимида қизилўнгачга жуда яқин кўкс соҳа, умуртқа олди соҳа, шохтомир олди, трахеобронхиал ва бифуркация лимфа тугунлари жойлашади. Қизилўнгачнинг орқа кўкс муҳити аъзолар билан чамбарчас боғлиқлиги қизилўнгач касалликларини ташхис қилишда ва даволаш усулларини қўллашда эътибор бериш керак.

Энг калта диафрагма бўлими (1,5—2,5 см.) умуртқа поғонасидан 2—3 см.олдинда ва тана ўрта чизиғидан 1 см. чапда жойлашган. Қорин бўлими ўртача 3—4 см. (1—7 см.)

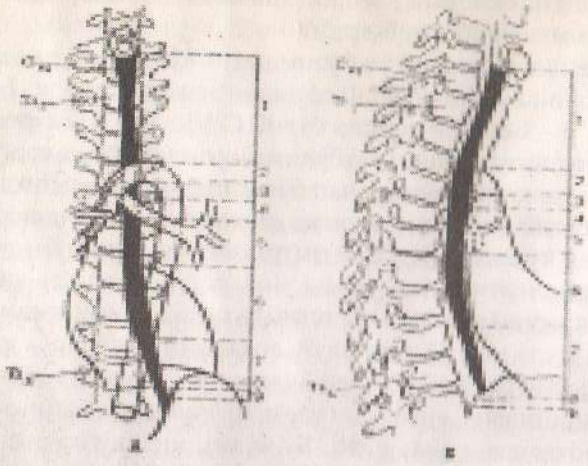

1-расм. Қизилўнгач Бомбарт бўйича сегментар тузилиши (изоҳи матнда).

узунликда бўлади ва жигар чап бўлагининг орқа қисмида ётади. Бу бўлимнинг олдинги ва ён қисмлари қорин парда билан қопланган бўлиб атрофдаги юмшоқ тўқималар ичида меъда кардия қисми лимфа тугунлари, симпатик ва адашган нерв шохобчалари жойлашган.

Қизилўнгачда тўрта физиологик сиқилиш (аъзо диаметрининг 1/3 қисмидан кўпроқ торайиши) ажратилади. Асосан шу соҳаларда ёт таналар тиқилади, жароҳатлар юз беради, чандиқлар ва ўсмалар ҳосил бўлади. Биринчи сиқилиш кекирдак — қизилўнгач сфинктерига кирар қисмида (С-VI умуртқа сатҳида) жойлашган. Иккинчи сиқилиш (шохтомир сиқилиши) кам ривожланган бўлиб, шохтомирни қизилўнгач деворига босими натижасида пайдо бўлади (Tn III) ва шохтомир касалликлари сиқилишни кучайтириши мумкин. Tn - V сатҳида учинчи сиқилиш жойлашади. Бу сиқилиш чап асосий бронх қизилўнгач деворига босилишидан ҳосил бўлади. Тўртинчи сиқилиш диафрагма оёқчалари сиқиши натижасида пайдо бўлади (Tn-X сатхида).

Рентгенологлар Tn XI яъни қизилўнгачнинг меъдага ўтар қисмида бешинчи физиологик сиқилиш ажратишади ва бу сиқилиш кардия сфинктери соҳасига тўғри келади.

М. Бромбарт (1956 й.) қизилўнгачни тўққиз сегментга бўлиб ўрганишни таклиф қилади (1-расм.).

1. сегмент — трахея ёки шохтомир усти сегменти; 2. сегмент — шохтомир сегменти; 3. Сегмент — бронх сегменти; 4. сегмент — шохтомир-бронх сегменти; 5. Сегмент — бронхости сегменти; 6. Сегмент — ретро-кардинал сегменти; 7. Сегмент — диафрагма усти сегменти; 8. Сегмент — диафрагма ичи сегменти; 9. Сегмент — қорин сегменти.

Қизилўнгач алоҳида қон томири бўлмаганлиги учун овқат ҳазм қилиш системасида энг кам қон билан таъминланган аъзодир. Қизилўнгач бўйин бўлими қалқонсимон без артерияси ва ўмров ости артерияси шохобчаларидан озиқланади, кўкрак бўлими бронх артерияси, қовурға-ора артериялари ва кўкрак шохтомири артерия шохобчаларидан қон олади. Бошқа бўлимларга нисбатан қорин бўлими қон билан яхшироқ таъминланган. Бу бўлимга қон чап меъда ва пастки диафрагма артериясидан келади. Интрамурал қон томирлар тўри шиллиқ ости қаватида кучли ривожланган бўлиб, шиллиқ ҳамда мушак қаватлари шу артериялар шохобидан озиқланади.

Вена томирларининг асосий шохобчалари шиллиқ ости қаватида артерия қон томирлари билан ёнма-ён жойлашади. Асосий вена магистраллари бўйин бўлимида қалқонсимон без ҳамда бронх, кўкрак бўлимида тоқ ва ярим тоқ веналар (юқори кавак вена шохоби), қорин бўлимида меъда ва жигар веналари (дарвоза вена шохоби)га йиғилади ва анатомо-физиологик жиҳатдан зарур бўлган кавак-дарвоза вена анастомози (портокавал) ҳосил қилади.

Лимфа тугунлари асосий 5 гуруҳга бўлинади (2-расм): умумий уйқу артерияси тугунлари (2-1. расм), тўш-орти тугунлари (2-2.расм), ўмровости венаси тугунлари (2-3 расм), бифуркация (2-4.расм), шохтомиролди (2-5.расм) ва кардия (2-6.расм) лимфа тугунлари. Лимфа оқими яхши ривожланган шиллиқ ва шиллиқ ости қаватлари лимфа тўрларида амалга оширилади. Лимфа асосан юқори (кекирдак) ёки пастга (меъда) оқади. Шу сабабли саратон метастазлари аввал интрамурал тарқалади, кейинчалик эса лимфа тугунларида пайдо бўлади.

Қизилўнгач иннервацияси ўзига хос бўлиб жуда мураккабдир. Бу аъзо адашган ва қайтувчи нервлар ёрдамида

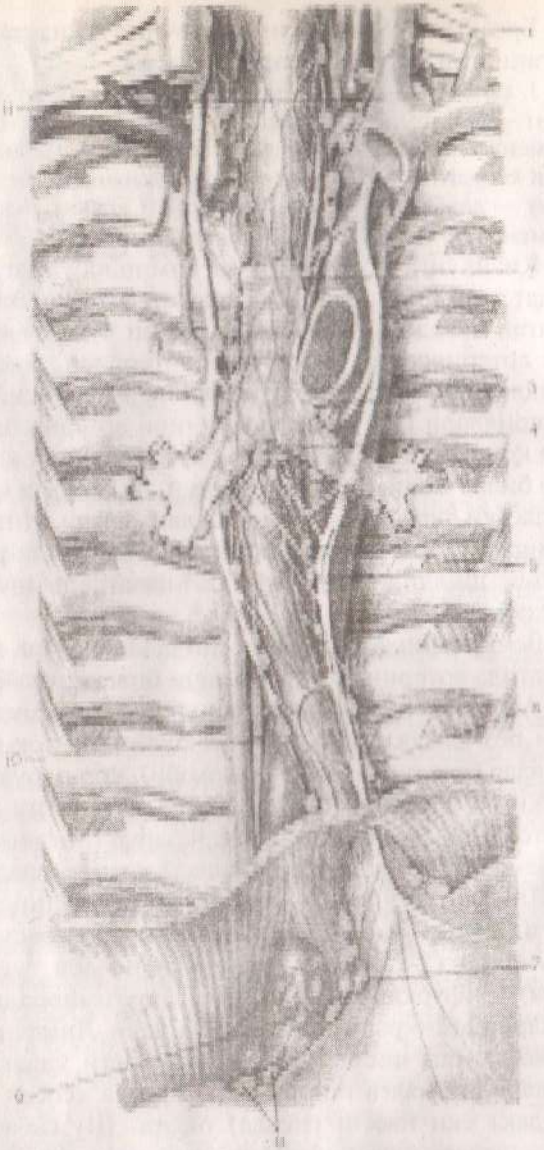

2-расм. Қизилўнгач лимфа коллекторлари (изоҳи матнда).

парасимпатик, чегаравий тугунлари шохтомир нерв тўрлари, ўпка нерв шохобчаси, юрак тўри, қуёшсимон тўр тўқимаси ва субкардия ганглияларидан симпатик нерв толаларини олади. Кўплаб нерв шохобчалари олдинги ва ортги қизилўнгач нерв тўрлари ҳосил қилади.

Яна айтиб ўтиш лозимки ўзига хос ганглия ҳужайралари (Догель ҳужайралари) қизилўнгач ички мухторий иннервацияси ва маҳаллий ҳаракатни бошқарув вазифасини ўзига олади. Шу сабабли қизилўнгач юрак сингари ўзининг мухтор нерв системасига эга.

Физиология. Овқатни оғиз бўшлиғидан меъдага ўтқазиш қизилўнгачнинг физиологик вазифасидир.

Овқат ютиш 3 узлуксиз батартиб босқичдан иборат: биринчи босқичда овқат оғиз бўшлиғидан халқумга ўтқазилади. Овқат тилнинг асосидан ўтган замоноқ ютиниш бошқарувсиз бўлиб қолиши ва рефлектор равишда давом этиши тасдиқланган. Бунда халқум мушакларининг кучли қисқариши, товуш пайларини ёпади, қизилўнгач кириш қисмини очади ва натижада овқат қизилўнгач ичига сурилади. Иккинчи босқич - Рефлектор ютиниш маркази узунчоқ мия ва мия кўприги соҳасида жойлашган бўлиб, миянинг шу соҳалар касалликлари ютинишнинг иккинчи рефлектор фазаси бузилишига, ютинган вақтда овқат бурун бўшлиғи, нафас олиш йўлларига тушишига олиб келади. Учинчи босқичда - овқат кардиядан ўтиб меъдага тушади. Қизилўнгач функцияси енгил ва тушунарли кўринишига қарамай ҳозирги вақтгача овқат ўтқазиш механизми устидаги баҳслар давом этмоқда. Овқат қизилўнгачдан ўтишга - халқумдан ўтиш даврида олган қувват, овқат оғирлиги ва гидростатик босим, қизилўнгач деворларининг перистальтика ҳаракати катта рол ўйнайди.

Овқат (зичлиги, консистенциясига қараб) қизилўнгачдан 2—3 секунддан 6—15 секунд вақт ичида ўтади. Қизилўнгач перистальтика ҳаракати ўртача 3—5 см/сек.,ни ташкил этади. Овқат қизилўнгачдан ўтаётганда, овқатдан пастда бўлган қизилўнгач очилади, юқори девори торайиб овқатни оғиз бўшлиғи томонга ҳаракат қилишини олдини олади ва овқатни меъдага ҳайдайди. Қизилўнгач ичидаги босим тинч ҳолатда 10 см. сув устунига, ютинганда 70—90см. сув

устунигача кўтарилади (ўртача 30 дан 140 см.сув.уст.-гача ўзгаради). Айрим ҳолларда тинч ҳолатда ҳам қизилўнгачда перистальтика кузатилади. Бундай перистальтика тўлқинларини «тозаловчи тўлқинлар» ҳам дейилади ва асосан овқат қолдиқларини қизилўнгачдан меъдага суриш вазифасини бажаради.

Шуни алоҳида қайд қилиш керакки, қизилўнгач функциясига рухий ва ички аъзолар соматик касалликлари ҳам сезиларли таъсир қилади (висцеро-висцерал ва ваго-вагал рефлекслар). Овқат кўриниши, қўрқув, қувонч ва ҳоказолар қизилўнгач тонусини ўзгартиради, айрим ҳолларда дисфункцияга олиб келади.

II. ҚИЗИЛЎНГАЧ КАСАЛЛИКЛАРИ ТАШХИСИЁТИДАГИ ОБЪЕКТИВ ВА СУБЪЕКТИВ ҚИЙИНЧИЛИКЛАР

Диагноз сўзи грекча διαγινωσχω - сўзидан олинган бўлиб текшириш, ажратиш, қиёслаш, аниқлаш, қарор қилиш, мулоҳаза юритиш, ўйлаш каби маъноларни англатади. Шифокор ишининг асосида диагноз ётади. Диагноз фаққат даволаш дастурини тузиш учун эмас, балки бемор кейинги тақдирини белгилашда ҳам аҳамиятга эга. Диагнозни тўғри қўя олмаслик ва хато диагноз қўйишнинг бир неча сабаблари бор. Нотўғри диагноз қўйишнинг асосий сабаблари қуйидагилардир:

1. Касаллик (нозологик бирлик) клиникасини билмаслик
2. Беморни тўлиқ текширмаслик
3. Олинган маълумотларни нотўғри талқин этиш.
4. Айрим лабораторик текшириш усуллари хулосасига ошиқча баҳо бериш.

Шифокор феъли (характери) айрим ҳолларда диагноз қўйишда катта рол ўйнайди: конструктив фикрлаш етишмаслиги, ўзи қўйган диагнозга танқидий ёндошмаслик, шуҳратпарастлик ва ман-манлик, «қизиқарли» диагноз қўйишга иштиёқ, пессимизм ва ортиқча оптимизмга берилиш, қарор қабул қилолмаслик ва ҳ.к. шулар жумласига киради.

Шу боисдан ҳам кўп учрайдиган касаллик - кўп учрайдиган диагноз, кам учрайдиган диагноз кам учрайдиган касалликдир деган диагностикани асосий қонунларидан биридир. Масалан, қизилўнгач саратони, қизилўнгач сили ёки дифтериясидан кўпроқ учрайди, шунинг учун ҳам дисфагия билан келган беморда авваламбор қизилўнгач саратонини излаш лозим.

Диагноз қўйишда доимо қуйидаги омилларга эътибор бериш зарур бўлади: хасталик пайдо бўлишида ва ривожланишида киши ёшининг аҳамияти (кардия ахалазияси ёшларда кексаларга нисбатан кўпроқ учраши, ёки қизилўнгач саратони кексаларда ёшларга нисбатан кўпроқ учраши), жинс таъсири (қизилўнгач нейроген дисфункциялари аёлларда эркакларга нисбатан купроқ учрайди), турар жойи ва муҳити, зарарли одатлари (чекиш, ичиш, жуда иссиқ ёки сифатсиз овқатларни истеъмол этиш) катта ўрин тутади.

Аҳоли орасида санитар ва гигиеник маданиятнинг ривожи ва юқорида қайд этилган факторларга амал қилиш хасталикни ўз вақтида аниқлаш имкониятини беради.

Кўп ҳолларда кеч диагноз қўйилишига бемор ва унинг қариндошлари сабабчи бўладилар. Бундай сабабларга беморнинг ўз соғлигига эътибор бермаслиги, шифокорларга кеч учрашиш, аҳоли орасида сўнгги вақтларда ўрта аср жохиллигининг авж олиши, ҳар хил табиблар, фолбинлар, экстрасенсларга ишончни хаддан ташқари кучайиши каби ҳоллар киради. Бундай нохуш ҳолларга йўл қўймаслик, урфий тиббиёт обрўйини халқ орасида кенг ёйиш диагностика самарасини оширишнинг яна бир муҳим омилларидан биридир.

III. ТЕКШИРИШ УСУЛЛАРИ.

Анамнез. Беморни комплекс текширишда энг асосий ўринлардан бирини бемор ҳаёти ва касаллиги тарихи билан танишиш эгалайди. Тўғри йиғилган анамнездан айрим ҳолларда диагнознинг тақдири ҳал бўлади. Йирик гастроэнтеролог Г.М.Бергман (1936) фақат текшириш хулосаси эмас, балки бемор шикояти, анамнезига қараб ҳам тўғри

диагноз қуйиш мумкин деган. Бизлар беморларнинг шикояти ва касаллик тарихига катта эътибор берамиз, чунки бу усул касаллик табиятини аниқлаш билан бирга беморга кучли психотерапевтик таъсир ҳам қилади. Ютиниш механизмининг бузилиши, қизилўнгач дисфагияси, гўш ортида оғриқ, тез-тез кекириш, сўлак оқиши, қайт қилиш, қон кетиши, овқат вақтида йўталиш, зарада қайнаши, оғиздан нохуш ҳид келиши каби бемор шикоятлари нафақат қизилўнгач хасталикларида, балки меъда, ўпка, юрак, эндокрин органлар хасталикларида, алкоголизм ва психоневрологик хасталикларда ҳам учрайди. Шунинг учун ҳам ушбу шикоятларга баҳо бераётганимизда, беморнинг касби, маданий ва илмий савияси, ҳаёт шароити, нейроэндокрин статуси ўрганилади. Шикоятларни ўрганиш механистик сўроқ қилишга, шифокор эса анкета тўлдирадиган роботга айланмаслиги керак. Бу усул шифокордан муайян ақл-идрок, тажриба, маданият, эҳтиёткорлик ва раҳмдиллик талаб қилади. 15—20 дақиқа давом этадиган суҳбат давомида беморнинг шифокорга ишонч билдириш-билдирмаслиги ҳал бўлади.

Кўрик. Ўз вақтида беморнинг тана тузилиши, скелет деформацияси, тери ости ёғ қавати, тери ва шилиқ қаватлар ранги, бўйин тузилиши ва ундаги ўзгаришлар, юз-жағ шакли, оғиздаги ҳид, бемор ҳаракатларига эътибор бериш керак.

Бемор бўйни пайпасланганда лимфа тугунлари, қалқонсимон без шакли, ўлчами, консистенциясига эътибор бериш керак. Айрим ҳолларда пайпаслаш усули билан бўйиндаги ўсмалар, кисталар ва дивертикулларни аниқлаш мумкин. Қизилўнгач перфорациясида тери ости эмфиземасини сезиш мумкин.

Перкусия ёрдамида бўйин соҳасида Ценкер дивертикулига хос бўлган «чайқалиш» шовқини симптоми (белгиси, аломати) аниқланиши мумкин.

Аускультация қизилўнгач хасталиклари борасида деярли маълумот бермасада, йўлдош - ўпка, юрак касалликларини аниқлашда қўлланилади. Ундан ташқари юрак хасталикларида бўладиган псевдоэзофагеал, қизилўнгач хасталикларида учрайдиган псевдокардиал синдромларни таққослашда ҳам аускультациянинг роли каттадир.

Лаборатория текшириш усуллари қизилўнгач хасталиклари диагностикасида иккинчи даражали ўрин тутади. Турли хил анемиялар, лейкоз, лимфогранулематоз, миелома касаллиги, қизилўнгач деворларининг баъзи вақтларда ўзгаришларига олиб келади. Лейкоцитоз қизилўнгач перфорациясида, параэзофагитларда, анемия эса қизилўнгачдан қон кетишида учрайди.

Рентгенологик текшириш усули. Рентгенологик текшириш барча тиббий муассасаларда кенг қўллаш мумкин бўлган, арзон, зарарсиз ва физиологик усул бўлиб, шифокорга қизилўнгач анатомик тузилиши ва функцияси билан танишиш имконини беради. Қизилўнгачни рентгенологик текшириш рентгеноскопия ва рентгенографияни ўз ичига олади. Бу усулларга бефарқ қараш кўп диагностик хатоларга олиб келади. Қўшимча қимматли ахборотларни пневморельефни ўрганиш, латерография, фармакологик синов, рентгенотелевидение, рентгенокимография, паристография, пневмомедиас тинография, флебография, аортография усуллари беради. Рентгенологик текшириш усулининг бошқа усуллардан устунлик тарафи бу текширишни ўтказишга деярли қарши сабаблар йўқлиги, уни оғир беморларда ҳам ўтқазиш мумкинлигидир.

Текширишнинг биринчи босқичида кўкрак ва қорин бўшлиғи аъзолари, умуртқа поғонаси, кўкрак қафас скелети умумий кўриниши билан танишилади. Бу босқичда қизилўнгач ёт жисмлари, кардия ахалазияси, диафрагма чуррасига хос аломатлар топилади.

Кейинги босқич контрастли рентгеноскопиядир. Қизилўнгачни контрастлаш учун суюқ барий эритмасидан фойдаланилади. Бу босқичда беморнинг ютиниш функциясига, қизилўнгач шилиқ қаватидаги ўзгаришлар, аъзонинг бир бутунлиги, деворларнинг текис ёки нотекислиги, сиқилишлар, қаватлар қалинлиги, перистальтика тўлқинлари ва ҳ.к. ўрганилади.

Қизилўнгач шилиқ қаватидаги нозик ўзгаришларни эса барий пастаси, икки карра контрастлаб пневморельефни кузатиш билан амалга оширилади. Халқум - қизилўнгач оралиғидаги ўзгаришларни қуюқ барий эритмаси билан ўрганиш қулайроқдир (суюқ эритма бу қисмдан 0,05 секунд давомида ўтади).

Қизилўнгачдаги функционал ва органик ўзгаришларни фарқлаш учун фармакологик синаш усулларидан фойдаланилади. Бунда қуйидаги дорилар: атропин сульфат 0,1% ли эритмаси, промедол эритмаси, метацин 1%ли эритмаси, нитроглицерин хап дориси, ёки нитроглицерин 0,1% ли эритмаси, амилнитрит аэрозоли, апрофен, арпенал, месфенал дориларининг 2% ли эритмаларидан фойдаланилади. 1 мл. 0,1% атропин сульфат эритмаси тери остига ва 10% ли кальций хлор эритмасидан 5,0 мл. вена ичра жўнатилиб қизилўнгач сунъий гипотонияси чақирилади ва махсус най ёрдамида қизилўнгачга ҳаво жўнатилиб пневморельеф ўрганилади.

Тренделенбург ҳолатида асосан диафрагма чурраси, қизилўнгачдаги жуда кичик ўзгаришларга хос аломатлар ўрганилади. Рентгенологик текшириш юқори диагностик усул бўлишига қарамай шифокор олдига қўйилган барча муаммоларни ҳал қила олмайди. Шунинг учун ҳам эндоскопия ва биопсия, монометрия, pH - метрия, сцинтиграфия ва бошқа усуллардан фойдаланилади.

Эндоскопия. Биринчи марта эндоскопия усулини қизилўнгач касалликларини текширишда 1795 йилда Германиялик Bossini қўллаган. Bossini металл най ва ойна ёрдамида оддий эндоскоп тайёрлаган. Ёруглик камлиги учун бу усул кенг тарқалмаган. Bossini билан бир вақтда Францияда Sehalis, Италияда Bombolsini қўллаган эндоскоплар ҳам муваффақиятсизликга учради. Nitche 1879 йилда биринчи бор эзофагоскоп кўриш қобилиятини кучайтириш учун электр чироғидан фойдаланди. Шундан кейин эзофагоскоп хирургия ва отолорингология амалиётида кенг қўлланиладиган бўлди.

Металл эзофагоскоплар ҳозирги вақтда жуда кам қўлланилади, уларни ўрнини шиша толали юмшоқ фиброскоплар эгаллаган. Шиша - тола оптик эндоскопларни 1958 йилда B. Hirchowitz ихтиро қилди. Бу ихтиро эндоскопияни рентген усулидек оддий, кенг тарқалган муолажалардан бири бўлиб қолишига сабаб бўлди.

Эндоскопия орқали аъзолардаги энг кичик ўзгаришларни кўриш, улардан морфологик текшириш учун биопсия олиш мумкин. Эндоскопик текшириш махсус тайёрланган мутахассис томонидан ўтқазилиши керак, акс ҳолда ҳар хил асоратлар юзага келиши ёки кўрилган ўзгаришларга тўлиқ баҳо берилмаслиги мумкин.

Эндоскопия ўтқазилаётганда врач барча ҳаракатларни оптик назорат остида ўтқазиш, хавфли вазият рўй берганда тезда эндоскоп чиқарилиши керак. Кўр-кўрона ўтқазилган текшириш жуда хавфли асоратларга олиб келиши мумкин, шулардан бири қизилўнгач перфорациясидир. Қизилўнгач ятроген перфорацияси кекирдакнинг ноксимон синуслари кенгайишидан, қизилўнгач тонуси пастлигидан, беморни неадекват ўзини тутишидан, кучли қусиш рефлекси қўзғагандан ёки врачнинг қўпол ҳаракатларидан юзага келиши мумкин. Эндоскоп ёрдамида биопсия олинаётганида полиплар варикоз кенгайган вена эмаслигига ишонч ҳосил қилиш керак, акс ҳолда биопсия кучли қон кетишга сабаб бўлиши мумкин. Бунинг учун қизилўнгачга кўп миқдорда ҳаво юборилади, бунда вена йўқолади, полип эса ўзгармайди. Оддатда биопсия қисғич ёрдамида олинади, айрим ҳолларда бу мақсадда шўткачалардан фойдаланилади.

Эндоскопия техникаси оддий. Бемор халқуми оч қоринда 5—10 мл. 1% тримекаин эритмаси ёки 1%ли лидокаин эритмаси билан чайилади (ғар-ғара қилинади). Бемор чап биқинига ётқизилиб оғзига мундштук (лаборти) қўйилгач бемор оғзига эндоскоп суқилади. Беморга ютиниш буюрилади ва ютиниш ҳаракати вақтида эндоскоп қизилўнгачга ўтқазилади. Одатда қизилўнгачга кириш қисмида (олдинги тишлардан 20 см. чуқурликда) кучсиз қаршилик сезилади, бу қаршиликни ютиниш ҳаракати вақтида енгиб ўтиш мумкин. Акс ҳолда қизилўнгач перфорацияси сингари оғир асорат олиш мумкин. Қуйида келтирилган кузатув шунга мисол бўлиши мумкин:

Бемор Н. 1951 йилда туғилган. Амбулатория варақаси № 2675.

12.05.1993 йилда меъда соҳасида оғриқ, кўнгил айниш, оч қоринда қусиш сингари шикоятлар билан РОИМ маслаҳат поликлиникасига мурожат килган. Ўзини икки ой мобайнида бемор деб ҳисоблайди.

Бемор тана тузилиши тўғри, тери ости ёғ қатлами қониқарли. Ўпка соҳасида везикуляр нафас эшитилади. Юрак тонлари аниқ. Пульси минутига 84 марта, қон босими 120-80

мм.сим уст. Қорни юмшоқ, эпигастрал соҳасида чуқур пайпасланганда енгил оғриқ сезади. Пастернацкий аломати салбий. Ахлат ва сийдик келиши меъёрида.

УТТ-қорин бўшлиғи аъзолари патологик ўзгаришсиз.

Меъда-ичак рентгеноскопиясида ўн икки бармоқли ичак деформацияси кузатилади.

Соат11.00-13.05.93 йилда атропин сульфат 0,1% эритмаси-0,5 мл., 1% димедрол эритмаси-2,0 мл., 50% аналгин эритмаси-2,0 мл. билан премедикация қилиниб бемор ЭГДФС муолажасига олинди. Муолажа вақтида бемор ўзини ноадекват тутди ва ЭГДФС-нинг 2 минутида бемор хушидан кетди. Ўпка устида везикуляр нафас. Юрак тонлари бўғиқ, пульси минутига 120 марта, Қ.Б. 60-00 мм.сим.уст. Бемор шошилинч равишда реанимация бўлимига ўтқазилди. Керакли муолажалардан сўнг бемор қон босими меъёрига келгач бемор қайта текширилди. Текшириш вақтида бўйинда крипитация аниқланди. Беморга қизилўнгач ятроген жароҳатланиши (перфорация). ўткир медиастинит. Травматик шок ташхиси қўйилди. Тезкор равишда юқори медиастинотомия ва найчалаш амалиёти бажарилди.

Шу куниёқ 13.45 да инфузион ва шокга қарши даволаш фонида беморга ўнг томонлама торакотомия бажарилди. Тафтиш вақтида қизилўнгач юқори кўкс қисмида олдинги девор соҳасида 0,3 х 0,4 см. лик перфорацион тешик аниқланди. Перфорация соҳасига икки қаватли атравматик чок ўрнатилиб тикилди. Жароҳат соҳаси қўшимча париетал плевра бўлаги билан беркитилиб тикилди. Кўкс ва кўкрак қафаси қўшимча найчаланди. Торакотомия яраси қаватма-қават тикилди.

Операциядан кейинги давр осойишта кечди. Чоклар 12 суткада ечилди. Яра бирламчи тортиш билан битди.

Бир ойдан сўнг маслаҳат поликлиникасида қайта текширилди — аҳволи қониқарли, қизилўнгач томонидан шикоятлари йўқ.

Қусишнинг олдини олиш мақсадида беморга оғиз билан чуқур ва секин нафас олиш таклиф этилади. Эҳтиётлик билан қизилўнгач ва кардия кўрилади. Эзофагоскопия вақтида қизилўнгачнинг рангига, перистальтикасига эътибор берилади, ўзгариш сатҳи эзафагоскопдаги ўлчагичда кўрилади. Эндоскопия вақтида кўрилган ўзгаришлар бемор шикоятлари билан таққосланади. Меъёрида қизилўнгач бир маромда қисқариб туради, кардия ёпиқ бўлиб, кардия олди қисмида тишсимон хошия аниқ кўриниб туради (linia serrata, ora serrata, Z-linia). Бу хошия оч қизил қизилўнгач шиллиқ қаватини, қизил меъда шиллиқ қаватидан ажратиб туради.

Эндоскопик текшириш вақтида юқорида айтиб ўтилган ятроген перфорациядан ташқари қуйидаги асоратлар кузатилиши мумкин: халқум яраланиши, куйган ва эррозив ўзгарган қизилўнгачдан қон кетиши, кучли оғриқ бериши ҳамда ятроген транзитор бактериемия чақириши мумкин. (О»Connor at al.1983.)

Биопсия ва морфологик текшириш. Диагностик жиҳатдан жуда қимматли, лекин ўзига хос асоратлари бўлган бу текшириш усулини малакали эндоскопист ўтказиши керак. Одатда махсус қисғич билан аъзодаги ўзгарган соҳани бир неча жойидан текшириш учун тўқима олинади. Биопсиядан кейин қизилўнгачда тез битадиган яра ҳосил бўлади. Шиллиқ қават тешилиши ёки яллиғланиши хавфи жуда кам.

Цитологик текшириш. Бу усул ҳам ўсма касалликларига шубҳа қилинганда ўтказилади ва диагностик қиммати 75%—95% ни ташкил қилади. Оддий, диагностик қиммати жуда катта бўлганлиги учун бу усул кенг қўламда жорий қилинмаганлигига афсус қила оламиз. Цитологик текшириш учун пахтали микротампон ёки чўткача ёрдамида қизилўнгач шиллиқ қавати артиб олинади. Бошқа усуллардан эксфолиатив (ювиш сувини цитологик текшириш) ва абразив (шубҳали юзани қириб олиш) усулларидан кенг қўлланилади. Қилтомоқда, овқат қолдиқларининг чиригидан аввал ош тузининг физиологик эритмаси билан ювиб тозаланади, сўнгра цитологик материал олинади. Ювиш сувидаги шиллиқ қаватнинг қонга бўялган йирик бўлаклари цитологик текширишга яроқли ҳисобланиб, булар одатда эпителий ҳужайралари, лейкоцит, гистиоцит, сўлак ва бактериялар билан биргаликда (қизилўнгач саратонида) атипик ҳужайралар ҳам топилади. Бир неча марта текширилганда атипик ҳужайра топилсагина саратон касаллиги исбот қилинган бўлади. Текшириш натижалари доимо касалликнинг клиник кечиши билан солиштирилиши керак, чунки айрим сурункали касалликларда ҳам атипик ҳужайраларга ўхшаш ҳужайралар топилиши мумкин (ёлғон ижобий ёки ёлғон салбий хулоса). Шубхали хулосаларда текшириш такрорланиши лозим.

Радионуклид текшириш усули. Бу усул асосан рентгенологик, эндоскопик ва морфологик текширишлар натижасида қизилўнгач саратони шубҳаси тасдиқланмаса ўтказилади. Бу усул саратон ҳужайраларининг радиоизотопларни, соғ ҳужайраларга нисбатан кўпроқ йиғишига асосланган. Вена ичига Р32 изотопи жўнатилгандан сўнг бир соат ўтгач аъзолар тўқималарида ҳар хил миқдорда радиоизотоп йиғилади ва 3 кун давомида сақланади. Соғ тўқималардан фарқли ўлароқ саратон касаллиги тўқимасидаР32 изотопи 2—4 баробар кўп миқдорда йиғилади ва 1—2 кун мобайнида жуда секин камаяди. Қизилўнгачнинг яллиғланган тўқимасида изотоп жуда тез йиғилиб, жуда тез тарқайди. Эластик кавак ичра санағич зонд ёрдамида 1, 24, 48 соатдан сўнг қизилўнгач радиоактивлигини текшириш мумкинлиги бу усулнинг қиммати яна ҳам оширади. Жуда ҳам кам ҳолларда қизилўнгач радиоизотоп сканнерлаш ёки радиоиммуногормонал текшириш усуллари қўлланилади. Меъда-ичак системаси аъзоларининг мураккаб нейрогуморал бошқарилиши радиоиммуногормонал текширишнинг келажаги борлигидан далолат беради.

Қизилўнгач монометрияси. Бу усул қизилўнгач ичидаги ва қон томирларидаги босимни текширишдир. Қизилўнгач монометрияси асосан вена коллектори босимига тегишлидир. Текшириш эзофагоскоп каналидан ўтказилиб қизилўнгач венасига қадалган махсус нина билан текширилади. Қизилўнгач вена системаси портокавал анастамознинг бир қисми бўлиб дарвоза системасидаги босим тўғрисида тушунча беради. Венада босим меъёрида 5—15 см. сув устунига, портал гипертензиясида 25 см. сув устунидан юқори бўлади. (М.Пациора ва бошқалар. 1971). Жисмоний ва рухий зўриқиш вена босимини 18 см.сув устунигача кўтаради, дам олиш ва уйқу вақтида босим меъёрига тушади.

Эзофаготонокимография — ёрдамида қизилўнгачдаги бошлангич органик ва функционал ўзгаришлар график усулда қайд қилинади. Бу усул асосида қизилўнгач ичидаги босимни ўлчаш, унга баҳо бериш, перисталтик ҳаракатларни ёзиб олиш, қизилўнгачнинг ҳар хил сатҳдаги тонусини ўрганиш мумкин.

IV. ҚИЗИЛЎНГАЧ КАСАЛЛИКЛАРИ АСОСИЙ АЛОМАТЛАРИ.

Қизилўнгач касалликаларига хос бўлган аломатларга қилтомоқ (дисфагия), кекириш, оғриқ, зарда бўлиш, қусиш, хиқичоғ тутиши, нохуш таъм сезиш, оғиздан нохуш ҳид келиши, қон қусиш, сўлак оқиши ва бошқа кўпгина аломатлар киради. Қизилўнгач касалликларини талқин қилишдан олдин И.П.Павлов сўзларини ёдга олиш ўринлидир: «Патологик ўзгаришлар, туганмас, соғлиққа зид бўлган аломатлар йиғиндисидир».

Қилтомоқ (дисфагия) - ютишнинг турли даражадаги бузилиши. Қизилўнгач қилтомоғи (disphagia esophagus) ютишнинг учинчи босқичининг бузилиши бўлишига қарамай, ҳар қандай дисфагияда оғиз бўшлиғи, халқум, қизилўнгач, кардия ва меъда тўлиқ текширилиши керак. Бир қатор экстра ва интраэзофагеал факторлар қизилўнгач ва халқумдан овқат ўтишини бузиши, қизилўнгачда нохуш сезги ва оғриқ (disphagia doloroza), бериши мумкин.

Қизилўнгач қилтомоғи ички ва ташқи турларга бўлинади. Ички ва ташқи қилтомоқ ўз навбатида юқори, ўрта ва паст қисмлар турларига бўлинади. (Д.И.Томилевичюте ва А.М.Витенас. 1986.)

Юқори ташқи қилтомоқ — қалқонсимон без, лимфа тугунлари, мушаклар, умуртқа ва бошқа аъзолар касалликлари, ҳамда оғиз, халқум қизилўнгач функциясини марказий ёки переферик нерв бошқарилишининг бузилишидан юзага келади. Ютинишда қатнашадиган бир ёки бир неча мушакнинг фалажи, мушак дискоординацияси ютиниш актининг бузилишига олиб келади (disphagia oropharingea). Бу беморларда ютилган луқмани бурун ёки нафас йўлига тушиши сабабли овқатланиш акти бузилади. Баъзи доривор моддалар (атропин сульфат) кўп ва катта миқдорда ишлатилганда сўлак безларининг гипофункцияси ҳам қилтомоқга сабаб бўлиши мумкин. Бундай кам учрайдиган қилтомоқ (disphagia sicca) дейилади. Дори истеъмол қилиш тўхтатилганда қилтомоқ аломатлари ҳам ўтиб кетади. Айрим ҳолларда қилтомоқ истерик шахсларда ҳам учрайди (Psevdodisphagia). Психоген қилтомоқ (Disphagia histerika) баъзан беморларда овқатла-

нишдан қўрқишга олиб келади (psevdophagofobia), бу эса ўз навбатида беморларни очликдан ҳолдан тойишига олиб келади. Ёмон кайфият, стресс, қуруқ овқат истеъмол қилиш соғлом кишиларда ҳам баъзан қисқа муддатли қилтомоқ хуружига сабаб бўлади. Бундай қилтомоқ эпизодик ёки функционал қилтомоқ дейилади.

Ўрта ташқи (экзоэзофагеал) қилтомоқ одатда орқа кўкс муҳити аъзолари (қон томирлар, лимфа тугунлари, юрак, плевра ва ҳаказо) хасталиги аломати бўлади. Юрак бўлмаларининг кенгайиши (атриомегалия) митрал етишмовчиликда учрайди, юрак аномалиялари, аорта, ўмров ости артерияси, перикард ўсмаси ёки кистаси асосан енгил қилтомоқ аломатларини намоён қилади. Хавфли ўсмаларда ва уларнинг метастазларида қилтомоқ оғир кечади.

Пастки-ташқи қилтомоқ асосан диафрагма кистаси ёки ўсмаси, Бохдалек чурраси, гепатомегалия, спленомегалия ва бошқа касалликларда кузатилади.

Ички интраэзофагеал қилтомоқ ҳам юқори, ўрта ва пастки қисмлари турига бўлинади. Фарингоэзофагиал халазияси, Ценкер дивертикули, оғиз бўшлиғи, халқум ва кекирдак шиллиқ қаватларининг ўткир ва сурункали яллиғланиши, ксерозлар, Пламер-Винсон синдроми (disphagia sideropenika) юқори ички дисфагияга сабаб бўлади.

Ўрта интроэзофагеал ички қилтомоқ функционал ва органик касалликлар белгиси бўлиши мумкин. Агар суюқ овқатни қизилўнгачдан ўтиши қийинлашгани функционал (марказий нерв системаси касалликлари, нерв мушак хасталиги) қилтомоқга хос бўлса, органик қилтомоқда (саратон, турли ўсмалар, стриктуралар, стенозлар ва ҳ.к.) авваламбор қуюқ овқат ўтиши қийнлашади. Эзофагитларда ҳам қуюқ, ҳам суюқ овқатлар бирдайин қилтомоқ аломатларини чақиради.

Пастки ички қилтомоқга халазия, ахалазия, диафрагма чурраси, рефлюкс эзофагит, яралар, стриктуралар, ўсмалар, эпифернал дивертикуллар сабаб бўлади. Қуюқ овқатни суюқ овқатдан, катта луқмани кичик луқмадан кўра яхшироқ ўтиши парадоксал қилтомоқ ёки Лихтерштерн аломати дейилади. Горизонтал ҳолатда қилтомоқнинг кучайиши

склеродермияга хосдир, лекин бу аломат ахалазияда, саратон касаллигида ва эзофагитларда ҳам учрайди.

Кўриб ўтилгандан маълумки, қилтомоқ кўплаб касалликларга хос аломатдир, шунга қарамай бу белги кузатилганда авваламбор қизилўнгач ёки меъда кардия қисмининг саратони бор ёки йуқлиги текширилиши керак. Қизилўнгач саратонида қилтомоқ прогрессив ривожланади, турғун ва кучли бўлади, дори воситалари фойда бермайди ёки қисқа муддатли фойда беради. Дастлаб беморлар қуюқ овқатдан, касаллик ривожланган сари суюқ овқатдан ҳам қоладилар. Айрим ҳолларда саратон ўсмасининг емирилиши натижасида овқат ўтишининг яхшиланиши кузатилади. Кўп ҳолларда ўсма емирилиши тана ҳароратининг баланд кўтарилиши ва оғиздан кўланса ҳид келиши билан бошланади. Лекин бундай «соғайиш» даври кўпга чўзилмайди ва тез орада қилтомоқ касалликнинг кардинал аломатларига айланади.

ҚИЛТОМОҚ АЛОМАТЛАРИ БИЛАН КЕЧАДИГАН АСОСИЙ КАСАЛЛИКЛАР.

Жадвал 1.

Қизилўнгач туғма касалликлари.

1. Мембранасимон шиллиқ қават.
2. Туғма стеноз.
3. Киста, эмбрион тўқима соҳалари, дупликатуралар.

Қизилўнгач инфекцион касалликлари.

1. Микоз (бластомикоз, актиномикоз ва бошқалар).
2. Туберкулез (сил).
3. Сифилис (захм)
4. Дифтерия, скарлатина.
5. Кандидамикоз.

Ўсмалар:

1.Саратон.
2.Қизилўнгач саркомаси.
3.Қизилўнгач хавфсиз ўсмалари.

Бошқа ички касалликлар:

1. Диффуз спазм.
2. Ахалазия, халазия.
3. Пламер -Винсон синдроми.
4. Крон касаллиги.
5. Қизилўнгач жароҳатлари.
6. Қизилўнгачда сиқилган ёт жисм.

Ташқи компрессиялар:

1. Шохтомир ёйи аномалияси.
2. Ўзгарган ўнг ўмров ости артерияси.
3. Аневризма.
4. Кардиомегалия.

Кўкс соҳаси хасталиклари:

1. Ўткир медиастенит.
2. Фиброзли медиостенит.
3. Кўкс соҳа хавфли ўсмалари (лимфома, лимфосаркома, ЛГМ ва ҳ.к.).

Бошқа ички касалликлар:

1.Гепатомегалия.
2.Диафрагма гуммаси.
3.Умуртқа остеофити.

Дисфагия даражалари:

1 босқич – фақат жуда қўпол ва дағал овқат луқмаси ютганда ёки совуқ сув ичганда юзага келади. Бу босқичда

дисфагия аломати ҳафтада ёки ойда бир — икки марта кузатилиши мумкин.

2 босқич – қўпол ва дағал овқат луқмаси ўтиши қийинлашган, деярли доим кузатилади. Бу босқичда беморлар овқатни обдон чайнаб сув билан ютишга ҳаракат қилишади.

3 босқич – қуюқ овқат ўтиши қийинлашган. Беморлар фақат суюқ овқат истеъмол қилишади.

4 босқич – суюқ овқат ўтиши ҳам қийинлашган ёки мутлақо овқат ва сув ўтмайди.

Кекириш – бошқарувсиз, оғизга қизилўнгач ёки меъдадан ҳаво ёки ҳаво ва ейилган овқат луқмасини кескин, зўриқмасдан қайтишига айтилади. Оз миқдорда овқат оғизга қайтиши регургитация, кўп миқдорда кўнгил айнамасдан овқат қайтиши қизилўнгач қусиши деб айтилади. Кекириш, зарда бўлиш қизилўнгач қусишининг патофизиологик асоси битта — кардиал сфинктерининг сустлигидир.

МЕЪДА-КАРДИАЛ ОРАЛИҒИ СФИНКТЕРИ КУЧИНИ ТАЪМИНЛОВЧИ МЕХАНИЗМЛАР.

2- жадвал.

Пастки қизилўнгач сфинктери.
Қизилўнгач диафрагма тутғичи.
Қизилўнгач пастки қисм шиллиқ қават «розеткаси» ёки тишсимон хошия.
Диафрагма «жоми» (халқаси).
ўткир Гисс бурчаги.
Қизилўнгач қорин қисми.
Меъда айланма мушак тўқимаси.

Агар кекириш тўйиб овқатлангач ёки газланган ичимликлар ичилгандан кейин кузатилса бу физиологик кекириш ҳисобланади. Невропатияда, айрим ҳолларда соғлом одамларда кўп сўлак оқганда, ётиб овқатланганда, қорин бўшлиғи касалликларида (холецистит, меъда ва 12-бармоқли ичак яралари) аэрофагия кузатилади, бу эса кучли кекиришга сабаб бўлади. Кекирик таъми ва хиди айрим касалликларни аниқлашга ёрдам беради. Масалан: нордон таъм ва нордон ҳидли кекириш гиперацид гастритларда ёки овқат меъда ферментлари етишмовчилигида кузатиладиган бижғишда учрайди. Аччиқ кекириш дуоденогастроэ-

зофагиал рефлюксда, қўланса хид қизилўнгач, кардия, ҳамда меъда саратонида тўқима ва овқат қолдиқларининг чиришида ажралади.

Оғриқ – қизилўнгач функционал ҳамда органик патологиясининг кўп учрайдиган аломатларидан биридир. Оғриқ асосан касаллик ўчоғида яъни тўш орти соҳасида бўлади. Кам ҳолларда бўйин, жағ, елка, кўкрак ва эпигастрал соҳасига иррадиация беради. Қизилўнгачдаги оғриқ овқатланаётганда, қилтомоқда, овқатдан кейин, оч қоринда, кундузи ва тунда бўлиши мумкин. Стресс вақтида, овқатланганда бўладиган тўш ортидаги оғриқ асосан қизилўнгач функционал (спазм) касалликларида учрайди. Бу ҳолларда стенокардия ёки миокарда инфаркти ташхисидан мустасно бўлиш шарт. Дисфункционал қилтомоқ ва тўш ортидаги оғриқ, жисмоний зўриқишга боғлиқ эмас, ЭКГ меъёрида, нитроглицерин қабул қилиш ёрдам бермайди. Йирик эпинефрал дивертикулларида ёки диафрагма чуррасида овқатланиб бўлгандан сўнг оғриқ бошланади. Рефлюкс эзофагит ва эзофагитларда оғриқ, кислотаси кўп бўлган, аччиқ овқатдан кейин, кекирганда ва ётганда пайдо бўлади. Ахалазияда эрталаб ёки кечаси оч қоринда узоқ давом этадиган оғриқ ва қилтомоқ бўлиши мумкин. Саратон касаллигидан фарқли ўлароқ ахалазиянинг охирги босқичларида оғриқ шиллиқ қават сезгирлиги пасайиши сабабли бўлмайди. Қизилўнгач саратонида оғриқ овқат истеъмол қилинаётганда ёки ундан кейин бошланиб, ўсмадан юқори соҳада (престенотик эзофагит ёки спазм), ёки доимий бўлиб ўсмадан паст (дистал) соҳда (периэзофагит, медиастенит) сезилиши мумкин. Ўсманинг кўкс соҳасига ўсиб кириши кўкслараро соҳасида оғриқ, нерв тўқималарига ўсиб кириши қовурғалараро невралгия клиникасини бериши мумкин. Қизилўнгач соҳасидаги тўхтовсиз оғриқ касалликнинг кеч аломати ҳисобланади ва айрим ҳолларда умуртқа метастази тўхтовсиз оғриқга сабаб бўлади.

Зарда қайнаши. Тўш суягининг ханжарсимон ўсимтаси орти соҳасида куйиш сезиш қизилўнгач касалликлари аломатларидан биридир. Зарда оч қоринда ҳам, тўқ қоринда ҳам бўлиши мумкин. Асосан ширинликлар, шўр ва аччиқ овқатлардан кейин, кўпчиган хамирли овқатлардан кейин бўлади.

ЗАРДА ҚАЙНАШИ САБАБЛАРИ.

Жадвал 3.

Рефлюкс эзофагит
Халазия
Склеродермия
Силжувчи хиатал чурра
Диафрагма чурралари
Сфинктер деструкцияси
Тўхтовсиз қусиш
Назогастрал зонд
Пилокардиал дискоординация

Зарда қайнаш билан тўш ортидаги куйиш белгиларини фарқлаш принципиал аҳамиятга эга, негаки тўш орти соҳасида куйиш коронар етишмовчиликда учрайди. Кучсиз ишқор эритмасини ичиш ёки нитроглицерин синовини ўтказиш бу касалликларни фарқлашга катта ёрдам беради. Даволашсиз ўтиб кетиб қилтомоқ белгилари юзага келиши қизилўнгач саратони ёки рефлюкс эзофагит стриктура аломатлари пайдо бўлганидан далолат беради.

Қизилўнгач қусиши деганда тўлиш (эксплеция) ва хайдалиш (экспульсия) ёйинки тўлган қизилўнгачни бўшаши назарда тутилади. Хақиқий қизилўнгач қусиши кенгайган қизилўнгач ва кардия органик стенозларида учрайди. Қизилўнгач қусиши касаллик кечиктирилганидан далолат беради. Айрим ҳолларда кардия етишмовчилигида меъда пилоростенозида қизилўнгач қусишига ўхшаш қусиш кузатилади. Бу касалликларда қизилўнгач қусишидан фарқли, кўнгил айниш, ўқчиш билан бошланади.

Хиқичоғ тез-тез такрорланиб турадиган хиқичоғ хуружи қизилўнгач касаллигида диафрагма нервининг касалланганидан далолат беради. Бу аломат асосан саратон касаллигида, кам ҳолларда эса эзофагитларда, ахалазияда, чурра асоратларида, склеродермик эзофагопатияда, периэзофагит касалликларида учрайди. Қизилўнгач саратонида хиқичоғ саратон адашган нерв (n.Vahus) толаларига ўсганидан далолат беради.

Оғиздан нохуш хид келиши (Foetor exs for) — ўткир қўланса бир неча қадам наридан сезиладиган ҳид. Қўланса ҳид (какосмия) субъектив ва объектив какосмияга бўлинади. Субъектив какосмияда доимий ёки вақти-вақти билан бемор ўзи сезадиган нохуш хидлар киради. Бу ҳолларда ҳиднинг объектив сабаблари бўлмайди. Объектив какосмияда ҳид сабаблари маълум (кариес, пародонтоз, стоматит, синусит, йирингли ангина, ўпка деструкцияси, эзофагит, қизилўнгач саратони, ахалазия ва бошқалар) бўлади. Какосмия беш балли система бўйича баҳоланади.

Жадвал 4.

КАКОСМИЯ ОРГАНОЛЕПТИК ШКАЛАСИ.

Балл	Хид сифати
0-балл	хид сезилмайди
1-балл	енгил хид (аниқ сезилмайди)
2-балл	сезиларли хид (аниқ)
3-балл	ўртача хид
4-балл	кучли (ўткир, қўланса)ҳид
5-балл	чидаб бўлмас даражада қўланса хид.

Қонаш қизилўнгач қонаганда бемор тоза қон билан қусади (гематомезис), кам ҳолларда меъдадаги моддалар қусуқ массасига қўшилади. Қонаш асосан тўйиб овқатлангандан кейин ёки жисмоний ишдан кейин бошланади. Беморнинг умумий аҳволи оқган қон миқдорига боғлиқ бўлади.

Жадвал 5.

ҚИЗИЛЎНГАЧДАН ҚОН КЕТИШ САБАБЛАРИ.

Жигар циррози ва портал гипертензия
Қизилўнгач саратони
Қизилўнгач ярали эзофагити
Меллари-Винсон синдроми
Пламер -Винсон синдроми

Сиқилган диафрагма ва параэзофагиал чурраси
Шохтомир аневризмаси асорати
Трахиоэзофагеал, бронхоэзофагеал, эзофагеал оқма.

Сўлак оқиши – (гиперсаливация) бунга «тозаловчи перистальтик тўлқинлар» функциясининг бузилиши сабаб бўлади. Қизилўнгач деворида пайдо бўладиган барча ўзгаришлар адашган нерв толаларини қўзғатади. Қизилўнгач деворидаги «ёт жисм»дан тозалаш учун рефлектор равишда сўлак ажралиши кучаяди. Бу белги бемор ухлаётганда ёстиғни намланиши билан намоён бўлади. Гиперсаливация юқорида қайд қилиб ўтилган деярли барча касалликларда учрайди.

Юқорида қайд қилиб ўтилган аломатлардан ташқари қизилўнгач касалликларида товуш бузилиши, йўтал, нафас сиқиши, тўш ортида оғирлик, лохаслик, ёмон иштаҳа, озиш, кўз учиши ва кўздан ёш оқиши, сингари иккинчи даражали аломатлари ҳам кузатилади. Бу аломатлар сабаби ва диагностик қиммати билан кейинги бобларда батафсил таништирамиз.

V. ҚИЗИЛЎНГАЧ САРАТОНИ.

Қизилўнгач саратони клиник кўриниши билан танишишдан олдин қисқача бу муаммонинг актуал томонларини кўриб чиқамиз.

Эпидемиология – Ўзбекистон Республикаси қизилўнгач саратони тарқалиши бўйича мустаҳкам 1—2 ўринларни эгаллайди ва 100000 аҳолидан ўртача 16 таси ҳар йил шу касалликка чалинади. Бу касалликнинг географик тарқалишининг бир неча фарқли белгилари турли этиопатогенетик асослари борлигидан далолат беради.

Ўрта ҳисобда эркаклар аёлларга нисбатан кўпроқ касалланса да, бу фарқ ер шарининг турли бурчакларида турли пропорцияга эга. Масалан Литвада ҳар тўртта қизиўнгач саратони билан касалланган эркакка битта шу касалликка чалинган аёл тўғри келади, Туркманистонда эса аёллар фақат 1,5 баробар кам касалланади (34,6 ва 49,8 бемор

100000 аҳолига). Ундан ташқари, бир давлат ичида турли минтақада бу касалликнинг тарқалиши жуда катта фарқ қилиши мумкин. Қозоғистонда 100000 аҳолига ўртача 25,6 бемор тўғри келса, шу давлатнинг Гурьев вилоятида бу кўрсаткич 87,5 дан 136,1 гача учрайди. Ўзбекистон ҳудудида Қорақалпоғистон ва Фарғона водийси бу муаммода етакчи ўринларни тутади.

Хатарли факторлар. Тамаки чекиш, спиртли ичимликлар суистеъмол қилиш қизилўнгач саратони пайдо бўлиш хавфини кучайтириши тўғрисида фанда жуда кўп далиллар йиғилган. Қозоғистоннинг Гурьев вилояти ва Қорақалпоғистон воҳаларида сувнинг юқори минераллашганлиги, 5 г/л дан кўп, унда кўп миқдорда сульфатлар, ош тузи, калий, магний, стронций ва мис моддалари ва жуда кам миқдорда молибден борлиги сабаб деб ҳисобланади. Ундан ташқари, мис моддаси молибденнинг антогонисти ҳисобланади, сульфатлар эса организмдан молибденнинг чиқиб кетишини тезлаштиради. Жанубий Африка Республикаси Транскей ноҳиясида овқат таркибида молибден етишмаслиги ҳам қизилўнгач саратонинг асосий сабаби ҳисобланади. Бундан ташқари жуда иссиқ чой, таркибида оқсил, витаминлар (рибофлавин, аскорбин кислотаси) кам бўлган овқат муттасил истеъмол қилиш, нитрозаминлар ҳам қизилўнгач саратони келиб чиқишини кўпайтиради. Чой таркибидаги танин моддаси қизилўнгач шиллиқ қаватини қаттиқлаштириб ташқи таъсирлар олдида ҳимоясиз қилади.

Ташқи омиллардан бошқа, қизилўнгач айрим касалликлари ҳам саратонни келиб чиқишига пойдевор бўлади. Баррет синдроми (меъда шиллиқ қаватининг қизилўнгачда гетеротопик жойлашиши) бунга мисол бўлиши мумкин. Орол олди соҳасида олимларимиз томонидан (Н.Қ.Муратхўжаев, М.Қ.Қабулов.) фанимиз учун жуда қимматли текширишлар ўтқазилган. Улар кўплаб турли оғирликдаги эзофагит касаллиги билан хасталанган беморларни узоқ вақт кузатиб эзофагит ва витамин «С» етишмовчилиги қизилўнгач саратони ривожланишига сабаб бўлишини қлашган.

Жадвал 6.

ҚИЗИЛЎНГАЧ САРАТОНИ ОЛДИ КАСАЛЛИКЛАРИ.

1. Кимёвий эзофагит
2. Диверкулитлар
3. Стенотик халқалар
4. Стриктуралар
5. Яхши сифатли ўсмалар
6. Ахалазия
7. Лейкоплакия
8. Баррет синдроми
9. Пламер-Винсон синдроми

ПАТОМОРФОЛОГИЯ ВА КЛАССИФИКАЦИЯ.

Қизилўнгач саратони анатомик жойлашишига қараб қизилўнгач юқори (қизилўнгач оғзидан шох томиргача), ўрта қизилўнгач (шох томирдан трахея бифуркациясигача), ва пастки қизилўнгач (трахея бифункациясидан кардиягача) қисмларига бўлинади.

Қизилўнгач саратони 80—90% ясси ҳужайрали (мўгизланувчи ва мўгизланмаган), қолган 10—20% аденоген (аденоакантома ёки аденокарцинома) коллоидли, шиллиқ ажратувчи ва базал ҳужайрали саратон ташкил қилади (Столяров В.И., Тришкин В.А. ва бошқалар 1978 й).

Бошқа аъзолар сингари қизилўнгач саратонида ҳам юқори, ўрта ва паст дифференциаллашган саратон аниқланади. Юқори дифференциаллашган ясси ҳужайрали ўсмада тик (вертикал) анизоморфлик яхши ривожланган; саратон эпителийси бир ҳолда эпидермисни эслатса, бошқа ҳолларда қизилўнгач кўп қавватли ясси ҳужайралари жуда йирик ва ойдин тикансимон бўлади. Паст дифференциаллашган ясси ҳужайрали саратони кўп қисмида тик анизоморфлик кўплаб талофотга ўчрайди. Унинг ҳужайралари бир тур, ёки кескин тескари ҳол, кучли полиморфли бўлади. Мўгизланиш қизилўнгач саратонининг барча даражадаги дифференциаланишида учрайди. Айрим анапластик эпи-

дермоид ўсмалар кичик ҳужайрали саратонга ўхшаб кетади, аммо ундан ҳужайраларининг йириклиги билан фарқланади.

Аденокарцинома қизилўнгач пастки қисмида, меъда кардия қисмидан дистопиясига учраган безлардан бўлса, бошқа холларда қизилўнгачнинг хусусий ҳужайраларидан ривожланади. Аденокарцинома одатда кичик, тўғри, ёки полиморф ҳужайралар билан қопланган найчалардан иборат бўлади. Секреция қиладиган шиллиқ миқдори кескин фарқланади.

Аденоакантома безсимон ва ясси (эпидермоид) саратон ҳужайраларига хос сифатларни ўзида бирлаштирган. Гистогенези аниқ эмас. Тахминан икки мустақил тўқима манбаидан (қопловчи эпителий ва безсимон ҳужайра) ёки бир ҳужайранинг дивергент диференциацияси оқибатида ривожланган бўлиши мумкин.

Carcinoma in situ одатда «тоза» ҳолда учрамайди. Бу ўзгаришларни кўп ҳолларда саратон ҳужайралари атрофида аниқлаш мумкин. In situ саратонининг яна бир фарқли белгиси, уни фақат қопловчи эпителий орасида топилишидир. Тик анизоморфлик эпидермоид вариантида яхши ривожланган, қолган турларида эса ривожланиб борувчи полиморфизм манзараси кузатилади.

Қизилўнгач саратони макроскопик кўриниши уч турга бўлинади:

1. **Эндофит** (шиллиқ ости, интрамурал, инфильтратив, склерозловчи, десмопластик, скирр ва ҳ.к.).
2. **Экзофит** (кавак-ичра ўсувчи, тугунсимон, суялсимон, фунгоид, ворсинкали ва ҳ.к.).
3. **Аралаш** (экзоэндофит, яраланган, экзоэндофит, ясси ярали, каваксимон, кратерсимон ва бошқалар).

Саратон макроскопик тузилишини турларга бўлиш рентген ва эндоскопик текшириш натижаларини тўғри тушуниш ва талқин қилишга ёрдам беради.

Қизилўнгач саратони ривожланиши тўрт босқични ўтади:

1. босқич – аниқ чегараланган, қизилўнгач ичига ўсаётган кичик ўсма. Овқат ўтиши жуда кам бузилади. Регионар лимфа тугунларида метастазлар йўқ.

II. босқич – қизилўнгач ичини торайтирадиган, лекин қизилўнгач барча деворларига ва бошқа аъзоларга ўсиб ўтмаган ҳосила. Регионар лимфа тугунларида бир-иккита метастаз бор.

III босқич – катта, қизилўнгач деворини айланасига эгаллаган, қаватини тўлдирган ёки емирилаётган, лекин қизилўнгачни тўлиқ ёпмаган ўсма. Қизилўнгач барча деворларини эгаллаб қўшни тўқима ва аъзоларга ўсиб ўтган ҳосила. Регионар лимфа тугунларида кўплаб метастазлар.

IV босқич – аъзо чегарасидан чиқган ва қўшни аъзолар билан оқма ҳосил қилган ўсма. Қилтомоқ, кахексия. Кўплаб регионал лимфа тугунларида ва бошқа аъзоларда метастазлар.

Қизилўнгач саратони TNM системаси бўйича классификацияси.

T – бирламчи ўсма.
T_1 – қизилўнгач девори 3 см дан катта соҳани эгалламаган ўсма
T_2 – 3,1 см дан 6 см гача бўлган ўсма
T_3 – 6,1 см дан 9 см гача бўлган ўсма
T_4 – 9 см дан катта бўлган ўсма.

N – лимфа тугунлар ҳолати.
N_0 – регионар лимфа тугунларида метастазлар йўқ.
N_1 – регионар лимфа тугунларида метастазлар бор
N_2 – регионар лимфа тугунларида кўплаб жарроҳлик йўли билан олса бўладиган метастазлар.
N_3 – регионар лимфа тугунларида олиб бўлмас тугунлар.
N_x – регионар лимфа тугунлар ҳолати аниқ эмас.

M – бошқа аъзолардаги метастазлар.

M_0 – бошқа аъзоларда метастазлар йўқ.
M_1 – бошқа аъзоларда метастазлар.

Клиник кўриниши. Қизилўнгач саратони клиник кўринишининг маҳаллий аломатлари (қизилўнгач деворининг зарарланиши оқибати), иккиламча аломатлари (бошқа аъзоларни ўсма жараёнига жалб қилиниши) ва умумий аломатлардан (аҳвол ўзгариши, кайфият бузилиши, кичик аломатлар синдроми) иборат бўлади. Қизилўнгач хасталиги бошланганидан, то клиник белгилар намоён бўлгунича бир йилдан икки йилгача вақт ўтади деб ҳисобланади. Қизилўнгач саратонининг энг кўп, айрим ҳолларда ягона аломати дисфагия бўлади ва 70—95% беморларда учрайди (Березов Ю.С.1979).

Бизнинг клиникамизда ўтказилган ретроспектив анализ қилтомоқ аломати 76% беморларда учраши, 24 % беморларда юрак ва тўш орти соҳасида оғриқ, сўлак оқиши, кекириш, озиш касалликнинг биринчи белгилари бўлиши аниқланди. Тўрт беморда саратон касаллиги манифестацияси неврологик симптоматика билан бошланган. 780 беморда текшириш ўтказилганда касалликнинг биринчи аломатлари — 73% беморда қилтомоқ, 17,2% беморларда оғриқ, тўш ортида нохушлик сезиш, дискомфорт 5,2% беморларда, регургитация 1,9%, сўлак оқиши (гиперсаливация) 0,4%, товуш бўғилиши 0,1: беморларда, лоҳаслик ва озиш 2,2% беморларда аниқланади.

Ўсма бошланғич даврда ўз атрофидаги тўқималарда микроциркуляция ва лимфоциркуляцияни бузилиши сабабли периэзофагеал яллиғланиш вужудга келади. Дағал ва ўта қуюқ, совуқ овқат қизилўнгачда спазм чақиради ва қилтомоқ хуружини беради. Қилтомоқ хуружи бу даврда функционал бўлиб хафтасига бир-икки марта ёки ундан кам учрайди. Беморлар бу аломатга кам эътибор беради. Вақт ўтиши билан қилтомоқ мутассил кучайиб боради. Бир неча ой ичида бемор нафақат қуюқ, балки юмшоқ ва суюқ овқатларни, тез орада оддий суюқликларни истеъмол қила олмайди. Қилтомоқнинг бундай ривожланиши қизилўнгачдаги органик стеноз аломатига хосдир. Айрим беморларда кутилмаганда овқат ўтиши яхшиланиб қолиши мумкин, бундай ҳолат тана хароратининг кўтарилиши ва оғиздан ҳид келиши ўсмада емирилиш жараёни бораётганидан далолат беради. Лекин тез орада «ремиссия» даври тугайди ва қилтомоқ белгилари кескин авж олади.

B.F. Swyaherton (1961й.)нинг текшириши бўйича органик қилтомоқ юзага келиши учун ўсма, ўсма олди яллиғланиши ва спазми билан қизилўнгач кавагининг 2/3 қисмини беркитиб қўйиши керак. Шунинг учун ҳам органик қилтомоқ қизилўнгач саратонининг кеч аломати ҳисобланади.

1—1,5 йил давомида секин ривожланадиган спастик қилтомоқ қизилўнгач эндофит саратонига хосдир (Петерсон Б.Э. 1972). Кам ҳолларда қизилўнгач саратони қилтомоқ ўткир хуружи билан бошланиб тез ривожланади (Д.И.Тумилевичюте, А.М.Витенас 1986).

Бемор Я. 1952 йилда туғилган.

1999 йилда РОИМ илмий маркази маслаҳат поликлиникасига томогида нохушлик, қуюқ овқат ютганда қизилўнгач соҳасида нохушлик ва кўп сўлак оқишга шикоят қилиб келди.

Икки йил давомида юқорида қайд қилинган шикоятлар безовта қилади. Бир неча бор турар жой поликлиникасига шикоят қилиб қатнаган, шифокорлар беморга ўткир фарингит, тонзилит хуружи сингари ташхислар қўйиб даволашган, фойда бўлмаган. Нохуш аломатлар кучайгани сабабли бемор ўз ташаббуси билан РОИМ маслаҳат поликлиникасига мурожат қилган.

Анамнезида хеч хил касалликлар билан касалланмаган. Оилали, уч соғлом фарзанди бор. Зарарли одатлари йўқ.

Тана тузилиши тўғри. Ўпкада везикуляр нафас, перкутор ўпка товуши. Юрак тонлари аниқ. Тили нам. Қорни юмшоқ, оғриқсиз. Пастернацский аломати салбий. Периферик ва регионар лимфа тугунлари интакт. Қалқонсимон без ўлчамлари катталашган (I даража), қаттиқлашмаган. Сийдик ва ахлат келиши меъёрида.

Бемор клиникада текширилди: қон умумий таҳлилида енгил анемия (Нв-96г/л), сийдик умумий таҳлили, биохимик таҳлил ва коагулограммада патология аниқланмади.

Ларингоскопияда томоқ, товуш пайлари, хиқилдоқ томонидан касаллик аниқланмади.

Қизилўнгач ва меъда рентгеноскопиясида - ютиниш бузилмаган. Қизилўнгачдан барий эритмаси ўтиши тўхтовсиз, ноксимон кенгайма ости олдинги деворида 2,0см.лик ригидлик аниқланди. Меъда патологик ўзгаришсиз.

Эзофагогастродуоденоскопияда қизилўнгач бошланғич қисмида олд тишлардан 18см. узоқликда олдинги деворида, ўлчами 1,5см бўлган, яраланган патологик ҳосила аниқланди.

Биопсия-№793/099-6.-ясси ҳужайрали, юқори дифференциялашган саратон.

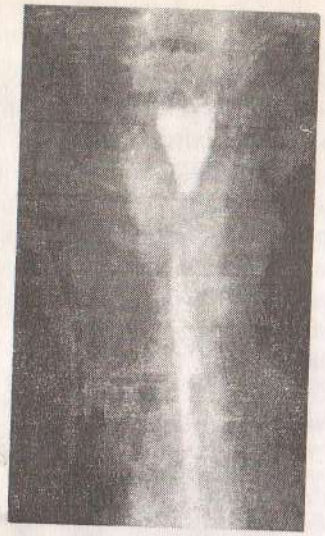

3-расм. Бемор Я. Қизилўнгач юқори кўкрак соҳа саратони



4-расм. Қизилўнгач эндофит саратони

Ултратовуш текширишида (УТТ)-қалқонсимон без гиперплазияси, сурункали гепатохолецистит. Қорин бўшлиғи бошқа аъзолари патологик ўзгаришсиз.

ЭКГ - Синус тахикардияси (минутига 100 марта), миокардда енгил метаболик ўзгаришлар.

Беморга кимё-нур терапияси таклиф этилди. Бемор даволанишдан оилавий шароитини ҳисобга олиб вақтинчалик бош тортди.

17.02.2002 йилда бемор РОИМ маслаҳат поликлиникасига қайта қизилўнгачдан қуюқ овқат ўтмаётганлиги, тўш ортида оғриқ борлигига, оғзида нохуш ҳид пайдо бўлганлигига шикоят қилиб мурожат этди.

Тана тузилиши туғри. Ўпкада везикуляр нафас, перкутор ўпка товуши. Юрак тонлари аниқ. К/Б 130/80мм.сим.уст.. Тили нам, қорни юмшоқ, оғриқсиз. Пастернацский аломати салбий. Регионар ва периферик лимфа тугунлари интакт. Ахлат ва сийдик келиши қониқарли.

Клинико-биохимик тахлилларида оғир анемия (Нв-78 гєл), ЭЧТ- 30 мм/соат, қон оқсил миқдори 55 г/л., қолган кўрсаткичлари меёрида.

Қизилўнгач рентгенскопиясида қизилўнгач юқори қисми ноксимон кенгаймадан 2см. пастда 4,0см. ўлчамли қизилўнгачнинг айлана тораййиши ва ригидлиги, шиллиқ қават структурасининг бузилиши аниқланди (4-расм).

ЭГДФС да қизилўнгач олд тишлардан 17см. узоқликда қизилўнгач кулранг-қизғиш, деворлари ригид бўлган торайиши, шу соҳада яралар борлиги аниқланди. Асбоб билан текганда контакт қон кетиш кузатилади.

Биопсия-№67/02-9.-ясси ҳужайрали юқори дифференциялашган саратон.

УТТда - сурункали гепатохолецистит. Жигар, буйраклар, талоқ, бачадон, қорин парда орти соҳада патологик ўчоқлар топилмади.

ЭКГ да синус тахикардияси (120 марта'), миокард метаболик ўзгаришлари.

Беморга қўшма кимё-нур терапияси ўтказилди ва 14.03.02 йилда қониқарли аҳволда турар-жой поликлиникаси онкологи хузурига диспансер назоратга жўнатилди.

Тўш ортидаги оғриқ (псевдостенокардия) кўпроқ кардиоэзофагиал саратонида учрайди (Фрунье аломати). қилтомоқга ўхшаб оғриқ ҳам турли хилда бўлади. Қизилўнгач саратонида беморлар тўш ортида ёт жисм, оғриқ сезишади, оғриқ доимо стеноз соҳасидан юқорида бўлади. Оғриқ ригид қизилўнгач деворининг овқат луқмаси билан чўзилиши ва интрамурал нерв тармоқларининг таъсирланиши, ҳамда қизилўнгач деворларининг спастик қисқаришидан юзага келади. Айрим ҳолларда умуртқа поғонасининг кўкрак қисмидаги метастазлар ҳам тўш ортида оғриқ беради. Оғриқсизлантирувчи воситалар қизилўнгач саратонида ва унинг асоратларида арзимаган натижа беради. Юқорида қайд қилинган далиллар бу аломатни ҳам кеч аломатларга қўшишимизга исбот бўлади. Айрим олимлар (Шевченко И.Т. 1950) қизилўнгач саратонининг эрта аломатлари кўп сўлак оқиши ёки гиперсаливация деб ҳисоблайди ва 82% беморларда бу аломат учраганини қайд қилади. Лекин худди шу аломатни Петровский Б.В. (1966) 35%, А.И.Рудерман (1970) 6,6%, бизлар эса фақат 7,6% беморларда кузатдик. Гиперсаливация қизилўнгачда кучли стеноз борлигидан далолат беради. Сўлакни кўпайишига иккита фактор таъсир қилади: биринчиси адашган нерв таъсирланиши, иккинчиси стеноздан юқори қисмда онгсиз ҳолда ютилган сўлак йиғилишидир.

Бизлар қилтомоқ аломатини стеноз аломатлари бўлмаган беморларда кузатдик. Беморларда тана ҳароратининг кўтарилишини ҳам А.И.Рудерман адашган нерв таъсирла-

нишидан деб билади. Лекин бизлар томондан тана ҳарорати баланд беморларга қилинган вагосимпатик новокаин блокадаси тана ҳароратини туширмади. Бизнингчалик тана ҳароратининг кўтарилиши терморегуляция марказининг заҳарланиши ва периэзофагиал тўқима яллиғланиши билан боғлиқдир.

Кекириш касалликнинг биринчи аломати сифатида 4,2% беморларда кузатдик. Қизилўнгач саратонида кекириш турли кучга эга бўлади ва одатда беморлар умумий аҳволига кам таъсир кўрсатади, шу сабабли бу аломат бемор ва шифокор эътиборини кам жалб қилади.

Деярли барча беморларда какосмия кузатилади. Қизилўнгач саратони ривожланган сари, янги ва янги асоратлар пайдо бўлган сари какосмия хам кучайиб боради. Қизиўнгач саратонида ўсмани деструкцияси, қизилўнгачда туриб қолган овқат қолдиқларининг чириши, эзофагобронхиал оқма ҳисобидан ўпкада деструктив ўзгаришлар пайдо бўлишига сабаб бўлади.

«Сабабсиз» озиш 3,1% беморларда биринчи симптом сифатида номоён бўлган. Бу беморлар қилтомоқ белгилари пайдо бўлгунча узоқ вақт терапевт, эндокринолог ва бошқа мутахасисслар кузатуви остида даволанган. Озишнинг бир нечта сабаби бор. Қизилўнгач саратони бошланғич даврида ўсма қизилўнгач деворларидаги рецепторларга таъсир кўрсатиши натижасида меъда ичак тракти вазомотор қобилиятига таъсир кўрсатиши овқат хазм қилинишини қийинлаштиради. Саратоннинг охирги босқичларида кескин стеноз очликка олиб келиши, ўсма ишлаб чиқарадиган кахектин моддаси таъсирида организмда моддалар метаболизми бузилишига сабаб бўлади.

Қонаш – асосан қизилўнгач саратонида оз миқдорда қонаш деярли доим бўлади ва беморларда анемия чақиради. Қон томир қизилўнгач оқмаси кучли қонашга сабаб бўлади ва бунда томир диаметри қанчалик катта бўлса қонаш ҳам шунчалик кескин бўлади.

Товуш бузилиши (хиррилаши) сабаби ўсма ўз жараёнига **қайтувчи нервни (n.rekurens)** қамралганлиги оқибатида ривожланади. Кўпинчалик чап нерв толаси, жуда кам ҳолларда ўнг нерв толаси саратон касаллиги қурбони бўлади.

Ларингоскопияда товуш пайлари фалажи кузатилади. Қайтувчи нерв ҳар икки толасининг бир вақтда фалажланганлигини кузатмаганмиз.

Регургитация. Қизилўнгач саратонининг кечки боқичларида, қилтомоқ аломатлари кучли ривожланганида, супрастенотик кенгайишда йиғилган овқат, сўлаклар зўриқишсиз оғизга қайтади. Овқат таъми ўзгармаган бўлади. Регургитация бемор танасининг горизонтал ҳол олганда ёки энкайганида кучаяди. Бу ҳол тунгги йўтал хуружларига ва қизилўнгач қусишига сабаб бўлади.

Ютингандаги йўтал. Қизилўнгач саратонининг оғир асорати белгиси бўлиб, қизилўнгач-бронхиал, қизилўнгач-трахеал оқма борлигидан далолат беради.

Переферик лимфа тугунларининг катталашиши, суяк ва бўғинларда оғриқ пайдо бўлиши ва ҳ.к. лар кечиккан қизилўнгач саратони белгилари ҳисобланади.

Юқорида санаб ўтилган аломатлар қизилўнгач саратонининг одатдаги клиник кўринишидир. Бундан ташқари, қизилўнгач саратони бошқа касалликлар ниқоби остида ҳам кечиши мумкин. Масалан қизилўнгач оғиз қисмидан то аорта ёйигача бўлган соҳадаги ўсма ларинготрахеит ниқоби остида кечади. Бу «ниқобга» қуруқ йўтал, ютинганда сўлак ёки овқат луқмаси ушоқлари нафас олиш йўлига тушиб йўтал бериши, товуш бўғиқлиги, товуш йўқолиши, томоқда оғриқ ва нохушлик сезиш хосдир.

Ўсма ретрокардиал ҳамда аорта сегменти соҳасида жойлашганда юрак хасталиги ниқоби билан кечади. Бемор юрак соҳасида жисмоний зўриқишдан кейин бўйин, елка, чап қўлга иррадиация берадиган оғриқга, юрак уриши, нафас сиқилишига шикоят қилади.

Бронх ва бронх ости соҳасидаги қизилўнгач саратони ўпка касалликлари билан ниқобланади. Бундаги аломатлар бронхит, пневмония, плеврит сингари кенг тарқалган касалликлар клиникаси кўринишида бўлади.

Қизилўнгач дистал қисмидаги ўсмалар гастрит клиникаси кўринишида бўлиб, анацид ёки гиперацид аломатларини намоён қилади.

Юқорида қайд қилиб ўтилган маълумотлар қизилўнгач саратонида учраши мумкин бўлган барча аломатлар ва кли-

ник манзараларни ўз ичига қамраб олмаган. Негаки бу касалликда мумкин бўлган клиник вариантлар ўнлаб бўлиши мумкин, бизлар бу ишда фақат тез-тез учраб турадиган турларинигина баён қилишга ҳаракат қилдик.

Саратон касаллиги тўғри ташхиси врачдан чуқур билим, юқори профессионализм, кузатувчанлик, сабр-бардош талаб қилишини яна бир бор эслатиб ўтдик.

Диагностика. Қизилўнгач саратонига шубха тугилганда текшириш рентгенологик усулларини қўллашдан бошланади. Бу усул ўсмани топографияси, макроскопик кўриниши тўғрисида кенг тушунча беради. Эндоскопик текшириш ва бир вақтда морфологик текшириш учун биопсия олиш эса олинган ахборотни яна ҳам қимматлаштиради.

Қизилўнгач саратони рентгенологик кўриниши ҳосила ўсиш турига қараб ҳар хил бўлади.

Эндофит ўсган ҳосила (5-расм) асосий белгилари: маҳаллий торайиш, перистальтика йўқлиги, қизилўнгач деворининг ригидлиги ва қалинлиги, катта бўлмаган супрастенотик кенгайиш, шиллиқ қават бурмаларининг силлиқланиши, қизилўнгач деворининг ички контурининг арра-симонлиги, ўсманинг периэзофагиал тўқимадаги «муфта-симон» соясидир. Шиллиқ қават рельефи қизилўнгач торайган қисмида йўқолади («кал» рельеф), ёки нотўғри шаклни олади. Ҳосила устидаги рельеф эса «шағри» терини эслатади. Ўсманинг емирилган соҳаларида контраст модда йиғилади — бу аломат «барий депоси» аломати дейилади.

Экзофит ўсган (6-расм) ҳосиланинг рентгенологик аломатлари: турли катталикда, шаклда ва контурда кавак тўлиши деффекти, шиллиқ қаватдаги узуқликлар, депо кўринишидаги яралар, перистальтика йўқлиги, катта бўлмаган супрастенотик кенгайиш, ўсма соҳасида қизилўнгач кавагининг бир оз кенгайиши, ўсманинг периэзофагиал соясидан иборат. Ўсмага яқин бўлган соҳада перистальтиканинг йўқолиши ва ригидлик борлиги инфильтратив жараёндан далолат беради.

Қизилўнгач саратонида қизилўнгач кавагининг чекланган соҳасида ассиметрик ривожланган торайиш ва супрастенотик кенгайиш вуждга келади (6-расм). Супрастенотик

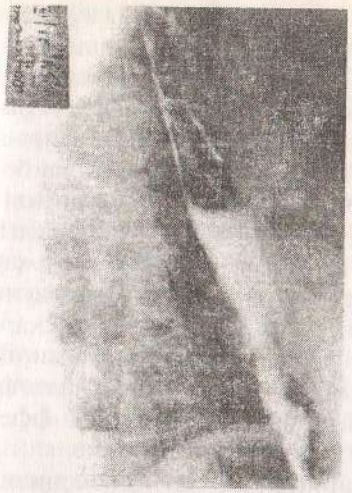

5-расм. Қизилўнгач экзофит саратон.



6-расм. Қизилўнгач саратони. Супрастенотик кенгайиш манзараси

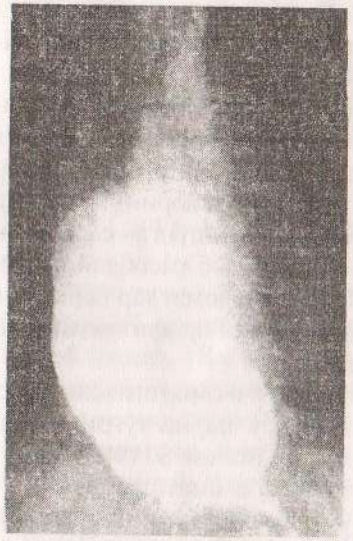

7-расм. Кардия ахалазияси супрастенотик манзараси

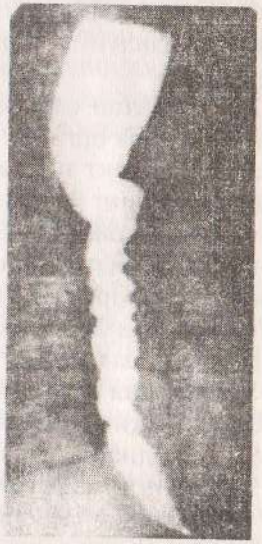

8-расм. Қизилўнгач саратони гиперкинетик дискенезияси.

кенгайиш тузилиши саратон касаллигида ва қизилўнгачнинг бошқа торайишларида турлича бўлади. Қизилўнгач саратонида бу кенгайиш ассиметрик бокалсимон, хавфсиз кенгайишларда эса симметрик конуссимон бўлади. (**Тримодо** аломати). Ноонкологик стриктуралар фонида супрастенотик кенгайиш ассиметрия аломатларини берса ва бокал кўринишида бўлса, бу соҳада малигнизация бошланганлиги тўғрисида далолат беради. Яна бир фарқли белги саратон касаллигида супрастенотик кенгайиш 5 см.дан ҳеч қачон катта булмайди, хавфсиз стенозларда жуда катта кенгайишлар юз бериши мумкин (масалан (8-расм) кардия ахалазиясида). Саратон ривожланиши даврида емирилиб яра ҳосил қилиши мумкин. Бунда пайдо бўладиган рентген кўринишини сурункали ярали эзофагит дифференциал диагнози билан танишганда кўриб ўтамиз.

Қизилўнгач саратонинг биринчи аломати дискенизия кўринишида бўлиши мумкин. (Д.И.Тамилевичюте 1981. В.М.Араблинский, М.М.Сальман 1978, М.М.Ганджа ва бошқалар 1983 й.) Бунга сабаб девор ички қаватларидаги интрамурал нерв тўқималарининг касаллик таъсирига тушиб нерв-мушак ўтқазишининг бузилишидир. Асосан дискенезия қизилўнгач саратонида гиперкинетик типда бўлади (9-расм).

Ҳосила ўсган сари қилтомоқнинг функционал компонентидан кўра органик компоненти кучая боради. Кичик юмалоқ деффект пайдо бўлиши, чегараланган соҳада бирорта бурманинг йўқолиши, қизилўнгач деворини нотекислигини ва йўқолиши В.Х.Василенко қизилўнгач саратонининг дастлабки рентгенологик аломати деб ҳисоблайди. Лекин бу белгилар ҳеч қанақа субъектив аломатлар бермайди ва беморларни безовта қилмайди. Одатда профилактик текшириш вақтида тўсатдан топилади.

Эндоскопия ва биопсия қизилўнгач саратони диагностикасида муҳим аҳамиятга эга. Бу усулларни тўғри қўллаб 97 % тўғри диагноз қўйиш мумкин (Bralow S. 1982).

Қизилўнгач саратони дастлабки аломатлари:

1 Қизилўнгач девори маълум бир соҳасининг маҳаллий ригидлиги ва қалинлашиши;

2 Қизилўнгач шилиқ қавати бурмаси ёки бурмалари силлиқланиши;

3 Қизилўнгач шилиқ қаватининг кичик соҳасининг рангини ўзгариши;

4 Контактли қон кетиш.

Эндоскопик манзара ҳосила турига қараб бир нечта кўринишда бўлади. Қизилўнгач саратони экзофит турида нотекис чегаралари ва қўпол юзага эга бўлган ҳосила тугунчалари бўлиб, бу тугунчаларнинг яраланиб қонаши, ўлик тўқималар массаси фиброз муғизи билан қопланиши ва қизилўнгач кавагининг торайши хосдир. Кўп ҳолларда ўсманинг марказий қисми емирилиб қаттиқ чегарали кратерлар ҳосил қилади.

Эндофит ҳосила эндоскопик диагностикаси қийинроқ бўлиб, шифокордан маълум тажрибани талаб қилади. Бу форма икки хил кўринишда бўлади:

1. Стенозловчи тури бўлиб, унга қизилўнгач кавагини айланасига торайиши, бўртмаларнинг текисланиши, шилиқ қаватни оч-кул, кўкиш рангда бўлиши ва контакт қон кетиши хосдир.

2. Инфильтратив ярали вариантига юқорида қайд қилинган аломатларга қон кетиб турган ясси яралар қўшилади.

Доимо қизилўнгач сарлтонига эндоскопик текшириш вақтида шубҳа туғилганда шубҳали соҳалардан бир-неча бор биопсия олиб цитологик ва гистологик текширишлар ўтқазиш керак. Биопсияни қизилўнгач деворини касалланган соҳаси марказидан, ҳосила чегарасидан ва ҳосиладан узоқ бўлмаган соғлом шилиқ қаватдан олиш мақсадга мувофиқдир.

VI. ҚИЗИЛЎНГАЧ САРКОМАСИ.

Овқат ҳазм қилиш органлари орасида қизилўнгач саркомаси 8% ни ташкил этади ва кам учрайдиган касаллик ҳисобланади. (Василенко ва бошқалар 1971 й.) Қизилўнгач хавфли ўсмаларидан фибросаркома, липосаркома, меланосаркома, айрим ҳолларда лимфогранулематоз, ретикуласаркома ва лимфосаркомалар учрайди.

Саратондан фарқли ўлароқ саркома ўсмаси қизилўнгачнинг жуда катта қисмини эгалайди, япалоқ шаклли кўплаб яраланган соҳали бўлиб супрастенотик кенгайиш кузатилмайди ва деворлар эластиклиги сақланган бўлади.

Қизилўнгач саркомаси регионар лимфа тугунларига кўплаб метастаз беради. Нур терапиясининг ўта самарадорлиги ҳам қизилўнгач саркомасига хос бўлган хусусиятдир. Лекин қизилўнгач саркомасига шубҳани морфологик текшириш ёрдамидагина тасдиқлаш шарт.

Қизилўнгач саркомаси ва саратони дифференциал диагностик белгилари

Қизилўнгач саратони	Қизилўнгач саркомаси	Аломатлар
Анатомик қизилўнгач бир ёки икки қизилўнгач соҳаси билан чегараланган	Чекланмаган	Тарқалиши
Турлича. Супрастенотик кенгайиш бўлади.	Яппалоқ, кўплаб яралар билан қопланган, супрастенотик кенгайиш бўлмайди.	Ўсма шакли
Деворлари ригид, перистальтика кузатилмайди	Деворлар эластиклиги сақланган	Қизилўнгач деворлари эластиклиги

VII. ҚИЗИЛЎНГАЧ ХАВФСИЗ ЎСМАЛАРИ

Қизилўнгачда ноэпителиал хавфсиз ўсмалари (лейомиома, липома, папилома) учрайди. Қизилўнгачда хавфсиз ўсмалар асосан мушак тўқималаридан (лейомиома) ривожланади. Лейомиомалар 4 турга бўлинади солитар лейомиома, кўп лейомиомалар (лейомиоматоз), тарқоқ ва диффуз лейомиомалардир.

Бу ўсмалар кўпчилиги қизилўнгач кавагига қараб ўсади ва полиплар дейилади. Полиплар кўплаб йиллар давомида латент ҳолда кечади ва эндоскопик ёки рентгенологик текшириш вақтида тўсатдан аниқланади.

Полиплар ўчлами катталашган сари ўзига хос аломатлар (диспепсия, оғриқ, қилтомоқ) пайдо бўлиб боради ва бу аломатлар қизилўнгач ички деворини шикастланганлиги ҳамда овқат ўтишга тўсиқ пайдо бўлганидан далолат беради.

Овқат луқмаси ютилгач аъзонинг ёт жисм(полип)дан озод бўлиши учун қилинадиган перистальтикаси қизилўнгачнинг спастик қисқаришига олиб келади (иккиламчи дискенезия). Иккиламчи дискенезия ўз навбатида қизилўнгач шиллиқ ва шиллиқ ости қаватларини яллиғланиши, яралар пайдо бўлиши, некроз ва қон кетишига сабаб бўлади. Ундан ташқари экзофит ўсган ўсмаларга доимо кимёвий, физик, механик омиллар таъсир қилади. Бу омиллар тўқима қаршилигини сусайтиради ва тез орада инфекцион асорат беради. Юқорида қайд қилинган сабаблар оқибатида экзофит ўсмалар (полиплар) емирилади ва интрамурал ўсган ўсмалардан (лейомиомалар) фарқли ўлароқ катта ўлчамаларда ўсиб кетмайди.

Қизилўнгач хавфсиз ўсмаларини аниқлашда **рентгенологик текшириш** усули асосий ҳисобланади. Қизилўнгач полиплари асосий рентгенологик белгилари қуйдагилардир: 2—3 см-дан катта бўлмаган тўлиш деффекти, текис, аниқ контури, юмалоқ ёки овал шаклли, ютинганда ва тана ҳолатини ўзгартирганда ўсма ҳаракатчанлиги, шилиқ қават рельефи ўзгармараслиги, контраст модда ўсмани четлаб ўтиши, бурмаларнинг ингичкалашиши, ўсма ва соғлом шилиқ қават орасидаги аниқ чегара (демаркация хошияси) қизилўнгач деворининг ўсма соҳасидаги эластиклиги сақланиши, қизилўнгачдан контраст моддасини яхши ўтиши, қизилўнгач функцияси ўзгармаганлиги ва бошқа аломатлар қизилўнгач полипига хос рентгенологик белгиларидир.

Аденома, невринома, папилилома сингари ўсмалар айрим ҳолларда овқат ўтишига тўсқинлик қилади. Икки бор контрастланганда бу ўсмалар дистал чегараси, қизилўнгачда супростенотик кенгайиши йўқ, аниқ ва текис контурли ҳосила аниқланади. Қизилўнгач деворлари эластиглиги ўсма соҳасида сақланади.

Папилома ўзига хос рентген суратга эга. Папиломалар доимо ҳамроҳ эзофагит билан ўзига хос манзара ҳосил қилади.



9-расм. Қизилўнгач лейомиомаси



10-расм. Қизилўнгач саратони.

Папилломалар контури аниқ, текис ёки нотекис бўлади ва «соқол», «сўрғич», «шағри тери» кўринишдек рельефга эга бўлади. Бу ўсмалар юқори малигнизация индексига эга. Шунинг учун ҳам бу касалликларда сўзсиз эндоскопик ва морфологик текшириш зарурдир.

Лейомиома асосий рентгенологик белгиси (10-расм) икки яримовал ўсма соясидир, булардан бири қизилўнгач кавагидаги ўсма сояси яримовали, иккинчи яримовал кўкс оралиғидаги ўсма соясидир.

Фақат лейомиома ва саратон касаллигига бу манзара (айсберг манзараси) хосдир. Лейомиомада шиллиқ қават рельефи ўзгармаган юмшоқ консистенцияли, девор эластиглиги ва перестальтикаси сақланган бўлади. Қизилўнгач саратонида аксинча шилиқ қават рельефи ўзгаради, арасимон манзара олади, ўсма қаттиқ, деворлар ригид, пересталика ҳаракатлари кузатилмайди (11-расм).

Эндоскопик текшириш усулида қизилўнгач экзофит ва эндофит ўсмалар фарқланади. Экзофит ўсмалар гулкарам манзарасини эслатади. Улар оёқчада ёки кенг асосда жойлашиб туради. Эндофит ёки интрамурал ўсмалар эндоскопик ташхиси қийиндир. Шиллиқ қават ранги, рельефи, стеноз ва супрастенотик кенгайиш хусусиятлари диагностикани енгиллаштиради. Шиллиқ қаватда эрозиялар, ўлчами 1—9мм. келадиган оқиш рангдаги лейкоплакиялар ўчоғи, сарғиш доғлар (ксантомалар) учраши мумкин. Эндоскоп қисқичи билан шиллиқ қават сурилганда ўсма енгил силжийди. Эндоскоп ёрдамида пайпаслаганда ўсма зич эластик косистенцияда бўлади. Қизилўнгачда учрайдиган эндоскопик ўзгариш қанчалик тушунарли бўлишидан қатъий назар морфологик текшириш учун биопсия олиш шартдир.

Қизилўнгач хавсиз ўсмалари ва қизилўнгач саратони дифференциал диагностик белгилари.

Аломатлар	Қизилўнгач саратони	Қизилўнгач хавсиз ўсмалари
Рентгенологик ўсма ҳаракатчанлиги	Ҳаракатсиз	Ҳаракатчан

Демаркация ҳошияси	Йўқ	Бор
Рельеф	Доимо ўзгарган аррасимон манзара	Айрим ҳолларда «соқолсимон», «сўрғичсимон», «шағри тери» манзараси учрайди. Рельеф ўзгармаган бўлиши мумкин
Қизилўнгач девори	Юмшоқ, перистальтика ўзгармайди	Ригид, перистальтика ўсма соҳасида кузатилмайди
Эндоскопик белгилар	Оёқчалари бўлади, шиллиқ қават ўсмага нисбатан ҳаракатланади, зич эластик консистенцияли	Ўсма оёқчасиз жойлашади, шиллиқ қавати ҳаракатсиз, қаттиқ консистенцияли

VIII. ҚИЗИЛЎНГАЧ КИСТАСИ

Қизилўнгачда киста, ўсмаларга нисбатан 8—9 баробар кам учрайди. Бу ҳосилалар келиб чиқишига қараб икки турга: туғма ва орттирилган кисталарга бўлинади.

Туғма қизилўнгач кистаси ҳомила ривожланиш деффекти (дисэмбриоз) бўлиб, «адашган» ҳужайралардан, ҳамда эмбрионал қизилўнгач трахея тўсиғи қолдиқларидан юзага келади. Туғма киста ички деворлари ошқозон-ичак ва ўпка эпителийлари билан қопланган бўлади. Гистологик тузилиши энтероген ва бронхоген кўринишида бўлади. Адабиётда бу касаллик қизилўнгач дивертикули, интраторокал киста, энтерокистома, кистасимон дубликатура, дисэмбрионал ўсма номлари билан ҳам учрайди. Қизилўнгачда пайдо бўладиган бу туғма ҳосилаларни киста дейилишига сабаб ҳосила ичида суюқлик борлигидир. Баъзан киста суюқлиги йиринг ёки детрит ҳолида ҳам бўлади.

Орттирилган киста қизилўнгач шиллиқ безлари оғизчалари ядпитланиб ёпилиб қолиши натижасида, без ичида суюқлик (без ширасн) йиғилиши сабабли вужудга келади. Шиллиқ без оғизчалари дистал йўналишда очилиши сабабли, доимо ҳам эзофагит, без оғизчаларининг яллигланиши, қизилўнгач кистаси билан тугамайди. Фақат сурункали ёки сурункали-ярали эзофагит вагус дисфункцияси билан бир вақтда тўғри келганда киста пайдо бўлишига шароит туғилади.

Паразитар киста (эхинококкоз) кам ҳолларда бўлса ҳам бошқа аъзоларда учрамай фақат қизилўнгачда учраши мумкин.

Асосан қизилўнгач кистаси 30—50 ёшлик одамларда учрайди. Киста бифуркация ва бифуркациядан пастки соҳаларда жойлашади. Бифуркациядан юқорида бу ҳосила ҳеч учрамайди (Фельдман А.И. 1949 й). Бу қонуний ҳолни эмбриогенез қонунлари асосида осон тушунтириш мумкин. Аниқланган киста ўлчамлари ёнғоқ ҳажмидан олма ҳажмигача бўлади. Бошлангич даврларда бу ҳосила қизилўнгач ёки трахеяга ҳеч бир таъсир кўрсатмайди. Шунинг учун ҳам ёрқин клиник манзарага эга эмас. Диагноз тасодифан рентгенологик ва эндоскопик текшириш вақтида аниқланади.

Катта кисталар қизилўнгач ва бронхларни сиқиб қилтомоқ, нафас сиқилиши, қуруқ, айрим ҳолларда хўл йўтал жисмоний меҳнат вақтида нафас олишни қийинлашуви ва огриққа сабаб бўлади. Бу кисталар перфорацияси, йирингланиши, плеврит, медиастенит, пневмония, қон кетиши каби асоратлар чақиради. Кисталарнинг яна бир нохуш асорати уларнинг малигнизацияланишидир.

Қизилўнгач кистаси облигат саратон олди касаллиги ҳисобланиб, бу категориядаги беморлар доимо жиддий текширишдан ўтишлари керак.

Ташхис қўйишда **рентгенологик усул** катта ўрин тутади. Киста деворлари юпқа, ичида суюқлик бўлганлиги сабабли бемор нафас олишининг турли босқичларида киста рентгенологик сурати турлича бўлади (11-расм).

Агар бемор тинч турганда киста томчи шаклида бўлса, чуқур нафас чиқарганида эса юмалоқлашади ва олма шаклини олади. Бу аломатлар киста диагнозини аниқлашада ёрдам беради.



11-расм. Қизилўнгач кистаси рентгенологик манзараси

Киста сояси бошқа ҳосилаларга нисбатан кам интенсивликда бўлади. Лекин барча санаб ўтилган аломатлар йирингланган кистада учрамаслиги мумкин.

Бемор: В. 20.05.98й да РОИМ торокал бўлимига юрак соҳасида оғриқ, сўлак оқиши, овқат луқмаси қизилўнгачдан қийналиб ўтиш, оғзидан ноҳуш ҳид келиши каби шикоятлар билан ётқазилади. Ўзини беш ой мобайнида бемор деб ҳисоблайди. Касаллик пайдо бўлишини ўтқазилган грипп билан боғлайди.

Бемор клиникада текширилди: қон ва сийдик клиник-биохимик таҳлиллари меъёрида. ЭКГда кескин метаболик ўзгаришлар. Синус тахикардияси. Юрак уриши минутига 100 марта. Ташқи нафас функциясида ўзгариш йўқ. УТТ жигар, талоқ, буйраклар органик ўзгаришларсиз.

Рентгенологик текширишда - қизилўнгач пастки кўкрак қисмида 6 см.лик тўлиш деффекти аниқланди. ўсма контурлари аниқ, қизилўнгач рельефи ўзгармаган. Периэзофагеал соҳада яримовал муфта кузатилади. Ўсма кам ҳаракат. Хулоса: қизилўнгач пастки кўкрак қисми лейомиомаси. Малигнизация аломатлари билан. ЭГДФС -олдинги тишлардан 37 см. узоқликда қизилўнгач ўнг девори бўртган, кўкимтир қизғиш рангда. Шиллиқ рельефи бузилмаган, бир неча эрозиялар билан қопланган.

Биопсия хулоса: қизилўнгач пастки қисм лейомиомаси. Малигнизация эҳтимоли бор. Морфологик текшириш хулосаси: эпителий пролиферацияси, силлиқ мушак дисплазияси.

22.05.98й.да ўтқазилган консилиум хулосаси: қизилўнгач пастки кўкрак қисми ўнг-ён девори лейомиомаси. Малигнизация эхтимоли бор. Тавсия: жарроҳлик амалиёти ёрдамида даволаш.

23.05.98 й.да беморга ўнг томонлама торакотомия қилинди. Кўкс парда пастки кўкрак соҳасида 2-3 см. соҳада қизариш ва парда қалинлашиши аниқланади. Медиастинотомия. Қизилўнгач девори тафтиш қилинганда 6х6 см.лик зич-эластик ҳосила қизилўнгач пастки кўкрак соҳасида аниқланди. Ингичка нина ёрдамида пункция қилинганда қуюқ йиринг ажралди. Нина бўйича қизилўнгач девори узунасига кесилди ва шиллиқ қават остида жойлашган йиринг тозаланди. Керакли муолажалар бажарилгач шиллиқ ва шиллиқ ости қавати антисептиклар билан ювилиб, бир қатор ипак ип билан тикилди. Кўкрак қафаси найчаланиб тикилди. Асептик боғлов қўйилди. Морфологик текшириш хулосаси: йирингланган қизилўнгач кистаси. Жарроҳлик амалиётидан кейинги давр асоратсиз кечди. Учинчи кун чоклар олиниб, беморга жавоб берилди. Бемор 3 ва 6 ойдан кейин текширувдан ўтди: қизилўнгачда патология аниқланмади.

Қизилўнгач кистаси ва қизилўнгач саратони дифференциал диагностикаси асосий белгилари.

Аломатлар	Қизилўнгач саратони	Қизилўнгач кистаси
Рентгенологик манзара нафас олганда	Ўзгармайди	Ўзгаради

IX. ҚИЗИЛЎНГАЧ СТРИКТУРАЛАРИ.

Қизилўнгач стриктуралари туғма ва ортирилган бўлади. Қизилўнгач таққосий ташхисида туғма стриктуралар деярли ҳеч қанақа ўрин тутмайди, чунки бу ҳол бола туғилгандан намоён бўлади ва диагностик қийинчилик туғдирмайди. Бизлар бу бобда ортирилган қизилўнгач стриктураларини қизилўнгач саратони клиник кечиши билан қиёслаймиз.

Ортирилган қизилўнгач стриктуралари, бизнинг клиникамиз амбулаториясида, охирги ўн йил давомида, барча қизилўнгач касалликларини 1,2% ни ташкил этган. Бошқа авторларнинг ёзишларича, бу сон, барча қизилўнгач касалликлари орасида 2,4—3,7% ни ташкил қилади (Тошяков Р.А. 1989й.).

Қизилўнгач стриктуралари, қизилўнгачни термик, кимёвий ва нур билан жароҳатланиши оқибатида юзага келади. Энг кўп учрайдиган жароҳатлар — кимъёвий моддалар билан жароҳатланиш ҳисобланади. Беморлар анамнезини ўрганиш қуйидаги натижани берди: сирка эссенцияси билан жароҳатланиш оқибатида юзага келган стриктуралар 66% ни 20 ёшгача бўлган беморларда кузатилган (шулардан 84% аёллар тащкил қилади). Бу категориядаги беморларнинг деярли 79% да сирка ичиш суицидал мақсадда қилинган, 20 ёшдан катта бўлган беморларнинг 54% да сирка, маст ҳолда адашиб ичилган.

Ичилган кимёвий модда (сирка эссенцияси, ишқор моддаси, йод эритмаси, фенол, сурма ва ҳ.к.) миқдори ва концентрациясига мувофиқ қизилўнгачда турли хил ўгирликда куйиш чақиради. Кўп ҳолларда бундай жароҳатлар (асосан ишқор эритмалари чақирган) йирингли медиастинит, абсцесс, интоксикация сабабли 3—4 кун ичида бемор ўлими билан тугайди. Қизилўнгач кимёвий куйиши V. Lesoin (1965) томонидан уч даражага бўлинди: I даражали қизилўнгач кимёвий куйиши — қизилўнгачнинг фақат шиллиқ қавати жароҳатланади (юзаки куйиш). II. даража — қизилўнгач шиллиқ ва шиллиқ ости қавати кимёвий куйиши. III. даражали куйиш — қизилўнгач барча деворларини куйиши, перфорациялар ва бошқа асоратлар юзага келиши. Учинчи даражали қизилўнгач куйиши кўп ҳолларда беморнинг ўлими билан тугайди. Биринчи ва иккинчи даражали қизилўнгач кимёвий жароҳатларидан, кейинчалик чандиқланиш оқибатида 3 ойдан 2 йил давомида стриктуралар ривожланади. Стриктуралар асосан қизилўнгач физиологик сиқилиш соҳаларида кўпроқ учрайди ва барча деворларини симметрик эгаллайди. Сирка эссенциясидан ташқари каустик ишқор, қайноқ сув ҳам қизилўнгачни термик шикастлайди, лекин бу ҳолатлар охирги вақтларда кам учрамоқда. Айрим ҳолларда калий перманганати эритмаси ҳам қизилўнгачни кимёвий шикастлайди.

Ўткир босқич тугагач куйиш оғирлигига қараб турли хил асоратлар бошланади.

Ўлим билан тугамаган коррозив куйишлар бирма-бир тўрт босқични ўтқазишадилар: гиперемия ва шишинқираш; некроз ва яраланиш; грануляция; чандиқланиш. Юзаки куйишлар тез орада эрозиялар ва шишинқираш ҳосил қилади. Касаллик шиллиқ қаватини эпителизацияси билан тугайди. Юзаки шиллиқ қават куйиши тез орада эпителизация билан тугаса, қизилўнгачнинг чуқур куйиши яраланиш, кейинчалик ярани кўчиши, йирингланиш, ярани битиши ва чандиқланиш билан тугайди (қадоқли чандиқланиш). Бу тоифадаги беморларда тикланиш даври узоқ, баъзи ҳолларда ойлаб кечади (сурункали коррозив эзофагит).

I. Даражали куйиш кўпинча кўз билан кўрса бўладиган пардасимон эзофагит манзарасини беради (ассиметрик тўлқинлар ва узуксимон қавариқлар).

II- даражадаги куйиш диффуз ёки маҳаллий чандиқлиспастик дефформациялар билан тугайди. Бунинг оқибатида найсимон, узуксимон ёки пардасимон стеноз юзага ке-

лади. Найсимон стеноз бир ёки бир неча қингир қийшиқ, вақти-вақти билан соғлом қизилўнгач деворига ўтувчи сиқилишдир. Узуксимон сиқилиш пардасимон сиқилишни эслатади, лекин ундан кескин кўриниши билан фарқ қилади. Пардасимон ёки клапансимон сиқилишда қизилўнгач девориниг бир тарафини тортишиб тўсиқ ҳосил қилишига айтилади.

Клиник манзараси. Қизилўнгач куйиши клиникаси уч босқичдан иборат. Ўткир босқич — бу босқич қизилўнгачда шишинқираш, некроз ва ўткир яраланиш даврига тўғри келади. Беморлар кучли эзофагодиния оқибатида овқаталанишдан бош тортишади. Ўткир босқич сусайиш босқичи - бу босқич қизилўнгач деворларида бўладиган репарация даврига тўғри келади. Бу боқичдан беморларда эзофагодиник оғриқлар интенсивлиги сусаяди ва улар ўзларини зўрлаб овқатланишади. Бу давр псевдо-соғайиш даври ҳам дейилади ва тез орада қилтомоқ ривожланиб куйиш сурункали босқичи бошланади. Қизилўнгач девориниг чандиқли деформацияси қилтомоқ ривожланишига сабаб бўлади.

Қизилўнгач ўткир куйиши диагностикаси ҳеч қийинчилик туғдирмайди ва биз бу ерда баён этмаймиз.

Қизилўнгачда куйиш оқибатида ривожланадиган қилтомоқ (учинчи босқич) кўп ҳолларда саратон ривожланишга пойдевор бўлади. Шунинг учун ҳам биз қизилўнгач саратони ва қизилўнгач куйиши сурункали даври таққосий диагностикасига алоҳида тўхталиб ўтамиз. Қизилўнгач куйиши сурункали даврида, чандиқланиши оқибатида қизилўнгач найсимон, узуксимон, клапансимон ва чандиқли «ғижимланиш» деформацияси ривожланади.

Ташхис тўғри қўйилишида рентгенологик усул бебаҳо ўринни тутади. Бунда турли хил юқорида қайд қилинган дефформациялардан ташқари, стриктуралар (супрастенотик кенгайиш билан) қизилўнгач яраланиши, оқмалар ҳосил бўлиши, тракцион дивертикуллар, рефлюкс-эзофагит ва айрим ҳолларда саратон ривожланиши аниқланади. Қизилўнгач куйиши сурункали даврида учрайдиган супрастенотик кенгайиш, симметрик конуссимон ва саратон ривожлангандан сўнг учрайдиган супрастенотик кенгайиш, ассиметрик бокалсимон манзарани беради (**Тримодо** аломати). Тримодо аломати кузатилган ҳолларда эндоскопик ва морфологик текшириш, қизилўнгач саратонини тасдиқлаш учун шарт.

Даволаш консерватив. Саратон ва кучли қизилўнгач дефформациялари ривожланганда жарроҳлик усули қўлланилади.

Қизилўнгач стриктураси ва саратони асосий таққосий аломати.

Аломатлар	Қизилўнгач саратони	Қизилўнгач структураси
Тримодо аломати	Ижобий	Салбий

X. ҚИЗИЛЎНГАЧ ДИВЕРТИКУЛИ

Меъда-ичак тракти дивертикулларининг 40% ини қизилўнгач дивертикуллари ташкил қилади ва 12 бармоқли ичак дивертикулларидан (43%) кейинги ўринда туради. (И.А.Риш ва бошқалар. 1979 й.) 75% беморлар 50 ёш ва ундан катта беморлар. Аёллар ва эркаклар тафовути 4:3 ни ташкил қилади. Болалар ва ўсмирларда бу касаллик учрамайди. Айрим авторларнинг таъкидлашича ҳар тўртинчи холецистит, гастрит, диафрагма чурраси, меъда саратони, ахалазия ва бошқа меъда-ичак тракти касалликлари билан мурожаат қилган беморларда қизилўнгач дивертикули учрайди. (Д.И.-Тамилавичюте 1986 й). Бизнинг фикримиз буйича бу хулоса нотўғридир, чунки аломатсиз кечувчи дивертикуллар билан касалланган беморлар одатда текширилмайди ва улар тўғрисида маълумот қайд этилмайди, юқорида қайд қилинган касалликлар сабабли текширилганда тасодифан аниқланади.

Классификация. Қизилўнгач дивертикули келиб чиқиши, топографик жойлашуви ва тузилишига қараб бир неча турга бўлинади. Топографик жойлашиши бўйича фарингоэзофагиал (чегаравий) Цепкер дивертикули. бифуркация (эпибронхиал ва эпифренал ёки диафрагма усти) дивертикулларига бўлинади.

Келиб чиқиши бўйича туғма ва орттирилган, тузилиши бўйича эса хақиқий (аъзо деворлари структурасини такрор-

ловчи) ва ёлғон (мушак қаватисиз) қизилўнгач дивертикулларига бўлинади.

Хақиқий қизилўнгач дивертикуллари қизилўнгач деворини туғма ноксимон кенгайиши сабабли пайдо бўлади. Ёлғон дивертикуллар ҳаёт давомида орттирилган дивертикул бўлиб, тузилиш принципи бўйича қизилўнгач шиллиқ қавати чурраси кўринишида бўлади. Ёлғон дивертикулни псевдодирвертикул билан адаштирмаслик керак. Псевдодивертикул қўпол, шаклсиз, қизилўнгач деворларининг кенгайишидир. Ҳар хил ҳосилалар, сурункали кечувчи периэзофагитлар псевдодивертикул пайдо бўлишига сабаб бўлади. Халқум соҳаси абсцесси, кам учрайдиган тератоид ўсма (бранхиома - жабра) йиринглаши Бишоф псевдодивертикули ривожланишига сабаб бўлади.

Қизилўнгач дивертикуллари кўпинча перфорация, сиқилиш, қон кетиш, қизилўнгач — кўкс, қизилўнгач-бронх, қизилўнгач-перикард оқмалари сингари асоратлар беради. Бу асоратлар асосан ёлғон дивертикулларга хосдир. (H. Bockus 1964 й).

1. ЦЕНКЕР ДИВЕРТИКУЛИ.

Ценкер дивертикули — (фарингоэзофагиал, чегаравий бўйин дивертикули) кам учрайдиган касаллик ҳисобланади ва қизилўнгач дивертикулларининг 3-5% ташкил қилади. Бу касаллик биринчи бор 1877 йилда Ф. Ценкер (F.Zenker) томонидан муфассал ўрганилган ва ҳозиргача унинг номи билан аталади.

Бу дивертикуллар 40—50 ёшлик эркакларда шу ёшдаги аёллрага нисбатан 2—3 бор кўпроқ учрайди. Эркакларда хиқилдоқ-халқум соҳасининг кенглиги бунга сабаб бўлади (Кинг Б.,1947 й.). Ценкер дивертикули халқум ва қизилўнгач туташган соҳанинг орқа қисми деворида жойлашган. Қизилўнгачнинг бу суст соҳасида иккита учбурчак (Киллиан учбурчаги) шаклидаги муҳит фарқланади. Крикофарингеал циркуляр мушаклар учбурчакларни чегаралайди. Меъёрида ҳалқум қисқариши краниофарингеал мушакларни сусайиб қизилўнгач оғзи очилиши ва овқат луқмасининг ўтишини таъминлайди. Халқум ва қизилўнгач мушак-

лари дискоординацияси, овқат луқмаси босими таъсирида Киллиан учбурчаги девори ноксимон кенгайгайшига ва Ценкер дивертикули ҳосил бўлишига олиб келади.

Ҳалқум-қизилўнгач соҳасида бундай шароит юзага келишига кўплаб туғма, дегенератив, травматик ва яллиғланиш жараёнлари таъсир кўрсатади. Дивертикул йиллаб ривожланиб ўлчамлари «олича» ҳажмидан, «чақалоқнинг боши» ҳажмича бўлиши мумкин. Ҳосила коваги ва бўйинчаси шиллиқ қават билан қопланган бўлиб, ичида 1,5 литргача суюқлик (эзафагоцеле) йиғилади.

Асосан Ценкер дивертикуллари кўкс соҳасида, превертебрал, қизилўнгач орқа ёки чап ёнбошига жойлашади. Айрим ҳолларда қизилўнгач девори мушаклари орасида (интрамурал) ҳам жойлашиши мумкин. Йирик Ценкер дивертикуллари секин-аста атроф тўқима ва аъзоларни сиқиб қўяди, лекин факат дивертикулит ёки перидивертикулит натижасида бу аъзо ва тўқималарга ёпишиб яллиғланиш чақиради.

Клиника ва диагностика. Ценкер дивертикули клиник кўриниши ҳосила ўлчамларига боғлик. Кичик (2см. гача бўлган) дивертикуллар ҳеч қандай нохушликлар чақирмайди ва рентгенологик текшириш натижасида тасодифан аён бўлади. Интрамурал дивертикуллар нафақат клиник ва рентгенологик текшириш, баъзан жарроҳлик амалиёти вақтидаги тафтишда ҳам аниқланмайди.

Цекер дивертикулини клиник кўринишини Ф.Ланеу (F.Laneu 1959) уч босқичга ажратади.

Дивертикул **1 босқичи** носпецефик аломатлардан иборат. Булар томоқ қичиши ва ачишиши, томоқ қуриши ёки кўп сўлак ажралиши, какосмия, ютинганда қизилўнгачда дискомфорт сезиш, йўталишдир. Айрим ҳолларда овқатланганда ёки ҳаяжонланганда бемор томоғида сўлак тиқилгандай бўлади. Бу аломат Келе «ёпишқоқ сўлак» аломати дейилади. Ноқулайликларга беморлар аста-секин кўникишади. Бўйин мушаклари тортишишига, овқатланаётганида бошини қимирлатиб туришга, йўталишларга, кекиришга эътибор бермай қўяди. Билмаган ҳолда овқатларнинг айрим турларини чеклаб, мажбурий парҳез тутишади, томоқларини тез-тез чайи-

шади, овқат луқмасини сув билан ютишга кўникишади. Бу босқичда бўйин пайпасланганда чайновчи мушакларнинг зўриқиши ва оғриши кузатилади (Поттенжер аломати). Биринчи босқич асосан сурункали фарингит ниқоби остида ривожланади.

II-босқичда касаллик клиник кўриниши — дивертикул кавагидаги овқат, суюқлик ва ҳаво йиғилиши билан боғлиқ. Бемор умумий аҳволи қониқарли, шикоятлари компрессион синдром аломатлари билан боғлиқ бўлади. Қилтомоқ, регургитация, кечалари йўталиш ва сўлак оқиши «нам ёстиқ» аломати, товуш бўғилиши, нафас сиқиши, оғиздан қўланса хид келишига беморлар асосан шикоят қилишадилар. Бемор бўйин соҳасининг бир томонлама (асосан чап томон) бўртиши натижасида бўйин ассиметрияси кузатилади. Бўртиқ юмшоқ, эластик бўлиб пайпаслаганда кичрайиб, овқатланганда катталашади. Перкуссия қилганда «чайқалиш» аломати, ёнидан босганида эса «сув қуйилиши» аломати кузатилади. Тана ҳолати ўзгартирилганда перкутор ва палпатор белгилар соҳаси ўзгаради, тимпанит маркази сурилади, аускультация қилинганда «қайнаётган гейзер» аломати эшитилади.

III-босқичда декомпенсация юзага келади. Касаллик белгилари кучаяди, беморлар умумий аҳволи оғирлашади, озиш бошланади. Сурункали дивертикулит, асфиксия, пневмония, абсцесс, Клод-Бернар-Гарнер синдроми, веналар варикози, қон кетиш, перфорация, медиастенит каби асоратлар беради. Жуда кўплаб олимлар дивертикул кавагида саратон ривожланишининг гувоҳи бўлишган.

Ценкер дивертикули ташхисини қўйишда асосий диагностик муолажа беморни турли яссиликларда рентгенологик текширишдир.

Рентгеноскопия ва рентгенография дивертикул ўлчами, шакли, кенглиги, бўйинча узунлиги ва эгилиш бурчаги, дивертикулит аломатлари бор йўқлиги, қўшни аъзолар ҳолати, асоратлари тўғрисида тўлиқ маълумот беради (12-расм).

Ценкер дивертикули клиникасига ёрқин мисол бўладиган ўз кузатувимизни келтирамиз:



12-расм. Ценкер дивертикули.

Бемор С. 1960 йил Навоий вилоятида туғилган.

24.07.98йил бемор қизилўнгачдан вақти-вақти билан овқат утишини қийинлашгани, кечалари йўталиш, нафас сиқиши, тана ҳарорати тез-тез кўтарилиб туриши, оғиздан онда-сонда чидаб бўлмас даражада қўланса ҳид келишига бўйин соҳасида шишинқираш борлигига шикоят қилиб РОИМ торакал бўлимига ётқазилди. Бемор ўзини тўрт йилдан буён бемор деб ҳисоблайди. Кўп йиллар мобайнида кузатиладиган оғиздаги қўланса ҳидни гастрит, кариес аломати деб билиб врачларга текширилмаган. Бемор умумий аҳволи ўртача оғирликда. Тери ва шиллиқ қаватлари оқиш рангда. Бемор вазни 59кг. Буйи 168см. Бемор бўйини ассиметрик, чап томонда шишинқираш бор. Пайпаслаганда шишинқираш юмшоқ эластик, оғриқли, секин ва узоқ пайпаслаганда ҳосила ўлчамлари кичрайиши кузатилади. Перкуссияда «чайқалиш», ёнидан итарганда «сув қуйилиши» аломатлари ижобий. Аускультацияда «гейзер» аломати ижобий.

Қон, сийдик ва биохимик текширувларда енгил анемия (88 г/л) аниқланади, қолган кўрсаткичлари меъёрида. Контраст рентгенологик текширувда бўйин соҳасида йирик (14х14х12см) дивертикул аниқланади. Эндоскопик текширувда қизилўнгач ўтиши қониқарли, бўйин соҳасида дивертикул огизчаси аниқланади. УТТ жигар, талоқ, буйраклар, сийдик қопи, бачадон патологик ўзгаришсиз.

Беморга бир хафта мобайнида қизилўнгач санацияси (фурацилин, марганцовка эритмаси билан қизилўнгачни ювиш) ва антибактериал терапия ўтқазилди. 31.07.98 йилда беморга жарроҳлик амалиёти бажарилди. Тафтишда қизилўнгач ва ҳалқум туташган соҳада йирик дивертикул аниқланади. Дивертикул атроф тўқималардан ўткир ва ўтмас йўл билан ажратиб олинди. Девертикул кесилиб жароҳатга атравматик игна билан икки қават чок қўйилди. Амалиётдан кейинги ярага қаватма-қават чок қўйилди. Еттинчи кун чоклар ечилиб беморга жавоб берилди.

Уч ойдан кейин кўрилганда касаллик аломатлари йўқ, бемор ўзини соғ ҳис қилмоқда.

Юқорида кўриб ўтилган ҳолда, кассаликни ўта ривожланиб, бемор оғир ҳолда госпитализация қилинишига, кўп ҳолларда беморнинг ўзи сабабчи бўлган. Бир-неча йил давомида оғзидан келаётган қўланса ҳидни ўзичалик талқин қилиб, шифокорларга учрамаганлиги оқибатида қизилўнгач дивертикулити ривожланган.

Ценкер дивертикули ва қизилўнгач саратони асосий дифференциал диагностик белгилари.

Аломатлар	Қизилўнгач саратони	Ценкер дивертикули
Қилтомоқ	Аста-секин прогрес-сив ривожланувчи, ёрдамчи дори-дармон воситалар қилтомоқ интенсивлигига деярли таъсир қилмайди	Овқатланиш охирида кучайиб боради. Бўйини пайпасланиб сиқилганда қилтомоқ интенсивлиги сусаяди ёки йўқолади. Бир томонлама, юмшоқ консистенцияли
Бўйин ассиметриси	Катталашган лимфа тугунлари ҳисобига учраши мумкин. Қаттиқ консистенцияли.	Бир томонлама юмшоқ консистенцияли
Потинжер аломати, пайпаслаш, перкуссия ва аускультатив текширишлар	Учрамайди салбий натижа беради	Учрайди, ижобий натижа беради. Ижобий «чайқалиш», «сув қуйилиши», «қайнаётган гейзер» аломатлари аниқланади.

2. БИФУРКАЦИЯ СОҲАСИ ДИВЕРТИКУЛЛАРИ

Бифуркация соҳа дивертикуллари – (син: эпибронхиал, парабронхиал, юқори кўкс дивертикуллари) қизилўнгач дивертикулларининг 70—80% ни ташкил қилади. Ценкер дивертикулига ўхшаб бу дивертикуллар ҳам 40—60 ёшли одамларда кўпроқ учрайди. Эркаклар ва аёллар ўртасида тафовут 2:3 ни ташкил қилади. Эпибронхиал дивертикуллар қизилўнгачнинг шох томир, бронхусти ва бронхости сегментлари соҳасида жойлашади. Этиологияси номаълум. Патологоанатомик текшириш вақтида қизилўнгач дивер-



13-расм. Қизилўнгач эпибронхиал дивертикули «ёқа» аломати.



14-расм. Эпибронхиал дивертикуллари

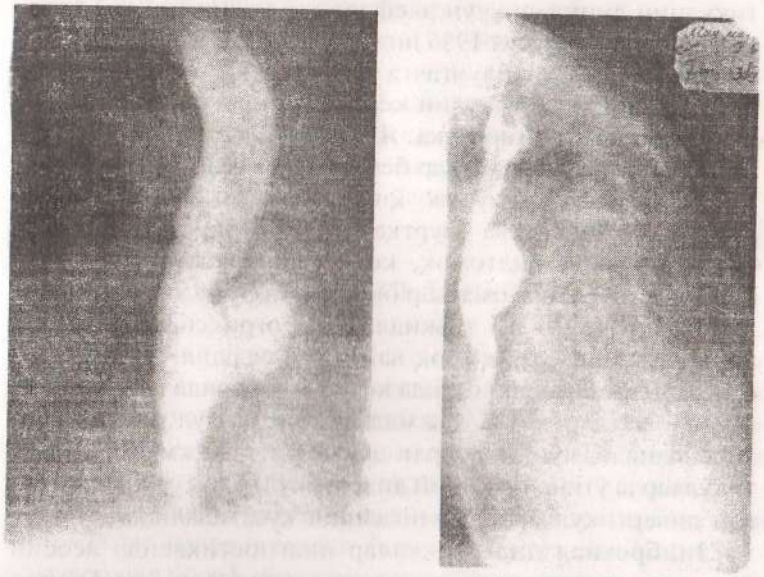

14-расм. Эпибронхиал дивертикуллари

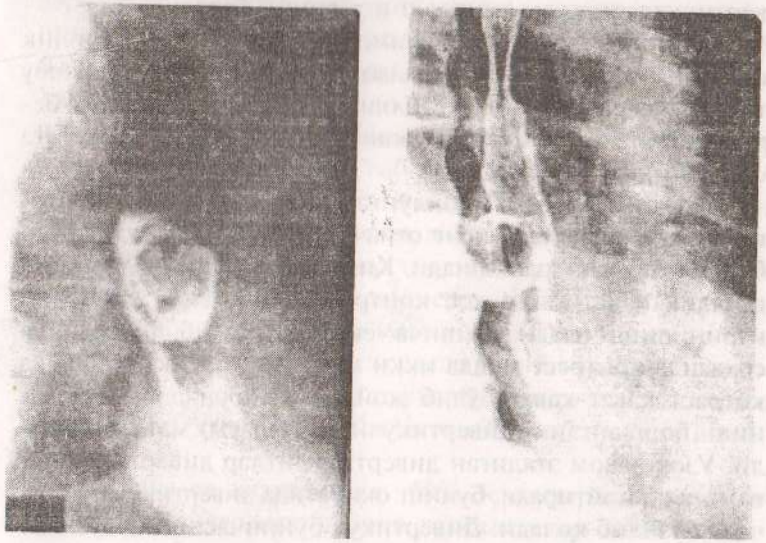

15-расм. Дивертикулитлар

тикулини аниқлаш учун эксфлоация (тўйинтириш) усули қўлланилади. Бу усул 1936 йилда Р.Роседал томонидан таклиф қилиниб, қизилўнгачга катетер ёки зонд ёрдамида ҳаво дамлаб дивертикулни кенгайтиришга асосланган.

Клиника ва диагностика. Яллигланмаган кичик (2см.гача) ҳажмли дивертикуллар беморларни безовта қилмайди. Вақти-вақти билан хуруж қиладиган тўш ортидаги, эпигастрал соҳасидаги ва умуртқалардаги оғриқ дивертикулит белгиси бўлиб, қилтомоқ, кекириш, какосмия, субфебрил ҳарорат каби аломатлар билан ҳамрох бўлади. А.Г.Земляной нинг (1970 й.) таъкидлашича оғриқсиз дивертикулит бўлмайди. Оғриқ узоқ вақт стенокардия, гастрит ёки остеохондроз ниқоби остида кечади. Юқорида қайд қилинган аломатлар катта ҳажмдаги дивертикул аломатлари ҳисобланади, чунки, деярли доимо катта ҳажмдаги дивертикулларда ўткир (хақиқий дивертикул) ёки сурункали (ёлғон дивертикулларда) яллигланиш кузатилади.

Эпиброхиал дивертикуллар диагностикасида асосий ўринни рентгенологик текшириш усули эгаллайди. Бу усул нафақат катта, балки жуда кичик (0,5 см.гача бўлган) дивертикулларни ҳам аниқлаш имконини беради.

Атропин, аэрон дориларини қўллаш, ёки бир кунлик аналгин ёки амидопиринли даволаш курсини ўтқазиш ушбу текшириш самарадорлигини оширади. Айрим ҳолларда беморни горизонтал ҳолатда текшириш дивертикулни суратга олиш имконини беради.

Бифуркация соҳа қизилўнгач дивертикуллари рентгенологик текширишда кенг оғизчаларга эга бўлганлиги сабабли яхши контрастланади. Қизилўнгач бўйинчаларидаги шиллиқ қават ўзига хос контрастланиб «ёқа» (13-расм) кўринишини олади. Бўйинча «ёқаси» йўқолиб, дивертикул соҳасида контраст модда икки минутдан ортиқ тўхтаса ва котраст қават-қават бўлиб жойлашса, ҳосилада яллиғланиш бошлангани (дивертикулит) (14-расм) маълум бўлади. Узоқ давом этадиган дивертикулитлар дивертикул кавагини кенгайтиради, бунинг оқибатида дивертикул бўйинчаси чўзилиб қолади. Дивертикул бўйинчасининг чўзилиши ва яллиғланиб шишинқираши кавакдаги контраст моддани (овқат луқмасини, сувни) бир соатдан, бир кун-

гача йиғилиб қолишига, бу эса ўз навбатида дивертикул чўзилиб макродивертикуллар (10х4 см., 12х6 см) ривожланишига сабаб бўлади.

Эпибронхиал дивертикуллар эрозив қоновчи эзофагит, аспирацион пневмония, бронхоэктазлар, ўпка абсцесси, плеврит, қизилўнгач-бронх оқмаси, медиастенит, малигнизация сингари асоратлар беради.

3. ЭПИФРЕНАЛ ДИВЕРТИКУЛ

Эпифренал дивертикул (син.: диафрагма усти дивертикули, пастки кўкс соҳа дивертикули) одатда юракорти ва диафрагма усти соҳасида учрайди. Қизилўнгач дивертикулларининг 10—15% ташкил қилади. Асосан 50—60 ёшли аёлларда эркакларга нисбатан икки баробар кўп учрайди.

Этиология ва патогенези тўлиқ ўрганилмаган. Энг кенг тарқалган назариялардан бири И.Лортат-Якоб (1955 й.) назарияси бўлиб, бу назарияга кўра эпифренал дивертикуллар қизилўнгачнинг қон билан таъминловчи артерияларини, қизилўнгач деворига тугашган соҳасида касалланиши натижасида дивертикул ривожланади. Ҳозиргача бу назария тасдиқлангани ҳам, инкор этилгани ҳам йўқ. Ҳозирги вақтда эпифренал қизилўнгач дивертикули этиопатогенези борасидаги баҳслар этиологик сабабларни амалда текшириш қийинлиги сабабли тўхтатилган.

Қизилўнгач эпифренал дивертикули қизилўнгач анатомик структурасини такрорлайди. Кўп ҳолларда мушак қавати суст бўлиши ёки мутлақо кузатилмаслиги мумкин. Шиллиқ қаватида кучли дегенератив ўзгаришлар кузатилишига қарамасдан атроф тўқималар билан жуда кам чандиқ ҳосил қилади. Дивертикуллар ўлчами турлича бўлади. Бошланғич босқичларида ҳажми 0,3 $см^3$.гача, кейинчалик ривожланиб ўлчами 13 $см^3$. сиғими 200 мл.гача етиши мумкин.

Клиника ва диагностика 50% беморларда қизилўнгач эпифренал дивертикули бошқа касалликлар сабабли мурожат қилган беморларда тасодифан аниқланади. Одатда эпифренал дивертикуллар ўлчами 2—3см.ни ташкил этиб, бе-

морларни деярли безовта қилмайди. Катта ҳажмдаги дивертикуллар адашган нерв толаларига салбий таъсир натижасида беморда қилтомоқ, тўш орти соҳасида оғриқ, овқат тўхтаб қолиши, кекириш, какосмия ва кўнгил айниш каби аломатлар кузатилади. Қизилўнгач кардия спазми тўш ортида кучли оғриқ бериши мумкин. Бу ҳол регургитация, айрим ҳолларда эса қайт қилиш билан якунланади. Макродивертикуллар нафас сиқиш, тахикардия ва ЭКГда ўзгариш бермайдиган юрак соҳасида оғриқ (Фрунье псевдостенокардияси), аускультацияда тўш ортида «меъда ғулдираши» аломати, оғиздан қўланса ҳид (чирик ҳид) келиши билан характерланади.

Қизилўнгач эпифренал дивертикули касаллигини **рентгенологик текширишсиз аниқлаб бўлмайди.** Одатда рентгенологик усул эпифренал дивертикули жойлашган ўрни, шакли ва ўлчами тўғрисида тўлиқ маълумот беради. Ундан ташқари бу усул ёрдамида шиллиқ қават рельефи, контурларини деформацияси, контраст моддани қаватларга бўлиниши (дивертикулит аломати), меъда, ўпка, юрак, умуртқа ва бошқа аъзо хасталиклари тўғрисида ҳам маълумот олиш мумкин. Эпифренал дивертикуллар рентгент анатомияси (16-расм) эпибронхиал дивертикуллари рентгент анатомиясидан деярли фарқ қилмайди.

Эндоскопик текшириш қизилўнгач эпифренал дивертикули асоратлари, дивертикулит, эзофагитларни аниқлашга ёрдам беради. Рентгенологик текшириш натижаларини, касаллик клиник манзараси билан таққослаб хулоса чиқариш нафақат эпифренал дивертикуллари ва қизилўнгач саратони дифференциал диагностикасини ўтқазишда, ҳатто клиник манзаралари жуда ўхшаш бўлган қизилўнгач диафрагма хиатал (халқа) чурраси, кизилўнгач яраси, ахалазияда учрайдиган қизилўнгач деформацияси, емирилган ўсма, иккиланган қизилўнгач, йирингланган кўкс кистаси каби касалликлардан ҳам фарқлашга катта ёрдам беради.

Қизилўнгач эпифренал дивертикуллари —дивертикулит, эзофагит (17, 18, 19-расмлар), сингари асоратлар беради. Ўз навбатида бу асоратларни илғор кечиши перфорация, медиастенит, дивертикуллар қонашига олиб келади.

Дивертикулитларда учрайдиган оғриқ, дивертикул ёки қизилўнгач қонаган замоноқ тўхтайди (***Бергман аломати***).



16-расм. Эпифренал дивертикули



17-расм. Эпифренал дивертикули эзофагит асорати.





18-19-расм. Дивертикулит, қизилўнгач стриктураси ва деформацияси билан асоратланган супрафренал дивертикул

Сурункали кечувчи дивертикулит, ташқи омиллар доимий салбий таъсири натижасида қизилўнгач шиллиқ қаватида нотипик пролиферация, дисплазия ва охир оқибатда қизилўнгач саратони касаллигига олиб келади.

Қизилўнгач дивертикуллари ва саратони асосий дифференциал диагностик белгилари.

Аломатлар	Қизилўнгач саратони	Қизилўнгач дивертикули
Рентгенологик патологик ўзгаришлар минтақаси	Қизилўнгач девори ички ва ташқи соҳасида патологик соя кузатилади	Қизилўнгач деворидан ташқарида патологик соя кузатилади
Соя контур	Аниқ аррасимон	Аниқ силлиқ
Перистальтика	Соя сохасида перистальтика кузатилмайди	Перисталтика сақланади, суст бўлиши мумкин

X. КАРДИЯ АХАЛАЗИЯСИ

Аъзолар мушак сфинктерларини физиологик бўшашини йўқолишига ахалазия дейилади, (қизилўнгач ахалазияси, сийдик йўллари ахалазияси ва ҳ.к.). Кардия ахалазияси ютиниш вақтида кардиянинг рефлектор очилишини бузилиши (сусайиши) сабабли овқат луқмасини қизилўнгачдан меъдага ўтишини қийнлашиши билан намоён бўлади.

Кардия ахалазияси барча ёшда учраши мумкин, лекин кўпроқ 20—60 ёшли одамларда учрайди. Қизилўнгач касалликларининг 3—20%ни ташкил қилади (Кузин М.М. 1986 й.)

Кардия ахалазиясига бағишланган адабиётларнинг кўплигига қарамай бу касаллик этиопатогенези хақида ягона назария йўқ. Назарияларнинг кўплиги ва турли-туманлиги кардия структураси ва функцияси тўғрисида ягона тушунча йўқлигидан далолат беради. Бугунги кунда кенг тарқалган назариялардан бири қизилўнгач нерв аппаратини туғма аномалияси, яъни мушак нерв чигали (Ауэрбах чигали) дегенерациясидир.

Қизилўнгачдаги патологоанатомик ўзгаришларни ўрганишда кардия ахалазиясининг Б.В.Петровский 1962 йилда таклиф этган клиник ва морфологик классификациясидан фойдаланамиз. Бу классификацияга асосан кардия ахалазияси 4 босқичга бўлинади:

I босқич. Бошланғич босқич. Функционал, вақтинча учрайдиган кардия сиқилиши. Қизилўнгач кенгайиши кузатилмайди.

II босқич. Қизилўнгачнинг турғун кенгайиши ва моторикасининг кучайиши кузатилади.

Бу босқичда кардия жоми сезиларли даражада тораяди, қизилўнгач каваги эса 3 см.гача кенгаяди.

Микроскопик қон томирларининг бироз кенгайиши, лимфоид, плазматик ҳужайраларни периваскуляр инфильтрацияси, мушаклар шишинқираши ва гипертрофияси кузатилади. Интрамурал нерв тўқималарида дистрофик, дегенератив ўзгаришлар аниқланади. Нерв чигали тўқималарида парчаланиш, ганглиялар ва айрим нерв поляларида деструкция учрайди.

III босқич. Кардияда чандиқ ҳосил бўлиб, қизилўнгачнинг турғун кенгайиши ва функционал (тонуси, перистальтикаси) ўзгариш босқичи.

Бу босқичда кардия кучли торайган, қизилўнгач бўшлиғи 5 см.гача кенгайган бўлади. Шиллиқ қавати қалинлашади қизаради. Шиллиқ қаватини циркуляр инфильтрацияси, унинг гипертрофияси, айрим мушак толалари атрофидаги коллаген муфта ҳосил бўлиши натижасида шиллиқ ости ва мушак қаватлари меъёридан 2—3 баробар қалинлашади. Нерв аппаратидаги ўзгариш: периневрал склероз, эндоневрия фибрози, гипоганглиоз (ганглияларда нерв ҳужайраларининг йўқолиши), ганглиоз ҳужайраларнинг етишмовчили, ҳужайра-ичра дистрофиялар билан намоён бўлади.

IV босқич. Қизилўнгач дистал қисмида органик ўзгаришлар юз бериб, эзофагит, периэзофагит каби асоратлар бериш босқичи.

Макроскопик қизилўнгач дистал қисми кескин торайган, аъзонинг ўзи 5 см. ва ундан ортиқ кенгайган (айрим ҳолларда 18 смгача). Бу босқичда қизилўнгач сиғими 2—3

литрни ташкил қилади (меъёрида 50—100 мл). Қизилўнгач кенгайиб S-шаклида қийшаяди. Эзофагит бу босқичнинг доимий ҳамрохи бўлади.

Микроскопик кардия мушак сфинктерида атрофия ва дистрофия аломатлари кузатилади. Қизилўнгач мушаклари диафрагма ҳамда қорин қисмида склероз, трофикасини ва иннервациясини бузилиши, айрим ҳолларда аганглиоз (1 см.кв. қизилўнгач деворида 0—1 дона ганглия ҳужайралари учрайди, меёрида 6—7 ҳужайрани ташкил қилади) IV босқичга хос ўзгаришлардир.

III-IV босқичларда қизилўнгач атрофидаги тўқималарда ҳам патологик ўзгаришлар кузатилади. Операция тафтишида ёки аутопиясида кўкс плеврасининг қалинлашуви, облитерация, периэзофагиал склероз, медиастенит, хиатосклероз аниқланади. Кўпинча сурункали бронхит, пневмония, ўпка абсцесси, кардия ахалазиясининг III-IV босқичи асорати ҳисобланади. Бу асоратлар келиб чиқишида пассив аспирация сабаб бўлади.

Клиника ва диагностика. Кардия ахалазияси клиник манзарасига уч аломат хосдир: қилтомоқ, регургитация ва оғриқ. Одатда кардия ахалазиясининг биринчи белгиси қилтомоқдир. Қилтомоқ аломати беморларнинг учдан бир қисмида тўсатдан, учдан икки қисмида аста секин ривожланади. Қилтомоқ, касалликнинг бошланғич, функционал даврида юзага келиб унинг оғирлиги қизилўнгач функциясидаги ўзгариш даражаси билан хамоханг бўлади.

Касаллик ўткир бошланишидан олдин кўпчилик беморлар кучли психоэмоционал жароҳатни бошдан кечиришади. Узоқ қайғуриш, қуркув, ҳаяжонланиш, бемор асабини шикастлайди ва қилтомоқ келиб чиқиш омили бўлади. Кардия ахалазиясида бошланғич даврларида қилтомоқ хуружи ва узоқ ремиссиялар билан ўрин алмашиб келиши хосдир. Уйда, ижобий эмоциялар билан хуш кўрган таомларни истеъмол қилиш овқат луқмасини тўсиқсиз ўтишини таъминлайди, аксинча шошилиб овқатланиш, кайфияти бузилганда овқат истеъмол қилиши қилтомоқ хуружини чақиради. Бу босқичга хос яна бир аломат парадоксал дисфагия, яъни *Лихтенштейн* аломатидир.

Регургитация — бемор овқатланаётганида, овқатланиб бўлган замоноқ ёки овқатлангандан кейин 2—3 соат ўтгач оғиз овқатга тўлиб келиши билан характерланади. Овқатланаётганда регургитация, дисфагияга (қилтомоқга) ҳамрох бўлади. Регургитация фақат овқатланаётганда эмас балки жисмоний зўриққанда, ётганда ёки энгашганда («пойафзал ипи» аломати) ҳам кузатилади. Регургитация беморга катта ноқулайлик етказиб беморни асабийланишига сабаб бўлади ва касаллик кечишига салбий таъсир кўрсатади.

Тунги уйқу вақтида, овқат регургитацияси оғиз бўшлиғидан қизилўнгачга оқиб ўтади, бу ҳол ўз навбатида «тунги йўтал», «тунгги қусиш», «нам ёстиқ» аломатларини чақиради. Қизилўнгач деворининг спастик сиқилиши кекиришга сабаб бўлади ва асосан бир икки босқичда учрайди. III-IV босқичда қизилўнгач тўлиб кетиши натижасида шох томир сегменти жойлашган нерв рецепторларини таъсирлайди. Ютиниш билан боғлиқ бўлмаган тозаловчи перистальтика бошланади. Тозаловчи перистальтика қизилўнгачда йиғилиб қолган икки уч литргача озиқани оғиз бўшлиғига хайдайди. Беморлар ҳеч қанақа зўриқишсиз қусишади, кекириш механизми асосида ётган бундай қусиш — қизилўнгач қуқиси дейилади. Беморлар азобини енгиллатиш учун сунъий аэрофагия чақиришади, ҳар овқат луқмасини сув билан ютишади, қорин ёки кўкрак қафасини сиқишади ва бошқа усулларни ўйлаб топишади. Кардия жомини мажбурий очилишини таъминловчи бундай усулларни беморлар томонидан қўллаши кардия ахалазиясига хос белгидир.

Регургитация касалликнинг бошланғич босқичларида тез- тез кичик миқдорда бўлиб, касаллик ривожланган сари ҳажми ошиб боради ва бу аломат камдан-кам учрай бошлайди.

Кардия ахалазиясининг учинчи аломати — оғриқ. Оғриқ тўш ортида овқат луқмасини ютганда (одинафагия) ёки овқатланиш билан боғлиқ бўлмаган ҳолда (эзофагодиния) кузатилади. Одинофагия I-II босқичда кузатиладиган спазмлар билан боғлиқ бўлса III-IV босқичда эса эзофагит билан боғлиқ бўлади. Овқатланиш билан боғлиқ бўлмаган ҳаяжонланганда, жисмоний зўриққанда, тунда кузатила-

диган ўта кучли безовта оғриқ (эзофагодиник криз) қизилўнгачнинг деворларини ютиниш ҳаракати билан боғлиқ бўлмаган сиқилиши сабаб бўлади. Бундай кризлар давомийлиги 2—3 минутдан бир соат бўлиб, бир ойда бир мартадан, кунда бир-неча мартагача такрорланиши мумкин. Эзофагодиник оғриқлар келиб чиқиш сабаби аниқ эмас, лекин атропин, нитроглицерин каби дорилар оғриқни қолдириши, оғриқ табиати қизилўнгачни спастик қисқариш оқибатида эканлигини тасдиқлайди. Оғриқ кекирганда ёки овқат луқмаси меъдага ўтганда ҳам йўқолади. Айрим ҳолларда оғриқ қусганда ҳам оч қоринда ҳам кузатилади. Бу оғриқлар сабаби эзофагит бўлиб, овқатланиш ёки сув ичиш оғриқни тўхтатади. Кардия ахалазиясининг охирги босқичларида оғриқ учрамайди, учраса ҳам жуда суст бўлиб бемор диққатини ўзига жалб қилмайди.

Деярли барча беморлар озиб кучсизланиб қолишади. Клинико-биохимик текшириш кардия ахалазиясига хос бўлган ўзгаришлар бермайди.

Меъда секрецияси кўп ҳолларда сусайган бўлади (Vanthappen G., Hellemans J. 1974). Д.И.Тамилявичюте, 1981 бу ҳолни мия пўстлоқ нейродинамикаси бузилиши ва нейровегетатив дисфункция асорати деб билишади.

Кардия ахалазияси ташхиси анамнез, клиник ва рентгенологик текшириш натижасига асосланади. Диагностик қийин ҳолларда эндоскопия, биопсия, гистология усуллари қўлланилади. Беморни сўроқ қилиш давомида касаллик бошланиш вақтида, бошланғич аломатлар, асаб психик фон, олдин бошидан кечирган касалликлари, жисмоний ва эмоционал жароҳатлар тўғрисида батафсил маълумот олиш мумкин.

Рентгенологик текшириш асосий уч босқичга бўлинади: умумий кўрик, контраст ва функционал текшириш босқичи.

Умумий кўрик даврида кардия ахалазиясига хос бўлган ўзгаришларни аниқлаш мумкин, булар: текис ёки нотекис кўкс соясининг ўнг томонга (19-расм) кенгайши, орқа кўкс соҳасининг бир текис коронгилашуви, трахеянинг олдинга силжиши, айрим ҳолларда юқори кўкс соҳаси суюқлик сирти яссилиги кўринади. Бу аломатлар учра-



19-расм. Кардия ахалазияси. Кўкс кенгайши аломати



20-расм. Кардия ахалазияси. «Сичқон думи» аломати.

ши кардия ахалазияси ўтқазиб юборилган III-IV босқичига хос асоратлар бошланганидан далолат беради. Умумий кўрик вақтида фақат кардия ахалазиясига хос белги: меъда-ҳаво пуфагининг кўринмаслиги аниқланади. Бу белги кардия саратони касаллигини кардия ахалазиясидан фарқлашга ёрдам беради, чунки кардия саратони охирги босқичларида ҳам меъда-ҳаво пуфагини кузатиш мумкин. Умумий рентгенологик кўрикда пневмония, абсцесс, пневмосклероз, айрим ҳолларда ўнг томонлама компрессион гипостаз ёки ателектаз каби ўпка асоратларини аниқлаш мумкин.

Контраст моддаси билан текширишда, қизилўнгачнинг турли қисми, турли позицияда текширилади. Қизилўнгач қорин сегменти иккинчи биқин проекциясида, кистад қисм биринчи биқин проекциясида, қизилўнгачни тўлиқ текшириш полипозицион проекцияда амалга оширилади.

Қизилўнгачни контраст моддаси билан текшириш. кўкс соҳасининг лимфогранулематоз, ўпка ва кўкс ҳосилалари, парамедиастенал плеврит, юрак ва шох томир аномалиялари, перикард кистаси сингари ўзгаришларни аниқлаш имконини беради.

Кардия ахалазияси биринчи босқичда текшириш, кардия оний сиқилиш аломатини кузатиш имконини беради. Сиқилиш контраст моддасини биринчи хўплашда ёки икки уч хўплашда рўй бериши мумкин. Сиқилиш (спазм) даври 1—2 минутдан 2—3минутгача давом этиши мумкин. Сиқилишни такрорланиши асаб нерв ситемасининг ҳолати билан чамбарчас боғлиқ. Қисқа муддат давом этадиган кардия спазмидан сўнг, қизилўнгач оддий перистальтикаси ёки қизилўнгач сегментар сиқилиши пайдо бўлади. Бу босқичда меъда ҳаво пуфаги ўзгармаган, қизилўнгач рельефи одатдагидек, кавак ўлчами ва девор эластиклиги меъёрида бўлади. Кардия ахалазияси босқичдан ацетилхолин, карбохолин ёки ампилнитрат синови ўтқазилади. Бу синов қизилўнгач саратони ва кардия ахалазияси дифференциал диагностикасига ёрдам беради.

Иккинчи босқичда қизилўнгач кардия қисмида турғун спазм кузатилади. Қизилўнгач оз-моз кенгайган, «контраст устуни ўйини», «қумсоат» аломтлари аниқланади. Қизилўнгач моторикасида дағал ўзгаришлар кузатилади, тонуси сақланган, перитсальтика эса аввалига кучаяди, кейинчалик эса сусаяди. Антиперистальтик ҳаракатлар, чуқур ёки юзаки тўш ортида оғриқ берадиган сегментар сиқилишлар кузатилади. Бу сиқилишлар бирламчи перистальтик тўлқинларни тарқалишига тўсқинлик қилади ва бирламчи перистальтик суриш кучини камайтиради. Фақат кучли, суюқлик ёки овқат луқмаси пайдо қиладиган гидростатик босимгина кардияни очилишига мажбур қилади. Бу босқичда меъда-ҳаво пуфаги ва эпифренал ампула ренгентда йўқолади. Қизилўнгачда суюқлик йиғилади.

Кардия ахалазиясининг II-III босқичини аниқлашда бир неча хил амаллар қўлланилади. Рентгенологик текширув вақтида беморга қўшимча 200—500 мл. контраст моддаси ичирилади (Кон амали) ёки бемор контраст моддани сатҳи токи шох томир соҳасигача қизилўнгач тўлмагунча контраст ичирилади (Херст амали). Беморга ош содасини лимон кислотасига қўшиб ичириш ҳам диагностик амаллар турига киради. Бу амалларни қўллашдан мақсад, шох томир сегментидаги нерв рецепторларига таъсир этишдир. Нерв рецепторларини қўзғалиши оқибатида қизилўнгачда

кучли хайдовчи перистальтик тўлқин юзага келади қизилўнгач контраст моддадан тозаланади.

III-IV босқичда қизилўнгач дистал қисми турғун сиқилган, проксимал қисм эса кенгайган бўлади. Сиқилган соҳа шакли одатда турли кўринишда бўлиб «тарашланган қалам», «сичқон думи» (20-расм), «кабутар тумшуғи» (21 расм), «сабзи»(22-расм) манзарасини эслатади. Қизилўнгач цилиндрик, кейинчалик ноксимон кенгайиб чўзилади ҳамда қийшаяди (сигмасимон қизилўнгач).

Бу босқичда қизилўнгач тонуси ва перистальтикаси сусайган ёки йўқолган бўлади. Тонус ва перистальтика йўқолиши ўз навбатида «қизилўнгач уйқуси» ёки «оғзи ёпиқ қоп»(23-расм) рентгенологик манзарасини беради. Қизилўнгачда шиллиқ суюқлик ва овқат туриб қолиши шиллиқ қават рельефини ўзгартиради. Бу ўзгаришлар «шағри тери» (22, 24-расм) манзарасини юзага келтиради ва эзофагит асоратидан дарак беради. Периэзофагит эса деворлар деформациясига олиб келади, қизилўнгач деворлари дивертикулсимон кенгаяди. Қизилўнгач деворларини 15—18 см. гача кенгайиши, унда кўп миқдорда суюқлик ва овқат йиғилиб қолиши, кардия ахалазияси тўлиқ декомпенсациясидан далолат беради.

Декомпенсацияси босқичида қизилўнгачда 3—5 литргача суюқлик 24—48 соат мобайнида тўхтаб қолади. Қизиқарлиси шундаки бу босқичда қизилўнгачда нисбатан қийинчиликсиз меъдага най ўтказиш мумкин ***(Мельцер аломати)***. Бу аломат фақат кардия ахалазиясига хосдир. Кардия узоқ вақт тутилиши, унинг деформацияси, қизилўнгач терминал қисмининг нотекис ва ассиметрик торайиши, қорин сегментини чўзилиши ёки сурилиши, ёки аксинча кардиядан овқат ўтишининг тўсатдан тикланиши, унгача кузатилмаган ҳаво пуфаги пайдо бўлиши қўшимча параэзофагиал соҳада соя пайдо бўлиши ва бошқа кардия ахалазиясига хос бўлмаган ўзгаришлар текширувчи шифокор диққатини жалб қилиши керак. Чунки бошқа беморларга нисбатан, кардия ахалазияси билан касалланган беморларда қизилўнгач саратони 3—8% кўпроқ учрайди ва юқорида қайд қилинган аломатлар қизилўнгач саратони (ахалазия малигнизацияси) аломатлари ҳисобланади. Бу



21-расм. Кабутар тумшуғи аломати

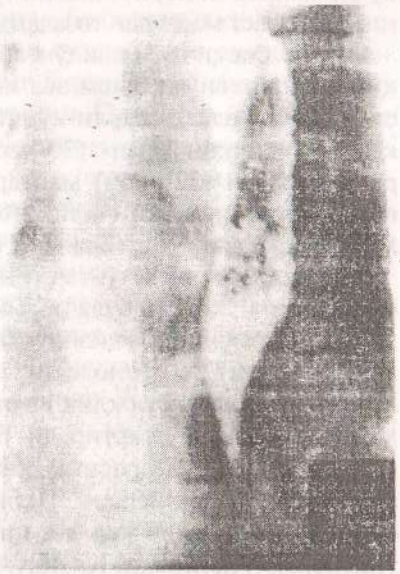

22-расм. «Сабзи» ва «шағритери» аломатлари

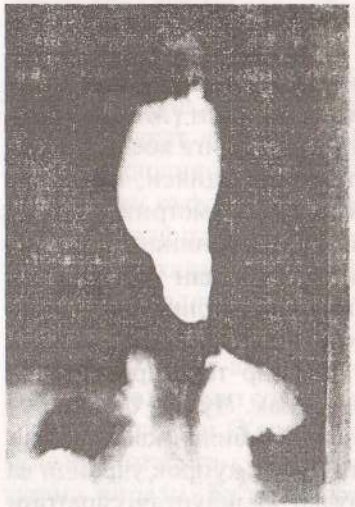

23-расм. «Оғзи ёпиқ қоп» аломати.



24-расм. «Шағри тери» ва эзофагит аломатлари.

ўзгаришлар қайд қилинган беморларга эзофагоскопия ва биопсия ўтқазиш шарт.

Эзофагоскопия вақтида, эзофагоскопни меъдага ўтқазишга ҳаракат қилиш керак, чунки кардия саратонида эзофагоскопни, кардия ахалазиясидан фарқли ўлароқ меъдага ўтқазиб булмайди ***(Мельцер аломати)***. Бошқа бирор касаллик туфайли кардияни, рефлектор очилиши йўқолиши, симптоматик ахалазия дейилади. Симптоматик ахалазия сабаблари турли бўлиши мумкин, буларга меъда проксимал қисми ўсмаси, юқори ваготомия, эпифренал қизилўнгач лейомиомаси, қизилўнгач абдоминал сегменти яраси, субкардия дивертикуллари киради. Нитроглицеринли функционал синов ҳақиқий кардия ахалазиясида ижобий, симптоматик ахалазияда эса салбий натижа беради.

Кардия ахалазияси ва қизилўнгач саратони дифференциал диагностик асосий белгилари.

Аломатлар	Қизилўнгач саратони	Қизилўнгач ахалазияси
Меъда-ҳаво пуфаги ацетилхолин, карбохолин, амил-нитритли синов	Аниқланади Ўзгаришсиз	Аниқланмайди Юқори спазматик сиқилиш чақиради
Кон, Хёрст ва бошқа амаллар	Салбий натижа беради	Ижобий натижа беради
Сурастенотик кенгайиш ўлчами	5 см.дан катта бўлмайди	15—18 см.гача бўлади
Мельцер аломати	Салбий	Ижобий

XI. ҚИЗИЛЎНГАЧ ДИАФРАГМА ХИАТАЛ (ҲАЛҚА) ЧУРРАСИ (ҚДХЧ).

ҚДХЧ-гастроэнтеролгия соҳасида жуда кўп учрайдиган касаллик бўлиб, ўн икки бармоқли ичак яраси, калкулез холециститдан сўнг 3 ўринни эгаллайди ва 0,5% дан—3%гача учрайди (Томилевичюте Д.И.,А.М. Витенас 1986 й, A.Brijs 1959 й).

Этиология ва патогенез. ҚДХЧ келиб чиқиши бўйича туғма ва орттирилган бўлиши мумкин. Мушакларнинг ва диафрагма халқаларининг нотекис ривожланиши, ҳалқадаги бириктирувчи тўқима сустлиги, меъдани қорин бўшлиғига тўлиқ тушмаганлиги, ичак ҳаво чўнтаклари облитерацияси туғма чуррага сабаб бўлади. Болаларда деярли доимо туғма, катталарда орттирма ҚХДЧ бўлади.

ҚДХЧ келиб чиқишига кардия тутқичидаги мушак-пай аномалияси ва тўқималар эластиклигини йўқолиши сабаб бўлади. Бироқ кўп ҳолларда чурра орттирилган бўлиб, асосан 50 ёшдан катта бўлган одамларда учрайди (инволютив чурралар).

Тўқималар атрофияси тутқичлар эластиклигини, диафрагма, қизилўнгач ва кардия мушаклари тонусини сусайтиради. Бунинг оқибатида диафрагма мушак оёқчалари қийшаяди ва узилиқлар рўй беради, бу эса ўз навбатида қизилўнгач ҳалқасини етарли сиқилмаслигига сабаб бўлади. Диафрагма ҳалқасини 2—3 бармоқ сигадиган кенгайиши эса меъдани қаршиликсиз кўкрак қафасига силжишига олиб келади. Жигар чап бўлаги, ҳамда ёғ тўқима атрофияси ҳам қорин бўшлиғи томонидан диафрагма халқасини сусайтиради. Оқибатда қорин ва кўкрак бўшлиқларидаги босимни бир ёки бир-неча маротаба кўтарилиб тушиши меъдани кўкрак бўшлиғига қаршиликсиз «сурилишига» сабаб бўлади.

Қорин бўшлиғида босим ошиш сабаблари бир нечадир: метеоризм, қабзият, кўп овқат истемол қилиш, семириш, асцит, оғир юк кўтариш ва ҳ.к.. Шундай қилиб чурра сабаби боғловчи тўқима сустлиги (инволютив фактор) ва қорин бўшлиғидаги босимни нотурғунлигидир (гипертензион фактор).

Қизилўнгач чурралари кўп ҳолларда оғир пептик эзофагит асоратига сабаб бўлади. Доимий ялиғланишлар қизилўнгач деворлари чандиқли калтарнишига олиб келади, бу эса ўз навбатида чуррани катталаштириб эзофагитни кучайтиради. Чурра ривожланиш жараёнида диафрагма ҳалқасидан орқама-кетин қизилўнгач қорин қисми, кардия, меъда проксимал қисми ўтади. Ушбу чурралар ўқсимон, ёки аксиал, ёки силжувчи ҚДХЧ дейилади.

Классификация. ҚДХЧ-сининг 50 дан ортиқ классификацияси мавжуд, лекин бизлар клиник жиҳатдан қулай ва

ихчам бўлган И.Л.Тагер ва А.А.Липко (1965 й.) таклиф қилган қўлланмадан фойдаланамиз. Бу классификацияга асосанҚКДХЧ 3 босқичга бўлинади.

I босқич. Қизилўнгач абдоминал қисми диафрагма усти соҳасига, меъда кардия қисми диафрагма, меъда эса диафрагма ости соҳасига сурилади.

II. босқич. Кардия диафрагма устида жойлашади. Меъда шиллиқ қавати диафрагма ҳалқа соҳасига сурилади.

III босқич. Кўкрак қафаси муҳитига қизилўнгач кардияси билан биргаликда, меъда тана ва антрал қисмлари ҳам сурилади.

Клиника ва диагностика. Ўғил ва қиз болалар орасида ҚДХЧ бир хил тезликда учрайди. Катталар орасида эса аёлларда эркакларга нисбатан бу касаллик кўпроқ учрайди. Ҳомиладорлик, туғиш, контрацептив моддалар истемол қилиш (прогестерон реакцияси), гормонларни мушак ва бириктирувчи тўқималарга таъсири, семиришга мойиллик, моддалар алмашинувининг бузилиши, яна эркакларга нисбатан узоқ умр кўриши аёлларда бу касалликни кўпроқ учрашига сабаб бўлади. Жинсга нисбатан кўпрок аҳамиятга эга бўлган омил бемор ёшидир. Чунки одам қанчалик ёши катта бўлса, шунчалик бу касаллика чалиниш эҳтимоли кўпаяди ва оғирроқ формада кечади. Умр узоқлиги фиксациялашган чурралар сонига таъсир кўрсатади. III босқич ҚДХЧ-сида 74,6%, II босқичда 17,8%, I босқичда эса 2,2% чурралар, чурра халтаси билан кўкрак бўшлиғи аъзоларига фиксациялашган бўлади. Ваҳоланки адабиётда ҳам, бизнинг тажрибамизда ҳам III босқич чурраси билан бирорта ҳам 40 ёшгача бўлган бемор кузатилмади.

Чурра қанчалик кичик бўлса у шунчалик ҳаракатчан, ўсишга мойил ва аксинча чурра қанчалик катта бўлса, шунчалик кам ҳаракат (фиксациялашган), ўлчамлари турғун ўзгарувсиз бўлади. Чурра секин ўсиб 5—7 йил ичида улкан ҳажмга эга бўлиши мумкин.

ҚХДЧ кўп ҳолларда аломатсиз кечади ва бошқа касалликлар (гастрит, ўн икки бармоқли ичак яраси, холецистит, колит ва ҳ.к.) сабабли текширишлар вақтида тўсатдан аниқланади.

ҚХДЧ патогномоник аломатлари йўқ. Бу касаллик кўплаб қорин бўшлиғи, юрак, ўпка касалликлари аломатлари «ни-

«юк» остида учрайди. Клиник аломатлари ва синдромлари хилма-хил, бой бўлиши, кундалик ишда кўплаб нотўғри диагностик хулоса чиқаришга сабаб бўлади.

Миокард инфаркти, стенокардия, қон камлик, саратон, сурункали холецистит, панкреатит, колит ва бошқа диагнозлар, ушбу категориядаги беморларга қўйилган нотўғри диагнозлар жумласидандир.

Болалар (туғма) ҚХДЧси агрессив кечиши ва эрта асорат бериши билан характерланади. Беморлар тез-тез кекиришади, қон қусишади, анемия, бронхит ва пневмония каби асоратлар беради. Болалар ўсишдан тўхташади. Касаллик шидатли ривожланиши; болаларни ногирон қилиб қўяди. Консерватив даволаш натижа бермайди ва фақат жарроҳлик усулигина бола соғайиб кетишига имконият беради.

Катта ёшдаги кишиларда ҳалқа чурраси клиник кўриниши, аста-секин ривожланадиган беркитувчи механизм сусайиши, меъда-қизилўнгач рефлюкси юзага келиши ва петик яралар пайдо бўлиши билан боғлиқ бўлади.

А.А.Герке таъкидлашича КДХЧсида энг кўп учрай-диган ва энг кўп безовта қиладиган аломат оғриқдир. Оғриқ сабаби ҳали охиригача аниқланманган, лекин оғриқ патогенезида рефлюкс-эзофагит катта ўрин тутиши тан олинган.Оғрик нерв, қон томир толаларини сурилган меъда қисмида сиқилиши, n.Vagus шохобчаларини тортилиши, қизилўнгачнинг спастик сиқилиши, чурра қопини чўзилиши сингари қўшимча омиллар таъсирида рўёбга келиши мумкин.

Оғриқ қорин, тўш-орти, юрак соҳаларида. Шоффар минтақасида, елкада, Боас ва Опенховский нуқталарида, бўйин ***(френикус аломати)*** каби турли соҳаларда учраши мумкин. Оғриқ кучсиз, кучли ва чидаб бўлмайдиган даражада кучли бўлиши мумкин. Оғриқ ора-сирада ёки доимий бўлади. Овқатдан кейин, тана горизонтал ҳолатида, жисмоний зўриқишда, қаттиқ йўталганда, метеоризм (қорин дам бўлганда), ҳазм қилиш қийин бўлган озиқ маҳсулоти истемол қилганда, оғриқ пайдо бўлиши ёки зўрайиши ҚХДЧ га хосдир. Кекириш, қусиш, чуқур-чуқур нафас олиш, ҳордиқ чиқариш, спазмолитик моддалар истеъмол

қилиш, танани вертикал ҳолатига ўтқазиш (ёки қориндаги босимни камайтирувчи бошқа тадбирлар) оғриқни сусайтиради ёки йўқотади.

ҚХДЧ ўн икки бармоқли ичак яраси, холецистит, колит сингари бошқа касалликларга хамроҳ бўлиши ва турлича торако-абдоминал аломатлар беришини доим ёдда тутиш зарур.

Зарда қайнаши, кекириш ва бошқа кардия етишмовчилиги, ҳамда рефлюкс-эзофагитга хос аломатлар КДХЧда кам учрайди.

Фавқулотда онкологик эътибор талаб қиладиган диафрагма чуррасида учрайдиган аломат қилтомоқдир. ҚХДЧ да қилтомоқ яллиғланиш, шишинқираш, шиллиқ қавати-ни яраланиши, дискенезия ва чуррани транзитор сиқилиши оқибатида юзага келади. Одатда КДХЧ-да учрайдиган қизилўнгач қилтомоғига, қизилўнгач гиперкинезияси сингари функционал ўзгариш сабаб бўлади. Стриктура, яра, пролапс, инвагинация ва бошқа органик ўзгаришлар, айрим ҳолларда қилтомоққа сабаб бўлади. Бу беморларда парадоксал қилтомоқ ***(Лихтенштери аломати)*** кузатилади.

ҚХДЧда қилтомоқ ҳуружи, овқат сифати ва миқдорига, тана жойлашишига, жисмоний зўриқишга ҳам боғлиқ бўлади. Стресс ҳолатида, қилтомоқ аломати овқатланиш охирида рўй бериши, узоқ тўлқинсимон кечиши билан, прогрессив ривожланувчи қизилўнгач саратонидан фарқ қилади.

25% беморларда псевдостенокардик ёки псевдокоронар синдром кузатилади. Бу синдром асосий сабаби рефлюкс-эзофагит ва гиперкинезия ҳисобланади. G.Berqmann (1932й.) диафрагма ҳалқа соҳасида қизилўнгач ва кардия деворини балонга ҳаво дамлаш билан кенгайтириб текширганда юрак тож артерияларида қон айланиши 2/3 қисмга камайишини аниқлаган. Тож артерияси қон етишмовчилиги, адашган нерв толалари таъсирланиши ва висцеро —висцерал рефлекс (псевдостенокардик синдром) механизми ривожланиши билан тушунтирилади. Ҳалқа чуррасида учрайдиган псевдостенокардия, хақиқий стенокардиядан ЭКГ да ўзгариш кузатилмаслиги, нитроглицерин қўллаш натижа бермаслиги, тана ҳолатини ўзгартириш билан боғлиқлиги, эмоционал зўри-

қиш билан боғлиқ эмаслиги билан фарқланади. Айрим ҳолларда бу синдром ЭКГда миокард талофати белгиларини: миокард ишемияси, тахикардия, ЭКГ ўқини чекланиши сингари аломатларни намоён қилади. Қарияларда ҚДХЧси, тож артериялари атеросклерози билан хамроҳ бўлиши, ҳақиқий стенокардия ёки миокард инфарктининг омили бўлиши мумкин. Шунинг учун бу касаллик аломатларига баҳо бериш ва талқин этишда эҳтиёткорлик лозим.

ҚХДЧ кўп ҳолларда геморрагик синдром кўринишида бўлиши мумкин. Қон қусиш ва ахлатда қон аралашиб келиши (мелена) кузатилмасада, секин қон кетиши беморларда анемия ривожланишига сабаб бўлиши мумкин. Г.В.Дибижев (1968 й.) радиоактив хром ёрдамида ҳалқа чурраси бор беморлардан кунида 40—50 мл. қон кетишини исбот қилган. Хулоса қилиб айтганда қон камлик билан мурожат қилган беморларда қизилўнгач саратони, ўн икки бармоқли ичак яраси, ҚХДЧ ва бу касалликлар ажрим ёки хамроҳ холда келиши мумкинлигини назарда тутиб беморлар текширилиши шартдир.

Қон кетиш даражаси чурра ўлчамига боғлиқ эмас. Айрим ҳолларда улкан чурралари бор беморлар қон кўрсаткичлари меъёрида бўлиб, кичик ҳажмли чурраси бор беморларда оғир анемия кузатиш мумкин.

ҚХДЧда анемия патогенези мураккаб ва турличадир. У чуррада сиқилган аъзолардан қон кетиши (постгеморагик қонкамлик), функционал агастрия, **n.Vaqus** салбий таъсирланиши натижасида антианемик факторларни сусайиши, темир моддаси етишмовчилиги, меъда калта венаси тромбофлебити (спленопатия) каби механизмларни қамрайди. Бироқ анемия ва геморрагиянинг асосий сабаби — чурра гастрити, рефлюкс - эзофагитдир. Бу ҳолларда шиллиқ қават ёриқлари, эрозия юзалари, яралар ва ялиғланган девордан қон диапедези (сизиб чиқиши) оқибатида қонаш кузатилади. Қимматли клиник ва таққосий диагностик баҳога эга бўлган белгилардан бири ҚХДЧ да қизилўнгач саратонидан фарқли ўлароқ гемоглобин миқдори тез орада (бир-неча хафта ичида) тикланишидир. Қизилўнгач саратонида гемоглобин миқдорини мустақил тикланиши кузатилмайди.

ҚХДЧ да кам учрайдиган, лекин клиник жиҳатдан жуда муҳим бўлган синдром, қизилўнгач-бронх синдромидир. Бу синдром беморларда тез-тез бронхит, пневмония, астматик бронхит, плеврит ва бошқа кўплаб нафас олиш йуллари томонидан аниқланадиган асоратлар билан характерланади. Бу синдром асосан кучли гастроэзофагеал регургитация оқибатида юзага келади ва ҚХДЧ ҳажми, узоқ давом этиши, турига боғлиқ бўлмайди. Одатда тўйиб овқатланиб ётгач, кўпроқ тунда, беморларда кучли йўтал хуружи, тўш ортида оғриқ, кекириш, балғам кўчиши, нафас сиқиш аломатлари кузатилади. «Нам ёстиқ» аломати ижобий бўлади. ҚХДЧ да учрайдиган қизилўнгач-бронх синдромига мисол тариқасида қуйидаги кузатувни келтирамиз.

Бемор М. №3267 27.07.96й. чап ўпка пастки қисми ўсмаси ташхиси билан РОИМ торакал бўлимига ётқазилди.

Бемор йўтал, қон аралаш йирингли балғам ажралиши, чап кўкрак қафасида оғриқ, тана ҳароратини кўтарилишига шикоят қилади. Ўзини 6 ойдан буён касал деб ҳисоблайди. Яшаш жойида олган бир-неча курс антибиотикотерапия кутилган натижани бермагач бемор Пулмонология ва Фтизиатрия Илмий Текшириш Институтига йўлланган. Ўтқазилган текширишлар натижасида ўпка сили диагнози инкор қилинган ва бемор текшириш ва даволаш учун РОИМ-га жўнатилган.

Бемор клиникада текширилди: клиник-биохимик тахлилларда енгил анемия (Нв-98г/л), бошқа кўрсаткичлари меъёрида. Рентгенологик текширишда: ўпка чап пастки қисмида бир хил интенсивликдаги катта соя аниқланади, соя пастки бўлакни тўлиқ эгаллаган, бўлак ҳажми ўзгармаган. Кўкс аъзоларида ўзгариш аниқланмайди. Фибробронхоскопияда чап ўпка пастки бронхи туйнуксимон ташқи томондан сиқилган. УТТ да жигар, талоқ, буйраклар патологик ўзгаришсиз. Чап кўкрак қафаси пастки қисмида V қовурға сатҳигача суюқлик аниқланади. ЭКГ- юракда енгил метаболик ўзгаришлар. Плевра бўшлиги пункциясида 1,5 литр атрофида сомонсимон-сариқ рангда суюқлик ажралади. Цитологик текширишда мезотелий ҳужайралари пролиферацияси аниқланади. Қайта рентгенологик текширишда ўпка пастки қисмидаги соя сақланган - соя соҳасида суюқлик сатҳи аниқланади. Қизилўнгач контраст моддаси билан текширилганда (25-расм) қизилўнгач калталиги, Гисс бурчаги йўқлиги, меъда туби шиллиқ қавати қалинлашгани аниқланади. Комплекс текшириш натижасида беморга ҚДХЧ, чап ўпка пастки қисм пневмонияси асорати ташхиси қўйилди. 01.08.96 йилда беморга жарроҳлик амалиёти таклиф қилинди, бемор таклиф қилинган даволашдан бош тортди

ва тегишли тавсиялар билан кейинчалик жарроҳлик амалиёти ўтқазиш шартлигини такидлаб жавоб берилди.

Уйга кетаётганида, беморда йўлда кучли қорин огриғи ва сўлак билан қусиш бошланган. Шу куноқ бемор қайта госпитализация қилиниб тезкор равишда жарроҳлик амалиётига: ҚДХЧ сиқилиши ташхиси билан олинди. Чап биқин торакотомияси қилинди. Тафтишда чап ўпка пастки бўлаги кичрайган, пардаси қалинлашган, пайпаслаганда юмшоқ эластик консистенцияда, ранги кўкимтир-кулранг. Юрак-диафрагма бурчаги париетал плевраси қалинлашган, плевра бўшлиғида 200 мл.га яқин сариқ суюқлик бор. Қалинлашган парда ўткир ва ўтмас йўллар билан диафрагмадан ажратилди. Қайта тафтишда диафрагма ҳалқасида меъда фундал қисми кўтарилиб сиқилгани маълум бўлди. Диафрагмотомия, Нисан амалиёти, диафрагмапластика амалиёти бажарилди. Кўкрак қафаси найчаланишдан олдин ўпка висцерал плеврасн олиб ташланди. Кўкрак қафаси қаватма-қават тикилди.

Операциядан кейинги давр асоратсиз кечди. Унинчи кун чоклар ечилди. Яра бирламчи битди. 11 куни беморга жавоб берилди. 3 ойдан кейинги кўрикда бемор амалий соғ деб топилди.



25-расм. Калта қизилўнгач, Гисс бурчаги йўқлиги.

ҚХДЧнинг хавфли асоратларидан бири чурра қопи ичидаги қизилўнгач пептик яраси ҳисобланади. Бу яралар эрозив ёки некротик рефлюкс — эзофагит оқибатида юзага келади. Қизилўнгач сурункали яраси айрим ҳолларда тешилиши (перфорация), профуз қонаши ва бошқа тўқималарига ёпишиши каби асоратлар беради. Узоқ вақт давом этаётган яралар чандиқланиши оқибатида қизилўнгач стенозини чақириши мумкин. Пептик стенозлар одатда қизилўнгач дистал қисмида, яъни меъда кислотаси билан кўпроқ контактда бўладиган соҳада учрайди. Стеноз ҳар хил тезликда ривожланади ва овқат ўтишига тўсиқ бўлиши учун, бир ойдан бир-неча йил вақт ўтиши мумкин. Сиқилиш соҳаси узунасига 1—2 см.дан 10 см.гача бўлиши мумкин. Қизилўнгач пептик стриктуралари ҚДХЧ клиник манзарасини кескин ўзгартиради. Бу беморларда қилтомоқ пайдо бўлади ёки кучаяди, оғрик пайдо бўлади, тўш ортида сиқилиш аломатлари кузатилади, лекин зарда қайнаш, кекириш сингари аломатлар сусайиши ёки йўқолиши мумкин. Беморлар иштаҳаси сустлашади, тез-тез ич кетиш кузатилади. Юқорида қайд қилинган далиллар бемор вазнини камайишига олиб келади. Пептик яра ва стриктуралар доим ҳам бир маромда ривожланмайди, айрим ҳолларда бу асоратлар йиллаб ривожланишдан тўхтайди ва бемор аҳволида турғунлик (стабилизация) кузатилади.

Жуда кам учрайдиган, ўта хавфли асоратларидан бири чурра ҳалқасида сиқилишидир. Бу ҳолда диагноз бемор шикоятлари, анамнези ва «ўткир» қорин манзарасига асосланиб қўйилади. Қизилўнгач ва меъдани тезкорлик билан найлаш нафақат оғриқни сусайтириб дифференциал диагностикага ёрдам беради, балки бемор ҳаётини ҳам сақлаб қолади.

ҚДХЧ диагностикасида рентгенологик усул етакчи ўрин тутади. Рентгенологик текшириш икки этапда ўтқазилади: биринчи этапда контрастсиз, иккинчи этапда эса контраст моддаси ёрдамида қизилўнгач ва меъда текширилади.

Контрастсиз текшираганда кўкс соҳаси ўрта қисмида ёругланиш, ёки суюқлик сатҳи бор соя (псевдо-абсцесс), юрак фонида бир ёки бирнеча ҳаво пуфаги (қумсоат), кўксни текис, аниқ контурли кенгайиши, меъда пуфаги



26-расм. ҚДХЧ III босқичи.



27-расм. ҚДХЧ «шағри тери» аломати.

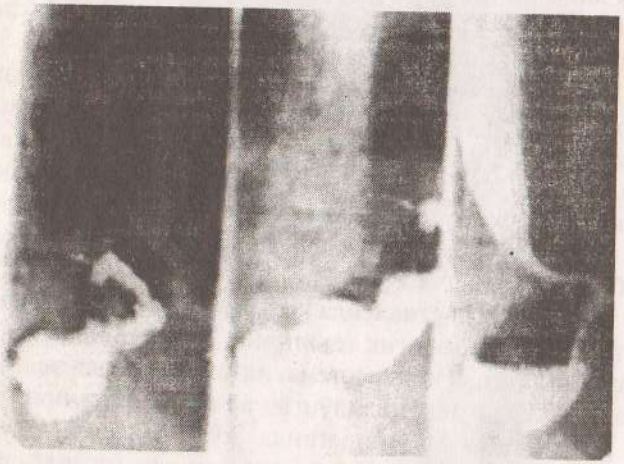

28-расм. ҚДХЧ бошланғич аломатлари.

ҳажми, шакли, ўрнини ўзгариши сингари аломатларга эътибор бериш керак. Бу аломатлар ҚДХЧ II-III босқичига хос бўлиб, асосан ёпишган (фиксациялашган) ҳалқа чурраларида учрайди (26 расм).

Контраст моддаси ёрдамида текширилганда туғма калта қизилўнгач, ёпишган ёки қисман ёпишган II-III босқич ҚДХЧ аломатларини аниқлаш мумкин.

ҚДХЧ қимматли рентгенологик белгилари қуйидагилар: Гисс бурчаги тўғирланиб ўтмас бурчак ҳосил қилиши ёки йўқолиши, қизилўнгачни диафрагма ҳамда умуртқа поғонасидан четга оғиши, меъда тубини «қалинлашиши», диафрагма девори, меъда ва йўғон ичак билан биргаликда учбурчак ҳосил қилиши (асосан диафрагма релаксациясида учрайди, лекин ҚДХЧга ҳам хосдир), меъда ҳаво пуфагини ўзгариши, қизилўнгач тонуси, моторикасида ўзгаришлар (гиперкинезия, антиперистальтик ҳаракатлар), шиллиқ қават рельефида ўзгаришлар, пневморельеф текширилганда «шағри тери» аломатлари, контурлар ва бурмалар деформациясидир (27-расм).

Контраст функционал текшириш рентгенологик текширишда олинган ахборотни яна ҳам бойитади. Авваламбор бу усул тутқичларни сустлигини қизилўнгачнинг диафрагма халқасига нисбатан сурилишига қараб аниқлашга имкон беради.

Қизилўнгачнинг диафрагмага нисбатан 3 см. дан кўп сурилиши ҚДХЧ бошланғич аломатидир (28-расм). Гастроэзофагеал рефлюксни кузатиш, кардия жомини сустлигидан (етишмовчилигидан) далолат беради. Беморларни турлича ётқизиб (елкасига, қорнига) диафрагмани қизилўнгач ҳалқаси кенгайганини, чуррада 3 ва ундан ортиқ меъда шиллиқ бурмалари елпиғичсимон паралелл ҳолда жойлашгани аниқлаши мумкин (29-расм). Бурмаларнинг нотекис қалинлашиши, уларнинг шишинқираши, шиллиқ қаватини тишсимон ёки тўлқинсимон ўзгаришига олиб келади (чурра гастрити).

И.Л.Тагер, А.А.Липколарнинг тасдиқлашича (1965) кардия, меъда туби шишинқираши, транскардиал миграция ва шиллиқ қаватини сурилиши ҚДХЧнинг энг ишончли ва патогномоник аломатидир.

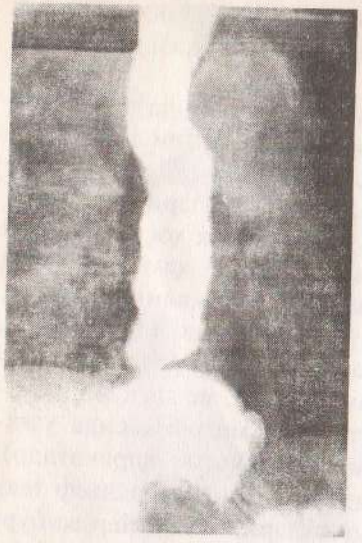

29-расм. Меъда шиллиқ қаватини елпигичсимон параллел жойлашиши.

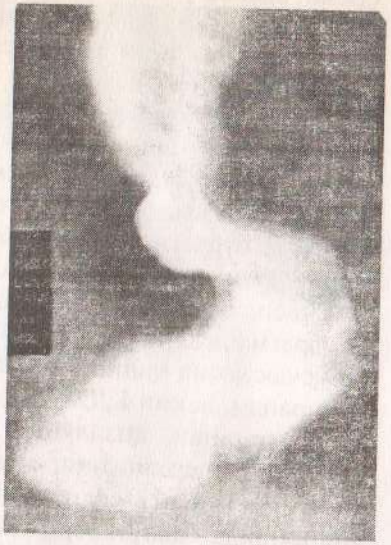

30-расм. ҚДХЧ IV босқичи. Эзофагит. Меъда шиллиқ қаватини елпигичсимон параллел жойлашиши.

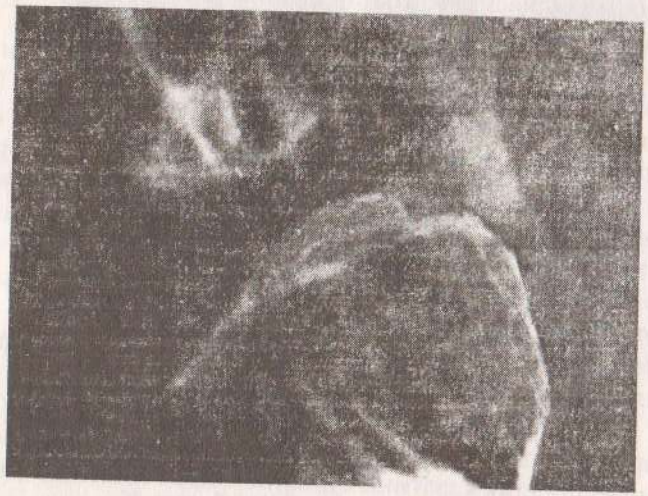

31-расм. «Кўйлак ёқаси» аломати.



32-расм. «Сатрун халқаси»



33-расм. Инвагинация аломати.

Қизилўнгачни, кўкрак қафасига сурилган меъдага инвагинацияси биринчи бор 1961 йилда Г.И.Вайнштейн баён қилган. Рентгенологик бу ҳол «кўйлак ёқаси» (31-расм), «мунчоқ»(32-расм) ёки «сатурн халқаси» кўринишида бўлади. Бу ўзгаришлар диафрагма ёки диафрагма усти соҳаларида кузатилади. Қизилўнгач инвагинацияси (33-расм) қилтомоқ, оғриқ, сўлак оқиши каби аломатлар билан кечади. Беморларни горизонтал ҳолдан вертикал ҳолга ўтиши ушбу аломатларни йўқолишига олиб келади (дезинвагинация). Лекин сурункали, ёпишган (фиксациялашган) инвагинациялар оғир кечади ва дезинвагинацияга эришиш қийинлашади.

ҚДХЧ ни эндоскопик ташхисий тасдиқлаш учун чурра қопида жойлашган аъзо ички кавагини кўриш керак. Чурра ички аъзо каваги оғиз томон сурилган ярим очиқ ёки бутунлай очиқ кардиядан бошланади. Эндоскопик чурра пастки чегараси, диафрагма оёқчалари босилиши натижасида пайдо бўлган торайиш ҳисобланади («меъда иккинчи дарвозаси»). Катта чурра дарвозасида бу аломат суст ривожланган бўлиб ҚДХЧни аниқлаш қийинлашади.

Бу ҳолда чуқур нафас олиш ва чурра ичига ҳаво пуркаш диафрагма оёқчаларини яқинлашишига олиб келади.

Сурилувчан ҚДХЧнинг эндоскопик ташхисида қуйидагиларга эътибор бериш лозим:

- Чурра ички аъзо кавагини кўриш.
- Меъда «иккинчи дарвозасини» кўриш.
- Ярим очиқ ёки очиқ кардия жомини кўриш.
- Олдинги тишлар ва кардия оралиғидаги масофани қисқариши.
- Шиллиқ қаватни транскардиал миграцияси. (пролапс - релапслар).
- Меъда суюқликларини қизилўнгачга гастро-эзофагеал - рефлюкси.
- Чурра гастрити ва рефлюкс эзофагити.

Бу белгилар қизилўнгач диафрагма ҳалқа чурраси II-III босқичларида жуда аниқ кузатилади.

ҚДХЧси қизилўнгач саратони таққосий диагностика фарқий белгилари

Аломатлар	Қизилўнгач саратони	ҚДХЧ
Дисфагия	Ҳақиқий	Пародоксал
Анемия	Даволашсиз ўтмайди	Ўз-ўзидан меъёрига келиши мумкин
Гисс бурчаги	Ўзгармаган	Ўтмас бурчак ҳосил қилади
Супростенотик кенгайиши бор стеноз	Кузатилади	Кузатилмайди
Эндоскопик кўриниши	Қизилўнгач шиллиқ қаватини ўсма эгалаган	Қизилўнгач шиллиқ қаватида фақат ҚДХЧ хос ўзгаришлар (90 варақ) кузатилади

ҚХ

XII. ЭЗОФАГИТЛАР ВА ҚИЗИЛЎНГАЧ ЯРАЛАРИ

Қизилўнгач шиллиқ қаватининг яллиғланиши жуда кўп учрайдиган касалликдир. Турли зарарли таъсирларга қизилўнгач шиллиқ қавати ўта сезгирдир. Лекин қизилўнгач деворига кучсиз зарар етиши беморга сезилмайди ва кўп ҳолларда ҳеч қандай аломатларсиз кечади. Асосан чурра, ахалазия, қизилўнгач саратони ва бошқа касалликларга иккиламчи эзофагитлар хамроҳ учрайди.

Классификация. Эзофагитлар давомийлиги, этиологияси, этиологик факторни таъсир қилиш тури ва клинико-морфологик ўзгаришларга қараб бир-неча турга бўлинади.

1. **Давомийлиги бўйича:**
   1. Ўткир;
   2. Суст кечувчи;
   3. Сурункали;

Этиологияси буйича:
1. Септик;
2. Асептик;
3. Спецефик;
4. Носпецефик;
5. Аллергик;
6. Механик;
7. Физик таъсир;
8. Кимёвий таъсир;
9. Медикаментоз;
10. Нур таъсири

сабабли пайдо бўладиган эзофагитларга бўлинади

Этиологик факторларни таъсир қилиш тури буйича:

1. Эндоген;
2. Экзоген;
3. Перорал;
4. Ретроград;
5. Гематоген;
6. Лимфоген;
7. Давомий (per continutatem).

Клинико-морфологик ўзгариш турлари бўйича:

1. Катарал;
2. Эрозив;
3. Ярали;
4. Флегмонали;
5. Абсцессланувчи;
6. Некротик;
7. Чандиқли;
8. Пардали(мембранали);
9. Пардасимон (псевдомембраноз);
10. Атрофик эзофагит.

1. ЎТКИР ЭЗОФАГИТ

Ўткир эзофагит инфекцион касалликлар, жароҳатлар, куйиш, заҳарланиш, дигестив таъсирлар, аллергия ва бошқа сабаблар оқибатида пайдо бўлади.

Фақат қўшма усуллар (эндоскопик, рентгеноскопия ва графия, pH метрия ва ҳ.к.) билан тасдиқланган ташхис хақиқий ҳисобланади. Чунки юқорида айтиб ўтганимиздек эзофагитлар қизилўнгачнинг бошқа (саратон, чурра ва ҳ.к.) касалликларига хамроҳ иккиламчи бўлиши мумкин.

Эзофагит ташхисини тасдиқлашда тўлиқ ахборотни эндоскопия усули ёрдамида олиш мумкин.

H.Bassett (1980) эзофагитни тўрт босқичга бўлишни тавсия қилади:

I. Шиллиқ қават артериал гиперемияси ва шишинқираши. Шиллиқ кўп миқдорда ажралади.

II. Шишинқираган шиллиқ қават марказида якка эрозиялар кузатилади.

III. Шиллиқ қаватнинг кучли шишинқираган, қизарган. Кўплаб эрозия ўчоқлари, қонаётган соҳалар учрайди.

IV. «Йиғловчи» шиллиқ қават, диффуз эрозиялар. Эндоскопнинг енгил тегиши ҳам кучли қон кетишга сабаб бўлади.

Шиллиқ қават одатда сарғиш ёки яшил (сафро — гастроэзофагеал регургитацияси) чўзинчоқ шиллиқ-суюқлиқ билан қопланган. Ўткир эзофагит белгилари бир-неча кун ёки ҳафта мобайнида ўтиб кетади, лекин 2—3 ойгача ҳам чўзилиши мумкин. Уч ойдан ортиқ давом этадиган эзофагит суст кечувчи эзофагит дейилади, шу хол олти ойдан ортиқ давом этса эзофагит сурункали тус олади.

2. КАТАРАЛ ЭЗОФАГИТ

Энг кўп тарқалган ўткир эзофагит тури бўлиб овқат салбий таъсири, совуқ, иссиқ ичимликлар, кичик жароҳатлар, спиртли ичимликлар таъсири ва бошқа омиллар таъсирида юзага келади. Бу ҳолат esophaqitis acuta simplex дейилади ва одатда даволаш талаб қилмайди, ҳамда асоратсиз кечади. Катарал эзофагитда — ютинганда тўш ортида оғриқ ва ачишиш аломатлари кузатилади. Эндоскопик

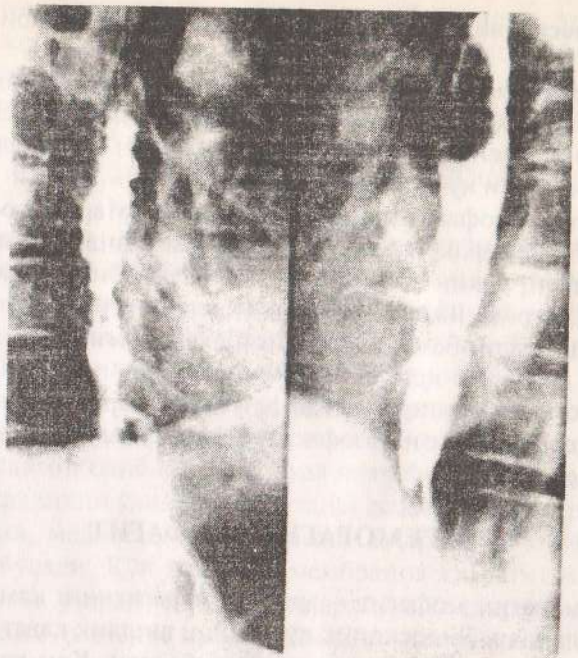

34-расм. Ўткир эрозив эзофагит. Қизилўнгач гиперкинезияси.

текширилганда I-II даражали эзофагит, рентгенологик текширишда гиперкинезия аломатлари аниқланади.

3. ЭРОЗИВ ЭЗОФАГИТ

Кўп ҳолларда ўткир инфекцион касалликлар (грипп, сепсис, терлатма ва ҳ.к.), аллергия ва спецефик жараёнларга (асосан замбуруғли инфекция) хамроҳ бўлади ёки кимёвий куйиш, ҳамда қизилўнгач жароҳатлари натижасида юзага келади

Эрозив эзофагит патологоанатомик текширишда энг кўп аниқланадиган эзофагит туридир. Гистологик текширишда қизилўнгач деворининг барча қаватларига сингувчи шишинқираш, артериал гиперемия, шиллиқ қават эрозиси ва қон йиғилиши кузатилади.

Эндоскопияда III—IV даража эзофагит белгилари аниқланади.

Рентгенологик текширишда қизилўнгачда кўп миқдорда шиллиқ йиғилиши, рельефнинг қайта қурилиши, 1 см. гача чўзинчоқ ясси барий депоси, қизилўнгач деворлари гиперкинезияси кузатилади (34-расм).

Эрозив эзофагит клиник кўриниши, катарал эзофагитдагидек, беморлар тўш ортида оғриқ ва ачишишга шикоят қилишади, лекин эрозив эзофагитда қон билан кекириш, қусиш, оғрик, ижобий бензидин реакцияси каби аломатлар қўшилади. Беморлар умумий аҳволи оғир, айрим ҳолларда касаллик қон кетиш, йиринглаш, перфорация ва медиастинит сингари ўта хавфли асоратлар беради. Бироқ кўп ҳолларда эрозив эзофагит, асосий касаллик даволангач изсиз ўтади.

4. ГЕМОРАГИК ЭЗОФАГИТ

Геморагик эзофагит — эрозив эзофагитнинг камёб тури хисобланади. Эндоскопик кўриниши шиллиқ қават III—IV даража яллиғланиш аломатларини беради. Кам ҳолларда, қонаётган қизилўнгач шиллиқ қавати, узунчоқ ингичка тасма ҳолида қизилўнгач деворидан шилиниб кўчиши кузатилади. Одатда бундан кейин бемор аҳволи яхшиланиши ва 1—2 ҳафта мобайнида тузалиб кетиши кузатилади.

5. ФИБРИНЛИ (ПСЕВДОМЕМБРАНОЗ) ЭЗОФАГИТ

Фибринли (псевдомемраноз) эзофагит асосан болалар инфекцион касалликларига (дифтерия, скарлатина, замбуруғли микоз касалликларга) хамроҳ бўлади, лекин катта ёшдаги одамларда хавфли ўсмалар, қон касалликлари, спленэктомия ва нур терапиясидан кейинги ҳолатларда ҳам хамроҳ бўлиши мумкин. Ўткир эзофагитнинг бу турига шиллиқ қаватнинг касалланган соҳаларида кулранг ёки сарғиш -кулранг парда билан қопланиши хосдир. Парда эпителиал ҳужайра қаватларидан эмас, балки шиллиқ қаватни беркитиб турувчи фибрин ва детрит пардаларидан (псевдомембрана) иборат.

Клиник манзараси ўзигагина хос белгиларга эга эмас. Эндоскопик ташхис қўйиш осон, лекин оғир инфекцион касалликлар жараёнида бу текширувларни ўтқазишда кўп асоратлар кузатилиши сабабли бу усул кам қўлланилади.

6. ПАРДАЛИ (МЕМБРАНОЗ) ЭЗОФАГИТ

Мембраноз эзофагит — асосан қизилўнгачнинг оғир кимъёвий куйишидан, кам ҳолларда сепсис, оспа сингари касалликлар, жуда кам ҳолларда чегараланган мембраноз эзофагит номаълум сабаблар оқибатида юзага келади.

Мембраноз эзофагитда юза ва чуқур қизилўнгач эпителий қаватлари парча-парча бўлиб оғриқ билан ажралиб чиқади. Мембраноз эзофагит енгил субклиник турда, ҳамда оғир, ўлимга олиб келувчи жуда оғир формада кечади.

Касалликни ўлим билан тугаши асосан қон кетиш, перфорация, медиастенит, йирингли заҳарланиш оқибатида содир бўлади. Кўп ҳоллрада мембраноз эзофагит ижобий тугайди ва ўзидан кейин билинарли из қолдирмайди. Бироқ айрим ҳолларда қизилўнгачда симметрик ва ассиметрик пардасимон ёки дағал чандиқли стеноз ривожланади.

Чандиқли стеноз ўз навбатида малигнизацияланиши мумкин бўлган стеноз пайдо бўлишига сабаб бўлади.

7. НЕКРОТИК ЭЗОФАГИТ

Некротик эзофагит ўткир эзофагитларнинг энг кам учрайдиган тури бўлиб, оғир инфекцион касалликлар (сепсис, тиф, қизамиқ, кандидамикоз) ёки терминал ҳолатлар (уремия) оқибатида иммунитети сусайган беморларда учрайди.

Морфологик текширишда шиллиқ қават некрози, яраланиши, йирингли ва фибринли қобиқ топилади.

Клиникада бу ўзгаришлар оғриқли қилтомоқ, қусиш, умумий лоҳаслик, қон кетиши ва кўплаб медиастенит, плеврит ёки пневмония сингари асоратлар билан кечади.

Даволангандан сўнг қизилўнгачда чандиқли стриктуралар (факультатив саратон олди ҳолати) ривожланади.

8. СЕПТИК ЭЗОФАГИТ

Септик эзофагит жуда кам учрайдиган, стрептококк этиологияли ўчоғли ёки диффуз қизилўнгач деворининг йирингли яллиғланиши. Бу касаллик қизилўнгач шиллиқ қаватининг ёт жисм билан юзаки ёки чуқур жароҳатланиши, куйиши, яллиғланиши оқибатида, айрим ҳолларда эса қўшни аъзолар (лимфа тугунлари, бронх, умуртқа) касалликларини «давом этиш» оқибатида пайдо бўлади. Перифокал шишинқираш ва қон йиғилиши, жароҳатдан (травматик) йирингланиши, девор ичи абсцесси ёки қизилўнгач флегмонасини чақириши мумкин. Булар эса ўз навбатида периэзофагит ва медиастенитга олиб келади. Айрим ҳолларда қизилўнгач ўткир флегмоноз яллиғланиши кузатилади. Қизилўнгач деворларининг емирилиши, йирингли кўкс муҳитига оқиши ва медиастенит, йирингли бронхит, йирингли пневмония, спондилит, шохтомир ёки бошқа йирик томирларни йиртилишага олиб келади. Анаэроб инфекциянинг қўшилиши кўкс эмфиземаси ва спонтан пневмоторакс чақиради. Рентгенологик, эндоскопик текширишлар касалликнинг ўткир босқичида қўлланилмайди.

9. СУРУНКАЛИ ЭЗОФАГИТ

Қизилўнгач касалликлари ичида энг кўп тарқалган касаллик бўлиб, бирламчи ва иккиламчи, чуқур ёки юзаки, ўчоғли ёки диффуз, септик ёки асептик, специфик ёки носпецифик, эндоген ёки экзоген, перорал (ингестив) ёки ретроград (рефлюксли), медикаментозли ва ҳ.к. турлари фарқланади.

Одатда сурункали эзофагит қизилўнгач деворини узоқ вақт давомида узлуксиз алкоголь, аччиқ, қайноқ, яхши чайналмаган овқатлар таъсирида, ҳамда чекиш, носвой истеъмол қилиш, саноат буғлари ва газларини ҳидлаш оқибатида ривожланади.

Рефлюкс эзофагит ички аъзолар касалликлари таъсирида оғир кечади. Ўсма касалликлари, қон касалликлари, диатез ва бошқа касалликларда учрайдиган иккиламчи эзофагитлар ҳам сурункали эзофагит сафидан ўрин тутади.

Специфик яллиғланиш жараёнлари (сил, сифилис, кандидамикоз) ва аллергозлар чақирадиган эзофагитлар алоҳида ўрин тутади. Кам ҳолларда сурункали эзофагитлар узоқ чўзилган ўткир эзофагитлар оқибатида ривожланади. Склерозли медиастенит, Крон касаллиги, эпителиал эктопияларда учрайдиган чегараланган эзофагит ва ўсмасимон эзофагитлар диагностикаси жуда қийин муаммодир.

Сурункали эзофагит морфологик хусусиятлари турлича дистрофик, экссудатив, пролифератив ўзгаришлар йиғиндисидир.

Шиллиқ қават қуруқ ёки ёпишқоқ шиллиқ суюқлик билан қопланган бўлиши, оч ранг ёки кескин қизарган бўлиши мумкин. Цианотик веноз қизариш сурункали юрак-қон томир етишмовчилигида, сиқилиш синдромида, портал гипертензияда кузатилади. Эрозиялар ва қон кетишларга кўп ҳолларада флебэктазиялар сабаб бўлади. Унда шишинқираган безли, сурункали микроабсцессли, сурункали кистали, фолликулали эзофагитларни учратиш мумкин.

Оқиш доғлар ёки қобиқлар қизилўнгач шиллиқ қавати лейкоплакияси (мугузланган эпителий ўчоқлари) ёки замбуруғли касалликлар ўчоғи (кандидамикоз) сабали пайдо бўлиши мумкин.

Лейкоплакия саратон олди ҳолати ҳисобланади ва бу гуруҳ беморлар муттасил назорат остида бўлишлари шарт. Бу гуруҳга сурункали эзофагит, дивертикулит билан касалланган барча беморлар киради.

10. ПЕПТИК ЭЗОФАГИТ

Пептик эзофагит сурункали эзофагитни энг кўп учрайдиган тури. Меъда, айрим ҳолларда ўт ва ичак суюқликларининг доимий қизилўнгачга рефлюкси, бу касалликга омил бўлади. Аслини олганда бу ҳолат қизилўнгачни асептик куйишидир. Чақалоқларда рефлюкс физиологик норма ҳисобланса, 1 ёшдан катта кишиларда бу ҳолат касаллик ҳисобланади, кардия жомининг сусайиши (ахалазия) оқибатида рўёбга чиқади. Ахалазия одатда ҚҲДЧ билан хамроҳ бўлади.

Рефлюкс эзофагит патогенезида меъда–ичак суюқлигини қизилўнгачга регургитациясидан ташқари, қизилўнгачни бу суюқликдан озод бўлиши ва тозаланишини бузилиши ҳам катта ўрин тутади. Ундан ташқари рефлюкс эзофагит ривожланишига адренергик бошқарув, простогландинлар кўп ишлаб чиқарилиши, E_2, E_1, цАМФ, глюкагон, гастрин, секретин, холецистокинин ва бошқа эндоген факторлар катта таъсир кўрсатиши исбот қилинган. (Creenberoer N.I. 1981)

Патологоанатомик текширувда пептик эзофагит қизилўнгач шиллиқ қаватининг шишинқираши, кескин қизариши (гиперемия), диафрагма усти сегменти шиллиқ қават ости инфильтрацияси кузатилади. Оғир ҳолларда қизилўнгачнинг пастки 2/3 қисми диффуз ўзгариши, кам ҳолларда эса рефлюкс-трахеит ва рефлюкс бронхитга сабаб бўлувчи қизилўнгачнинг тотал рефлюкс эзофагити кузатилади.

Қизилўнгач диффуз яллиғланиши, спастик ҳамда чандиқи контрактура чақириб, аъзони ташқи нормал кўринишини ўзгартиради (қизилўнгач металаксиси) ва калтартиради (орттирилган калта қизилўнгач).

Рефлюкс эзофагит аломатлари ҚХДЧ аломатларидан фарқ қилмайди.

Эндоскопик текширишда қизилўнгач Barrett бўйича I–IV даражагача ўзгарган бўлиши мумкин. Рефлюкс эзофагитга Z-симон хошиясининг йўқолиши хосдир. Кучли эзофагитда қизилўнгач ичида кўп миқдорда сўлак ва шиллиқ йиғилади. (қизилўнгач-сўлак Podoer-Carnot рефлекси)

Рефлюкс эзофагитда патологоанатомик ўзгаришлар бойлигига қарамай бу диагноз қўйилиши асосий критерий касалликнинг клиник кўриниши ва кечиши бўлиши шарт.

Рефлюкс эзофагит турли ёшдаги беморларда турлича кечиши мумкин. Масалан, қарияларда бу ҳолат тўш ортида стенокардияни эслатадиган оғриқ беради. Ажаблиси шундаки стенокардияда юрак соҳасидаги оғриқ қўрқув, ўлим вахимасини чақирса, рефлюкс эзофагитда оғриқ кайфиятни бузади, ғашлик, ғам чақиради.

Рефлюкс эзофагит асоратлари ҚХДЧ асоратлари билан бир хилдир.

Даволаш. Консерватив даволаш қўлланилади, оғир ҳолларда консерватив даволашдан фойда бўлмаганда жарроҳлик амалиёти қўлланилади.

11. ҚИЗИЛЎНГАЧ ПЕПТИК ЯРАСИ.

Бу патология 1879 йилда биринчи бўлиб Х.Квинке томонидан баён қилинган. Квинке яраси мустақил касаллик эмас, балки ҚХДЧ (чурра касаллиги) ёки пептик эзофагит асорати ҳисобланади. 10%-40% гача Квинке яраси меъда ва ўн икки бармоқли ичак яраси билан хамроҳ бўлади. Бу хол меъдада овқат туриб қолиши, гастрин моддасини ажралишини кўпайиши ва юқори кислотали меъда суюқлигини қизилўнгачга қайтиши билан тушунтирилади.

Меъдада овқат туриб қолиши, рефлюкс эзофагитни зўрайтиради, қизилўнгач дистал қисмидаги адашган нерв толаларига салбий таъсир эса қўшимча миқдорда гастрин ва меъда ширасини ишлаб чиқаришини таъминлайди, бу эса ўз навбатида яраланиш жараёнини кучайтиради. Ю.Е. Брезов ва М.С.Григорьев эрозив рефлюкс эзофагит хақиқий пептик ярага айланади деб таъкидлайди. Бунинг сабаби ангиотропик фактор (венада қон тўхтаб қолиши, ўчоқли ишемия, кичик артериалар тромбози) билан боғлайди. Пептик яра генезида алкоголизм, нейтротропик, кортико-висцерал бошқарув ҳамда APUD-система гормон балансининг бузилиши, ҳамда қизилўнгач кимёвий клиренси бузилиши салмоқли ўринни эгаллайди.

Патологоанатомик текширувда қизилўнгачда битта, бир нечта ёки кўплаб бир-бирига қўшилиб кетувчи пепетик яралар аниқланади. Яра ўлчами узунасига 1 смдан 10 смгача бўлиб, юзаки жойлашади. Яра туби оч ранг қобиқ билан қопланган бўлади. Қора доғлар қон кетганидан, яшил доғлар эса сафро рефлюксидан далолат беради.

Қизилўнгач дистал қисимда жойлашган чурра усти ораси *Квинке* яраси, қопча ичидаги яра - *Кей* яраси, чурра дарвозаси соҳасидаги яра эса *«чавандоз»* яра дейилади.

Хақиқий пептик яра битгач, ўрнида юлдузсимон ёки чизиқсимон чандиқ, ёки қўпол дивертикулсимон шиллиқ қават ботиғи ёки девор стриктураси (сиқилиши) қолади.

Яра атрофида метаплазия ўчоғлари аниқланади. Одатда яра битиши 1—3 ойни ташкил этади. Лекин битмайдиган, сурункали, тез-тез қайталаниб турувчи яралар ҳам учрайди. Микросокопик текширувда яра тубида 3—4 қават патологик ўзгаришлар аниқланади. Булар: йиринг ёки йирингли экссудат, фибринли некроз, грануляцион тўқима ва чандиқ тўқимасидир. Яра чети дағаллашган, каллёзли ва шунинг учун ҳам бу яралар *«ulcus-tumor»* дейилади.

Пептик яра клиник кўриниши пептик эзофагит, ҚХДЧси асорати ёки меъда проксимал қисми яраси клиник кўринишини эслатади. ҚХДЧ-га ўхшаб пептик ярада ҳам оғриқли, қилтомоқли, диспептик, псевдостенокардик ва геморрагик турлар фарқланади.

Пептик ярани шубҳа қилиш жуда қийин муаммо бўлиб, фақат рентгенологик ёки эндоскопик усул билан тўғри ташхис қўйиш мумкин.

Рентгенологик текширганда қизилўнгач яраси қизилўнгач субкардиал соҳасида жойлашган перифокал шишинқираши бор бўлган ботиқ кўринишида бўлади. Кўп ҳолларда қизилўнгач яра соҳаси сиқилган бўлиб юқори қисмида супрастенотик кенгайиш бўлади. Ярага доим қизилўнгач гиперкинезияси, рефлюкс эзофагити ва ҳалқа чурраси хамроҳ бўлади. Айрим ҳолларда яра катта бўлмаган (1см. гача) эпинефрал дивертикулни эслатади. Лекин эпинефрал дивертикулда клиник манзара бўлмайди, анамнезсиз кечади, кардия жоми етишмовчилиги, чурра эзофагит сингари касалликлар аниқланмайди. Қизилўнгач пептик ярасини емирилган эндофит саратондан фарқлаш қийин муаммодир. Бундай ҳолда қизилўнгач девори ва шиллиқ қавати қаттиқлиги, касалланган қисмининг «амимик»-лиги яра атрофидаги бўртиқлигининг ассиметриклиги, силжувчи чурра, дискенезия ва рефлюкс эзофагит йўқлиги каби аломатлар қизилўнгач саратони ташхисини қўйишга кўмаклашади.

Диагностикада энг ишончли усул эндоскопия ва яра атрофидан кўплаб биопсия олишдир. Эндоскоп ярага яқинлашган сари эзофагит белгилари, қизилўнгач мотор дисфункцияси перифокал шишиш ва шиллиқ қават гипереимияси сингари пептик ярани тасдиқловчи белгилар намоён бўлади. Ўткир яра одатда доирасимон ёки овалсимон бўлиб, чеккалари кескин ўпирилган, оқиш ёки яшил қобиқ билан қопланган дир. Сурункали яра туби ясси, деворлари қаттиқ ва нотекисдир. Яра четлари оғма бўлиб, йирингли-фибринли қобиқ ёки грануляция ва чандиқ тўқималар билан қопланган. Малигнизация бор-йўқлигини аниқлаш мақсадида яранинг бир неча соҳасидан биопсия олиш мақсадга мувофиқдир.

Хромоэзофагоскопия, pH-метрия, эзофаготонокимография, лаборатория усулларидан қон умумий таҳлили (камқонлик), ахлат таҳлили (қон кетиш), тўғри ташхис қўйишга ёрдам беради. Касаллик сурункали, фаслга боғлиқ ҳолда, хавфсиз кечади. Айрим ҳолларда малигнизация ривожланиб бу касаллик саратонга айланади. Яра тешилиши, қон кетиши каби асоратлар кам учрайди.

Даволаш консерватив. Яра оғир кечиши, асорат бериши ва малигнизация жарроҳлик усули билан даволашга кўрсатма бўлади.

Қизилўнгач саратони ва қизилўнгач пептик яра таққосий диагностика белгилари:

Аломатлар	Қизилўнгач пептик яраси	Қизилўнгач саратони
Қизилўнгач девори консистенцияси	Юмшоқ	Ригид
Перистальтика	Сақланган	Аниқланмайди
Яра атрофи бўртиқлиги	Симметрик	Ассиметрик

XIII. АЛЛЕРГИК ВА СПЕЦИФИК ҚИЗИЛЎНГАЧ КАСАЛЛИКЛАРИ.

1. ҚИЗИЛЎНГАЧ АЛЛЕРГИК ЭЗОФАГИТИ

Овқат ҳазм қилиш системасида 3 хил аллергик реакция тафовут қилинади: 1. Ўткир (дарҳол намоён бўлиб, бир неча минутдан, бир неча соатгача давом этади); 2. Кечикқан (кечроқ пайдо бўлиб, бир неча кундан 1—2 ҳафтагача

давом этади); 3. Сурункали, асосан аутоиммун, бир неча ойдан бир-неча йиллаб давом этиши мумкин.

Кўплаб яллиғланиш ва дистрофик жараёнлар овқат ҳазм қилиш трактида антиген — антитело реакциясини 3—5 баробар кучайтириши ҳаммага маълум. 20% меъда ичак касалликлари асосида аллергик компонент ётиши ҳам текширишлар натижасида тасдиқланган. (Sarles H., Gauthier A. 1961).

Шундай қилиб қизилўнгач аллергияси қуйидаги учдан бир вариант бўйича ривожланади:

1. Турли аллергенлар билан сенсибилизация бўлиши учун, қизилўнгач кириш дарвозаси вазифасини бажаради;
2. Эзофагитлар, дивертикулитлар, қизилўнгач яралари маҳаллий ёки умумий аллергияни қўзғатади ва кучайтиради.
3. Қизилўнгач ўзи, турли функционал ва органик ўзгаришалар учун «нишон» бўлади.

Қизилўнгач аллергик заҳарланиши турли кимёвий, озиқ-овқат, экзоаллергик ва эндоаллергик таъсирлар самараси бўлиши мумкин.

Клиника ва диагностика. Қизилўнгачни аллергик шикастланишидан, беш гуруҳ аломатлар дарак беради:

- умумий белгилар — безгак, қон босимини пасайиши, лоҳаслик, айрим ҳолларда томир тортиши;
- пароксизмал бошланиши ва давом этиши;
- тана кичиши, Квинке шишинқираши сингари тери реакциялари;
- қонда ўзгаришлар — эозинофилия, лейкопения, торомбоцитопения, гиперглобулинемия;
- ҳазм қилиш системаси бўйлаб шиллиқ қават ўзгариши.

Қизилўнгач аллергик шикстланиши тўш ортида ачишиш, оғриқ бериши, увушиш, қилтомоқ ва қон аралаш сўлак оқиши аломатларини беради.

Эндоскопик текширишда I—II даражали эзофагит манзараси аниқланади. Шиллиқ таркибида микроскопда кўп эозинофиллар аниқланади.

Рентгенологик қизилўнгач тонсунинг сусайганлиги, сезиларсиз даражада бурмалар ва қизилўнгач диаметрини



35-расм. Гексон аломати.

кенгайши, кўп миқдорда суюқлик, қизилўнгачни секин бариидан озод бўлиши (гипомотор дискенезия ёки Гексон аломати- 35-расм) кузатилади.

Кўп ҳолларда алиментар аллергия I—II даражали симптоматик кардия ахалазиясини юзага келтиради.

Даволаш консерватив.

Қизилўнгач саратони ва қизилўнгач аллергик эзофагити таққосий диагностик белгилари

Аломатлар	Қизилўнгач саратони	Қизилўнгач аллергик эзофагити
Умумий аллергик белгилар	Хос эмас	Беш умумий белги хос
Эндоскопик манзара	Ўсма аниқланади	I-II даражали эзофагит белгилари
Рентгенологик Гексон аломати	Ўсмага хос турли ўзгаришлар. Гексон аломати салбий	Гексон аломати ижобий

2. ҚИЗИЛЎНГАЧ СИЛИ

Фтизиатрияда қизилўнгач сили – сил полисерозитлари турига киради. Микобактерия қизилўнгачга per continea йўли, гематоген (миллиар жараён тарқалиши), лимфоген йўл билан тушади ва жуда кам ҳолларда бирламчи қизилўнгач сили кузатилади.

Патологик анатомия. Сил ўчоғи қизилўнгач бифуркацияси сегментида учраб, гистологик тузилиши бўйича бирламчи ўчоқ кўринишида бўлади. Ярали склеротик ҳамда гранулематоз формали қизилўнгач сили фарқланади. Ярали турида қизилўнгач шиллиқ қаватини мушак қаватигача ботган, туби кулранг қобиқ билан қопланган, кичик-кичик тугунчалардан иборат, дўнгсимон ўзгаришлар кузатилади. Кам ҳолларда, тарқоқ сил тугунчаларининг казеоз емирилишидан кўплаб яралар ҳосил бўлади. Склеротик ёки стенотик сил тури. Қизилўнгач ёки кўкс периэзофагиал муҳитини 1см. дан 6—8 см.гача бўлган соҳасини специфик яллиғланиши оқибатида ривожланади. Торайган қисм узунлиги склеротик ўзгарган (йўғонлашган) мушак қават узунлигига боғлик. Кам ҳолларда стеноз, битган яра ўрнида қолган чандиқ хисобидан юзага келади. Қизилўнгач сили гранулематозли турида қизилўнгач шиллиқ қаватида кўплаб кичик, кулранг тугунчалар билан қопланади (шиллиқ ости микотуберкуломалар).

Клиника ва диагностика. Фақатгина қизилўнгач силига хос бўлган аломатлар йўқ. Беморлар кўп ҳолларда оғриқли қилтомоқ (disphagia dolorosa)га шикоят қилишади.

Рентгенологик текширишда ўпка сили, лимфоаденит, қизилўнгач дискенезияси, деворлар деформацияси (кам ҳолларда яралар кўринади), чандиқли стеноз, склеротик медиастенит, параэзофагиал муҳитда кальцинатлар аниқлаш диагностикага ёрдам беради.

Эндоскопик, гистологик, бактериологик текширув аниқ диагноз қўйиш имкониятини кўпайтиради.

Эндоскопик текширувда қизилўнгач сили патологоанатомик турлари баёнидаги манзара кўринади. Қизилўнгач сили — дивертикул, дивертикулит, қизилўнгач — трахея, қизилўнгач — бронх, қизилўнгач-кўкс оқмалари, медиа-

стенит, плеврит, пневмония, иккиламчм микоз, қон томирларидан аррозив қон кетиши сингари асоратлар чақиради.

Даволаш асосан консерватив.

Қизилўнгач саратони ва сили дифференциал диагностик белгилари:

Аломатлар	Қизилўнгач сили	Қизилўнгач саратони
Дисфагия	Оғриқли(disphaqia dolorosa)	Одатда оғриқсиз
Ўпка сили, склеротик медиастенит, параэзофагиал соҳа кальцинатлари, лимфоаденит	Кўп учрайди	Кам учрайди
Эндоскопик уч патологик форма	Хос эмас	Хос

3. ҚИЗИЛЎНГАЧ ЗАХМИ (СИФИЛИСИ)

Қизилўнгач сифилиси. Захм бирламчи ва иккиламчи бўлади. Асосан турли чуқурликда жойлашган гуммалар ва бошқа иккиламчи аломатлар (розеолалар, папулалар) қизилўнгач захмига хосдир.

Патологоанатомик қизилўнгач захми ярали ва стенотик турларга бўлинади. Яралар шиллиқ ва шиллиқ ости қават сифилитик гуммалар емирилишидан юзага келса, стенотик формаси специфик яллиғланишни атроф тўқималардан қизилўнгач мушак деворига ўтишидан ривожланади. Қизилўнгач захмига хос бўлган сатҳ, аъзонинг юқори 1/3 қисми бўлиб яллиғланиш жараёни ҳалқумда (перорал сифилис) ёки шохтомирдан (сифилитик мезоаденит) ўтади.

Клиника ва диагностика. Аниқланган захм фонида оғриқли қилтомоқ юзага келганда — қизилўнгач сифилиси диагностикаси анча енгиллашади. Лекин диагнозни тасдиқ-

лаш учун албатта рентгенологик, эндоскопик ва серологик текшириш ўтқазиш лозим. Шуни эътиборга олиш шартки сифилиснинг учинчи босқичида доим ҳам среологик текшириш ижобий натижа бермайди, аммо ҳалқум, юқори ва пастки нафас олиш йўллари, қизилўнгач вирусли яллиғланиши вақтинча бўлсада Вассерман реакциясида ижобий натижа бериши мумкин (Хеглин-Фонкони синдроми).

Қизилўнгач захми эзафогореспиратор оқмалар, абсцесслар, плеврит, медиастенит, қон кетиши, стеноз, деворлар деформацияси, тракцион дивертикуллар, ҳалқа чурралари, рефлюкс-эзофагит сингари кўплаб асоратлар бериши мумкин.

Рентгенологик текширишда қизилўнгач функцияси бузилиши, деворлар деформацияси, яралар ёки юқори 1/3 қисмида учрайдиган 8-10 см. ўлчамли стриктуралар кузатилади.

Эндоскопик текширувда специфик ясси, узунчоқ, юзаки жойлашган яралар, қизилўнгач узунаси бўйлаб айланма (5—10 см) инфильрациялар, йирик ва кичик шиллиқ ости гуммалари, юлдузсимон чандиқлар аниқланади. Эндоскопия вақтида гистологик ва бактериологик текшириш учун материал олиш яра, саратон, эзофагит, Крон касаллиги, сил ва бошқа касалликлар дифференциал диагностикасини енгиллаштиради.

Даволаш асосан консерватив.

Қизилўнгач саратони ва сифилиси дифференциал диагностик белгилари:

Аломатлар	Қизилўнгач саратони	Қизилўнгач сифилиси
Перистальтика	Сақланмаган	Сақланган
Оғриқли дисфагия	Хос эмас	хос
Ясси, узунчоқ, юзаки жойлашган яралар	Хос эмас	хос

XIV. ҚИЗИЛЎНГАЧ МИКОЗИ

Қизилўнгач микози. Висцерал микозлар — ички аъзоларнинг турли хил патоген ва шартли патоген микроскопик замбуруғлар билан касалланишидир. Қизилўнгачда ҳам замбуруғлар, бошқа аъзолардаги сингари аэроб сапрофит ва айрим ҳолларда паразит тарзда ҳаёт кечиради (факультатив ва облигат паразитлар). Улар одам ҳаётига хавфли бўлган ҳали сабаби тўлиқ ўрганилмаган патоген сифатлар орттиради. Микоз касалликлари ривожида узоқ давр мобайнида антибиотиклар, кортикостероидлар қўлланилиши, цитостатик терапия ўтқазиш салмоқли ўрин тутади (оғир фармакологик анамнез). Ҳозирги вақтда турли патологик ўзгаришларга олиб келувчи 220 дан ортиқ заҳар ажратувчи замбуруғлар аниқланган (микотоксикозлар, висцерал микозлар). Қизилўнгач кўпроқ ачитқи замбуруғлари (кандидамикоз), айрим ҳолларда нурсимон замбуруғлар (актиномикоз) ва жуда кам ҳолларда чуқур микоз чақирувчи турли замбуруғлар билан (бластомикоз, гистоплазмоз, мукороз, геотрихоз, аспергилез, пенициллоз) касалланади. Бир вақтнинг ўзида касалликни бир неча замбуруғ чақириши мумкин (полимикоз).

1. КАНДИДОМИКОЗ

Кандидамикоз (син. кандидоз, соормикоз, мопилиаз, кандидаз, ойдиомикоз, юзаки бластомикоз). Бу инфекцион касалликни Candida замбуруғлари келтириб чиқаради. Candida замбуруглари эндоген ва экзоген юқади. Эндоген юқиши, меъда-ичак тракти шиллиқ қаватида ҳаёт кечираётган сапрофит замбуруғларни фаолланишидан келиб чиқади. Экзоген юқиш касалланган одамдан бевосита контакт (ўпишиш, жинсий алоқа) ёки озиқ-овқат маҳсулотлари орқали содир бўлади. Айрим ҳолларда замбуруғлар ёки уларнинг споралари организмга тушиб аллергенга айланади ва иккиламчи аллергик кандидоз чақиради.

Патологоанатомик висцерал кандидоз маҳаллий (моновисцерал) ёки тарқоқ бўлиб бошқа аъзолар, суяк ва мушакларга кўплаб метастаз беради.

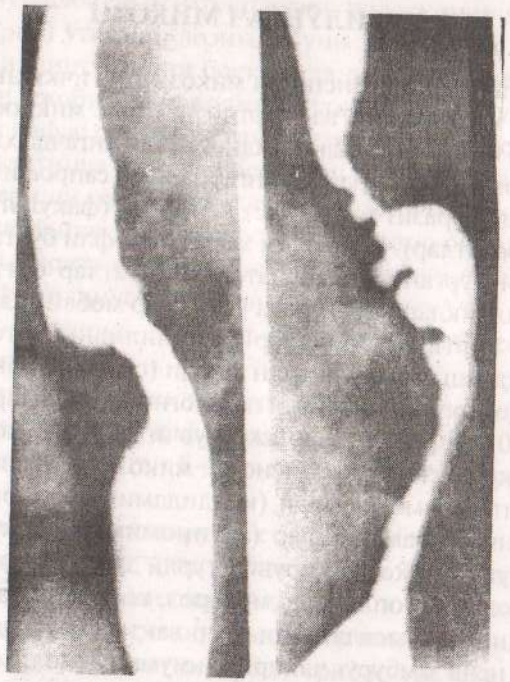

36-расм. Қизилўнгач кандидомикози. Псевдополипоз. Қизилўнгачдан барий ўтиши турли этапларидаги манзара. Ёндош касаллиги кўкс оралиғи ўсмаси.

Макроскопик кандидоз қизилўнгач эпителийсида алоҳида-алоҳида жойлашган оқиш доғ кўринишида бўлади. Бошланғич даврда доғлар қаймоқ томчиларидек силлиқ ва юмалоқ бўлади, кейинчалик эса тўлқинсимон, ажин босгандек, малла рангга ўтади. Бу доғлар қаттиқ консистенцияли, шиллиқости қаватига ўтувчи қоплама ёки мушак қавати ҳамда қон томирларини шикастлантирувчи псевдомембрана кўринишида бўлади. Айрим ҳолларда касаллик сурункали кечганда некротик ўчоғлар бириктирувчи тўқималар билан қопланиб қизилўнгачда специфик гранулема ҳосил бўлади. Микрогранулемани сил гранулематозидан фарқлашга, микроскопик текшириш ёрдам беради.

Клиника ва диагностика агар узоқ вақт давомида антибиотиклар билан даволанган бемор, овқатланаётганида тўш

ортида оғриқ сезса, оқиш ёки малла рангли парда аралаш қайт қилса, иштаҳаси бўғилса, оғиз бўшлиғи шиллиқ қавати ранги ўзгарса, ахлатида шиллиқ бўлса — қизилўнгач кандидози тўғрисида ўйлаш керак.

Қизилўнгач кандидомикози фонида терида симметрик патологик ўзгаришлар, қичиш, бош оғриғи хуружи, лохаслик, юрак ритмининг ўзгариши, қон формуласининг ўзгариши, иккиламчи аллергик реакция ривожланганидан далолат беради.

Рентгенологик текширишда қизилўнгачда дистония, шиллиқ қават рельефининг қайта қурилиши ва унинг қаттиқлиги, псевдополипоз сингари аломатлар пайдо бўлади (32 расм).

Эндоскопия ёрдамида эзофагит фонида «қаймоқ томчилари», кичик некротик ўчоқлар ва псевдомембраноз қопламаларни аниқлаш мумкин. Ундан ташқари, қизилўнгач кандидозини аниқлашда гистологик, бактериологик, спецефик иммунофлюоресценция ва бошқа диагностик усуллар фойдали бўлиши мумкин.

Даволаш консерватив.

2. АКТИНОМИКОЗ

Актиномикоз сурункали инфекцион касаллик. Бу касалликни aktinomikosis оиласига мансуб замбуруғлар чақиради. Актиномикоз кандидамикозга нисбатан кам учрашига қарамай, жаҳоннинг барча мамлакатларида кенг тарқалган микоз туридир. Актиномикозда қизилўнгач асосан иккиламчи касалланади. Фақатгина қизилўнгач шиллиқ қавати жароҳатланганда (куйиш, шикастланиш, эзофагит, ўсмалар) бирламчи актиномикоз ривожланиши мумкин.

Патологоанатомик микроорганизм таъсир қилган соҳа шиллиқ ости қаватида некроз, ҳужайралар емирилиши, тўқималарнинг йирингли емирилиши, улар атрофида эса фиброз чандиқли тўқима пайдо бўлиши кузатилади. Шу хилда пайдо бўлаган специфик актиномикотик гранулема (актиномикома) қизилўнгач актиномикозига хос кўринишдир. Актиномикомада ксантома ҳужайралари (кўп ядроли лимфоцитлар) бўлиши патогномоник белгидир. Ксантома-

лар сони микроб колонияларига тескари пропорционалдир. Гранулема марказида колониялар кўп бўлиб, ксантомалар кам учраши микрофлоранинг гиперактивлиги ва организм иммунитети сусайганлигидан далолат беради. Даволаниш давомида марказий ва переферик фагоцитоз, колониялар емирилиши, патологик ўчоқ кальцификацияси кузатилади. Бу хол қизилўнгач деворининг деформациясига ва стриктурасига олиб келиши мумкин. Айрим холларда шундай ўчоқлар йирингли оқма, плеврит, ўпка абсцесси, медиастенит ва бошқа асоратлар чақириши мумкин.

Клиника ва диагностика. Актиномикоз клиник манзараси кандидомикоз манзарасини эслатади. Лекин актиномикоз аъзодан кўра кўпроқ тўқималарни шикастлайди. Чуқур йирингли оқмалар пенетрациялари, айрим ҳолларда яраланиб қонаш асоратларини беради. Регионар лимфа тугунларини саратон ёки сил касаллигига нисбатан кам шикастлайди.

Рентгенологик текшириш ўпка, суяк, лимфа тугунларида, ичак, мушак, буйрак ва бошқа аъзоларда деструктив ўзгаришлар борлигини билдиради. Қизилўнгачда функционал ўзгаришлар, рельеф нотипиклиги, бурмалар қаттиқлиги, оқмалар ёки девор яралари аниқланади.

Диагноз эндоскопик, йирингни бактериологик, шиллиқ ва йирингни микроскопик текшириш, иммунологик реакциялар, тери аллергик синов ёки комплемент боғланиш реакциясига асосланади.

Даволаш консерватив. Асоратли турларида жарроҳлик даволаш усуллари қўлланилади.

3. БЛАСТОМИКОЗ

Бластомикоз - бир неча микозларнинг (шимолий Америка бластомикози, Амазонка бластомикози, жанубий Америка, Бразилия бластомикозлари - паракандидоидоз, кокциоидоз, криптококкоз) йиғма атамасидир.

Бластомикоз жуда кам учрайдиган микозлар турига киради.

Диагноз эндоскопия, гистология, бактериология, ҳамда агглютинация реакцияси ва аллергик синов ёрдамида аниқланади.

Қизилўнгач саратони ва микозлар дифференциал диагностик белгилари:

Аломатлар	Қизилўнгач микози	Қизилўнгач саратони
Оғир травматик ва фармакологик анамнез	Хос	Хос эмас
Қусуқда оқ ёки малларанг парда бўлиши	Хос	Хос эмас
Касаллик ривожланиши	Тез	Аста-секин
«Қаймоқ томчиси» аломати	Хос	Хос эмас

XV. ҚИЗИЛЎНГАЧ ВЕНАЛАРИНИНГ ВАРИКОЗ КЕНГАЙИШИ

Қизилўнгач веналарининг варикоз кенгайиши (ҚВВК) - жигар циррози, жигар ўсмалари, жигар веналарининг тромбофлебити, дарвоза венасининг сиқилиши ва дарвоза венасида (v. portae) босим оширувчи кўплаб касалликлар оқибатида ривожланади. Заиф шиллиқ ости қаватида жойлашган веналарда қон айланишининг сусайиши сабабли, веналар кенгайиб чўзилади, қийшаяди ва варикоз тугунлари ҳосил қилади. Варикоз кенгайган веналар соҳасида қизилўнгач шиллиқ қавати нозиклашган, кўп ҳолларда бу соҳада яллиғланиш жараёни ва эрозиялар учрайди.

Кўп овқатланганда, ёки уйқу вақтида, овқат ҳазм қилиш аъзоларида қон айланиши кучаяди ёки жисмоний меҳнат қилаётганда қорин бўшлиғида босим ортади, бунинг оқибатида варикоз веналар ёрилади ва қон кетади.

Клиника ва диагностика ҚВВК билан касалланган беморлар ўртача 50 ёшни ташкил қилиб эркаклар аёлларга нисбатан тўрт баробар кўп касалланади. ҚВВК кўп йиллар давомида ҳеч қанақа белги бермай ривожланиши мумкин. Бу касалликда кузатиладиган тўш ортидаги оғирлик, енгил кечадиган қилтомоқ, ачишиш, зарда қайнаш ва бошқа аломатлар одатда хамроҳ пептик эзофагит аломатларидир.

ҚВВК энг хавфли асорати қон кетишидир. Қон кетиш билинмас даражада кам миқдордан ёки ҳаётни хавфга солувчи массив, тўхтатиб бўлмайдиган даражада кўп бўлиши мумкин. Д.М.Пациоранинг (1984) таъкидлашича бундай қон кетишдан 25% беморлар биринчи, 50% беморлар қайта қон кетишдан нобуд бўладилар. Бундай оғир асоратлар кучли портал гипертензияси бор одамларда кўпроқ учрайди. Айрим ҳолларда қизилўнгачдан профуз қон кетиши ҚВВК касаллигининг биринчи (илғор) аломати бўлади. Асосий аломатлардан бири спленомегалия — кучли қон кетиш вақтида талоқни кескин торайиши оқибатида аниқланмайди. Бу ўз навбатида диагностик хатога йўл қўйишга олиб келиши мумкин. Меъдада қоновчи трофик яра (10% беморларда учрайди) учраши ҳам диагностикани чалкаштиради. Қон доим ҳам қизил бўлмай айрим ҳолларда «қаҳва чўкмаси» кўринишида ҳам бўлади. Айрим ҳолларда сурункали аниқланмаган қон кетиши, сурункали темир дефицитли анемияга сабаб бўлади.

Пухта йиғилган анамнез, лаборатория кўрсаткичлари (лейкопения, тромбоцитопения, гамма-глобулинлар ёнга оғиши, гипохолестеринемия, гипопротеинемия, гипербиллирубинемия, ижобий бромсульфоленли синов ва ҳ.к.), ультратовуш текшируви (жигар циррози, спленомегалия), бавосил, киндик атрофи веналарининг кенгайиши (caput medusae), Гюнтер тили, телеангиоэктазиялар, кафт эритемаси, оёқлар шишинқираши, асцит ва бошқа аломатлар осон ва тўғри ташхис қўйишга ёрдам беради.

Замонавий рентгенологик текшириш усули ҚВВК 4/5 беморларда туғри аниқлаш имконини беради. ҚВВК-га гумон пайдо бўлганда, оддий барий эритмаси ёрдамида қизилўнгач шиллиқ қавати диққат билан ўрганилади. Кейин ётқазилиб қуюқ барий эритмаси берилади ва уни кичик ҳўплам билан ютиш тавсия қилинади. ҚВВК рентгенологик белгилари қуйидагилардир: қизилўнгачни нотекис кенгайиши, контраст моддани қизилўнгачдан (кўпроқ дистал қисмларида) секин ўтиши, I босқичда (Ю.Е.Березов 1965 й) диафрагма усти ва ости сегментлари рельефининг ўзгариши (37-расм). Ингичка ва нозик қизилўнгач бурмалари қалинлашиб меъда бурмаларига ўхшаб қолади. Айрим ҳолларда кардия етишмовчилиги ва меъда-қизилўнгач рефлюкси кузатилади. II босқичда бир ёки бир неча кенгайган веналар доирасимон ёки овалсимон тўлишиш деффекти аломатини беради. Контраст модда ўтган сари қизилўнгач мазараси ҳам ўзгара боради. Барий ўтиб бўлгач айрим ҳолларда варикоз тугунлари орасига йиғилиб қолган контраст ҳисобига импрегнация ҳосил бўлади (38-расм) ва псевдополипоз манзараси ёки шиллиқ қаватининг чўзилиши натижасида рельеф йўқолади («кал» рельеф).

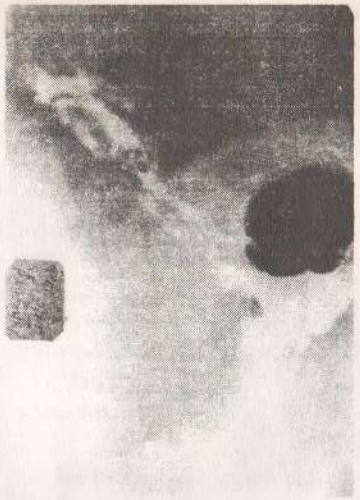

37-расм. Қизилўнгач усти ва ости сегментлари рельефнинг ўзгариши



38-расм. Импрегнация аломати

III босқичда доимий кенгайиб турувчи веналар юпқалашган шиллиқ қават юзасида бўртиб туради. Бу босқичда патогномоник рентген аломатлари кузатилади. Буларга: асосан қизилўнгач пастки ва ўрта қисми ўзгариши полипсимон қизилўнгач ўқи бўйича жойлашган суялсимон ёки шағри тери кўринишида тўлиш деффектлари, ярим ойсимон узуқ-юлуқ контур деффекти, куя еган матодек қинғир-қийшиқ нотекис қизилўнгач (39-расм), барий ўтишини секинлашиши, қизилўнгач дискенезияси, гастроэзофагеал рефлюкс, рентгенологик манзарани тез-тез ўзгариб туриши киради.

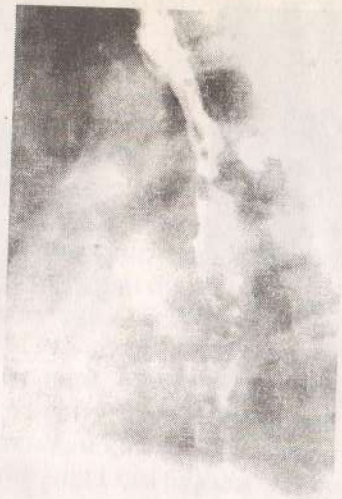

39-расм. «Куя еган мато» аломати.

Айрим ҳолларда бу узгаришлар қизилунгач юқори қисми ва кардия соҳасида ҳам учрайди. Рентгенологик қанчалик даҳал ўзгаришлар кузатмайлик, қизилўнгач деворлари эластиклиги ва овқат ўтиши сақланади.

Бу белги қизилўнгач саратони ва ҚВВК нинг ташхисиётида асосий белги хисобланади. Ундан ташқари ҚВВКда жуда бой рентгенологик манзара ва қашшоқ клиник белгилар бериши, бу касалликни тескари тафовут билан кечувчи қизилўнгач саратонидан фарқлашга ёрдам беради.

Эндоскопияда варикоз кенгайган веналар кўкимтир тусда бўлади, бурмалар ўлчами юқоридан пастга кичрайиб боради. Айрим ҳолларда бўртиб турган вена соҳасида шиллиқ қават қизарган ва эрозиялар билан қопланган бўлади. Вальсальв синовида варикоз тугунлар катталашади.

Веналар варикоз кенгайиши тўрт босқичда кечади:

— Кўкимтир турдаги 2-3 мм.дан қалин бўлмаган тўгри жойлашган веналар;

— Қизилўнгач кавагига деярли бўртмаган кўкимтир тусдаги 3 мм.дан қалин бўлган веналар;

— Аниқ кўринадиган, илонсимон эгилган, меъда тубигача борадиган қизилўнгач кавагига кучли бўртган тугунлар;

— Полипсимон, узумсимон, йирик, қизилўнгач кавагини торайтирувчи ёки ёпувчи тугунлар когломерати.

Айрим ҳолларда тугунлар конгломератини қопловчи, шиллиқ қаватда ингичка варикоз кенгайган веналарни кўриш мумкин. Бу хол варикоз веналар — варикоз кенгайиш дейилади ва ҚВВКни агрессив кечаётганидан далолат беради.

III-IV босқич ҚВВКда доим эзофагит, кардияни тўлиқ ёпилмаслиги, гастроэзофагеал рефлюкс кузатилади.

Даволаш консерватив, ҳамда жарроҳлик усуллари қўлланилади.

Қизилўнгач саратони ва ҚВВК асосий дифференциал диагностик белгилари:

Аломатлар	Қизилўнгач саратони	Қизилўнгач ВВК
«Caput medusa», Гюнтер тили, телеангиоэктазиялар, кафт эритемаси ва ҳ.к.	Хос эмас	хос
Қизилўнгач эластиклиги, овқат ўтиши	Сақланмаган	Сақланган
Эндоскопик манзара	Ўсма аниқланади	Эластик варикозлар

XVI. ТУРЛИ КАСАЛЛИКЛАРДА УЧРАЙДИГАН ЭЗОФАГОПАТИЯЛАР

1. КОЛЛАГЕНОЗ ЭЗОФАГОПАТИЯЛАРИ.

Коллагеноз эзофагопатияси. Коллагенозлар ичида овқат хазм қилиш системасига энг кўп (56-80%) таъсир кўрсатувчи касаллик склеродермиядир. Склеродермияда барча ички аъзоларда ўзгариш кузатилиши мумкин, лекин қизил-

ўнгач энг эрта ва энг кўп зарарланади. (Спасская П.А., Бартусевичене А.С. 1988 й. Е.М.Тареева 1965 й.) Теридан аввалроқ, кўп ҳолларда қизилўнгач касалланишини аниқлашган. Лекин кўп ҳолларда склеродермия билан касалланган беморлар қизилўнгачидаги ўзгаришларни кардия ахалазияси, қизилўнгач саратони сингари нотўғри ташхис билан адаштирилиб, даволанишга бефойда ҳаракат қилинади.

Патологоанатомик текширишда қизилўнгач шиллиқ ости ва мушак қаватларини фиброз тўқима эгаллаган атрофик ўзгаришлар кузатилади. Қизилўнгач девори ва периэзофагиал соҳада диффуз лимфоцитлар билан инфильтрацияланган шишинқираш аниқланади. Кичик артериялар яллиғланиши ва склерози шиллиқ қаватни ярали-некротик емирилишига олиб келади. Нерв тўқималарида дегенератив ўзгаришлар кузатилади. Безсимон хужайралар шикастланиши, шиллиқ қаватни қуруқланишига олиб келади. Атрофияга учраган мушак тўқималарини фиброз тўқима билан алмашиши, қизилўнгачни калтаришига, деформациясига ва кенгайишига, ёки маҳаллий фиброзли стеноз, кардия етишмовчилиги (халазия), ҚХДЧ, айрим ҳолларда иккиламчи ахалазияга олиб келади. Кўп ҳолларда пептик эзофагит ва чандиқланишга мойил яраланишлар ривожланади.

Клиника ва диагностика. Склеродермик эзофагопатияда беморлар асосан қилтомоқга шикоят қилади. Бошланғич даврда қаттиқ ва дағал овқат луқмаларининг ўтиши, кейинчалик эса суюқ овқатларни ҳам ютиш қийинлашади. Горизонтал ҳолда бу аломат янада ҳам кучаяди. Кўп ҳолларда беморларда зарда қайнаши, ҳаво билан кекириш, овқат билан кекириш каби кардия етишмовчилигига хос аломатлар пайдо бўлади. Касаллик оғир кечганида беморлар тўш ортида сиқилиш, оғриқ ва қусишга шикоят қиладилар. Рефлюкс - эзофагит, қизилўнгач яраси пайдо бўлганида оғриқ кескин кучаяди ва беморлар овқатланишдан бош тортишади.

Склеродермик ўзгаришлар кўп ҳолларда оғиз бўшлиғидан бошланади. Тери зичлашиб тортилиши, пастки жағ бўғимининг шикастланиши сабабли беморлар оғзини тўлиқ оча

олмайдилар. Оғиз бўшлиғи шиллиқ қавати атрофияси, оғиз қуриши ва тилни кам ҳаракатлигига олиб келади. Тўғри диагноз қўйишда тери, тери ости қаватидаги ва бўғинлардаги ўзига хос ўзгаришлар ҳам ёрдам беради. Булар «қуриган» бош, «қолипсимон» юз, «металлсимон» чакка, ярим очиқ оғиз, қуш панжасига ўхшаш бармоқлардир. 67% беморларда склеродермик эзофагопатия переферик симптомокомплексдан 3 йил илгари пайдо бўлади ва касалликнинг эрта кўриниши ҳисобланади (Д.Tujanne, P.Kenkelmann. 1961).

Склеродермиянинг асосий **рентгенологик белгилари** қуйидагилардир:

1. қизилўнгач дилятацияси (mesoesophaqus);
2. контраст моддани қизилўнгачда узоқ (айрим ҳолларда 3-4 соатгача) ушланиши;
3. деворлари гипотонияси ва гипокинезияси;
4. рельеф яссиланиши ёки йўқолиши;
5. айрим ҳолларда қизилўнгачнинг торайиши, қаттиқлашиши, калтариши ва халқа чурраси, рефлюкс-эзофагит, пептик яра сингари асоратлар манзараси кузатилади.

А.И.Сиварский ва соавторлар (1974) қизилўнгач склеродермик рентгенологик ўзгаришларни уч босқичга бўлишни тавсия қилишган:

I. Минимум функционал ўзгаришлар, эпифренал ампулани йўқолиши ва перистальтикани сусайиши.

II. Перистальтика кучли сусайган, қизилўнгач каваги «очиқ қолган», мўътадил кенгайган, контраст моддадан озод бўлиши (10 мин. давомида) секинлашган, «ҳаво-барий» устуни пайдо бўлган, шиллиқ қаватини рельефи ясси-лашган, айрим ҳолларда рефлюкс-эзофагит белгилари аниқланади.

III. Қизилўнгач кескин кенгайган, перистальтика йўқолган, қизилўнгач дистал қисмида стриктура ҳосил қилган кучли рефлюкс -эзофагит ва ҚХДЧ.

Эндоскопик текширишда қизилўнгач атонияси, шиллиқ бурмаларининг ўзгариши, лекоплакия, деворда ригид соҳалар аниқланиши, пептик эзофагит белгилари, яраланиш

кардия етишмовчилиги сингари склеродермик белгилар аниқланади.

Биопсия диагноз қўйишини енгиллаштиради ва дифференциал диагностикада етакчи ўрин тутади. Касаллик жуда оғир кечади. Коллагеноз бошқа турларида кузатиладиган эзофагопатиялар, склеродермик эзофагопатия сингари клиник манзара беради.

Даволаш патогенетик.

Коллагенозларда учрайдиган эзофагопатиялар диагностикасининг мураккаблигини тасдиқловчи қуйдаги кузатувимизни келтирамиз:

Бемор Х. 1979 йилда Қашқадарё вилоятида туғилган. 13.02.97 йил қизилўнгачдан овқат ўтишини қийинлашганига шикоят қилиб, РОИМ торакал бўлимига ётқазилди. Анамнезидан ўзини икки йил давомида бемор деб ҳисоблайди. 1996 йилда РХИМ да текширилиб кардия ахалазияси ташхиси қўйилган ва консерватив даво буюрилган. Охирги вақтларда овқат ўтиши тўлиқ тўхтаган, қусиш ва озиш сингари аломатлар пайдо бўлган. Яшаш срида кўкрак қафаси рентгенографияси қилинган ва кўкс соҳа ўсмаси ташхиси билан РОИМ га жўнатилган.

Бемор клиникада қуюқ ва суюқ овқат қизилўнгачдан ўтмаслигига, овқатланғач қусишга, иштаҳа йўқлигига, кучсизликка, қабзиятга, ҳайз келмаслигига, қорин соҳасида оғриққа, юрак тез уришига шикоят қилади.

Объектив текширилганда бемор озғин (бўйи 158см, оғирлиги 36кг.), тери ва шиллиқ қаватлари оқиш рангда. Ўпкада соф везикуляр нафас эшитилади, перкутор кўракда, кўкс соҳаси кенгайиши аниқланади. Юрак тонлари «қарсак»-симон, минутига 110—120 марта уради. Тили нам, кулранг қоплама билан қопланган. Қорни юмшоқ, йўғон ичак проекциясида бир-оз оғриқли. Йўғон ичак кенгайган қаттиқ валиксимон. Жигар, талоқ катталашмаган. Клиник-биохимик анализларида анемия (Нв-68г/л), қондаги оқсил миқдорининг камлиги (59), сийдигида оқсил 0,0033% аниқланади, қолган кўрсаткичлари меъёрида. Кўкрак қафаси рентгенографиясида-кўкс кескин кенгайган, кўпроқ ўнг тарафга огган, ўпка соҳасида ўчоғли ўзгаришлар аниқланмайди. Бемор қизилўнгачи найчаланиб ювилгач рентгеноскопия такрорланди — ўпка ва юрак меъёрида. Қизилўнгач контраст текширувида қизилўнгач кескин кенгайган, перистальтикаси лоҳас, кардия жоми қисқарган, контраст моддаси меъдага ўтиши кузатилмади. Эндоскопияда қизилўнгач кенгайган шиллиқ бурмалари атрофияси, пептик яралар аниқланади. Кардия жоми ригид, Z-симон ҳошия аниқланмайди. УТТ - жигар, талоқ, буйракларда ўчоғсимон ўзгаришлар топилмади. Беморга бир-неча бор тозалов-

чи ҳуқна қилиниб йчак ахлат тошларидан ва ахлат массасидан тозаланди. Ирригоскопияда мегаколон ва спастик колит белгилари аниқланди. Беморга Кардия ахалазияси ташхиси қўйилди ва 16.02.97 йил жарроҳлик амалиётига олинди. Тафтишда меда ўлчами меъёрида, оч қизғич рангда, жигар, талоқ патологик ўзгаришсиз. Бачадон ўлчамлари кичик. Сийдик пуфаги ва буйраклар ўзгаришсиз. Йўғон ичак кенг, ичида якка ахлат тошлари аниқланади. Беморга Колесов амалиёти бажарилди. Амалиётдан кейинги давр асоратсиз кечди. Бемор қабзиятга шикоят қилди. Ич бўшаштирувчи дорилар таъсирида ахлат келиши нормаллаштирилди. 11 кунда яра бирламчи битиши билан жавоб берилди.

27.03.97 йилда бемор овқат ўтишини қийинлашгани, қабзият кучайганлигига шикоят қилиб қайта РОИМ торакал бўлимига ётқазилди. Комплекс текшириш натижасида кардия ахалазияси рецидиви ташхиси қўйилди. 29.03.97 йилда беморга лапаротомия қилинди. Тафтишда кардия соҳасида кўпол чандиқ аниқланди, меъда пилорик қисмида ҳам сиқилиш борлиги аниқланди. Беморга кардия протезлаш ҳамда гастроэнтероанастомоз амалиёти бажарилди. Меъда ва кардия деворларидан биопсия олинди. Лапаротомик ярага қаватма-қават чок қўйилди. Амалиётдан кейинги ташхис: Висцерал коллагеноз. Кардия ва пилоростеноз. Спастик колит. Гистологик хулоса висцерал склеродермия.

Яра битгач бемор Республика ревматология марказига даволашга жўнатилди.

Қизилўнгач саратони ва склеродермик эзофагопатия дифференциал диагностик белгилар:

Аломатлар	Қизилўнгач саратони	Склеродермик эзофагопатия
Переферик симптомокопмлекс	хос эмас	хос
Мезоэзофагус, контраст моддани узоқ ушланиши ва ҳ.к.	хос эмас	хос
Қизилўнгач атонияси	аниқланмайди	доим учрайди

2. ҚОН КАСАЛЛИКЛАРИДА УЧРАЙДИГАН ЭЗОФАГОПАТИЯЛАР.

Анемия, гемобластозлар, лимфогранулематоз, лимфо-саркома, агранулоцитоз сингари кўплаб касалликлар қизилўнгачда ўзгаришлар чақириб қилтомоқ аломатини беради. Қон касалликлари атрофик эзофагит, псевдомембраноз-фиброз эзофагит, эрозив ва кам ҳолларда, ўчоғли некроз оқибатида геморрагик эзофагит ривожланиши учун омил бўлади. Эрозив ярали эзофагит, асосий қон касаллиги фонида қизилўнгач деформацияси, стриктура ва стенозига олиб келади. Иккиламчи симтоматик ахалазия ҳам кўплаб учрайди.

3. КЎКС ЭЗОФАГОПАТИЯЛАРИ.

Кўкс эзофагопатиялари. Ўчоғли орттирилган ёки идиопатик кўкс тўқималари фибрози қизилўнгачни саратонсимон (псевдотумороз) сиқилишига олиб келади. Бу ҳол сил ва зотилжам (пневмония) асорати ҳисобланади (Б.В.Петровский 1960й.). Айрим кузатувларда периэзофагиал стеноз кўкс пардасини сурункали секин яллиғланиши оқибатида ривожланади.

Клиника ва диагностика. Кўкс эзофагопатияси амнезига сил, зотилжам ёки плеврит борлиги, секин, бир неча йил давомида зўрайган қилтомоқ аломатлари, қизилўнгач ўрта сатҳининг ўчоқли торайиши, беморнинг қониқарли умумий ахволи, анемия, интоксикация белгилари йўқлиги, паст ЭЧТ (СОЭ), ренгенологик ва эндоскопик қизилўнгачнинг ўсмасимон торайиши хосдир.

Рентгенологик текшириш даврида спецефик (сил) ва носпецефик эзофагопатияларни фарқлаш керак. Сил кўкс эзофагопатиясига (қизилўнгач сили бундан мустасно), ўпка, плевра, кўкс соҳаларида спецефик ўзгаришлар (периэзофагиал, кўкс соҳа лимфа тугунларининг оҳакланиши) кўкс ва қизилўнгачнинг чеккага оғиши, қизилўнгач контурларининг ўзгариши, тракцион дивертикуллар, ботиқлар ҳосил бўлиши, шиллиқ қават рельефини ва девор эластиклигининг сақланиши, дистония ҳамда дискенезия сингари функционал ўзгаришлар хосдир.

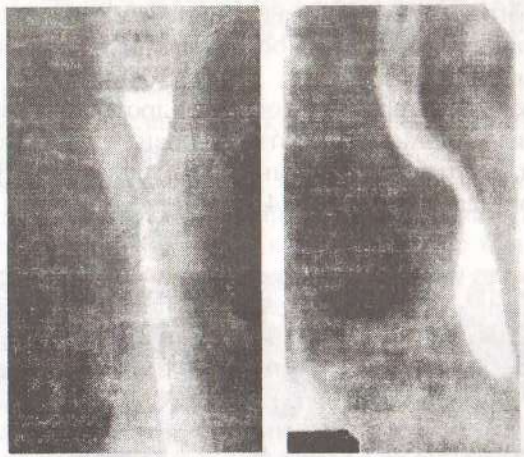

40-расм. Вертеброэзофагопатия қизилўнгачдаги ўзгариш

Носпецефик эзофагопатиялар меъда ригид антрум — гастрит ёки ичак Крон касаллигини эслатади. Бу ўзгаришлар қизилўнгач саратони манзарасига ўхшайди.

Кўкс носпецефик эзофагопатиясининг қизилўнгач саратонидан **рентгенологик** фарқи қуйидагилар:

1. соҳта сиқилган деворнинг текис ва аниқ контури;
2. катта бўлмаган конуссимон супрастенотик кенгайиш;
3. бошланғич даврда шиллиқ қават рельефи ва девор эластиклиги сақланиши; (сурункали эзофагитда деворлар қаттиқлашади).
4. диффуз перифокал склероз (периэзофагиал ўсма тугуни аниқланмайди);
5. нафас олганда ва ютунганда қизилўнгач ҳаракатчанлигининг йўқолиши;
6. пневмомедиастенография қизилўнгач деворини қалинлашмаганлиги ва инфильтрация йўқлиги.

Эндоскопик гистологик текширувисиз кўкс эзофагопатияси ташхиси тасдиқланмаслиги керак.

Даволаш симптоматик.

4. ВЕРТЕБРОЭЗОФАГОПАТИЯЛАР.

Бўйин ҳамда кўкрак умуртқа поғонасида учрайдиган дегенератив дистрофик, яллиғланиш, ўсма ва бошқа жараёнларда юз берадиган невроген эзофагияпатияларга — вер-

теброэзофагопатиялар дейилади. Вертеброэзофагопатияларни аниқлашда асосий диагностик усул рентгенологик текширишдир (40-расм).

Умуртқадаги ўзгаришлар (остеохондроз, сколиоз, кифоз, ўсмалар, яллиғланишлар) сатҳида қизилўнгач каваганинг торайиши, контраст ўтишининг қийинлашиши ва функционал ўзгаришлар кузатилади (41-расм).

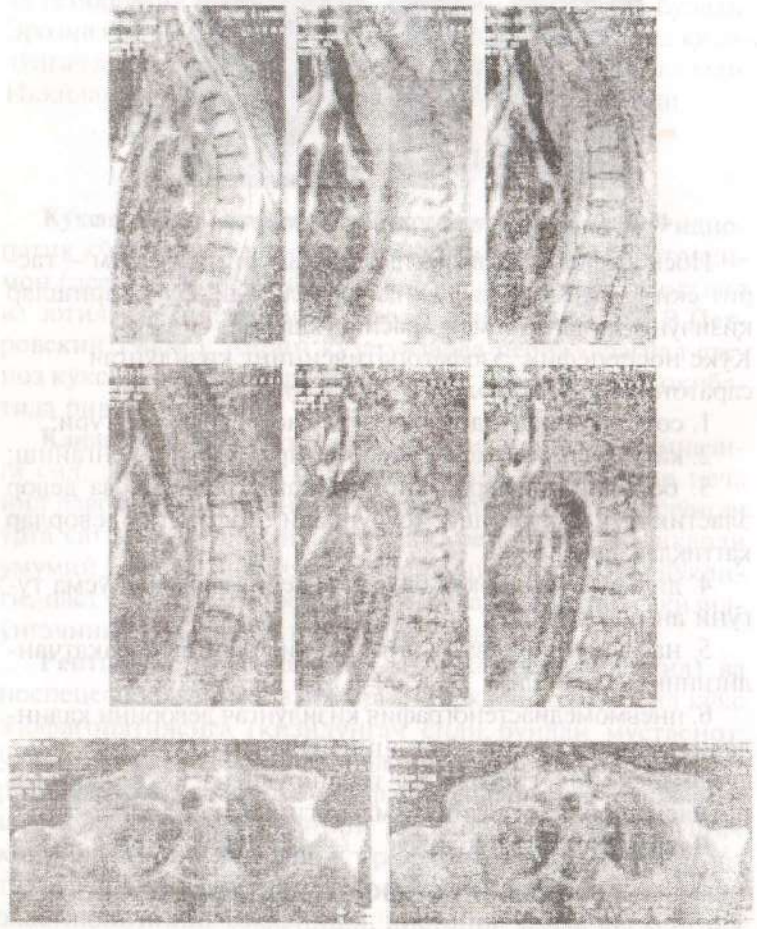

41-расм. Вертеброэзофагопатия. Умуртқадаги ўзгаришлар. МРТ манзараси.

5. ҚАЛҚОНСИМОН БЕЗ КАСАЛЛИКЛАРИДА УЧРАЙДИГАН ЭЗОФАГОПАТИЯЛАР.

Эзофагопатиялар йирик тугунсимон буқоқда, кистоз ўзгарган ёки оҳакланган буқоқда ҳамда қалқонсимон без саратонида учрайди.

Клиника ва диагностика. Секин ривожланувчи, бўйин ва юқори кўкс соҳаси аъзоларининг сиқилиши (қилтомоқ, нафас сиқиши, йўтал ва ҳ.к.) буқоқга хос бўлган сиқилиш (компрессия) синдромидир.

Қалқонсимон без етишмовчилиги ёки тиреодин гормонлари билан заҳарланиш (эндотоксикоз, тиреотоксикоз), ҳазм қилиш аъзоларининг юқори қисмларида аъзо секрецияси ва моторикаси (дискенезия, дистония) ўзгариши, атрофик эзофагит ривожланиши билан чамбарчас боғлиқдир. Қизилўнгач ва меъдада рўй берадиган атрофик ўзгаришлар ҳамда секретор етишмовчилик тиреотоксикозда содир бўладиган аутоиммун механизм билан боғлиқдир. 8% беморларда қалқонсимон без саратоннинг атроф тўқималарга инфильтратив ўсиши қилтомоқ ривожланишига сабаб бўлади. Қалқонсимон без касалликлари радионуклид текшириш усули, ультратовуш ташхиси, биопсия усуллари билан аниқланади. Эзофагопатиялар диагностикасида рентгенологик текшириш усули асосий ҳисобланади.

Рентгенологик текширишда қизилўнгачни ёнга огиши, деворларини дефформацияланиб торайиши, оҳакланиши кузатилади. Деворлар эластиклиги, шиллиқ қават рельефи, халқум-қизилўнгач сфинктер функцияси сақланган бўлади. Фақат қалқонсимон без саратонининг қизилўнгачга ўсиб ўтиши натижасида девор эластиклиги, рельефи, сфинктер функцияси бузилади.

6. КАРДИОВАСКУЛЯР ЭЗОФАГОПАТИЯЛАР.

Йирик қон томирларининг аномал жойлашиши, шохтомир кегайиши ва аневризмаси, декстракардия, туғма ва орттирилган юрак хасталиклари, перикардит оқибатида юзага келиши мумкин.

Кардиоваскуляр эзофагопатия асосий белгиси дисфагия бўлиб, бу касаллик тури ҳамда даврига боғлиқ пайдо бўлади ва ривожланади.

Рентген текшириш фақат эзофагопатияни эмас, балки юрак-томир патологиясини ҳам аниқлашга кўмаклашади. Шохтомир декстрапозициясида қизилўнгач-трахея, шохтомир ёйи сатҳидан чапга оғади ва умуртқа поғонасидан чапда ётади. Ўмров ости артерияси аномалиясида Th III-VI сатҳида қизилўнгачда пульсацияланувчи эгри сиқилиш кузатилади. Бу ва бошқа қизилўнгач дефформацияларини аниқлаш учун юрак-томир фаолятини тўлиқ текшириш лозим (42-расм).



42-расм. Юрак чап бўлмаси қизилўнгач деворига компрессияси.

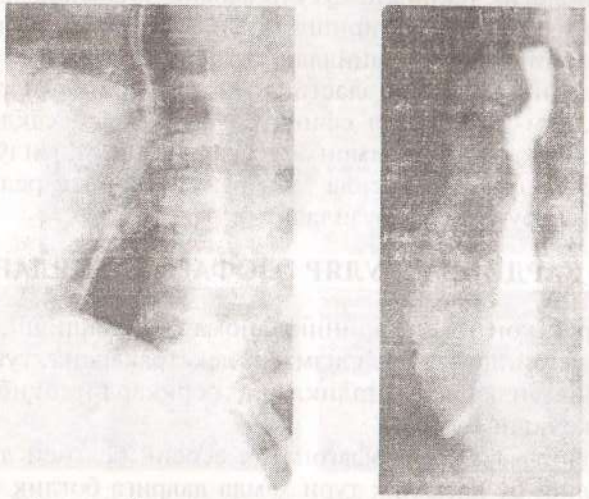

43-расм. Ўмров ости артерияси қизилўнгач деворини сиртмоқсимон сиқиши.

XVII. ҚИЗИЛЎНГАЧ ФУНКЦИОНАЛ ЎЗГАРИШЛАРИ.

Овқат хазм қилиш аъзолари патологиясига шикоят қилган беморларнинг 1/3 қисмини чуқур текширишлар натижасида ҳам анатомик (макросубстрат) ўзгаришлар аниқланмайди. Бу контингент беморларда асосан меъда-ичак трактининг мотор фаолияти бузилиши кузатилади (дискенезия).

Этиология ва патогенез. Қизилўнгач моторикасининг бузилиши ўзида бошқа аъзо касалликлари билан висцеровисцерал ва ваго-вагал алоқаларни, айрим ҳолларда ривожланиб келаётган органик патологияни акс эттиради. Қизилўнгач дискенезияси моторикани идиопатик бузилиши ёки функционал аномалияси оқибати бўлиши мумкин. Хусусий асаб-мушак аппаратини касалланиши, макроанатомик асоси аниқланмайдиган қизилўнгач функционал ўзгаришлари бирламчи (эссенциал) функционал ўзгаришлар дейилади. Қизилўнгач эссенциал дискенезияси ривожланишининг турли интрамурал ўзгаришлари, мушак ёки шиллиқ қават элементлари гетеротопияси, актив плюриопотент мезенхима ҳужайралари ва бошқа микроструктурсида ўзгаришлар бўлади. Булар орттирилган ёки ирсий қобиқ, асаб-мушак, гуморал бошқарув дефектлари, APUD-система (апудопатиялар, апудомалар) функцияси ёки ҳужайралар бутлиги бузилиши (пинҳоний спазмофилия) ва бошқалар киради.

Юқорида эслатилган ўзгаришларни клиник усуллар билан аниқлаш қийин. Шунинг учун ҳам қизилўнгач эссенциал функционал касаллиги диагнозини қўйиш шифокордан катта маъсулият талаб қилади, чунки қизилўнгачда учрайдиган бу ҳол ахалазия, ҳалқа чурраси, эзофагит, қизилўнгач саратони, дивертикул сингари кўплаб касалликларнинг бошлангич аломати бўлиши мумкин. Қизилўнгач функцияси гормонлар дисбалансида кескин ўзгаради. Гормонал контрацептив моддаларни узоқ вақт давомида истеъмол қилиш қизилўнгач гипотония ва гипокинезиясига олиб келади, пастки сфинктерда босимни сусайтиради.

Классификация.

Икки турдаги қизилўнгач функционал ўзгаришилари фарқланади:

1. **Гипертоник -гиперкинетик (гиперкинезия).**
2. **Гипотоник -гипокинетик (гипокинезия).**

Патологоанатомик текширишда қизилўнгач дискенезиясида интрамурал нерв тўқимаси ва силлиқ мушак қавати дистрофияга учрайди.

Р.Тиммет (1960 й) қизилўнгач дискинезиясида диффуз, диффуз ўчоғли гастроэзофагиал сфинктер гипертрофияси, ўчоғли ва диффуз лейомиоматоз аниқлаган. Бунлар қизилўнгач саратон олди ҳолати ёки лейомиоманинг латент, функционал босқичи бўлиши мумкин деб тахмин қилса бўлади.

Амммо бизнинг клиникамизда кузатув остида бўлган 36 беморлардан фақат 2 беморда комплекс текшириш натижасида қизилўнгачда кичик ҳажмдаги (0,4х0,6см.) лейомиома, 2 беморда қизилўнгач лейкоплакияси аниқланди. 21 беморда ўн икки бармоқли ичак яраси, сурункали тошли ва тошсиз холецистит, ўт йўллари дискинезияси, колит, ҚДХЧ, эзофагит сингари касалликлар аниқланди. 11 беморда қизилўнгач дискенезияси сабаби қандли диабет, асаб системаси астенизацияси ва 1 ҳолда ҳомиладорлик деб топилди. 7 беморда кузатув давомида (32±6,3 ой) қизилўнгач саратони ривожланди.

1. ҚИЗИЛЎНГАЧ ГИПЕРКИНЕЗИЯСИ.

Қизилўнгач гиперкинезияси. Ютинишдан ташқари даврда кузатиладиган қизилўнгач моторикаси ва тонусининг кучайиши гиперкинезия дейилади.

Клиника ва диагностика. Аломатсиз кечувчи гиперкинезия рентгенологик ва эзофаготонокимография усулида 10% беморларда кузатилади. 80-90% беморларда гиперкинезия қилтмоқ ва тўш ортида оғриқ билан кечади. Кучли психик жароҳатлар, салбий эмоциялар, канцерофобия, истерия, психозлар, қилтомоқ, тўш ортида оғриқ, томоқ

қуриши сингари аломатлар билан кечади. Психоген эзофагоспазмлар тез-тез (кунда) ёки онда-сонда, шиддатли ёки секин кечиб, тунда ёки дам олганда ўтиб кетади. Тамаки чекиш, акоголь, жуда совуқ ёки жуда иссиқ овқат истеъмол қилиш, шошилинч овқатланиш ва ҳ.к. лар эзофагоспазм бошланиши ва зўриқишига сабаб бўлади. Айрим ҳолларда беморларда зарда қайнаш, кекириш, қусиш каби қизилўнгач сфинктерлари дисфункциясига хос бўлган белгилар намоён бўлади. Бу ўзгаришлар эзофагит ривожланишига сабаб бўлади. Эзофагит ўз навбатида гиперкинезияни кучайтиради. Қизилўнгач гиперкинезияси қуйидаги касалликларда учрайди: меъда, қизилўнгач хавфли ва хавфсиз ўсмаларида, ҚХДЧда, эзофагитларда, холецистит, колит, ўн икки бармоқли ичак яраларида, дивертикулез, диабетда, авитаминозда, қошқолда, қутиришда, қўзиқорин, стрихнин, маргимуш билан заҳарланганда ва ҳ.к. Қилтомоқ ва чуқур сегментар сиқилишлар гипокальцемияда ҳам учрайди.

Чегара соҳалари ва сфинктер гиперкинезларига алоҳида тўхталиб ўтиш жойиз.

Қизилўнгач оғиз қисми спазми (фарингоэзофагиал ахалазия) қилтомоқ, оғриқ, кекириш сингари аломатлар бериб, асосан невротик ўзгаришлар ёки атеросклероз дардига чалинган қарияларда учрайди.

Эзофаготонокимографияда турғун фарингеал гиперкинезия, рентгенологик текширишда қизилўнгач оғзини доимий спазми ва деворлар гипермоторикаси аниқланади. Қизилўнгач оғзи ўткинчи спазми стресс ҳолатлари, истерия ва психоневрозларда qlobus histericus кўринишида кузатилади.

Реногенологик текшириш гиперкинезия (эзофагоспазмада) «дирриловчи қизилўнгач» деб аталувчи кичик тўлқинсимон ёки тишсимон контурли қисқаришни намоён қилади (44-расм). Бу қисқариш қизилўнгач маҳаллий деформация (фрагментация)га олиб келиши муҳим аломатдир. Ўткинчи аррасимон, понасимон, тўлқинсимон қисқарувчи қизилўнгач рентгенологик манзараси чуқур қизилўнгач деворларининг қисқаришига хосдир. Гиперкинезия кучли намоён бўлганда қизилўнгачнинг мунчоқсимон (45-расм), штопорсимон (46-расм), дивертикулсимон (47-расм) деформацияси ва фрагментацияси кузатилади.

Эзофагоспазмда суюқ контраст 3—5 секундан ортиқ, қуюқ контраст 10—15 секундан ортиқ 2—5 см.лик устун кўринишида қизилўнгачда тўхтайди. Бу соҳаларда контраст моддаларнинг маятниксимон тебраниши («контраст устуни рақси») кузатилади. Айрим беморларда қизилўнгач дискенезиясини оддий усуллар билан аниқлаб булмайди, чунки бу беморларда эзофагоспазмни эмоционал зўриқиш чақиради. Айрим ҳолларда бу беморларга диагноз қўйишда нордон контрастли функционал синов ёрдам беради.

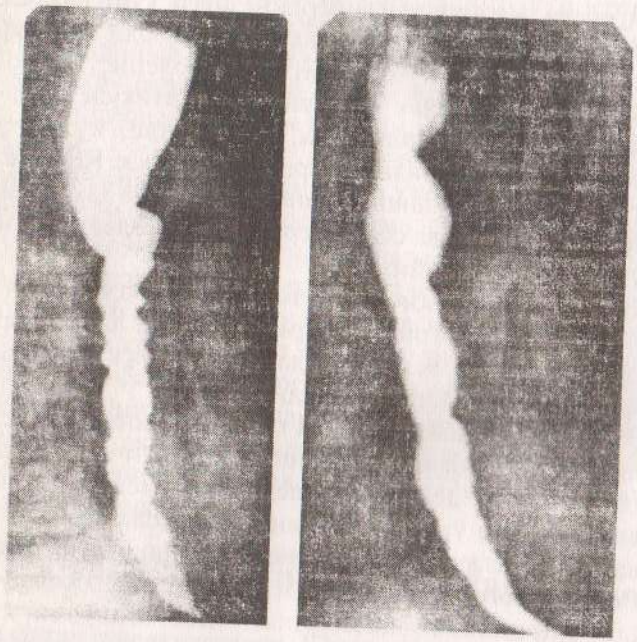

44-расм. Қизилўнгач дискенезияси. Қизилўнгач тишсимон (а) ва тўлқинсимон (б) қисқариши.

Эндоскопик текшириш қизилўнгачда органик ўзгаришлар йўқлигини тасдиқлаш учун қўлланилади. Эндоскопик текшириш ўтқазиш вақтида лейомиоматоз, эзофагит, КДХЧ, меъда ва ўн икки бармоқли ичак яраси сингари ўзгаришлар аниқланади. Айрим ҳолларда қизилўнгач саратони биринчи босқичлари аниқланади. Эзофаготоноки-



45-расм. Қизилўнгач дискенезияси. Қизилўнгач мунчоқсимон қисқариши.



46-расм. Қизилўнгач дискенезияси. Қизилўнгач штопорсимон қисқариши.

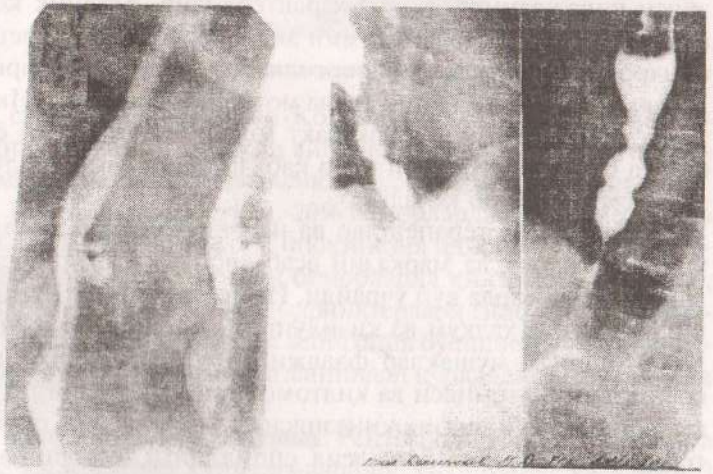

а. б. в.

47-расм. Қизилўнгач дискенезиси. Қизилўнгач дивертикулсимон (а), мунчоқсимон (б), ва аралаш (в) қисқариши.

мография нафақат ташхис қўйишда, балки медикаментоз даволаш самародорлигини аниқлашда ҳам муҳим ўрин тутади.

Даволаш консерватив.

2. ҚИЗИЛЎНГАЧ ГИПОКИНЕЗИЯСИ

Қизилўнгач тонуси ва перистальтикаси сусайишига — қизилўнгач гипокинезияси дейилади. Қизилўнгач гипокинезияси ўзига гипотония, парез, атония, халқум ва қизилўнгач фалажи, «қизилўнгач оғзи очиқлиги», «кардия очиқлиги», юқори ҳамда пастки қизилўнгач сфинктери халазияси каби тушунчаларни қамраб олади.

Турли генезли асаб-мушак аппарати касалликлари қизилўнгач гипокенезиясини юзага келтиради. ҚҲДЧ ва рефлюкс-эзофагит кейинчалик гипокинезия чақириши мумкин. Гемоэзофагопатиялар, склеродермия ва бошқа коллагенозлар эзофагопатияси иккиламчи гипокинезияга хос мисол бўла олади. Улар силлиқ мушак тўқимаси атрофияси, девор ичра фиброз тўқималарининг тарқалиши, амилоидоз ва тарқоқ васкулит оқибатларидир. Кардия ахалазиясининг III ва IV босқичлари ҳам қизилўнгач гипокинезияси ривожланиши билан характерлидир. Астеник конституцияли шахсларда, умумий висцероптозда ёки Гленар синдромида, сурункали алкоголизмда, диабетда, қарияларда ҳам қизилўнгач тонуси ва моторикаси сусаяди. Икки томонлама ваготомия, узоқ вақт мобайнида атропин ёки бошқа спазмолитик воситалар қабул қилиш ҳам қизилўнгач фалажига олиб келади.

Гипокинезия терапевтлар ва невропатологлар амалиётида периферик ва марказий асаб системаси оғир касалланган беморларда кўп учрайди. Иннервациянинг бузилиши оқибатида халқум ва қизилўнгач юқори сатҳи кўндаланг хошияли мушаклар фалажига, бу эса ўз навбатида сфинктерлар атонияси ва қилтомоқ ривожланишига олиб келади. Қизилўнгач гипокинезияси сирингомиелия, сирингоглобулия, миелолейкоз, сил спондилити (юқори икки буйин умуртқасининг емирилиши), полимиелитда, менингоэнцефалитда, инсульт, тромбозларда, дифтерик марказий фалажларда учрайди.

Қилтомоқ аломати Авелис синдроми, Веленберг-Захарченко, Джексон, Шмидт, Верне синдроми, псевдобульбар ўзгаришларда, апоплексик ёки компрессион бульбар фалажи, ён амиотрофик склероз, ретикуляр формация

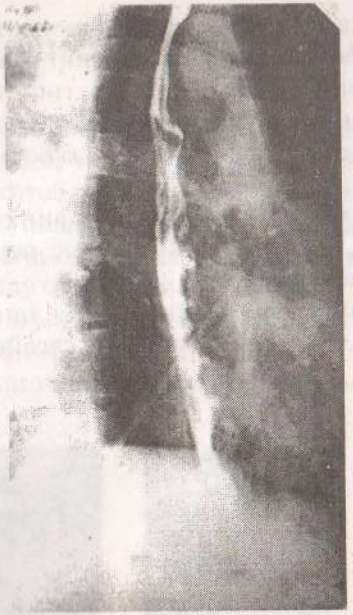

48-расм. Псевдодивертикулсимон қийшайиш.

синдромида, Вильсон-Коновалов касаллигида, краниоспинал синдром, мия қон айланиш патологиясида, гипоталамик ҳамда бошқа касаллик синдромларида учрайди.

Клиника диагностика. 20% беморларда гипокинезия ҳеч қанақа белги бермайди. Гипокинезия идиопатик турлари деярли учрамайди. Қолган беморларда қилтомоқ, кекириш, регургитация, қизилўнгач сфинктерлари гипотонияси сабабли нафас олиш йўлларига аспирация бўлишига шикоят қиладилар. Бу беморлар овқатланишдан қўрқадилар, шу сабабли кескин озишади.

Рентгенологик текшириш. Рентгенологик гипокинезияга хос хусусиятлар қуйидагилардир: қизилўнгач кавагини 3 см.дан кўпроқ кенгайиши, контраст моддасини 7—10 минут ушланиши, 3см.дан 15 см.гача бўлган «барий устуни» манзараси, контраст моддасининг эвакуциядан кейин 1—3 минут давомида кузатиладиган «ҳаво устуни» аломати (аэроэзофагия), шиллиқ қават ортиқча бурма пайдо бўлиши (2—3 бурма ўрнига 4—5 бурма), ампула шаклланишини йўқоли

ши, айрим ҳолларда псевдодивертикулсимон қийшайиш (48-расм), тонус ва перистальтик ҳаракатнинг кескин сусайишидир. Қизилўнгач юқори сфинктери гипотонияси параэзофагиал соҳа ўсмалари, қалқонсимон без саратонида, буқоқда, «совуқ абсцессда», актиномикоз ва бошқа касалликларда учрайди.

Эндоскопия эзофагит, деворлар ва сфинктерлар тонусининг сусайиши, қизилўнгачнинг лоҳас перистальтикасини кўришга ёрдам беради.

Эзофаготонокимография гипокинезда тонусни, перистальтика ва қизилўнгачдаги босимни сусайганини қайд қилади.

ДИАГНОСТИК МАСАЛАЛАР

Қуйида бизлар сизга бир неча рентгенологик суратларни масала сифатида таклиф этмоқчимиз. Сизлар шу рентген суратларни китоб матни ва рентген суратлари билан таққослаб ташхис қўйишга интилишингиз керак. Ҳар бир суратда, асосан бир неча касалликлар бир бўлиб келган. Сизларнинг вазифангиз шу манзарани тўғри талқин этишдир. Имтихон олиш ҳам ўз зиммангизга юклатилади, бу эса китоб матнини аниқ тушуниб эслаб қолишга ёрдам беради. Ўз билимларингизни оширишга муаллифлар муваффақият тилаб қолади.

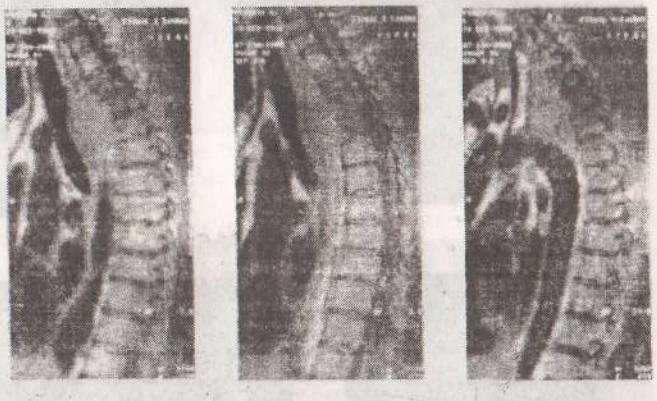

№1

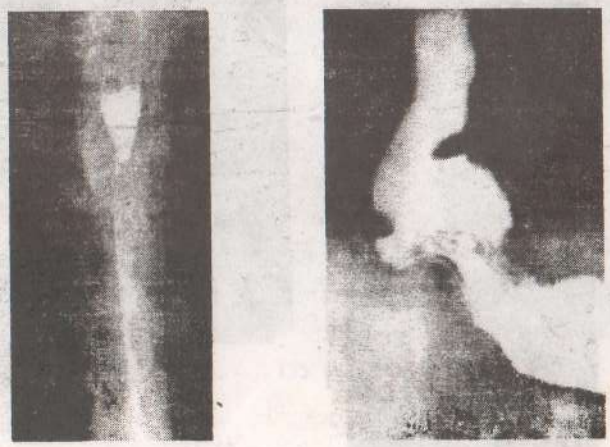

№2



№3



№4



№5



№6

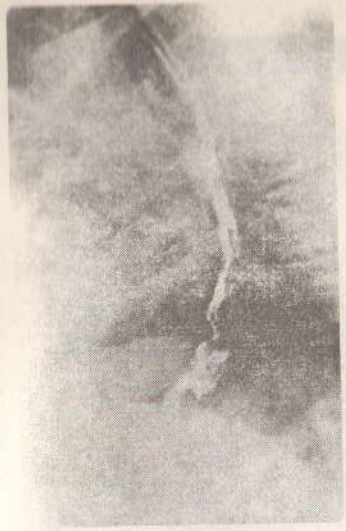

№7



№8



№9

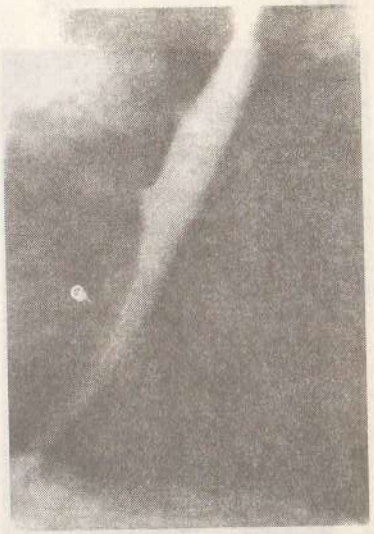

№10

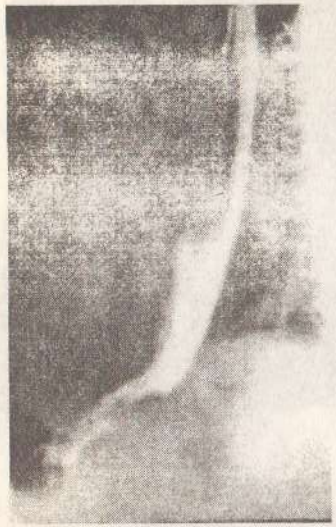

№11

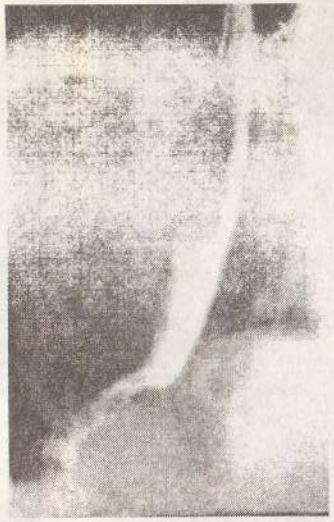

№12

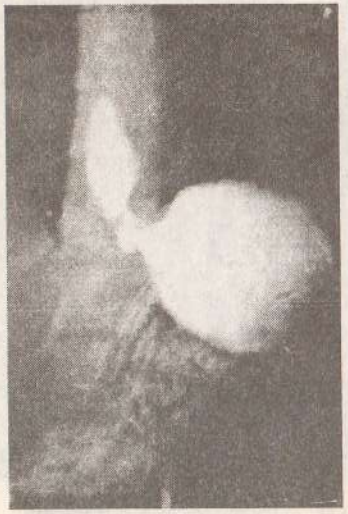

№13

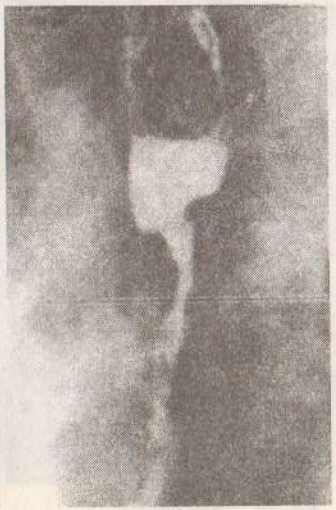

№14

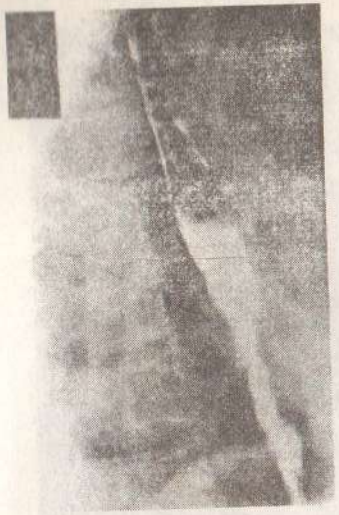

№15

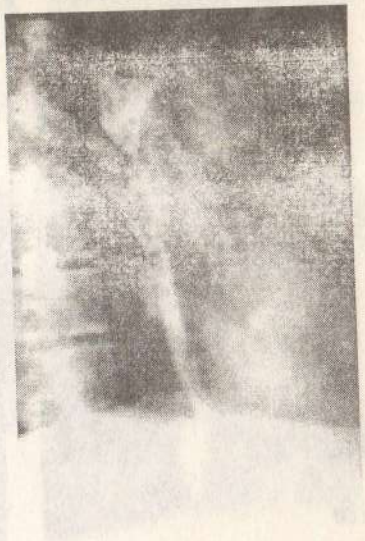

№16

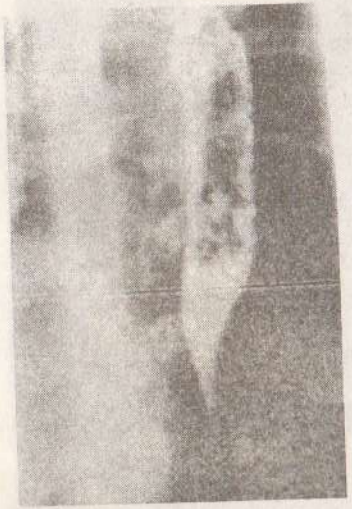

№17



№18



№19



№20



№21



№22



№23



№24



№25



№26



№27



№28



№29



№30

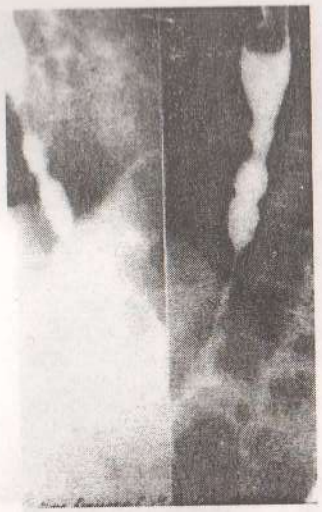

№31



№32



№33



№34



№35



№36



№37

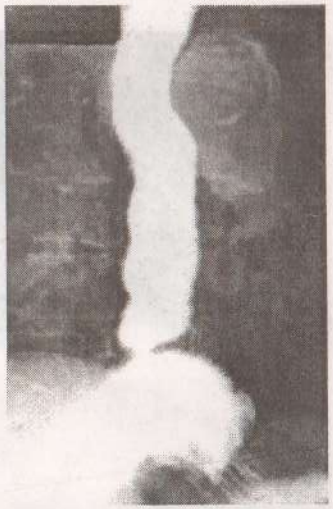

№38

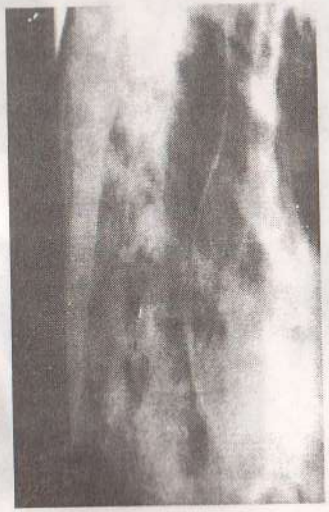

№39



№40

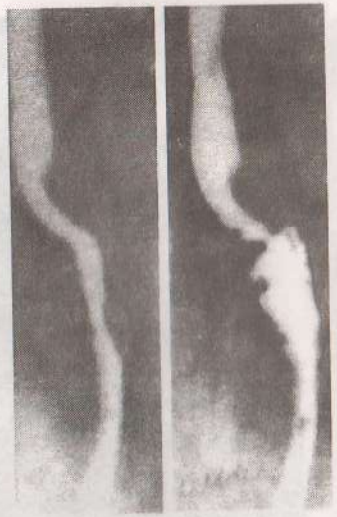

№41

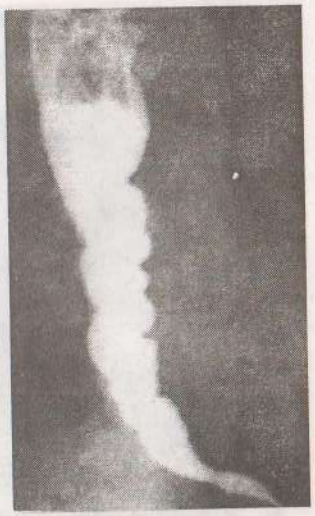

№42



№43

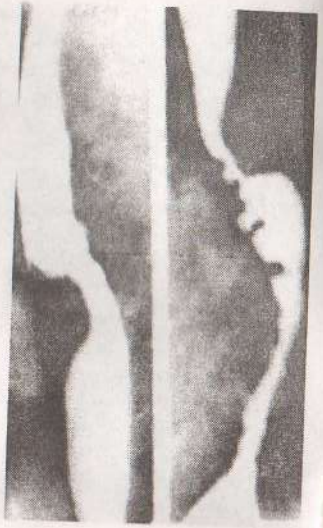

№44



№45



№46

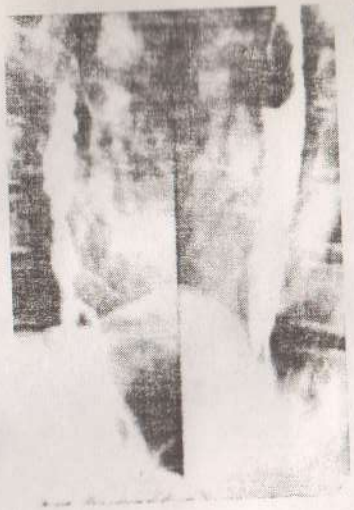

№47

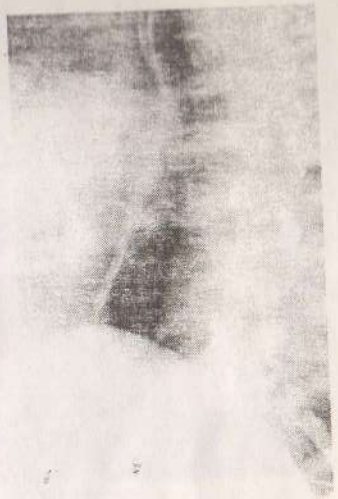

№48



№49



№50



№51



№52

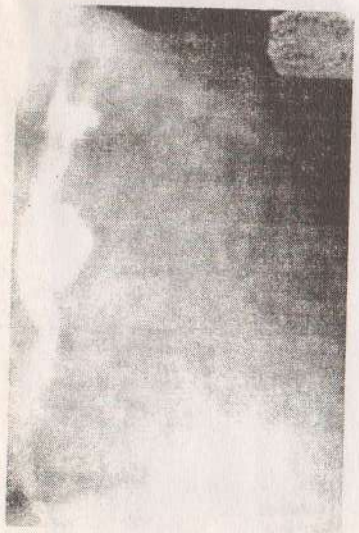

№53

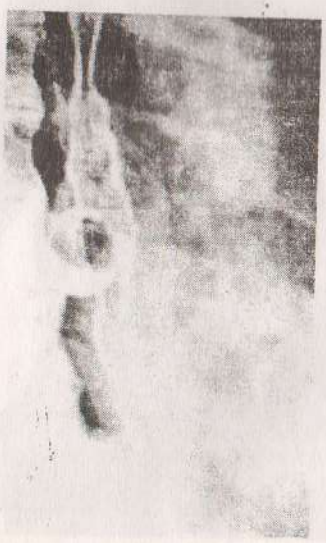

№54



№55

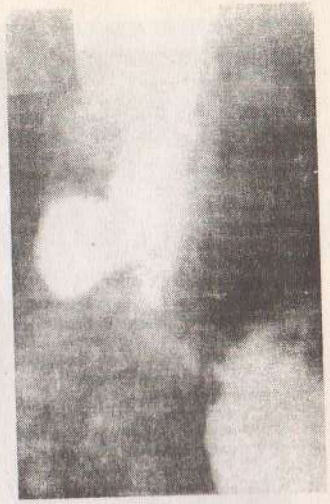

№56



№57



№58

№59

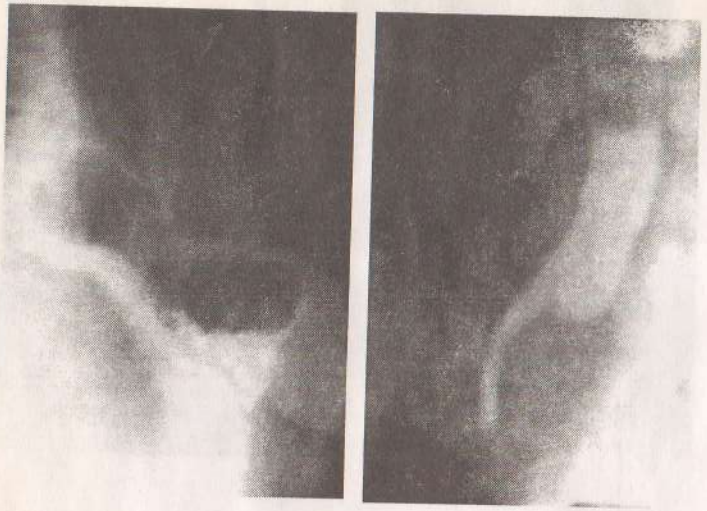

№60



№61



№62

№63

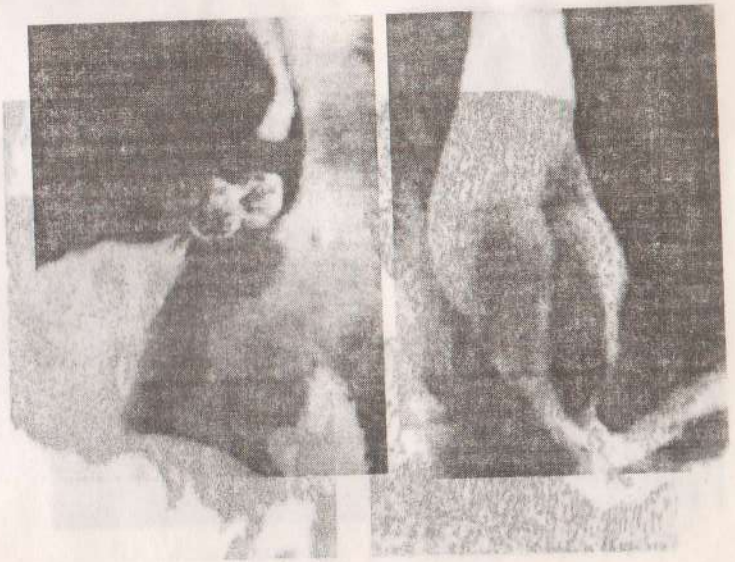

№64

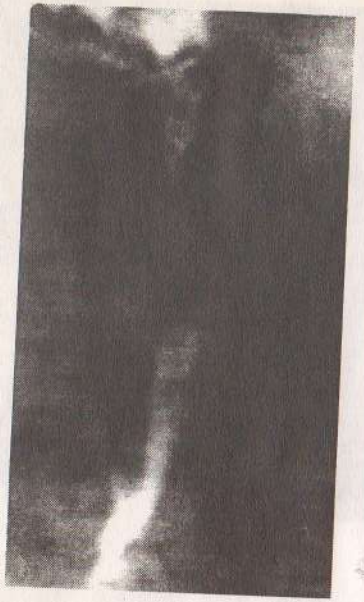

№65

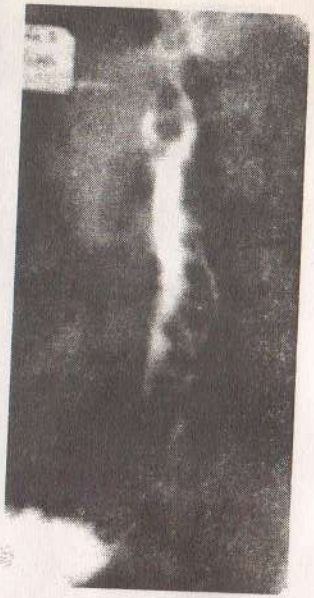

№66



№67

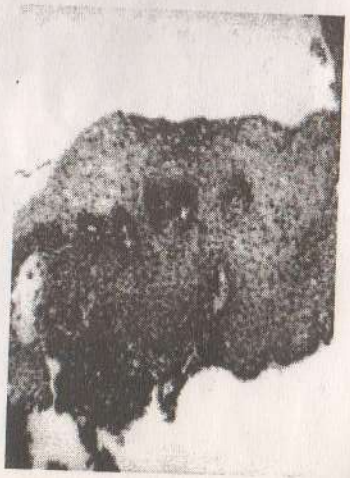

№68



№69



№70



№71



№72

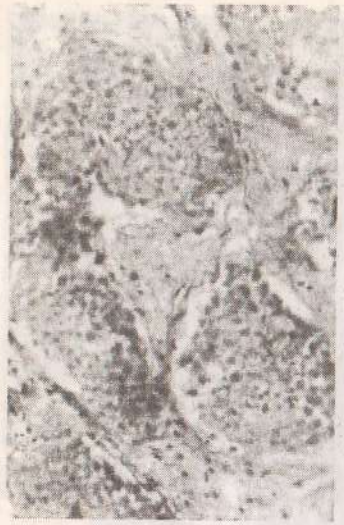

№73

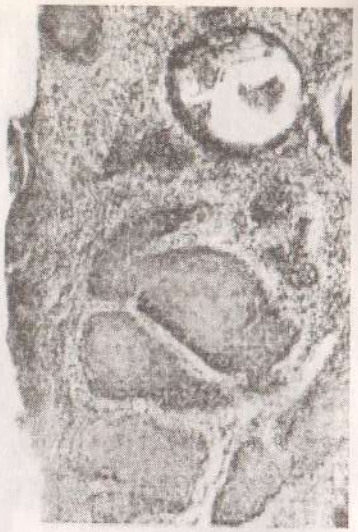

№74

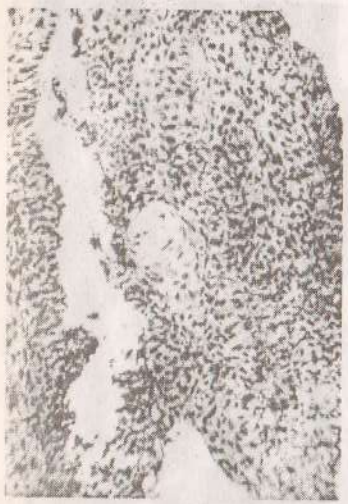

№75



№76

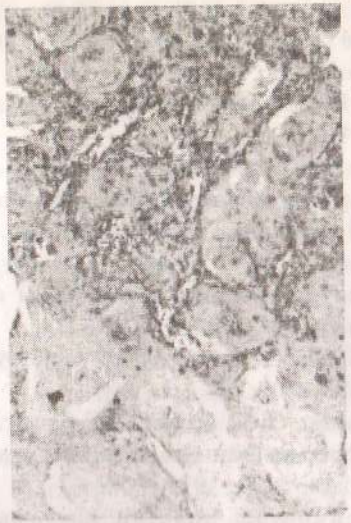

№77



№78



№79

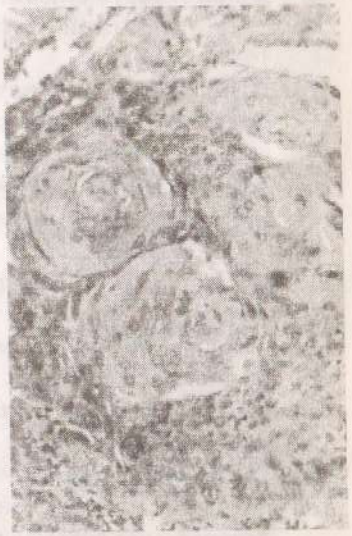

Тавсия қилинадиган адабиётлар рўйхати:

1. **Араблинский В.М., Сальман М.М.** Физиология и патология двигательной функции пищевода. –М.: Наука. 1978. –207 с.
2. **Березов Ю.Е., Григорьев М.С.** Хирургия пищевода. –М.: Медицина, 1965. –364с.
3. **Березов Ю.Е.** Рак пищевода. –М.: Медицина. 1979. –190с.
4. **Бурков С. Эндоскопическое ультразвукавое исследование в диагностике заболеваний пищевода и желудка**. Врач.-1997, №2, 9-10с.
5. **Ветощук В.И.** Эпонимические симптомы и синдромы в рентгенологии. –Киев: Здоров'я, 1976. –128с.
6. **Василенко В.Х., Гребнева А.Л., Сальман М.М.** Болезни пищевода. –М.: Медицина. 1971. –407с.
7. **Герке А.А., Липко А.А., Ванцян Э.Н., Двали Л.Г.** Грыжи пищеводного отверстия диафрагмы (клиника, диагностика, лечение) –Тбилиси: Сабчето Сакартвело. 1974 –168с.
8. **Губачев Ю.М., Симаненков В.** Болезни системы пищеварение. (Болезни пищевода), Спб.-1998-13с.
9. **Дудин А.М.** Диагностика и лечение кардиоспазма. Автореф. дисс. канд.мед.наук. Харьков, 1989.16с. Дис. Донецк, 1987.123с.
10. **Илинич В.К., Решетников Е., Баташева В.П. и др.** Доклиническая диагностика заболеваний пищевода, желудка и 12-перстной кишки с помощью эзофагогастродуоденоскопии. Тер. Архив-1988, т-60, №1 74-76 с.
11. **Ковш О.Я.** Редкие болезни и трудные диагнозы. –Рига. Звайгзне, 1982. – 205 с.
12. **Пациора М.Д.** Хирургия портальной гипертензии. –М.: Медицина. 1986. –236с.
13. **Петровский Б.В., Ванцян Э.Н.** Дивертикулы пишевода. –М.: Медицина, 1968. –184с.
14. **Полтырев С.С., Курцин И.Г.** Физиология пищеварения. –М.: Высшая школа, 1980.
15. **Рахманов А.** Клиническая оценка эзофагофоноскопии в активном выявлении заболеваний пищевода. Автореф.дисс.докт.мед наук - Ашгабад, 1994 - 40с.

16. **Рудерман А.И.** Комплексная диагностика рака пищевода. –М.: Медицина. 1970. –207с.
17. **Соколов Ю.Н., Антонович В.Б.** Рентгенодиагностика опухолей пищеварительного тракта. -М–: Медицина. 1981. – 320с.
18. **Тамулевичюте Д.И., Витенас А.М.** Болезни пищевода и кардии. М.:-Медицина. 1986. –223с.
19. **Шириалиев О.К.** Комплексная диагностика опухолевых заболевений пищевода и кардии. Дисс. докт. мед. наук -Баку, 1991-313с.
20. **Шириалиев О.К., Агаев Т.М.** Трансэзофагиальная ультрасонография в диагностике опухолей пищевода и кардии. Вопр.онкологии -1991, №9-10, 967-969с.
21. **Шириалиев О.К., Агаев Т.М.** Комплексная эндоскопическая и ультразвукавая диагностика заболеваний пищевода. Грудн. и сердеч.-сосудистая хирургия. 1991-№12, 50-52с.
22. **Холганова И., Кубышкин В., Корнек Б.** Рентгенодиагностика гастроэзофагеальной рефлюксной болезни и ее ослсжнений. Врач -1998.-№9-с. 18-20.
23. **Черноусов А.Ф., Виноградов М.В., Шестаков А.Л.** Психосоматические аспекти диагностики и лечение нервно-мышечных заболеваний пищевода. Хирургия.-1993-№4 с-20-25.
24. **Юсупова А.Ф.** Ранняя рентгенологическая эндоскопическая диагностика кардиоспазма и ахалазии пищевода. Вестн.рентгенол. и радиалогии.-1996.-№4.с-68-69.
25. **Пелещик А.П.** Функциональные заболевание органов пищеварение : лекция. Врачебное дело.-1992-№10-с.3-9.

МУНДАРИЖА

I. Умумий қисм 5

Қизилўнгач эмбриологияси, анатомияси ва физиологияси 5
Қизилўнгач эмбриологияси 5
Қизилўнгач топографик анатомияси 6
Қизилўнгач физиологияси 11

II. Қизилўнгач касалликлари ташхисиётидаги объектив ва субъектив қийинчиликлар 12

III. Текшириш усуллари 13

IV. Қизилўнгач касалликлари асосий аломатлари 21

V. Қизилўнгач саратони 29

Эпидемология 29
Патоморфологияси ва классификацияси 31
Клиник кўриниши 34
Диагностика 40

VI. Қизилўнгач саркомаси 43

VII. Қизилўнгач хавфсиз ўсмалари 44

VIII. Қизилўнгач кистаси 48

IX. Қизилўнгач стриктуралари 52

X. Қизилўнгач дивертикули 55

Қизилўнгач дивертикули классификацияси 55
Ценкер дивертикули 56
Бифуркация соҳаси дивертикуллари 61
Эпинефрал дивертикул 65

X. Кардия ахалазияси 68

XI. Қизилўнгач диафрагма хиатал (Ҳалқа) чурраси 77

XII. Эзофагит ва қизилўнгач яралари 91

Классификацияси 91
Ўткир эзофагит 92
Катарал эзофагит 92
Эрозив эзофагит 93
Геморагик эзофагит 94
Фибринли (псевдомембраноз) эзофагит 94
Пардали (мембраноз) эзофагит 95
Некротик эзофагит 95
Септик эзофагит 96
Сурункали эзофагит 96
Пептик эзофагит 97
Қизилўнгач пептик яраси 99

XIII. Аллергик ва спецефик қизилўнгач касалликлари 101

Қизилўнгач аллергик эзофагити 101
Қизилўнгач сили 104
Қизилўнгач захми 105

XIV. Қизилўнгач микози 107

Кандидомикоз 107
Актинмикоз 109
Бластомикоз 110

XV. Қизилўнгач веналарининг варикоз кенгайиши 111

XVI. Турли касалликларда учрайдиган эзофагофатиялар 115

Коллагеноз эзофагопатия.....115
Қон касалликларида учрайдиган эзофагопатиялар.....120
Кўкс эзофагопатиялар.....120
Вертеброэзофагопатиялар.....121
Қалқонсимон без касалликларида учрайдиган эзофагопатиялар.....123
Кардиоваскуляр эзофагопатиялар.....123

XVII. Қизилўнгач функционал ўзгаришлари 125

Этиология ва патогенез.....125
Классификция.....126
Қизилўнгач гиперкинезияси 126
Қизилўнгач гипокинезияси 130

Диагностик масалалар 133

Тавсия этилган адабиётлар рўйхати 152

Ўқув нашри

Саримбек Наврўзович Наврўзов
гиббиёт фанлари доктори, профессор.

Жамолиддин Неъматович Қаҳҳоров
тиббиёт фанлари номзоди.

ҚИЗИЛЎНГАЧ САРАТОНИ ТАҚҚОСИЙ ТАШҲИСИ

(қўлланма)

Муҳаррир *Р.Мадалихўжаев*
Техник муҳаррир *У.Ким*
Бадиий муҳаррир *Т. Қаноатов*
Мусаҳҳиҳ *Д.Тўйчиева*

Н/К

Босишга рухсат этилди 29.07.2003. Бичими 84x108 1/32. Times гарнитураси. Шартли босма табоқ 8,5. 69-2003 - рақамли шартнома. Жами 1000 нусха. Нархи шартнома асосида. Буюртма № 132.

Абу Али ибн Сино номидаги тиббиёт нашриёти,
Тошкент Навоий кўчаси, 30.



Наврўзов Саримбек Наврўзович т.ф.д. профессор. Ўзбекистон Республикаси ССВ га қарашли Онкология Илмий Маркази директори. Жаҳон жарроҳлар ташкилоти, Европа ва Осиё давлатлари онкологлари ва Россия жарроҳлар жамиятлари аъзоси.

1948 йилда Жиззах вилоятида туғилган. 1972 йилда ТошДавТИ ни тамомлаган. 1982 йилда тиббиёт фанлари номзоди, 1988 йилда т.ф.д. бўлган. 200 дан ортиқ илмий мақола ва 2 монография муаллифи. 2 фан доктори ва 16 фан номзоди тайёрлаган. 2002 йил якуни бўйича "Устоз" жамғармасининг "Йилнинг энг яхши илмий раҳбари" унвонини олган.



Қаҳҳоров Жамолиддин Неъматович т.ф.н. ЎзССВ га қарашли РОИМ радиология ва нур терапияси бўлими илмий раҳбари.

1963 йилда Сурхондарё вилоятида туғилган. 1987 йил ТошДавТИ ни тугатган. 1999 йилда тиббиёт фанлари номзоди бўлган. Европа онкологлари ва радиологлари ассоциацияси аъзоси. 30 дан ортиқ илмий мақола муаллифи.