АНАТОМИЯ ЧЕЛОВЕКА. ТОМ 1.

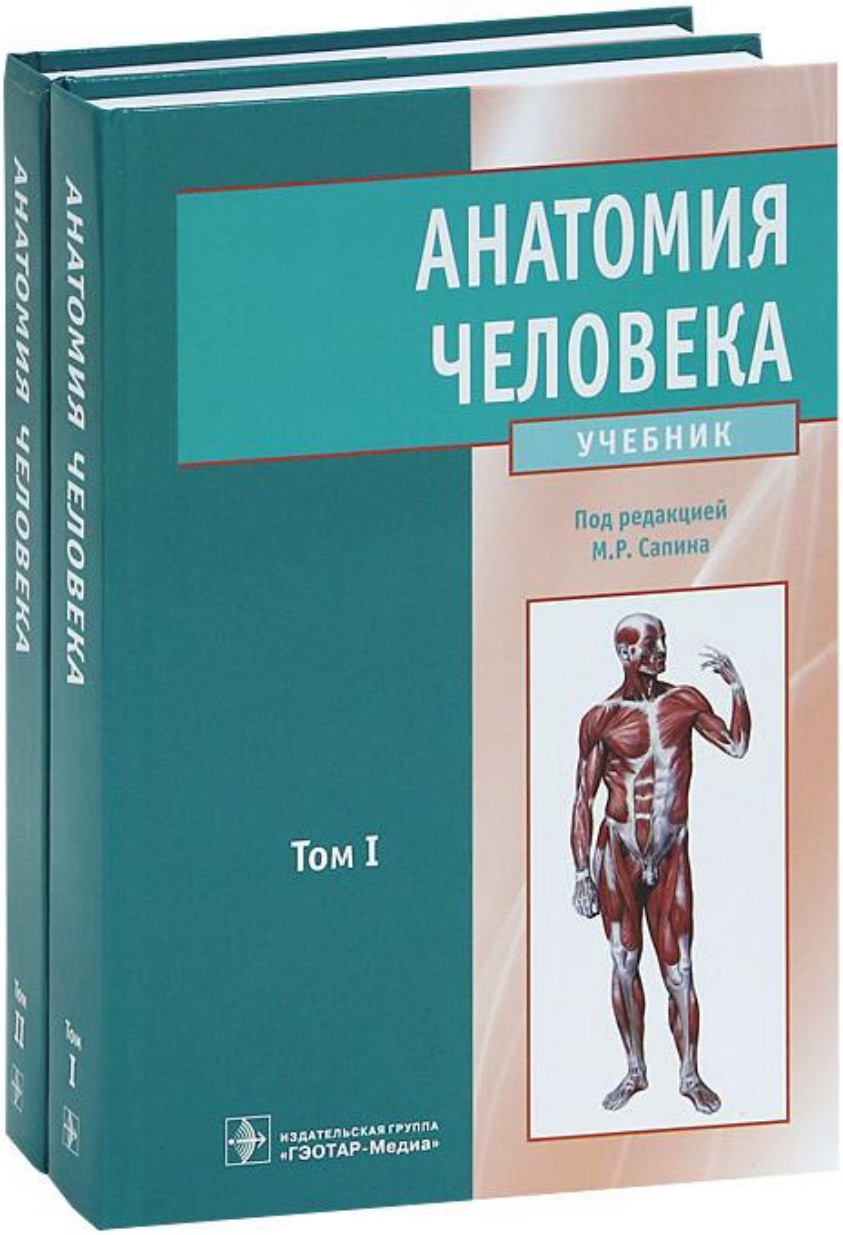

Аннотация

Учебник состоит из двух томов, в каждом из которых в системном порядке достаточно подробно рассмотрены строение и топография органов, систем и аппаратов тела человека.

В первом томе даны подробные сведения о строении клеток и тканей, делении клеток, рассмотрены соединительная, мышечная и другие ткани, органы опорно-двигательного аппарата (кости, суставы, мышцы и фасции), их функциональные и топографические особенности. Функциональная анатомия органов пищеварительной и дыхательной системы представлена с подробным описанием их строения, топографии и функций.

Написание анатомических терминов соответствует международной анатомической терминологии.

В конце каждого раздела помещены вопросы для повторения и самоконтроля, позволяющие лучше понять и запомнить прочитанное.

Рисунки в учебнике цветные, с подробными обозначениями. Представлены также таблицы, содержащие сведения об отдельных органах.

Учебник предназначен студентам медицинских вузов, также может активно использоваться на биологических, педагогических и физкультурных факультетах других вузов.

Библиография

Анатомия человека [Электронный ресурс]: учебник / Сапин М.Р. - М. : ГЭОТАР-Медиа, 2020. Т. 1.

Содержание

Введение……3
Краткий исторический очерк развития анатомии……5
Клетки и ткани……20
Опорно-двигательный аппарат……64
Соединения костей (синдесмология)……161
Мышечная система……223
Учение о внутренностях (спланхология)……374
Пищеварительная система……378
Дыхательная система……465

Meduniver.com
Все по медицине

ВВЕДЕНИЕ

Анатомия человека относится к медицинским и биологическим дисциплинам. Она изучает форму и строение тела человека с учетом их функций, развитие и возрастные изменения человека и его органов.

Анатомия изучает строение тела человека с учетом биологических закономерностей, присущих всем живым организмам. В то же время человек отличается от животных не только рядом анатомических признаков, но и качественно благодаря мышлению, сознанию, членораздельной речи.

Анатомия является одной из фундаментальных дисциплин в системе медицинского и биологического образования и первой - на пути медицинского образования.

Анатомия человека важна для изучения гистологии, антропологии, физиологии, генетики и всех клинических дисциплин (хирургии, терапии, внутренних и нервных болезней и др.).

В зависимости от применяемых методов исследования выделяют *макроскопическую анатомию* (от греч. *makros* - большой), или *нормальную анатомию человека, микроскопическую анатомию* (от греч. *mikros* - малый), *ультрамикро-скопuzескую анатомию,* изучаемые с помощью специальной аппаратуры (микроскоп и др.). **Гистология** и **цитология** вместе с *эмбриологией,* являющиеся частью анатомической науки, отделились от нее и стали самостоятельными, поскольку их изучение требует особых подходов. Гистология (от греч. *histos* - ткань, *logos* - учение) - наука, изучающая строение и происхождение, развитие и функции клеток и тканей. Цитология (от греч. *cytos* - клетка) - наука о строении и функции клеток. Эмбриология (от греч. *embryon* - зародыш) изучает строение и внутриутробный рост организма.

Развитие конкретного человека в онтогенезе (от греч. *ontos* - сущее, существующее) подразделяют на ряд периодов. Рост и развитие человека до рождения *(пренатальный период)* рассматривает эмбриология, после рождения *(постнатальный период,* от лат. *natus* - рожденный) изучает *возрастная анатомия.* В детском, подростковом и юношеском возрасте органы еще растут. Особенности строения тела людей пожилого и старческого возраста изучает наука о закономерностях старения - *геронтология* (от греч. *geron* - старик).
Анатомия изучает строение тела человека последовательно, по системам (костная, мышечная, пищеварительная, дыхательная и др.), в связи с чем она получила название *систематической анатомии.* Систематическая анатомия изучает строение здорового человека, «нормального», у которого ткани и органы не изменены в результате болезни или нарушения развития и выполняют функции здорового организма. В то же время показатели нормы для человека (масса, рост, форма тела, особенности строения и др.), индивидуальная изменчивость формы и строения тела человека определяются наследственными факторами, а также воздействием внешней среды. Различают варианты строения (от лат. *variatio* - изменение), имеющие вид отклонений от наиболее часто встречающихся случаев, принимаемых за норму.

Задачами анатомии являются изучение строения тела человека по системам (систематический подход), и с учетом расположения, взаимоотношений органов (топографический подход).

Врожденные отклонения от нормы, резко выраженные, называют *аномалиями* (от греч. *anomalia* - неправильность). Аномалии, изменяющие внешний вид человека, называют *уродствами.* Уродства изучает *тератология* (от греч. *teratos* - урод).

Современную анатомию называют *функциональной,* поскольку она рассматривает строение тела человека и отдельных органов в связи с их функциями.

Источник KingMed.info

Каждому человеку присущи индивидуальные особенности строения. Систематическая (нормальная) анатомия прослеживает варианты строения тела здорового человека, наиболее часто встречающиеся формы (рис. 1). В соответствии с антропометрическими признаками строения в анатомии выделяют *долихоморфный* (от греч. *dolichos* - длинный) *тип строения* тела с узким и длинным туловищем, длинными конечностями (астеник); *брахиморфный* (от греч. *brachys* - короткий) - с коротким, широким туловищем, короткими конечностями (гиперстеник); средний, промежуточный - *мезоморфный тип* (от греч. *mesos* - средний), наиболее близкий к «идеальному» телосложению человека (нормостеник).

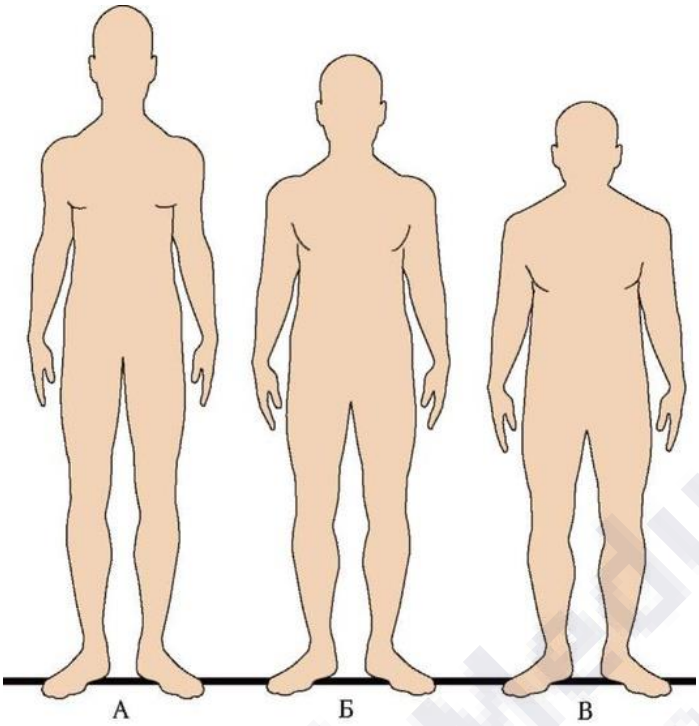

Рис. 1. Типы телосложения человека: А - долихоморфный тип телосложения; Б - мезоморфный тип телосложения; В - брахиморфный тип телосложения

Поскольку человек живет не только в биологической среде, но и в обществе, он испытывает воздействие коллектива, социальных факторов. В связи с этим анатомия изучает человека и с учетом влияния на него социальной среды, условий труда и быта.

Учитываются признаки, характерные для каждого конкретного человека, - у анатомии имеется индивидуальный подход. Одновременно анатомия стремится выяснить причины, влияющие на человеческий организм и определяющие его строение (причинный, каузальный подход). Исследуя каждый орган (аналитический подход), анатомия изучает целостный организм. Анатомия - это наука не только аналитическая, но и синтетическая.

Для обозначения областей тела, органов и их частей в анатомии пользуются специальными терминами на русском и латинском языках, чей список называют *анатомической номенклатурой (Nomina Anatomica)*. Для обозначения тканей, клеток, их строения используется *гистологическая номенклатура (Nomina Histologica),* структур зародыша *- эмбриологическая номенклатура (Nomina Embriologica)*.

КРАТКИЙ ИСТОРИЧЕСКИЙ ОЧЕРК РАЗВИТИЯ АНАТОМИИ

Некоторые краткие анатомические данные появились еще в доисторические времена. Первобытные охотники уже знали о положении жизненно важных органов (сердца, печени и др.). Некоторые сведения о сердце, легких и других органах тела человека имеются в древней китайской книге «Нейцзин» (XI-VII вв. до н.э.). В индусской книге «Аюрведа» («Знание жизни», IX-III вв. до н.э.) упоминаются мышцы, кости, сосуды, нервы. Значительную роль в развитии анатомии сыграло ритуальное бальзамирование трупов в Древнем Египте. Особенно интересен «папирус Эберса», в котором изложены анатомические и медицинские знания древних египтян.

Одним из знаменитых древнегреческих врачей и анатомов был Гиппократ (около 460-377 гг. до н.э.), он сформулировал учение о четырех типах телосложения, описал некоторые кости крыши черепа, позвонки, ребра, внутренние и другие органы, интересовался развитием зародыша.

Аристотель (384-322 гг. до н.э.) изложил много фактов о строении живых организмов, которые вскрывал, он описал сухожилия и нервы, кости и хрящи. Аристотель предложил термин «аорта»(от греч. *aer* - воздух, *tereo* - содержу). Он изучал строение зародыша человека, отметил общие черты сходства человека и животных, ввел термин «антропология».

Герофил (род. ок. 304 г. до н.э.) и Эразистрат (300-250 гг. до н.э.) первыми в античной Греции вскрывали трупы людей. Герофил (Александрийская школа) описал некоторые черепные нервы, оболочки мозга, двенадцатиперстную кишку (дал название), глазное яблоко, лимфатические сосуды брыжейки тонкой кишки, предстательную железу. Эразистрат (Книдоская школа) изучал строение сердца, его клапанов и сухожильных нитей, дуги аорты, легочных артерий, полых вен и ее клапанов, ввел термины «артерия», «паренхима».
Выдающийся врач Древнего мира Клавдий Гален из Пергама (131-201 гг.) описал ряд черепных нервов, нервы в мышцах, некоторые кровеносные сосуды, надкостницу, многие связки. Гален изучал анатомию путем вскрытия животных (свиней, собак, овец, обезьян, львов) и ошибочно считал, что так же устроено тело человека. Труды Галена в течение 14 веков были основными источниками анатомических и медицинских знаний.

В V-X вв. успешно развивалась культура народов Востока. Однако из-за запрета вскрывать трупы людей анатомию изучали по книгам Гиппократа, Аристотеля, Галена, которые переводили и на арабский язык. Известны имена Аль-Рази (Разес, 850-923 гг.) - основателя багдадской больницы и медицинской школы при ней, Ибн-Аббаса (род. в 997 г.), высказавшего смелую мысль о сомнительной непогрешимости авторитета древних.

Знаменитый ученый и врач Востока Абу Али ибн Сина (Авиценна, 980- 1037 гг.) написал «Канон врачебной науки», в котором изложил многочисленные сведения по анатомии и физиологии, созвучные представлениям Галена. «Канон» был впервые издан на латинском языке в XII в. и переиздавался более 30 раз. В одной из глав «Канона» дается обобщенное описание строения и функций человеческого тела, приведены сведения о костях, суставах, мышцах, строении черепа, зубов, черепных нервов.

В начале второго тысячелетия в Европе появились первые медицинские школы. Одной из них была Салернская школа в Италии близ Неаполя, где 1 раз в 5 лет разрешалось вскрывать трупы человека. В 1238 г. император Фридрих II разрешил вскрывать 1 труп в 5 лет, а уже в 1240 г. он же издал указ об обязательном вскрытии трупов при изучении анатомии.

В XII-XIV вв. в Европе появились первые университеты, в некоторых из них были открыты медицинские факультеты.

В 1326 г. Мондино да Люцци (1275-1327) опубликовал учебник анатомии, основанный на данных вскрытия двух женских трупов. В XIV-XV вв. университетам было дано право вскрывать 1-2 человеческих трупа в год. В XIV-XV вв. началось преподавание анатомии в университетах Монпелье, Венеции, Вены, Болоньи, Парижа, Тюбингена и других городов. В 1594 г. в Падуе был построен первый в Европе анатомический театр (учебное учреждение).

Малый круг кровообращения, движение крови из правого желудочка в левое предсердие описал М. Сервет (1511-1553).

Особенно большой вклад в анатомию внесли Леонардо да Винчи (1452- 1519) и Андрей Везалий (1514-1564). Художник, математик, инженер Леонардо да Винчи вскрыл 30 трупов, сделал около 800 весьма точных и оригинальных рисунков костей, мышц, других органов, описал их. Он изучал и классифицировал мышцы, сделал попытку объяснить их функцию с точки зрения законов механики.

А. Везалий, изучая органы и трупы, в 1543 г. издал труд «О строении человеческого тела», в котором научно описал строение органов и систем человека, указал на ошибки многих анатомов и выступил против ошибочных взглядов Га-лена. Главная заслуга Везалия состояла в том, что он создал подлинно систематическую анатомию человека, которой до него практически не существовало.

Ученики и последователи А. Везалия в XVI-XVIII вв. сделали много анатомических открытий, исправлений ранее допущенных ошибок. Г. Фаллопий (1523-1562) в «Анатомических наблюдениях» впервые тщательно описал строение многих костей, мышц, женских половых органов, органов слуха, зрения. Б. Евстахий (1510-1574) в «Руководстве по анатомии» описал надпочечники, строение зубов, почек, органа слуха, вен, занимался сравнительной анатомией. И. Фабриций (1537-1619) изучал строение пищевода, гортани, глаза и других органов. Он описал венозные клапаны и высказал мысль о том, что они способствуют притоку крови к сердцу и препятствуют ее обратному движению. И. Фабриций написал труды «Об образовании плода» (1600), «О клапанах вен» (1615) и др.
Голландский врач и анатом Ф. Рюиш (1638-1731) усовершенствовал метод бальзамирования трупов, собрал коллекцию анатомических препаратов, которую приобрел Петр I для знаменитой Кунсткамеры.

В XVI-XIX вв. в анатомии появилось и успешно развивалось функциональное направление. В 1628 г. английский ученый У. Гарвей (1578-1657) в книге «Анатомические исследования о движении сердца и крови у животных» доказал, что кровь движется по замкнутому кругу. В 1751 г. Гарвей в «Исследованиях о происхождении животных» впервые сформулировал положение «всякое живое из яйца». В 1628 г. Гаспаре Азелли (1581-1626) опубликовал книгу, в которой описаны лимфатические («млечные») сосуды брыжейки тонкой кишки.

М. Мальпиги (1628-1694) опубликовал «Анатомические наблюдения над легким» (1661), в которых впервые описал легочные альвеолы и капилляры. Он первым изучил и описал микроскопическое строение почек, селезенки, кожи и других органов.

Благодаря усовершенствованию микроскопа Антоном ван Левенгуком (1632-1723) появилась возможность изучать тонкое строение органов и тканей. Он открыл клетки крови, сперматозоиды и многие другие клетки. Его книга «Тайны природы», изданная в 1699 г., стала прологом изучения микромира.

Исследования М. Мальпиги, А. Левенгука и других ученых положили начало микроскопической анатомии. В 1685 г. в книге «Анатомия человеческого тела» Г. Бидлоо (1649-1713) доказал, что нервные стволы состоят из многочисленных нервных волокон. Голландец Р. де Грааф (1641-1673) обнаружил в яичнике фолликулы. Его соотечественник Б. Альбинус (1697-1770) описал анатомию костей и мышц тела человека, млечных (лимфатических) сосудов и непарной вены. А. Галлер (1708-1771) опубликовал «Анатомические изображения», «Анатомическую библиотеку», «Элементы физиологии человеческого тела», в которых разработал морфометрические методы и впервые провел тщательную морфометрию растущего зародыша. Итальянский ученый П. Масканьи (1755-1815) опубликовал «Историю и иконографию лимфатических сосудов». Основоположником сравнительной анатомии стал Ж. Кювье (1769- 1832), создавший учение о типах животных, в основу которых положил строение нервной системы.
Большую роль в развитии анатомии и микроскопической анатомии сыграл труд М.Ф. Биша (1771-1822) «Общая анатомия в ее приложении к физиологии и медицине», в которой впервые было изложено учение о тканях, органах и системах. М.Ф. Биша положил тем самым начало гистологии. Он разделил органы на растительные и животные, а нервную систему на вегетативную и анимальную.

В XIX в. анатомия из науки описательной превратилась в науку синтетическую, функциональную. Чешский ученый Я. Пуркинье (1787-1869) описал ядро яйцеклетки и других клеток, нервные клетки, некоторые железы, ввел понятие «протоплазма».

Немецкий ученый Т. Шванн (1810-1882) создал клеточную теорию, в 1839 г. опубликовал книгу «Микроскопические исследования о соответствии в строении и росте животных и растений». В книге доказано, что все ткани состоят из клеток; клетки растений и животных сходны между собой; деятельность организмов есть сумма жизнедеятельности отдельных клеток.

Дальнейшее развитие клеточной теории принадлежит Р. Вирхову (1821- 1902), показавшему, что клетки образуются путем размножения: «всякая клетка от клетки», каждой клетке свойственна полная самостоятельность.

Эволюционная теория Ч. Дарвина (1809-1882), которой были посвящены книги «Происхождение видов путем естественного отбора» (1859) и «Происхождение человека и половой отбор» (1871), дала начало новой науке - антропологии. Однако ни сам Ч. Дарвин, ни его последователи никогда не наблюдали превращения одного вида живых существ в другой ни в естественных условиях, ни в эксперименте.

Во второй половине XIX в. Г. Мендель (1834-1884) раскрыл законы наследственности. А. Вейсман (1834-1914) предсказал существование носителей наследственности - хромосом, предположил линейное расположение единиц наследственности в хромосомах. Э. ван Бенеден (1846-1910), Т. Бовери (1862-1915) и О. Гертвиг (1849-1922) описали мейоз. В. Флемминг (1843-1905), одновременно с киевским гистологом П.И. Перемежко (1833-1893), описал митоз. Т. Морган (1866-1945) в начале XX в. доказал линейное расположение генов в хромосомах.

В конце XIX в. (в 1895 г.) В.К. Рентген (1845-1923) открыл Х-лучи, что положило начало новой области в анатомии - анатомии живого человека, рент-геноанатомии.

В XX в. анатомия достигла новых больших успехов. В первую очередь в области функциональной анатомии, в гистологии, в цитологии. К. Гольджи (1843-1926) разработал оригинальный метод импрегнации тканей солями серебра, что позволило изучать тонкое строение нервной системы, строения нейронов, их связей и нервной ткани в целом. Используя метод Гольджи, С. Рамон-и-

Кахаль (1852-1934) получил новые данные, открыл динамическую поляризацию нейрона, описал цитоархитектонику нейронов в различных областях головного мозга.

Английский ученый Дж. Ленгли (1852-1925) представил общий план строения автономной нервной системы, выделил в вегетативной нервной системе наряду с симпатической парасимпатическую часть. К. Монаков (1853- 1930), П. Флексиг (1847-1929) детально изучили анатомию головного мозга. Ч. Шеррингтон (1857-1952) исследовал структуру и функции спинного мозга, ствола мозга, синапсов и сформулировал общие принципы функционирования центральной нервной системы. О. Леви (1873-1961) открыл медиаторы парасимпатической (ацетилхолин) и симпатической (адреналин) нервной системы.

В. Хесс (1881-1973) открыл и изучил центры гипоталамуса и их связь с внутренними органами, доказал координирующую роль гипоталамуса в деятельности органов.

А. Беннингхофф (1890-1953) ввел в морфологию понятие о функциональных системах. В. Ру (1850-1924) выдвинул положение о функциональных структурах, изучил причины и условия формообразования. В. Гис (1863-1934), Л. Ашофф (1866-1942), А. Кис (1866-1945), М. Флек (1871-1921), С. Тавара

(1844-1927) разработали учение о проводящей системе сердца.

Успехи цитологии в XX в. связаны с разработкой принципиально новых методов исследования в морфологии. А. Клод (1899-1983) в 30-х годах разработал метод выделения клеточных органелл, открыл рибосомы, установил, что в митохондриях происходят клеточное дыхание и процессы окислительного фосфорилирования с образованием АТР (аденозинтрифосфорной кислоты). В середине 40-х годов для изучения клетки впервые был использован электронный микроскоп, был открыт эндоплазматический ретикулум.

Д. Паладе (род. в 1912 г.) впервые описал ультраструктуру митохондрий, эндоплазматического ретикулума, рибосом и комплекса Гольджи, разработал экспериментальные методы изучения синтеза белков в живой клетке. Он описал пути синтеза белков и секреции ферментов в клетке, предложил и обосновал теорию клеточного транспорта веществ, изучил синтез клеточных и внутриклеточных мембран.

РАЗВИТИЕ ОТЕЧЕСТВЕННОЙ АНАТОМИИ

Труды ученых и врачей Древней Греции и Рима, содержащие сведения по анатомии, в первом тысячелетии нашей эры вначале проникли в соседние с Россией Грузию, Армению, Азербайджан, Среднюю Азию, где были использованы в книгах Авиценны («Канон врачебной науки») и других исследователей. В X-XI вв. Иса-ур-Риги (Азербайджан) в книге «Тибб» («Медицина») приводит сведения по анатомии. Врач Омар Осман-оглы, вопреки законам ислама, вскрывал трупы людей и изучал анатомию. Грузинские ученые также внесли заметный вклад в анатомическую науку. В XI-XII вв. армянские врачи были знакомы с достижениями анатомии.

В древнерусских рукописях X-XIII вв. имеются некоторые анатомические сведения о строении органов. Большинство анатомических данных взяты из трудов К. Галена. В России анатомические данные приведены в «Церковном уставе» (X в.), «Изборнике Святослава» (XI в.), «Русской правде» (XI-XII вв.). В XV-XVI вв. в России появились книги, содержащие теоретические вопросы медицины с краткими сведениями по анатомии, в частности о телосложении («Врата Аристотелевы», «Тайна тайных»). Названия многих частей тела упоминались в различных лечебниках и травниках, переведенных на русский язык с латинского и греческого языков. Анатомия при обучении медицине, «лекарскому делу» преподавалась по

малоприспособленному учебнику «Проблема-та Аристотеля». Первый выпуск врачей, изучавших анатомию по «скелету», хирургию и другие предметы, состоялся в Московской медицинской школе в 1658 г. В том же 1658 г. филолог Епифаний Славинецкий (умер в 1675 г.) перевел с латинского на русский язык «Эпитоме» А. Везалия, написанный для студентов университетов в качестве учебного пособия по анатомии.
В XVII-XVIII вв. на территории Российской империи был создан ряд университетов, где преподавали анатомию человека: в 1632 г. - в Тарту, в 1617 г. - в Вильно, в 1775 г. - в Елгаве, в 1775 г. - в Гродно.

При Петре I в России появилось несколько медицинских школ. Одна из таких школ была открыта в Москве в 1707 г. при Московском госпитале. В 1733 г. медицинские школы были открыты в Петербурге и Кронштадте, в 1758 г. - в Барнауле. Анатомию преподавали по рукописному учебнику Н. Бидлоо (1670- 1735) «Зерцало анатомии», а также по первому русскому анатомическому атласу (1744), создателем которого был М.И. Шеин (1712-1762). Он же в 1757 г. перевел на русский язык «Сокращенную анатомию» Л. Гейстера. Его перевод терминов на русский язык послужил началом создания русской анатомической терминологии.

В медицинских школах, сначала в московской, а затем и в петербургской, анатомию и другие предметы (хирургию, физиологию, ботанику) преподавал впервые на русском языке врач К.И. Щепин (1728-1770). В развитии научных знаний в России огромную роль сыграла Академия наук, учрежденная в 1724 г. Курс анатомии в университете при Академии наук читал ученик М.В. Ломоносова, анатом, академик А.П. Протасов (1724-1796), известный работами о телосложении человека, строении и функциях желудка, автор многих анатомических терминов.

В 1755 г. в Москве по инициативе М.В. Ломоносова был открыт университет, на медицинском факультете которого с 1764 г. преподавалась анатомия. Значительную роль в развитии московской анатомической школы сыграл первый русский профессор Московского университета академик С.Г. Зыбелин (1735-1802), читавший лекции на русском языке. Известен его труд «Слово о сложении тела человеческого и способах, как оные предохранять от болезней» (1777).

В XVIII в. появились новые труды, обогатившие анатомическую науку. Д.И. Иванов (1751-1821), ученик С.Г. Зыбелина, в 1781 г. опубликовал работу «О происхождении межреберных нервов», в которой описал анатомию симпатического ствола. В 1782 г. А.М. Шумлянский (1748-1795) выполнил исследование «О строении почек», в котором на 60 лет раньше В. Боумена описал микроскопическую анатомию почек, их извитые канальцы и капсулу клубочка, которая известна под названием «капсула Шумлянского-Боумена».

Большим вкладом в анатомическую науку явилось издание в 1783 г. «Анатомико-физиологического словаря», автором которого был профессор повивального искусства (акушерства) Н.М. Амбодик-Максимович (1744-1812).

Известными представителями московской анатомической школы в XIX в. были Е.О. Мухин (1766-1850) - профессор анатомии Московского университета, начавший изучать анатомию человека на расчлененных замороженных трупах. В 1815 г. он издал впервые на русском языке «Курс анатомии». Он восстановил при кафедре анатомический музей, погибший при пожаре 1812 г., выступал как пропагандист русской анатомической терминологии. Профессор Московского университета И.М. Соколов (1816-1872) опубликовал «Атлас анатомико-хирургических таблиц», много внимания уделял пополнению анатомического музея препаратами. Большой вклад в анатомию внес Д.Н. Зернов (1843-1917), в течение многих лет возглавлявший кафедру

нормальной анатомии в Московском университете. Он написал популярный учебник анатомии, выдержавший 14 изданий, изучал органы чувств, изменчивость борозд и извилин коры полушарий большого мозга, брыжеечную часть тонкой кишки.

Основателем петербургской анатомической школы был П.А. Загорский (1764-1846), который изучал сравнительную анатомию, написал учебник по анатомии «Сокращенная анатомия, или руководство к познанию строения человеческого тела». Наиболее известный ученик П.А. Загорского И.В. Буяль-ский (1789-1866), анатом и хирург, опубликовал «Анатомико-хирургические таблицы», учебник по анатомии, предложил метод бальзамирования трупов. Значительный вклад в анатомическую науку (эмбриологию) сделал К.М. Бэр (1792-1876) - профессор сравнительной анатомии и физиологии Петербургской медико-хирургической академии. Он открыл яйцеклетку человека и описал развитие ряда органов. В книге «Об истории развития животных» (1828-1837) он изложил учение о зародышевых листках, а также теорию повторения морфологических признаков в эмбриогенезе.

Особое место в истории анатомии и хирургии занимает Н.И. Пирогов (1810- 1881). Начав медицинскую деятельность в стенах Московского университета, он продолжал занятия анатомией и хирургией в Дерптском (ныне Тартуском) университете. По инициативе Н.И. Пирогова при Медико-хирургической академии в Петербурге был создан Анатомический институт, усовершенствована система анатомической подготовки врачей. Большой заслугой Н.И. Пирогова как анатома был оригинальный метод исследования тела человека по распилам замороженных трупов (по методу Е.О. Мухина) с целью изучения взаимоотношений органов друг с другом и со скелетом. Результаты многолетних трудов Н.И. Пирогов обобщил в книге «Топографическая анатомия, иллюстрированная разрезами, проведенными через замороженное тело человека в трех направлениях» (1852-1859). Н.И. Пирогов изучил фасции и клетчаточные пространства в теле человека. Его труд «Хирургическая анатомия артериальных стволов и фасций» (1838) переиздавался неоднократно. Н.И. Пирогов опубликовал «Полный курс прикладной анатомии человеческого тела» (1843-1848). В области анатомии Н.И. Пирогов сделал немало открытий. Именем Н.И. Пирогова названы треугольник на шее, апоневроз двуглавой мышцы плеча, лимфатический узел, расположенный в глубоком кольце бедренного канала, и другие анатомические образования.
Ученик и последователь Н.И. Пирогова В.Л. Грубер (1814-1890) создал лучший в Петербурге анатомический музей, реорганизовал преподавание анатомии, уделив большее внимание практической его части. Работы В.Л. Грубера посвящены главным образом систематической и сравнительной анатомии.

Широко известный ученый и анатом П.Ф. Лесгафт (1837-1909), работавший в Казани и Петербурге, является основоположником функциональной анатомии и теории физического воспитания. Он опубликовал «Основы теоретической анатомии», обосновал возможность направленного изменения структуры человеческого организма путем воздействия на его функции с помощью физических упражнений. Работы П.Ф. Лесгафта посвящены строению и функциям костей, суставов и мышц, анатомии прямой кишки и промежности, общим закономерностям ветвления кровеносных сосудов.

Многие открытия в области анатомии были сделаны в Киеве, входившем в состав России. В.А. Бец (1834-1894) изучал строение мозгового вещества надпочечников, коры головного мозга и описал гигантопирамидальные невро-циты. Ученик Д.Н. Зернова М.А. Тихомиров (1846-1902) был автором монографии «Варианты артерий и вен» (1900), Ф.А. Стефанис (1865-1917) изучал лимфатическую систему тела человека.

В XX в. отечественные ученые успешно развивают функциональное и экспериментальное направления в анатомии, разрабатываются новые методы научных исследований, перспективные научные направления. Широкое признание и распространение получил метод макро- и микроскопического исследования, повсеместно используются микроскопическая техника, рентгеновский и биометрический методы.

В области экспериментальной анатомии успешно работал выдающийся представитель ленинградской школы анатомов В.Н. Тонков (1872-1954), долго возглавлявший кафедру анатомии Военно-медицинской академии и подготовивший многочисленных учеников (Б.А. Долго-Сабуров, Г.Ф. Иванов, А.П. Любомудров, Ф.П. Маркизов, К.В. Ромодановский и др.). В.Н. Тонков исследовал коллатеральное кровообращение, кровеносные сосуды в различных условиях, кровоснабжение нервов, первым применил рентгеновские лучи для анатомического изучения скелета (в 1896 г.). В.Н. Тонков работал также в области эмбриологии и сравнительной анатомии, он автор неоднократно переиздававшегося учебника по анатомии. Ученик В.Н. Тонкова и его преемник по кафедре Б.А. Долго-Сабуров (1900-1960) продолжал изучать кровеносные сосуды, он издал такие книги, как «Анастомозы и пути окольного кровообращения у человека» (1956), «Иннервация вен» (1959) и др.
В течение многих лет (с 1937 по 1977 г.) кафедру анатомии в Ленинградском медицинском институте возглавлял М.Г. Привес (1904-2000), известный своими работами в области ангиологии, рентгеноанатомии, автор неоднократно переиздававшегося учебника по нормальной анатомии человека. Известны монографии М.Г. Привеса «Рентгенография лимфатической системы» (1948), «Методы консервирования анатомических препаратов» (1957).

Выдающийся ученый, анатом В.П. Воробьев (1876-1937), работавший в Харькове, исследовал вегетативную нервную систему. Он предложил методы изучения нервов, описал нервные сплетения сердца и желудка у человека. Он создал широко известный пятитомный «Атлас анатомии человека».

Основоположником школы отечественных лимфологов является Г.М. Иосифов (1870-1933), профессор анатомии сначала Томского университета, а затем Воронежского института. Широко известен его труд «Лимфатическая система человека» (1914), переизданный на немецком языке в 1930 г.

Учение об индивидуальной изменчивости и крайних формах строения тела человека и его органов разработал В.Н. Шевкуненко (1872-1952). Он опубликовал «Курс топографической анатомии» (1935) и «Атлас периферической нервной и венозной систем» (1949).

Кафедру анатомии Московского университета после Д.Н. Зернова (с 1900 по 1930 г.) возглавлял его ученик П.И. Карузин (1864-1939), который был также организатором кафедры анатомии в медицинских институтах Астрахани, Смоленска. П.И. Карузин опубликовал «Руководство по пластической анатомии» (1921) и «Словарь анатомических терминов» (1928). После П.И. Карузина кафедру анатомии в Московском университете (с 1930 г. - 1-й Московский медицинский институт) возглавил ученик В.Н. Тонкова - Г.Ф. Иванов (1893-1955), автор книг «Хромаффинная и интерреналовая системы человека» (1930), «Нервы и органы чувств сердечно-сосудистой системы» (1945), двухтомного руководства по анатомии (1949).
Большой вклад в изучение функциональной анатомии лимфатической системы человека и животных внес ученик Г.М. Иосифова - Д.А. Жданов (1908-1971), ранее заведовавший кафедрой анатомии в Горьковском, Томском медицинских институтах и в Ленинградском санитарно-гигиеническом институте. Заведуя кафедрой анатомии в 1-й Московском медицинском институте,

Д.А. Жданов воспитал многочисленных учеников, он автор монографий «Хирургическая анатомия грудного протока и главных лимфатических коллекторов и узлов туловища» (1945), «Общая анатомия и физиология лимфатической системы» (1952), «Леонардо да Винчи - анатом» (1955).

Кафедрой анатомии 2-го Московского государственного университета (с 1930 г. - 2-й Московский государственный медицинский институт) до 1944 г. руководил профессор А.А. Дешин (1869-1945), известный исследователь проводящих путей головного и спинного мозга. Аналогичную кафедру во вновь созданном во 2-м МГМИ педиатрическом факультете с 1931 по 1953 г. возглавлял профессор П.П. Дьяконов (1882-1953). С 1944 по 1959 г. кафедрой анатомии лечебного факультета 2-го МГМИ заведовал В.Н. Терновский (1888-1976) - известный историк анатомии, инициатор издания на русском языке трудов Ве-залия, Галена и др.

Много сделал для анатомической науки В.В. Куприянов (1912-2006), возглавлявший кафедру анатомии во 2-м МГМИ с 1959 по 1982 год. Он опубликовал ряд книг, содержащих новые анатомические сведения: «Иннервация малого круга кровообращения» (1959), «Андрей Везалий» (1964), «Пути микроциркуляции» (1969), «О врачебных ошибках» (1970), «Лицо человека» (1988), «Отечественная анатомия на этапах истории» (1981) и др.
Значительный след в истории анатомической науки оставил М.Ф. Иваниц-кий (1895-1969), возглавлявший кафедру анатомии в Московском институте физической культуры, работавший в области динамической анатомии, написавший оригинальный учебник по анатомии для студентов институтов физической культуры.

Широко известны исследования в области антропологии, выполненные В.В. Бунаком (1891-1979).

С 1978 по 1998 г. кафедру анатомии и спортивной морфологии в Государственном центральном институте (академии) физической культуры возглавлял Б.А. Никитюк (1933-1998), известный работами в области анатомической антропологии, автор ряда учебников и учебных пособий, а также монографий «Конституция человека» (1991), «Очерки теории интегративной антропологии» (1995), «Биотехнологические и валеологические аспекты анатомии человека» (1997) и др.

Большой вклад в анатомическую науку внес В.В. Кованов (1909-1995), разработавший учение о фасциях, соединительнотканных влагалищах сосудов и нервов, опубликовавший ряд книг и учебников по топографической анатомии.

Заметный след в истории анатомии оставил С.С. Михайлов (1919-1993), профессор Оренбургского, а затем (с 1964 г.) Московского стоматологического медицинского института, автор монографий «Артериовенозные сонно-пещеристые аневризмы» (1965), «Иннервация интра- и экстракраниальных венозных образований» (1965), автор и редактор учебника «Анатомия человека».

Вопросы сравнительной анатомии, палеонтологии и антропологии разрабатывал М.А. Гремяцкий (1887-1963) - автор учебника для биологов «Анатомия человека». Анатомию детей и подростков изучали Г. Штефко (1893-1945), Л.К. Семенова (1912-1998).

В 60-х годах XIX в. на базе кафедр анатомии человека в ведущих университетах России (Петербургском, Московском, Казанском) были созданы первые кафедры гистологии и эмбриологии.
Впервые курс гистологии и эмбриологии в Петербургской медико-хирургической академии с 1852 г. читал профессор Н.М. Якубович (1816- 1879), хотя кафедра гистологии и эмбриологии в

академии была открыта лишь в 1868 г. Профессор этой кафедры М.Д. Лавдовский (1846-1932) известен работами в области регенерации и дегенерации нервных волокон. Он является автором (совместно с Ф.В. Овсянниковым) первого русского руководства по гистологии (1887). Сменивший М.Д. Лавдовского на этой кафедре А.А. Максимов (1874-1928) известен работами в области процессов кроветворения, строения и функции соединительной ткани, крови. Он написал учебник гистологии.

В Петербургском университете вопросами гистофизиологии занимался профессор Ф.В. Овсянников (1827-1906), исследовавший тонкое строение нервной системы и органов чувств.

Кафедру гистологии в Московском университете в 1869 г. организовал

А. И. Бабухин (1827-1881), изучавший гистофизиологию мышечной и нервной ткани, развитие и строение сетчатки глаза. Ученик и преемник А.И. Бабухина по кафедре И.Ф. Огнев (1866-1927) исследовал строение и физиологию клеток, тканей и органов при воздействии различных внешних и внутренних факторов.

М.А. Барон (1904-1974), возглавлявший кафедру гистологии с 1932 по 1952 г., известен фундаментальными исследованиями серозных оболочек (брюшины, плевры и др.). Сменивший М.А. Барона на кафедре гистологии

В. Г. Елисеев (1899-1966) исследовал гистофизиологию крови, соединительной ткани различных органов и ее изменения при различных воздействиях. Научные результаты он обобщил в книге «Соединительная ткань». В.Г. Елисеев с учениками и сотрудниками опубликовал популярный учебник «Гистология», выдержавший несколько изданий.

Ученик и преемник В.Г. Елисеева на кафедре гистологии Ю.И. Афанасьев (1928-1999) исследовал эндокринные железы и их функции.
Б.И. Лаврентьев (1892-1944), профессор Московского университета, затем 2-го Московского государственного медицинского института, является создателем экспериментальной нейрогистологии, он разрабатывал вопросы нервной трофики.

Н.Г. Колосов (1897-1980), работавший в Сталинграде, Саратове, Ленинграде, опубликовал монографии «Некоторые главы по морфологии вегетативной нервной системы» (1954), «Нервная система пищеварительного тракта позвоночных и человека» (1968), «Вегетативный узел» (1972).

Профессор 2-го Московского государственного медицинского института Т.А. Григорьева (1901-1968) результаты исследований нервной, соединительной, мышечной тканей обобщила в книге «Иннервация кровеносных сосудов».

К.А. Арнштейн (1840-1919), возглавивший кафедру гистологии в Казанском университете в 1872 г., известен исследованиями периферических нервных окончаний. А.С. Догель (1852-1922) работал в Казанском, Томском, Петербургском университетах, изучал строение вегетативной нервной системы.

Он основал в 1916 г. журнал «Архив анатомии, гистологии и эмбриологии», который в 1992 г. получил название «Морфология».

Ученик А.С. Догеля А.А. Заварзин (1886-1945) - профессор Военно-медицинской академии в Ленинграде, изучал сравнительную гистологию нервной системы, соединительной и мышечной тканей, предложил классификацию тканей на основе их функций. А.А. Заварзин опубликовал результаты своих работ в книгах «Очерки по эволюционной гистологии нервной системы» (1941) и «Очерки по эволюционной гистологии крови и соединительной ткани» (1945).

Исследователем эволюционной гистологии вместе с А.А. Заварзиным был профессор Военно-медицинской академии Н.Г. Хлопин (1897-1961), опубликовавший монографии «Культура тканей» (1940), «Общебиологические и экспериментальные основы гистологии» (1946).
Профессор Военно-медицинской академии С.И. Щелкунов (1904-1977) изучал эволюционную и сравнительную гистологию, реактивность мышечной и эпителиальной тканей, эндокарда и кровеносных сосудов. Результаты исследований он опубликовал в книгах «Клеточная теория и учение о тканях» (1958), «Основные принципы клеточной дифференцировки» (1977). Совместно с А.А. Заварзиным он издал «Руководство по гистологии» (1954).

Вопросы эмбриологии в Казанском, а затем и Ленинградском университетах исследовал П.Г. Светлов (1892-1974). Он изучал влияние факторов внешней среды на развитие зародыша. Б.П. Токин (1900-1984) написал популярный учебник «Общая эмбриология», выдержавший несколько изданий.

Известный ученый А.Г. Кнорре (1914-1998) с 1955 г. заведовал кафедрой гистологии и эмбриологии в Ленинградском педиатрическом медицинском институте. Он опубликовал монографии «Вегетативная нервная система» (1958), «Краткий очерк эмбриологии человека» (1959), «Эмбриональный гистогенез» (1971).

Во второй половине XX - начале XXI вв. в анатомию, гистологию и эмбриологию внедряются новые современные методы исследования, рентгеновский и биометрический методы, микроскопическая и ультрамикроскопическая техника, что позволяет получать новые факты, делать ценные для науки и для практической медицины выводы.

Вопросы для повторения и самоконтроля

1. Назовите первых ученых, работавших в области анатомии в первые столетия нашей эры.

2. Когда и кем были опубликованы первые книги, содержащие анатомические данные?

3. В каких городах (странах) были открыты первые кафедры анатомии?

4. Назовите известных вам ученых, работавших в области анатомии в XVIII-XIX вв.

5. Когда и где в нашей стране были открыты медицинские учебные заведения и в них кафедры анатомии?

6. Назовите известных вам анатомов XIX в. и названия опубликованных ими книг.

7. Назовите известных вам анатомов, работавших в первой половине XX в. и их заслуги в области науки.

МЕТОДЫ ИССЛЕДОВАНИЯ В АНАТОМИИ

Основными методами в анатомии (от греч. *anatome* - рассечение) являются рассечение трупа, извлечение из него органов и их подробное изучение. Для изучения полых внутренних органов, кровеносных сосудов используются методы наполнения их различными густыми и жидкими массами. Для изучения тела живого человека используется рентгеновский метод исследования (рентгено-анатомия). В клинике для осмотра внутренних полых органов и полостей тела, их рельефа используют системы трубок различного устройства (эндоскопия). Современная анатомия широко использует эксперименты на животных.

В анатомии для изучения тонкого строения органов применяют микроскопические (гистологические) исследования специально обработанных и подготовленных частиц тканей, клеток, изучаемых с использованием светового или электронного микроскопа.

В современной анатомии используются ультразвуковые методы (подходы), метод ангиографии (рентгенологическое изучение сосудов после их контрастирования), метод компьютерной томографии (КТ), метод ядерно-магнитного резонанса (ЯМР) и др.

Термины общего назначения

Для обозначения типа телосложения, положения тела человека в пространстве, расположения органов и их частей относительно друг друга в анатомии используют различные термины, в том числе понятия о плоскостях и осях (рис. 2). Человек построен по принципу двусторонней (билатеральной) симметрии, тело его делят на две половины - правую и левую. Границей между ними является *срединная (медианная) плоскость,* расположенная вертикально и ориентированная спереди назад в сагиттальном направлении (от лат. *sagitta* - стрела). Эту плоскость называют *сагиттальной.*
Сагиттальная (срединная) плоскость отделяет правую половину тела *(правый - dexter)* от левой половины *(левый - sinister).* Вертикальная плоскость, ориентированная перпендикулярно к сагиттальной и отделяющая переднюю часть тела *(передний - anterior)* от задней *(задний - posterior),* называется *фронтальной* (от лат. *frons* - лоб) плоскостью, соответствующей плоскости лба.

Вместо терминов «передний» и «задний» при определении положения внутренних органов обычно используются понятия «брюшной» или «вентральный» *(ventralis)* и «спинной» или «дорсальный» *(dorsalis)* - соответственно.

Горизонтальная плоскость отделяет расположенные ниже отделы тела *(нижний - inferior)* от вышележащих *(верхний - superior),* она ориентирована перпендикулярно сагиттальной и фронтальной плоскостям.

Сагиттальная, фронтальная и горизонтальная плоскости могут быть проведены через любую точку тела человека. Соответственно плоскостям выделяют оси, позволяющие ориентировать органы относительно положения тела. *Вертикальная ось* (вертикальный - *verticalis)* направлена вдоль тела стоящего человека. По этой оси располагаются позвоночный столб и другие органы (грудная и брюшная части аорты, грудной проток, пищевод). Вертикальная ось совпадает с *продольной осью (продольный - longitudinalis),* которая также ориентирована вдоль тела человека или некоторых его частей (рука, нога), находящегося в любом положении в пространстве. *Фронтальная (поперечная) ось (поперечный - transversus, transversalis)* по направлению совпадает с фронтальной плоскостью и ориентирована справа налево или слева

направо. *Сагиттальная ось* (сагиттальный - *sagittalis)* расположена в переднезаднем направлении, как и сагиттальная плоскость.

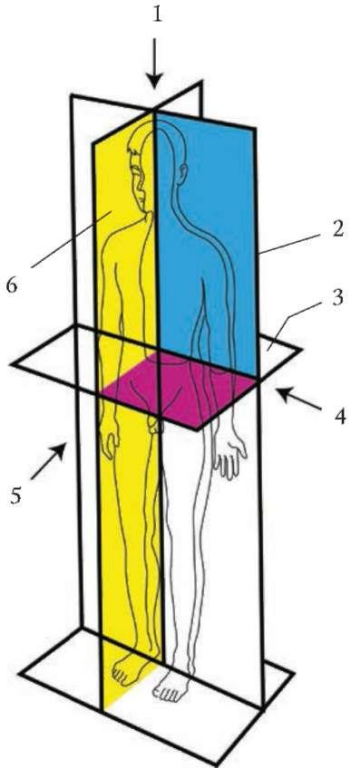

Рис. 2. Оси и плоскости, проводимые через тело человека. Схема (вид спереди и слева): 1 - вертикальная (продольная) ось; 2 - фронтальная плоскость; 3 - горизонтальная плоскость; 4 - поперечная ось; 5 - сагиттальная ось; 6 - сагиттальная плоскость

Для обозначения положения органов и частей тела пользуются определенными анатомическими терминами:

• *медиальный (medialis),* если орган (органы) лежит ближе к срединной плоскости;

• *латеральный (боковой; lateralis),* если орган расположен дальше от срединной плоскости;

• *промежуточный (intermedius),* если орган лежит между двумя соседними образованиями;

• *внутренний* (лежащий внутри; *internus)* и *наружный* (лежащий кнаружи; *externus),* когда речь идет об органах, расположенных внутри, в полости тела, или вне ее;

• *глубокий* (лежащий глубже; *profundus)* и *поверхностный* (расположенный на поверхности; *superficialis)* указывают на положения органов, лежащих на различной глубине.

Для обозначения начала конечности, находящейся ближе к туловищу, пользуются термином *«проксимальный»* (ближайший к туловищу, *proximalis).* Удаленную от туловища часть конечности называют *дистальной (distalis).* Употребляют термин *«ладонный» (palmaris,* или *volaris),* находящийся на стороне ладони, или *подошвенный (plantaris),* лежащий со стороны подошвы. Край предплечья со стороны лучевой кости называют *лучевым (radialis),* а со стороны локтевой кости - *локтевым (ulnaris).* На голени возле малоберцовой кости находится *малоберцовый (fibularis)* край, а противоположный край, где лежит большеберцовая кость, - *большеберцовый (tibialis).*

Для определения проекции границ сердца, легких, печени, плевры и других органов на поверхности тела условно проводят вертикальные линии вдоль тела человека. **Передняя срединная линия** *(linea mediana anterior)* проходит вдоль передней поверхности тела, на границе между правой и левой его половинами. **Задняя срединная линия** *(linea mediana posterior)* идет вдоль позвоночного столба, над вершинами остистых отростков позвонков. **Грудинная (около-грудинная) линия** *(linea sternalis)* идет по краю грудины, **среднеключичная линия** *(linea medioclavicularis)* проходит через середину ключицы. Нередко эту линию называют **сосковой линией** *(linea mamillaris),* поскольку ее положение обычно совпадает с положением соска молочной железы. **Передняя подмышечная линия** *(linea axillaris anterior)* начинается от одноименной складки *(plica axillaris anterior)* в области подмышечной ямки. **Средняя подмышечная линия** *(linea axillaris media)* начинается от самой глубокой точки подмышечной ямки; **задняя подмышечная линия** *(linea axillaris posterior)* - от **задней подмышечной** складки *(plica axillaris posterior).* **Лопаточная линия** *(linea scapularis)* проходит через нижний угол лопатки, **околопозвоночная линия** *(linea paravertebralis)* идет вдоль позвоночного столба по реберно-поперечным суставам.
В практических целях в теле человека различают ряд областей, которые на кожном покрове имеют определенные границы, в пределах которых рассматривается проекция внутренних органов, расположенных в глубине, в грудной, брюшной и других полостях (областях) (рис. 3, 4).

Источник KingMed.info

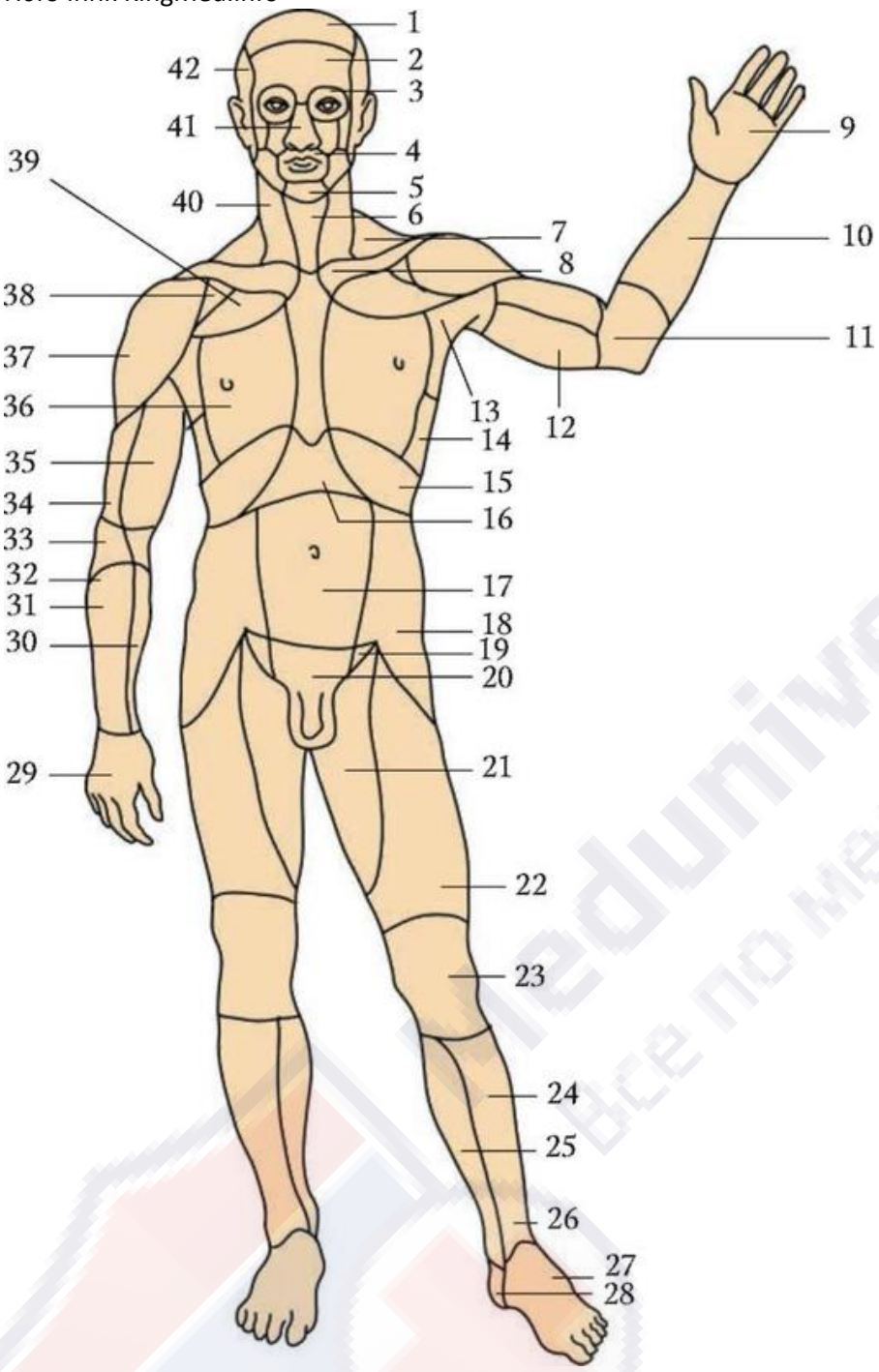

Рис. 3. Области передней стороны тела человека: 1 - теменная; 2 - лобная; 3 - глазница; 4 - область рта; 5 - подбородочная; 6 - передняя область шеи; 7 - латеральная область шеи; 8 - область ключицы; 9 - ладонь кисти; 10 - передняя область предплечья; 11 - передняя локтевая область; 12 - задняя область плеча; 13 - подмышечная; 14 - грудная; 15 - подреберная; 16 - надчревная; 17 - пупочная; 18 - боковая область живота; 19 - паховая; 20 - лобковая; 21 - медиальная область бедра; 22 - передняя область бедра; 23 - передняя область колена; 24 - передняя область голени; 25 - задняя область голени; 26 - передняя голеностопная; 27 - тыл стопы; 28 - пяточная; 29 - тыл кисти; 30 - передняя область предплечья; 31 - предплечье; 32 - задняя область предплечья; 33 - задняя локтевая; 34 - задняя область плеча; 35 - передняя область плеча; 36 - область молочной железы; 37 - дельтовидная; 38 - ключично-грудной треугольник; 39 - подключичная ямка; 40 - грудино-ключично-сосцевидная; 41 - область носа; 42 - височная область

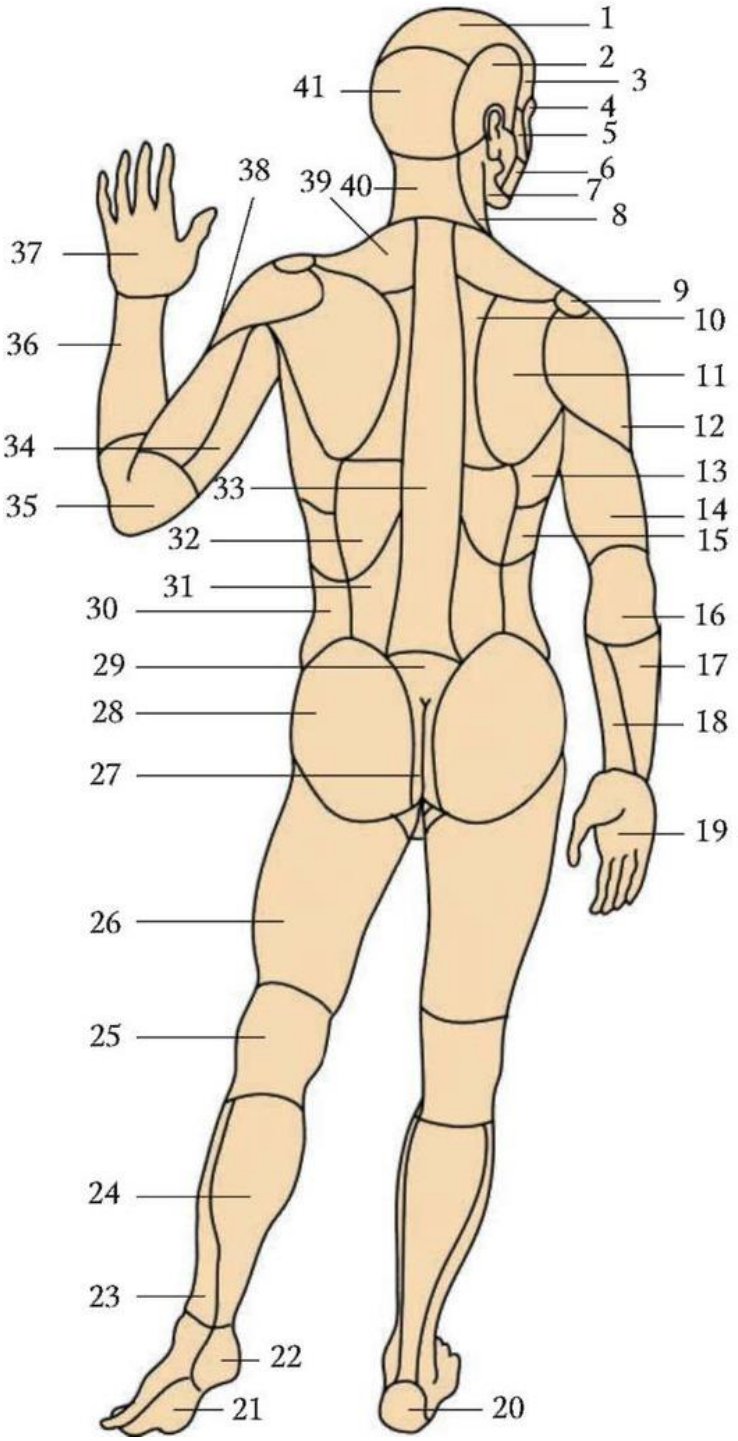

Рис. 4. Области задней стороны тела человека: 1 - теменная; 2 - височная; 3 - лобная; 4 - глазница; 5 - скуловая; 6 - щечная; 7 - поднижнечелюстной треугольник; 8 - грудино-ключично-сосцевидная; 9 - акромиальная; 10 - межлопаточная; 11 - лопаточная; 12 - дельтовидная; 13 - латеральная область груди; 14 - задняя область плеча; 15 - подреберная; 16 - задняя локтевая; 17 - задняя область предплечья; 18 - передняя область предплечья; 19 - ладонь; 20 - пяточная; 21 - подошва; 22 - тыл стопы; 23 - передняя область голени; 24 - задняя область голени; 25 - задняя область колена; 26 - задняя область бедра; 27 - заднепроходная; 28 - ягодичная; 29 - крестцовая; 30 - боковая область живота; 31 - поясничная; 32 - подлопаточная; 33 - позвоночная; 34 - задняя область плеча; 35 - задняя локтевая область; 36 - задняя область предплечья; 37 - тыл кисти; 38 - передняя область плеча; 39 - надлопаточная; 40 - задняя область шеи; 41 - затылочная область

Источник KingMed.info

КЛЕТКИ И ТКАНИ

КЛЕТКИ

Тело человека состоит из клеток, тканей и органов. **Клетка** *(cellula)* является элементарной единицей всех живых организмов. Клетки обеспечивают функции размножения, роста, обмена веществ и энергии, регенерации, приспособления к изменяющимся условиям внешней среды. Клетки имеют различную форму и строение (плоские, кубические, шарообразные и др.), химический состав. Их размеры варьируют от нескольких микрометров (лимфоцит) до 200 микрометров (яйцеклетка). У клетки есть цитолемма, цитоплазма, содержащая органоиды (органеллы) и ядро (рис. 5).

Цитолемма, или **плазмолемма** *(cytolemma, s. plasmolemma),* - оболочка клетки, толщиной 9-10 нм; она отделяет содержимое клетки от внеклеточной (внешней) среды. Цитолемма выполняет разделительную, защитную, транспортную функции, воспринимает воздействия внешней среды. Рецепторная функция цитолеммы заключается в распознавании действующих на клетку химических веществ и физических факторов. Через цитолемму осуществляется перенос различных молекул (частиц) в клетку и из нее. Перенос молекул внутрь клетки называется эндоцитоз. *Эндоцитоз* подразделяют на фагоцитоз (перенос частиц погибших клеток, микроорганизмов) и *пиноцитоз* (перенос жидкости). Выведение молекул (вещества) из клетки, или *экзоцитоз,* происходит с помощью пузырьков, вакуолей, в которых вещества выводятся из клетки.

Цитолемма является полупроницаемой биологической мембраной, у которой различают наружный, промежуточный и внутренний слои (пластинки). Наружный и внутренний слои цитолеммы представляют собой электронно-плотные липидные пластинки (бислой), а между ними - гидрофобная зона липидных молекул толщиной 3 нм (рис. 6). В наружном слое цитолеммы расположены цитохром, гликолипиды, их углеводные цепи направлены наружу. Внутренний слой, направленный к цитоплазме клетки, содержит молекулы холестерина, фермента АТФ-синтетазы. В цитолемме также присутствуют белки. Некоторые из них выполняют рецепторную функцию, другие участвуют в экзо- и эндоцитозе, являются ферментами. Снаружи цитолемма покрыта *гли-кокаликсом* толщиной 7,5-200 нм, образованным гликолипидами и другими углеводами.
Цитолемма образует межклеточные соединения, микроворсинки, реснички, инвагинации, отростки. Выделяют *простые, зубчатые* и *специальные межклеточные* (клеточные) *соединения (junctiones intercellulares).* У простых межклеточных соединений расстояние между цитолеммой соседних клеток (межклеточное пространство) равно 15-20 нм. При образовании зубчатых межклеточных соединений выпячивания (зубцы) цитолеммы одной клетки вклиниваются (заходят) между зубцами другой клетки. У специальных (плотных) межклеточных соединений цитолемма соседних клеток сближается («сливается») между собой, образует запирающую зону, не проницаемую для молекул. При образовании *запирающей зоны* на ограниченном участке образуется *зона (пятно) слипания,* или *десмосома* (между эпителиальными клетками).

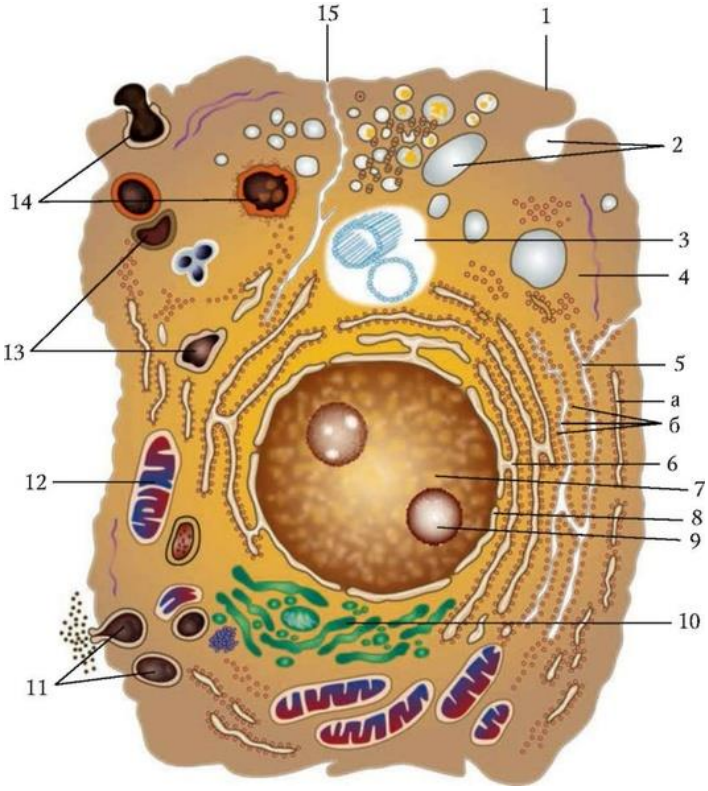

Рис. 5. Ультрамикроскопическое строение клетки. Схема: 1 - цитолемма (цитоплазматическая мембрана); 2 - пиноцитозные пузырьки; 3 - центросома (клеточный центр; цитоцентр); 4 - гиалоплазма; 5 - эндоплазматическая сеть: а - мембрана зернистой сети, б - рибосомы; 6 - связь перинуклеарного пространства с полостями эндоплазматической сети; 7 - ядро; 8 - ядерные поры; 9 - ядрышко; 10 - внутренний сетчатый аппарат (комплекс Гольджи); 11 - секреторные вакуоли; 12 - митохондрия; 13 - лизосомы; 14 - последовательные стадии фагоцитоза; 15 - связь клеточной оболочки (цитолеммы) с мембранами эндоплазматической сети

Щелевидные межклеточные соединения (нексусы) имеют длину 2-3 мкм. У таких соединений цитолемма соседних клеток расположена на расстоянии 2-3 нм. Ионы и мелкие молекулы легко проникают через такие соединения.

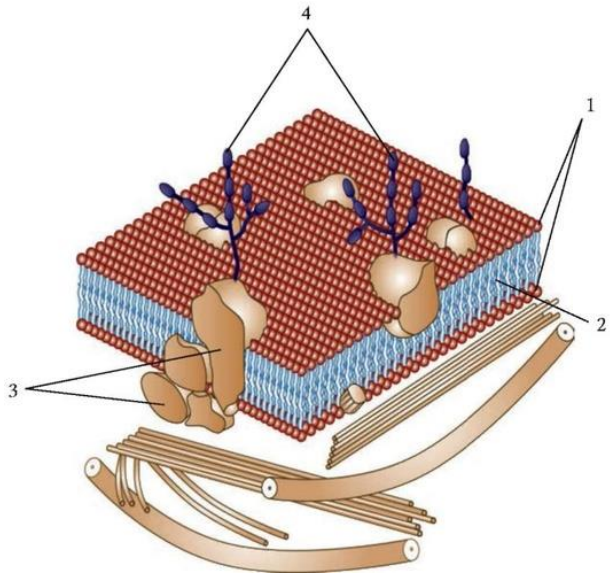

Рис. 6. Строение цитоплазматической мембраны (цитолеммы): 1 - липиды; 2 - гидрофобная зона липидных молекул; 3 - белковые молекулы; 4 - полисахариды гликокаликса

Микроворсинки находятся на поверхностях многих клеток и увеличивают их поверхности. Длина *микроворсинки (microvillus)* около 1-2 мкм, диаметр - до 0,1 мкм. У лейкоцитов, клеток соединительной ткани, эпителиоцитов тонкой кишки микроворсинки образуют так называемую *щеточную каемку.* Микроворсинки могут обладать подвижностью, что связано с наличием у них активных микрофиламентов. Каркас каждой микроворсинки образован пучком, содержащим около 40 микрофиламентов.

Реснички и **жгутики** (органеллы специального назначения) участвуют в процессах движения, представляют собой выросты цитоплазмы. *Реснички,* или *кинетоцилии (cilium, s. kinetocilium),* выполняют двигательные функции, движения имеют маятникообразный, волнообразный характер. Реснички покровного эпителия верхних дыхательных путей, семявыносящих канальцев, маточных труб имеют в длину до 5-15 мкм каждая, диаметр - 0,15-0,25 мкм. В центре реснички имеется *осевой филамент,* образованный периферическими двойными микротрубочками. *Жгутики* похожи по строению на реснички, они совершают согласованные колебательные движения.

Гиалоплазма *(hyaloplasma)* - гомогенная масса сложного состава, занимающая около 55% объема цитоплазмы клетки, содержит белки, полисахариды, нуклеиновые кислоты, ферменты, органеллы и цитоплазматические включения.

Органеллы *(organellae)* - обязательные микрокомпоненты клеток, выполняющие важнейшие функции. Различают мембранные и немембранные органеллы. *Мембранные органеллы* отграничены от гиалоплазмы мембранами. Мембранными органеллами являются эндоплазматическая сеть, внутренний сетчатый аппарат, митохондрии, лизосомы, пероксисомы. *Эндоплазматическая сеть (reticulum endoplasmicum)* представляет собой многочисленные пластинки, трубочки, цистерны округлой или уплощенной формы, мешочки. Различают *зернистую (шероховатую, гранулярную)* и *незернистую (гладкую, агранулярную) эндоплазматическую сеть.* У зернистой эндоплазматической сети, в отличие от незернистой, внешняя сторона имеет многочисленные рибосомы. Зернистая эндоплазматическая сеть синтезирует (на рибосомах) и транспортирует белки. Незернистая эндоплазматическая сеть участвует в синтезе липидов, углеводов, в их обмене.
Внутренний сетчатый аппарат *(apparatus reticulatus internus),* или **комплекс Гольджи,** представляет собой совокупность пузырьков, пластинок, вакуолей, мешочков, ограниченных мембранами и соединенных между собой узкими каналами. В комплексе Гольджи синтезируются и накапливаются полисахариды, белково-углеводные комплексы, которые выводятся из клеток. Комплекс Гольджи обычно в цитоплазме находится около ядра клетки, в эпителиальных клетках экзокринных желез он располагается над ядром. Мембраны комплекса Гольджи также постоянно обновляются.

Лизосомы *(lysosoma)* - пузырьки диаметром 0,2-0,5 мкм, содержат протеолитические ферменты (протеазы, липазы, фосфолидазы, нуклеазы, гликозида-зы, фосфатазы). Ферменты лизосом образуются путем синтеза на рибосомах зернистой эндоплазматической сети, откуда поступают в комплекс Гольджи (переносятся транспортными пузырьками). От пузырьков комплекса Гольджи отпочковываются первичные лизосомы. Мембраны лизосом устойчивы к действию их ферментов. Нарушение проницаемости мембраны лизосом активизирует ферменты, что приводит к тяжелым повреждениям клетки (ее гибели). Во вторичных (зрелых) лизосомах, или фаголизосомах, происходит переваривание биополимеров до мономеров, транспортирующихся через лизосомальную мембрану в гиалоплазму. Непереваренные вещества остаются в лизосоме, которая превращается в *остаточное тельце,* имеющее высокую электронную плотность.

Источник KingMed.info
Пероксисомы *(peroxysoma)* представляют собой пузырьки диаметром 0,3-1,5 мкм каждый. Они содержат окислительные ферменты. Пероксисомы участвуют в разрушении перекиси водорода, обезвреживании ряда токсичных веществ, расщеплении аминокислот, обмене липидов. Мембраны пероксисом образуются отпочкованием от незернистой эндоплазматической сети.
Митохондрии *(mitochondrion, s. mitochondrium)* участвуют в процессах клеточного дыхания, преобразования энергии в формы, доступные для использования, в окислении органических соединений, синтезе аденозинтрифосфорной кислоты (АТФ). Форма митохондрии округлая, удлиненная или палочковидная, длина - 0,5-1,0 мкм, ширина - 0,2-1,0 мкм. Размеры, количество и расположение митохондрий зависят от функции клетки. Много крупных митохондрий имеется у кардиомиоцитов и мышечных волокон диафрагмы. Мембрана митохондрий состоит из двух слоев (митохондриальных мембран), между которыми находится межмембранный промежуток толщиной 10-20 нм. Внутренняя митохондриальная мембрана образует многочисленные *кристы* (складки), расположенные, как правило, поперек длинной оси митохондрии (рис. 7). Благодаря кристам площадь внутренней митохондриальной мембраны значительно увеличивается. Между кристами находится митохондриальный *матрикс,* содержащий гранулы диаметром около 15 нм каждая (митохондриальные рибосомы). В матриксе присутствуют молекулы дезоксирибонуклеиновой кислоты (ДНК), обеспечивающие синтез молекул информационных, транспортных и рибосомальных РНК.

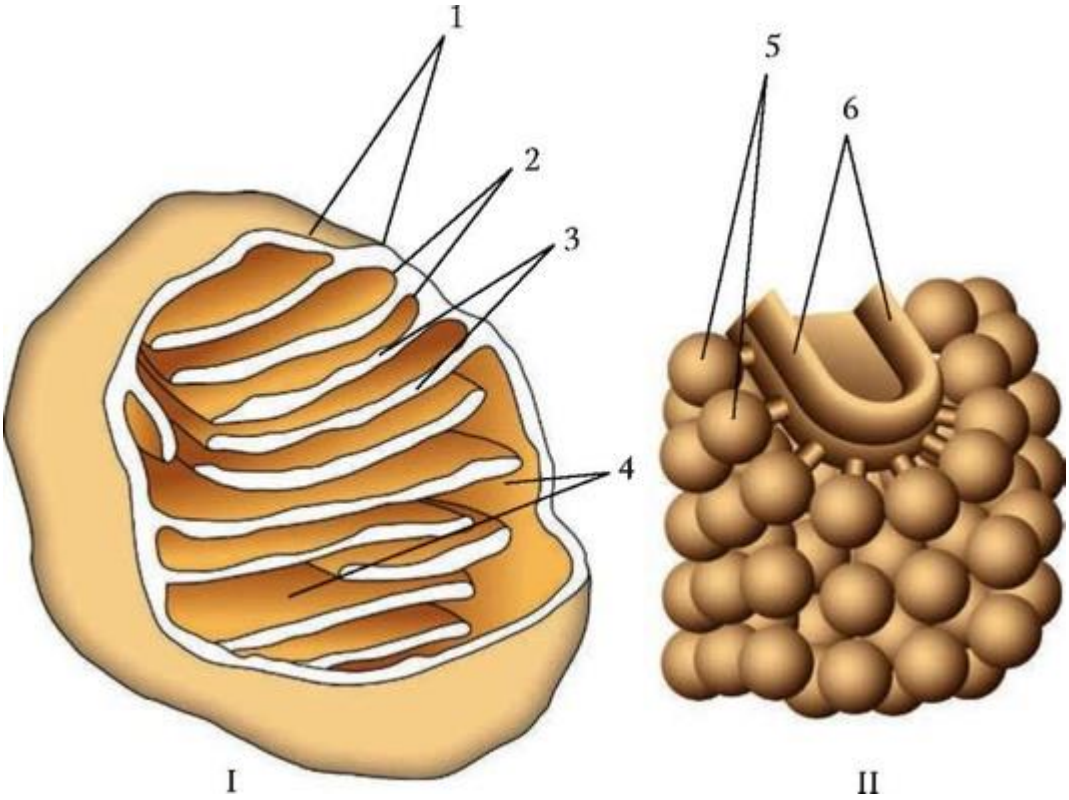

Рис. 7. Митохондрия: I - общая схема строения: 1 - наружная мембрана; 2 - внутренняя мембрана; 3 - кристы; 4 - матрикс; II - схема строения кристы: 5 - грибовидные тельца (АТФ-синтетаза); 6 - складка внутренней мембраны

Немембранные органеллы клетки. К немембранным органеллам клетки относятся цитоскелет, рибосомы и полисомы. *Цитоскелет* - сложная система микротрубочек, микрофиламентов, промежуточных филаментов и микротра-бекул. Он участвует в поддержании и изменении

формы клетки, распределении и перемещении ее компонентов, экзо- и эндоцитозе, обеспечении подвижности клетки, участии в межклеточных соединениях.
Микротрубочки *(microtubulus)* - это полые цилиндрические образования, длиной до нескольких микрометров, диаметром около 25 нм и толщиной стенки 5 нм. Микротрубочки имеют многочисленные боковые выросты. Связь микротрубочек с другими структурами клетки и между собой осуществляется с помощью специальных белков.

Цитоцентр *(cytocentrum), или* **клеточный центр,** образован двумя полыми цилиндрами длиной 0,3-0,5 мкм, диаметром 0,2 мкм (центриоли). *Цен-триоли* располагаются в перпендикулярных плоскостях. Центриоль состоит из 9 *триплетов* - частично слившихся микротрубочек (А, В, С), связанных поперечными белковыми мостиками («ручками»). В центральной части цен-триоли микротрубочки отсутствуют. В неделящейся клетке имеется одна пара центриолей (диплосома), находящаяся вблизи ядра. Перед делением клетки в ней образуется новая (дочерняя) центриоль, располагающаяся под прямым углом к имеющейся центриоли (материнской, зрелой). Пары центриолей затем расходятся к полюсам клетки. Во время митоза они являются центрами образования микротрубочек ахроматинового веретена деления.

Микрофиламенты *(microfilamentum)* - это тонкие белковые нити диаметром 5-7 нм, расположенные в цитоплазме клетки одиночно, в виде сетей или пучками. Основным белком микрофиламентов является актин, взаимодействующий с актинсвязывающими белками (до нескольких десятков видов в ми-крофиламенте). Микрофиламенты образуют каркас микроворсинок, участвуют в образовании десмосом, обеспечивают определенную прочность клетки, а также перемещение внутри цитоплазмы органелл и транспортных пузырьков, участвуют в обеспечении сократимости мышечных клеток. Промежуточные филаменты - это белковые нити толщиной 10 нм. Промежуточные филаменты не влияют на движение и деление клетки, но имеют для нее опорное, поддерживающее значение, обеспечивают распределение органелл по определенным участкам цитоплазмы. Промежуточные филаменты поддерживают форму отростков нервных клеток, удерживают миофибриллы в мышечной ткани, способствуют прикреплению миофибрилл к цитолемме. Микротрабекулы имеют неравномерную толщину (от 2 до 10 нм), они связывают различные компоненты цитоскелета между собой.
Рибосомы *(ribosoma)* - немембранные органеллы (диаметром 15-30 нм), обеспечивающие синтез белка. У синтетически активной клетки насчитывается несколько миллионов рибосом. Рибосома состоит из двух асимметричных субъединиц (малой и большой), образованных рибосомальными РНК (рРНК) и особыми белками (до 80 различных видов). Рибосомы располагаются в цитоплазме поодиночке (тогда они функционально неактивны) или формируют скопления - полирибосомы (полисомы).

Включения цитоплазмы - это временные ее компоненты, существование которых в клетке обусловлено накоплением в ней продуктов метаболизма. Выделяют трофические, секреторные, экскреторные и пигментные включения. *Трофигеские включения* различают в зависимости от природы накапливаемого вещества. Среди них имеются липидные включения (в виде липидных капель в цитоплазме) и *углеводные включения* (гранулы гликогена). *Секреторные включения* имеют вид мембранных пузырьков, содержащих секретируемый клеткой продукт. *Экскреторные включения* имеют вид мембранных пузырьков, где содержатся продукты метаболизма, подлежащие удалению из клетки. *Пигментные включения* - это скопления эндогенных и экзогенных пигментов. Эндогенными пигментами являются гемоглобин, меланин, липофусцин, экзогенными (поступившими в организм извне) - красители, пылевые частицы.

Транспорт веществ и мембран в клетке является важной ее функцией. Различают пассивный и активный транспорт веществ. *Пассивный транспорт* не требует энерготрат, он происходит путем диффузии молекул из среды с большим их содержанием в зону с их меньшим содержанием (перемещение по градиенту концентрации). Незаряженные частицы проходят между липидными молекулами или через белки цитолеммы, формирующие каналы.

Энергозависимый *активный транспорт* заряженных частиц зависит от разности потенциалов на поверхности цитолеммы. Обычно внутренняя поверхность цитолеммы имеет отрицательный заряд, что облегчает проникновение в клетку положительно заряженных ионов. Активный транспорт осуществляют специальные белки-переносчики.

Вопросы для повторения и самоконтроля

1. Назовите основные свойства клетки.

2. Какие форму и размеры может иметь клетка?

3. Назовите слои клеточной мембраны и виды межклеточных соединений.

4. Назовите мембранные и немембранные органеллы клетки.

5. Перечислите функции митохондрий, лизосом, рибосом, комплекса Гольд-жи.

6. Какие виды транспорта веществ через мембраны вы знаете? Чем эти виды транспорта отличаются между собой?

ЯДРО КЛЕТКИ

Ядро *(nucleus, s. caryon)* - важнейший ее компонент («мозговой центр»). Функциями ядра являются:

• хранение генетической информации (в молекулах ДНК, находящихся в хромосомах);

• реализация наследственной информации, контролирующей осуществление разнообразных процессов в клетке (от синтетических до запрограммированной гибели клетки - апоптоза);

• воспроизведение и передача наследственной (генетической) информации при делении клетки.

Клетка обычно имеет одно ядро. Встречаются многоядерные клетки и клетки без ядра (эритроцит, тромбоцит). Встречаются клетки с округлым, овоид-ным, бобовидным, палочковидным ядром. Ядро у многих клеток располагается в центре цитоплазмы (в клетках округлой, плоской формы), у других - в их базальной части (в клетках призматической формы) или на периферии клетки (например, в жировых клетках). У ядра различают ядерную оболочку, хроматин, ядрышко и нуклеоплазму (рис. 8).

Ядерная оболочка (кариотека) отделяет содержимое ядра от цитоплазмы, состоит из внутренней и наружной ядерных мембран толщиной 8 нм каждая и перинуклеарного пространства между ними. *Перинуклеарное пространство* (шириной 20-50 нм) содержит мелкозернистый матрикс. *Наружная ядерная мембрана* переходит в зернистую эндоплазматическую сеть. *Внутренняя ядерная мембрана* изнутри соединена с разветвленной сетью белковых фибрилл. В ядерной оболочке имеются многочисленные *ядерные поры* (отверстия) округлой формы, диаметром 50-70 нм каждая. У одного ядра имеется 30004000 пор, через которые содержимое ядра сообщается с цитоплазмой клетки. По краям пор наружная и внутренняя мембраны соединяются одна с другой и образуют *кольцо поры.* Каждая пора закрыта *диафрагмой* (комплексом поры). Диафрагмы пор образованы соединенными между

собой белковыми гранулами. Через ядерные поры происходят избирательный транспорт крупных частиц, а также обмен веществ между ядром и цитозолем.

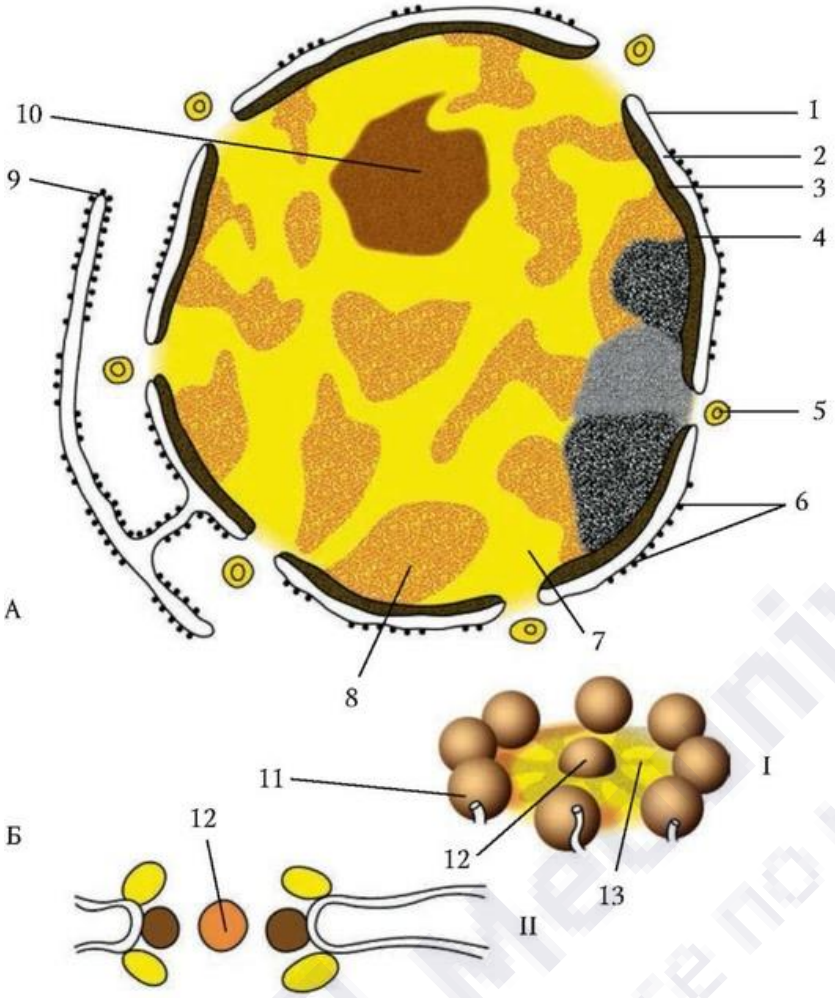

Рис. 8. Ядро клетки: А - ядро: 1 - наружная мембрана кариотеки (наружная ядерная мембрана); 2 - перинуклеарное пространство; 3 - внутренняя мембрана кариотеки (внутренняя ядерная мембрана); 4 - ядерная пластинка; 5 - поровый комплекс; 6 - рибосомы; 7 - нуклеоплазма (ядерный сок); 8 - хроматин; 9 - цистерна зернистой эндоплазматической сети; 10 - ядрышко; Б - поровый комплекс: I - пространственная реконструкция; II - схема основных структур; 11 - периферическая гранула; 12 - центральная гранула; 13 - диафрагма поры

Под ядерной оболочкой находится **нуклеоплазма** (кариоплазма), имеющая гомогенное строение, и ядрышко. В нуклеоплазме неделящегося ядра, в его ядерном белковом матриксе, находятся осмиофильные гранулы (глыбки) так называемого гетерохроматина. Участки разрыхленного хроматина, расположенные между гранулами, называют *эухроматином.* Разрыхленный хроматин называют *деконденсированным хроматином.* В нем наиболее интенсивно протекают синтетические процессы. Во время деления клетки хроматин уплотняется, конденсируется, образует *хромосомы.* В хромосомах синтетические процессы не происходят. Хроматин неделящегося ядра и хромосомы делящегося образованы молекулами дезоксирибонуклеиновой кислоты (ДНК), связанной с рибонуклеиновой кислотой (РНК) и белками (гистонами и негистонами).

Молекула ДНК состоит из двух длинных правозакрученных полинуклеотидных цепей (двойных спиралей). Молекула РНК образована одной полинуклеотидной цепью. Каждый нуклеотид состоит из азотистого основания, сахара и остатка фосфорной кислоты. Основания расположены

внутри двойной спирали, а сахарофосфатный скелет - снаружи. Наследственная информация в молекулах ДНК представлена (записана) в линейной последовательности ее нуклеотидов. Элементарной частицей наследственности является ген. **Ген** - это участок ДНК, имеющий определенную последовательность расположения нуклеотидов, ответственных за синтез одного определенного специфического белка. Молекула ДНК компактно упакована. Одна молекула ДНК, содержащая 1 млн нуклеотидов при их линейном расположении, заняла бы отрезок длиной всего 0,34 мм.

Хромосомы представляют собой удлиненные палочковидные структуры, имеющие два *плеча,* разделенные так называемой перетяжкой - *центромерой*. Поверхность хромосом покрыта различными молекулами, главным образом РНК. В соматических клетках имеются по две копии каждой хромосомы, их называют гомологичными. Они одинаковы по длине, форме, строению, расположению, несут одни и те же гены, расположенные одинаково. Особенности строения, количество и размеры хромосом называют кариотипом.
Нормальный **кариотип** человека включает 22 пары аутосом и одну пару половых хромосом (XX или XY). Соматические клетки человека имеют удвоенное (диплоидное) число хромосом - 46, половые клетки содержат одинарный (гаплоидный) набор - 23 хромосомы. Именно поэтому в половых клетках ДНК в два раза меньше, чем в диплоидных соматических клетках.

Ядрышко, одно или несколько, присутствует во всех неделящихся ядрах. Ядрышко состоит из электронно-плотной нуклеолонемы и гранулярной части. В нуклеолонеме различают нитчатую (фибриллярную) часть, состоящую из переплетающихся нитей РНК толщиной около 5 нм. Гранулярная часть образована зернами диаметром около 15 нм, представляющими собой частицы рибо-нуклеопротеидов (РНП) - предшественников рибосомных субъединиц.
Деление клеток. Клеточный цикл

Рост организма, увеличение числа клеток, их размножение осуществляются путем деления. Основными способами деления клеток в человеческом организме являются митоз и мейоз. Митотическое деление клеток **(митоз)** приводит к увеличению количества клеток, к росту организма, обеспечивает обновление клеток. У всех клеток при размножении (делении) наблюдаются изменения, укладывающиеся в рамки клеточного цикла. **Клеточным циклом** называют процессы, происходящие в клетке при подготовке к делению и во время деления, в результате которого одна клетка (материнская) делится на две дочерние. Митоз представляет собой период, когда материнская клетка разделяется на две дочерние. Митотическое деление клеток обеспечивает равномерное распределение структур клетки, ее ядерного вещества - хроматина - между двумя дочерними клетками. Длительность митоза - от 30 мин до 3 ч. В клеточном цикле выделяют подготовку клетки к делению (интерфазу) и митоз (процесс деления клетки) (рис. 9).

В **интерфазе,** продолжающейся 20-30 ч, количество органелл становится больше. В интерфазе масса клетки и всех ее структурных компонентов, в том числе центриолей, удваивается. Происходит репликация (повторение, удвоение) молекул нуклеиновых кислот. Это процесс передачи генетической информации, хранящейся в родительской ДНК, происходит путем точного ее воспроизведения в дочерней клетке. В итоге репликации каждая из двух дочерних молекул ДНК образована одной старой и одной новой цепью. В период подготовки к митозу в клетке синтезируются белки, необходимые для деления клетки (митоза). К концу интерфазы хроматин в ядре конденсирован.

В **профазе** постепенно распадается ядрышко, центриоли расходятся к полюсам клеток.
В **метафазе** разрушается ядерная оболочка, хромосомные нити направляются к полюсам,

сохраняя связь с экваториальной областью клетки. Структуры эндоплазматической сети и комплекса Гольджи распадаются на мелкие пузырьки (везикулы), вместе с митохондриями распределяющиеся в обе половины делящейся клетки. В **анафазе** хромосомы отделяются друг от друга и расходятся к полюсам клетки со скоростью до 0,5 мкм/мин. В конце анафазы цитоплазматическая мембрана клетки образует борозду деления. В **телофазе** хромосомы, разошедшиеся к полюсам клетки, деконденсируются, переходят в хроматин, и начинается транскрипция (продукция) РНК. Образуются ядерная оболочка, ядрышко, быстро формируются мембранные структуры будущих дочерних клеток. На поверхности клетки, по экватору, перетяжка разделяет ее на две дочерние клетки.

Мейоз наблюдается у половых клеток, в результате деления которых образуются новые клетки с одинарным *(гаплоидным)* набором хромосом, что важно для передачи генетической информации. При слиянии одной половой клетки с клеткой противоположного пола (оплодотворении) набор хромосом удваивается, становится двойным *(диплоидным)*. В образовавшейся после слияния половых клеток диплоидной (двуядерной) клетке - зиготе - оказывается два набора хромосом. Одна хромосома диплоидного организма происходит из ядра яйцеклетки, другая - из ядра сперматозоида. В результате мейоза половых клеток в каждую дочернюю клетку попадает лишь по одной из всех пар гомологичных хромосом. Это становится возможным, поскольку при мейозе происходят два последовательных деления ядер. В результате в каждой образовавшейся клетке содержится вдвое меньшее число хромосом (23), чем в ядре материнской клетки (46). В результате мейоза гаплоидные половые клетки имеют не только уменьшенное число хромосом, но и иное расположение генов в хромосомах. Именно поэтому новый организм имеет не просто сумму признаков своих родителей, но и собственные особенности строения.

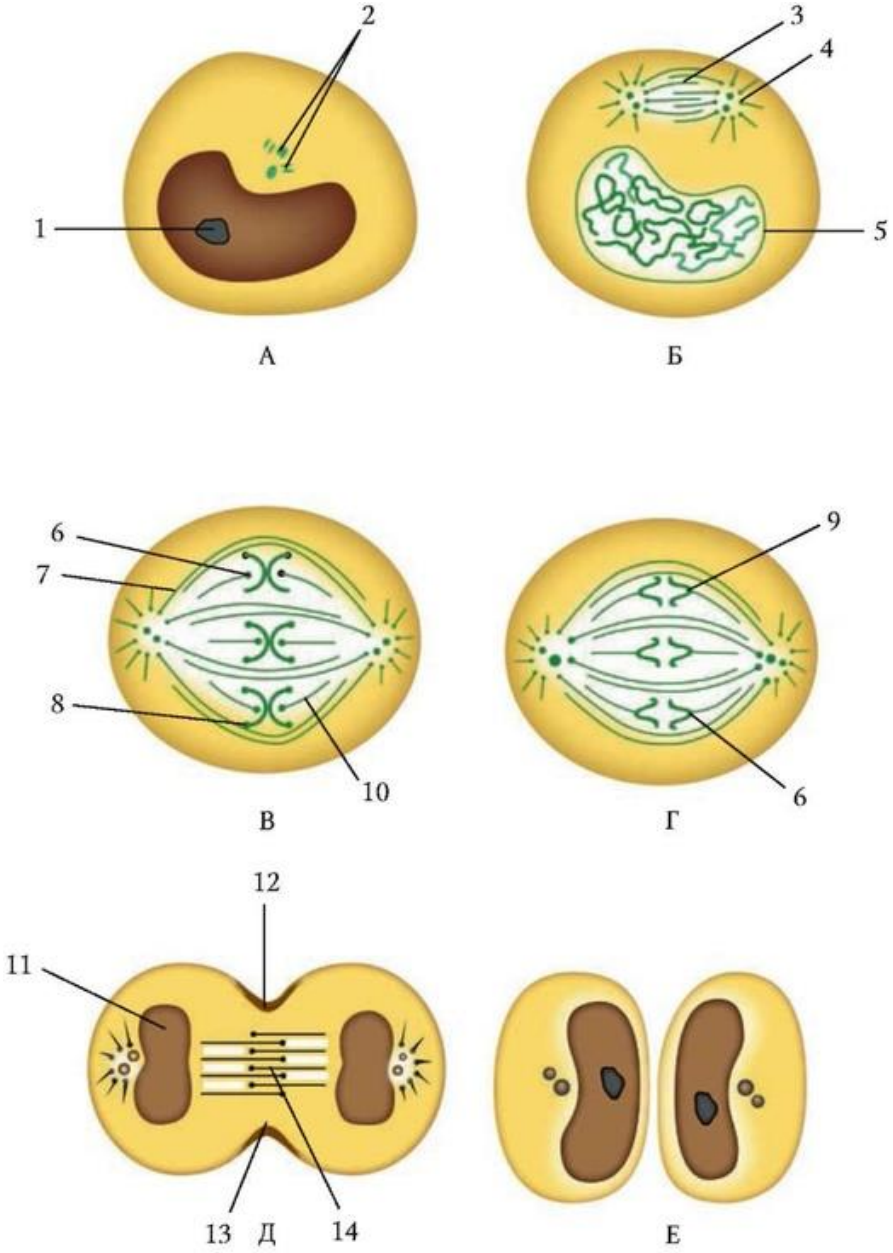

Рис. 9. Схема митотического деления клетки с образованием двух дочерних клеток: А - интерфаза; Б - профаза; В - метафаза; Г - анафаза; Д - телофаза; Е - поздняя телофаза; 1 - ядрышко; 2 - центриоли; 3 - веретено деления; 4 - звезда (цетриоли); 5 - ядерная оболочка; 6 - кинетохор; 7 - непрерывные микротрубочки; 8, 9 - хромосомы; 10 - хромосомные микротрубочки; 11 - формирование ядра; 12 - борозда дробления; 13 - пучок актиновых нитей; 14 - остаточное (срединное) тельце

Вопросы для повторения и самоконтроля

1. Назовите функции ядра клетки.

2. У каких клеток тела человека нет ядра?

3. Из каких слоев состоит ядерная оболочка?
4. Расскажите о строении хромосом. На какие группы подразделяют хромосомы?

5. Назовите фазы клеточного цикла.

6. В чем отличия митоза и мейоза?

ТКАНИ

Клетки и их производные объединены в ткани. **Ткань** - это исторически сложившаяся общность клеток и межклеточного вещества, имеющих единое происхождение, строение и функции. В организме человека выделяют эпителиальную, соединительную, мышечную и нервную ткани. Каждая ткань развивается из определенного зародышевого листка. Эпителиальная ткань происходит из эндо-, экто- и мезодермы, соединительная и мышечная - из мезодермы. Нервная ткань развивается из эктодермы.

ЭПИТЕЛИАЛЬНАЯ ТКАНЬ

Эпителиальная ткань покрывает поверхность тела и слизистых оболочек, отделяя организм от внешней среды (покровный эпителий) (рис. 10). Эпителиальная ткань образует также железы (железистый эпителий) (рис. 11). Выделяют сенсорный эпителий, чьи клетки воспринимают специфические раздражения в органах слуха, равновесия, обоняния и вкуса.

Покровный эпителий выполняет барьерную и защитную функции, функцию всасывания (эпителий тонкой кишки, брюшины, плевры, канальцев нефро-на и др.), секреции (амниотический эпителий, эпителий сосудистой полоски улиткового протока), газообмена (дыхательные альвеолоциты). Покровный эпителий подразделяют на однослойный и многослойный. Все эпителиальные клетки имеют общие особенности строения. У эпителиоцитов их апикальная часть отличается от базальной. Эпителиоциты не имеют кровеносных сосудов. В эпителиальных клетках располагаются все органеллы общего назначения. Клетки, секретирующие белок, богаты элементами зернистой эндоплазматиче-ской сети. Клетки, продуцирующие стероиды, содержат элементы незернистой эндоплазматической сети. Всасывающие клетки имеют множество микроворсинок, а эпителиоциты, покрывающие слизистую оболочку дыхательных путей, - реснички (рис. 12).

Однослойные эпителии

К *однослойным эпителиям* относят простые чешуйчатый, кубический, столбчатый, псевдомногослойный эпителии. *Простой чешуйчатый плоский эпителий* представляет собой пласт уплощенных клеток, лежащих на базальной мембране. Эпителиоциты имеют полигональную форму, они образуют наружную стенку капсулы почечного клубочка, покрывают сзади роговицу глаза, выстилают кровеносные и лимфатические сосуды и полости сердца (эндотелий), альвеолы легких (респираторные эпителиоциты), покрывают обращенные друг к другу поверхности серозных оболочек *(мезотелий).* Эндотелиоциты имеют удлиненную или веретенообразную форму и очень тонкий слой цитоплазмы. Околоядерная часть клетки утолщена, выбухает в просвет сосуда. Микроворсинки расположены в основном над ядром.

Источник KingMed.info

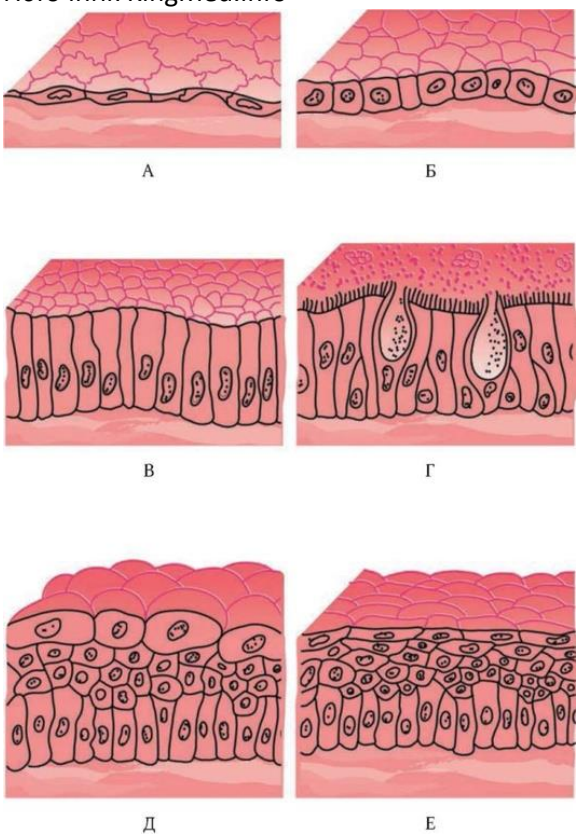

Рис. 10. Строение покровного однослойного и многослойного эпителия: А - простой сквамозный эпителий (мезотелий); Б - простой кубический эпителий; В - простой столбчатый эпителий; Г - реснитчатый эпителий; Д - переходный эпителий; Е - неороговевающий многослойный плоский (сквамозный) эпителий

Цитоплазма имеет микропиноцитозные пузырьки, единичные митохондрии, элементы зернистой эндоплазматической сети и комплекса Гольджи. Мезотелиоциты, покрывающие серозные оболочки (брюшину, плевру, перикард), напоминают эндотелиоциты. Их свободная поверхность покрыта множеством микроворсинок, в некоторых клетках имеются 2-3 ядра. Мезотелиоциты облегчают взаимное скольжение внутренних органов, покрытых серозной оболочкой, и предотвращают образование спаек между ними. Респираторные (дыхательные) эпителиоциты имеют большие размеры (50-100 мкм), их цитоплазма богата микропиноцитозными пузырьками и рибосомами. Другие органеллы представлены слабо.

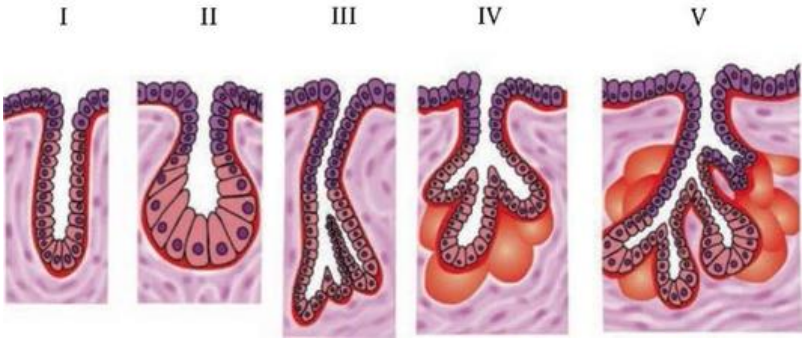

Рис. 11. Различные по форме железы, образованные железистым эпителием: I - простая трубчатая железа с неразветвленным начальным отделом; II - простая альвеолярная железа с неразветвленным начальным отделом; III - простая трубчатая железа с разветвленным начальным отделом; IV - простая альвеолярная железа с разветвленным начальным отделом; V - сложная альвеолярно-трубчатая железа с разветвленными начальными отделами

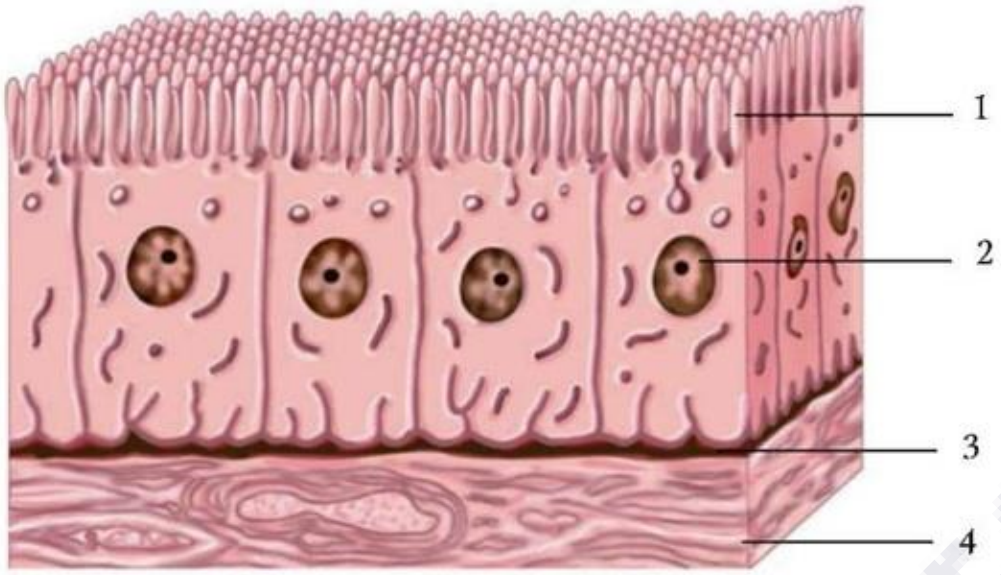

Рис. 12. Строение эпителиальных клеток, имеющих реснички: 1 - микроворсинки; 2 - ядро эпителиоцита; 3 - базальная мембрана; 4 - соединительная ткань

Простой кубический эпителий образован одним слоем гексагональной формы клеток. В центре клетки расположено округлое ядро. Различают *безресничные* кубические эпителиоциты (у собирательных трубочек почки, дистальных прямых канальцев нефронов, желчных проточков, сосудистых сплетений мозга, пигментного эпителия сетчатки глаза и др.) и *реснитчатые* (у терминальных и респираторных бронхиол, эпендимоцитов, выстилающих полости желудочков мозга). Передняя поверхность хрусталика глаза покрыта простым кубическим эпителием. Поверхность этих клеток гладкая.

Простой однослойный столбчатый (призматический) эпителий выстилает слизистую оболочку органов желудочно-кишечного тракта, начиная от входа в желудок и до заднего прохода, а также стенки сосочковых протоков и собирательных трубочек почек, исчерченных протоков слюнных желез, бронхов, матки, маточных труб. Столбчатые эпителиоциты - высокие призматические многоугольные или округлой формы клетки, плотно прилежащие друг к другу. Округлое или эллипсовидное ядро обычно располагается в нижней (базальной) трети клетки. Призматические эпителиоциты в эпителии слизистой оболочки желудка, кишечника и желчного пузыря имеют множество микроворсинок, сте-реоцилий или ресничек.

Псевдомногослойный (многорядный) эпителий образован клетками с овоид-ным ядром. Ядра этих клеток располагаются на различных уровнях. Все эпи-телиоциты располагаются на базальной мембране, но не все клетки, однако, достигают просвета органа. У псевдомногослойного эпителия различают три вида клеток. Поверхностные, высокодифференцированные эпителиоциты достигают просвета органа, они имеют округлое ядро и хорошо развитые органеллы, особенно комплекс Гольджи, и эндоплазматическую сеть. Апикальная часть цитолеммы покрыта микроворсинками, стереоцилиями или ресничками. Реснитчатые клетки покрывают слизистую оболочку носа, трахеи, бронхов. Безреснитчатые клетки покрывают слизистую оболочку части мужского мочеиспускательного канала, выстилают выводные протоки многих желез, протоки придатка яичника и семявыносящий проток. Вставочные эпителиоциты - это малодифференцированные клетки, не имеющие ресничек или микроворсинок и не достигающие просвета органа. Они расположены между поверхностными клетками. Базальные эпителиоциты образуют самый нижний (глубокий) ряд клеток. Они являются источником обновления эпителия.

Многослойные эпителии

К многослойным эпителиям относят неороговевающий и ороговевающий плоские эпителии, многослойные кубический и столбчатый эпителии. *Многослойный плоский неороговевающий эпителий* выстилает слизистую оболочку полости рта и пищевода, переходной зоны заднепроходного канала, голосовых складок, влагалища, женского мочеиспускательного канала, наружной поверхности роговицы. У этого эпителия различают базальный, шиповатый (промежуточный) и поверхностный слои. *Базальный слой* образован крупными призматическими или многогранными клетками, лежащими на базальной мембране.
Промежуточный *шиповатый* слой образован крупными отростча-тыми полигональными клетками. Оба эти слоя образуют ростковый (герминативный) слой. Эпителиоциты делятся путем митоза, продвигаясь кверху, они уплощаются и заменяют слущивающиеся клетки поверхностного слоя. *Поверхностный слой* образован плоскими клетками, многие из которых лишены ядер. Самые поверхностные клетки уплощаются, отмирают, теряют связи друг с другом и отпадают.

Многослойный плоский ороговевающий эпителий выстилает поверхность кожи, образуя его эпидермис. У *эпидермиса* выделяют пять слоев: *базальный, шиповатый, зернистый, блестящий, роговой*. В базальном слое располагаются призматической формы клетки, имеющие множество отростков, окруженных базальной мембраной. В цитоплазме, расположенной над зернистым ядром, находятся гранулы меланина. Между базальными эпителиоцитами залегают пигментные клетки - меланоциты. Шиповатый слой образован несколькими рядами крупных полигональных шиповатых эпителиоцитов. Оба слоя формируют ростковый слой, клетки которого делятся митотически и продвигаются к поверхности эпителия. Зернистый слой образован плоскими (чешуйчатыми) эпителиоцитами, содержит гранулы кератогиалина. По мере увеличения количества кератогиалина клетки медленно дегенерируют. Блестящий слой обладает сильной светопреломляющей способностью из-за плоских эпителиоцитов, содержащих элеин. Роговой слой образован слущивающимися чешуйками.
Многослойный кубический эпителий образован несколькими (от 3 до 10) слоями клеток. Поверхностный слой представлен клетками кубической формы. Клетки имеют микроворсинки, содержат гранулы гликогена. Под поверхностным слоем расположены несколько слоев удлиненных веретенообразных клеток. На базальной мембране располагаются полигональные или кубические клетки. Этот тип эпителия в организме человека встречается редко. Он расположен небольшими участками между многорядным призматическим и многослойным плоским неороговевающим эпителием (слизистая оболочка задней части преддверия носа, надгортанник, часть мужского мочеиспускательного канала, выводные протоки потовых желез).

Многослойный столбчатый эпителий образован несколькими слоями клеток (3-10). Поверхностные эпителиоциты имеют призматическую форму и часто несут на своей поверхности реснички. Расположенные глубже эпителиоциты по форме многогранные и кубические. Этот тип эпителия имеется у выводных протоков слюнных и молочных желез, слизистой оболочки глотки, гортани и мужского мочеиспускательного канала.

В *переходном эпителии* при растяжении слизистой оболочки органов изменяется (уменьшается) количество слоев. Переходный эпителий выстилает слизистую оболочку почечных лоханок, мочеточников, мочевого пузыря, начала мочеиспускательного канала. Цитолемма поверхностного слоя складчатая, ее наружный слой более плотный, внутренний - более тонкий. У пустого мочевого пузыря клетки высокие, до 8-10 рядов клеток. У наполненного пузыря клетки

уплощены, количество рядов клеток не превышает 2-3, цитолемма поверхностных клеток гладкая.

Железистый эпителий

Клетки железистого эпителия *(гландулоциты)* образуют паренхиму многоклеточных желез и одноклеточные железы (рис. 13). Различают *экзокринные железы* (имеют выводные протоки) и эндокринные, не имеющие выводных протоков. Экзокринные железы (железы внешней секреции) выделяют вырабатываемые ими вещества через протоки на поверхности тела или органов (потовые, сальные, желудочные, кишечные). *Эндокринные железы* (железы внутренней секреции) выделяют синтезируемые ими продукты непосредственно в межклеточное пространство, откуда они поступают в кровь и в лимфу. *Смешанные железы* содержат в себе и эндокринную, и экзокринную части (например, поджелудочная железа). Железы подразделяются на одноклеточные и многоклеточные.

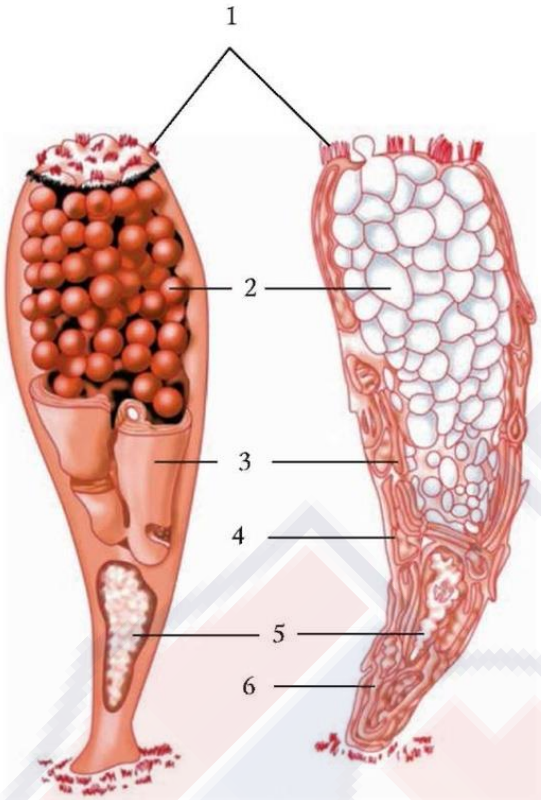

Рис. 13. Строение железистой клетки - бокаловидного экзокриноцита: 1 - микроворсинки; 2 - гранулы слизистого секрета; 3 - внутренний сетчатый аппарат; 4 - митохондрия; 5 - ядро; 6 - зернистая эндоплазматическая сеть

Одноклеточные железы (бокаловидные клетки) располагаются среди других эпителиальных клеток, покрывающих слизистую оболочку полых органов пищеварительной системы, дыхательной, мочевыделительной и половой систем. Эти клетки вырабатывают слизь, состоящую из гликопротеидов и покрывающую тонким слоем слизистую оболочку органов. Структура бокаловидных клеток зависит от фазы секреторного цикла. Узкое, богатое хроматином ядро залегает в суженной базальной части клетки. Над ядром расположен хорошо развитый комплекс Гольджи, над которым в расширенной части клетки находится множество секреторных гранул. После выделения секреторных гранул клетка становится узкой.

Гландулоциты образуют также начальные секреторные отделы многоклеточных экзокринных желез, которые вырабатывают различные секреты. Строение экзокриноцитов зависит от характера секреторного продукта и от фазы секреции. Железистые клетки поляризованы структурно и функционально. Их секреторные капли или гранулы сосредоточены в апикальной (надъядерной) зоне и выделяются через покрытую микроворсинками апикальную цитолемму. Клетки богаты митохондриями, элементами комплекса Гольджи и эндоплазматической сети. Зернистая сеть преобладает в белоксинтезирующих клетках (например, грандулоциты околоушной железы). Незернистая сеть имеется в клетках, синтезирующих липиды или углеводы (например, корковые эндо-криноциты надпочечной железы). Возможны разные типы выделения секрета гландулоцитами. При **мерокриновом типе (эккриновый)** секреторные продукты выделяются путем экзоцитоза. Этот способ наблюдается в серозных (белковых) железах. При этом структура клеток не нарушается. **Апокриновый тип** (например, лактоциты) сопровождается разрушением апикальной части клетки (макроапокриновый тип) либо верхушек микроворсинок (микроапокриновый тип). При **голокриновом типе** секреции гландулоциты полностью разрушаются, и их протоплазма входит в состав секрета (например, сальные железы).
В зависимости от строения начального (секреторного) отдела различают **трубчатые** (напоминает трубку), **ацинозные** (напоминает грушу или удлиненную ягоду винограда) и **альвеолярные** (напоминает шарик), а также **трубчато-ацинозные** и **трубчато-альвеолярные железы.** В зависимости от строения протоков железы подразделяются на **простые,** имеющие один проток, и сложные железы. У **сложных желез** в главный выводной проток «вливается» множество протоков, в каждый из них открывается несколько начальных (секреторных) отделов. Железы вырабатывают различные виды секрета: *белковый* (серозные железы), *слизь* (слизистые) или *смешанный*.

Вопросы для повторения и самоконтроля

1. Что такое ткань? Назовите виды тканей.

2. Охарактеризуйте разные виды эпителия.

3. Назовите функции покровного эпителия.

4. Чем многорядный эпителий отличается по строению и функциям от многослойного эпителия?

5. Назовите особенности железистого эпителия.

6. Назовите особенности строения бокаловидных клеток.

СОЕДИНИТЕЛЬНАЯ ТКАНЬ

Собственно соединительная ткань

Соединительные ткани представляют большую группу, включающую собственно соединительную ткань - волокнистые соединительные ткани (рыхлая и плотная волокнистая), ткани со специальными свойствами (ретикулярная, пигментная, жировая), твердые скелетные (костные и хрящевые) и жидкие (кровь и лимфа). Соединительные ткани выполняют ряд функций: опорную (механическую) - это волокнистые соединительные ткани, хрящ, кость; трофическую (питательную) - кровь. Соединительные ткани образованы многочисленными клетками и межклеточным веществом, состоящим из глико-заминогликанов, протеогликанов, а также различными волокнами (коллагеновыми, эластическими, ретикулярными). Волокнистые соединительные ткани включают рыхлую и плотную соединительные ткани. Плотная

соединительная ткань имеет две разновидности - неоформленную и оформленную плотную соединительную ткань.

Рыхлая волокнистая соединительная ткань располагается по ходу сосудов и нервов, покрывает мышцы, образует строму внутренних органов, стенки полых органов (собственную пластинку слизистой оболочки, подслизистую и подсерозную основы, адвентициальную оболочку). Рыхлая волокнистая соединительная ткань содержит фибробласты, фиброциты, ретикулярные клетки (соединительнотканные), а также макрофаги, тучные клетки (тканевые базофилы), плаз-моциты, адипоциты, пигментные клетки, лимфоциты, лейкоциты. Все клетки располагаются в *межклеточном веществе,* состоящем из коллагеновых, эластических, ретикулярных волокон и основного (аморфного) вещества (рис. 14).

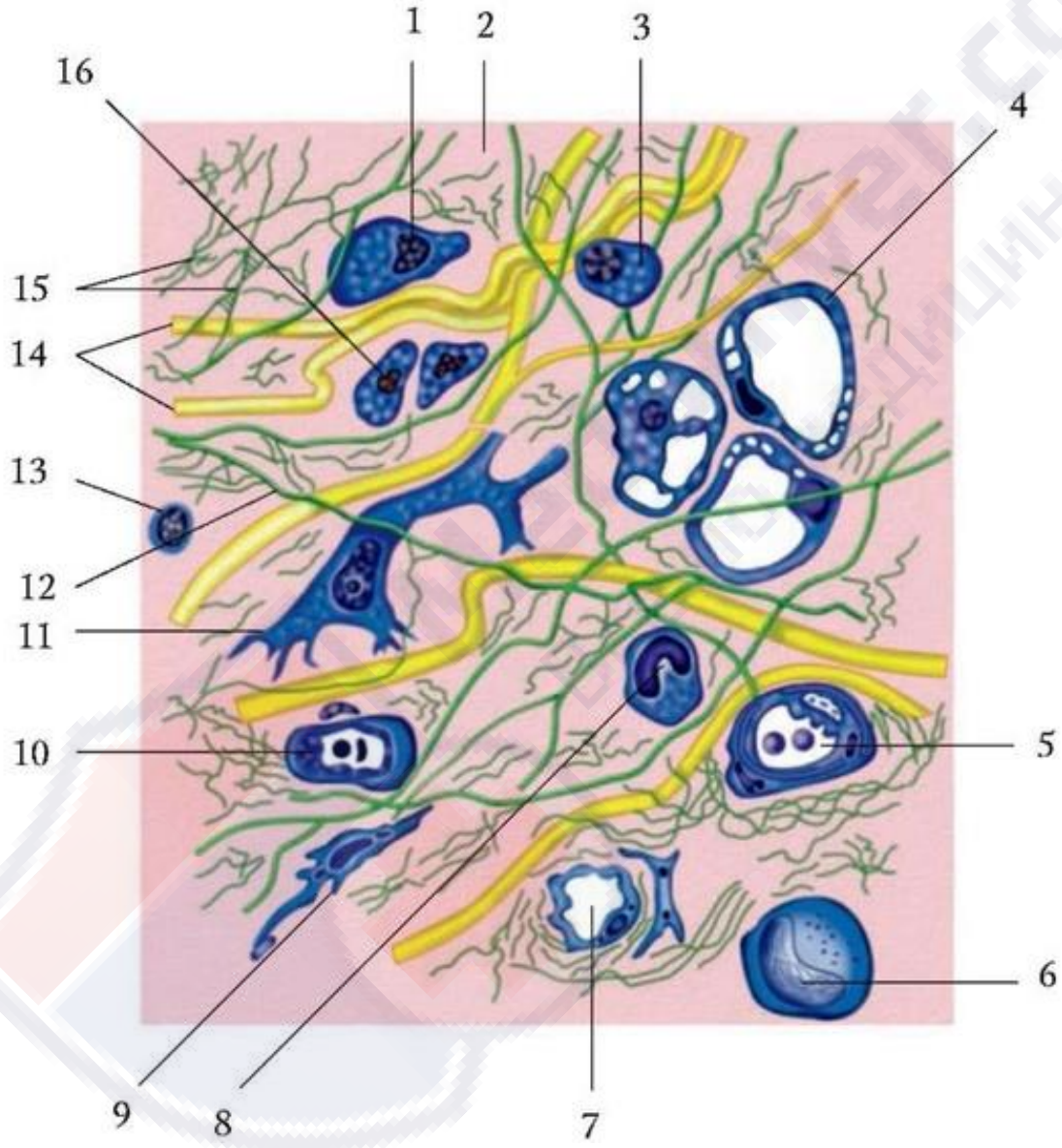

Рис. 14. Схема строения рыхлой волокнистой соединительной ткани: 1 - макрофаг; 2 - аморфное межклеточное (основное) вещество; 3 - плазмоцит (плазматическая клетка); 4 - липоцит (жировая клетка); 5 - кровеносный сосуд; 6 - моноцит; 7 - лимфатический капилляр; 8 - эозинофильный гранулоцит; 9 - фиброцит; 10 - кровеносный капилляр; 11 - фибробласт; 12 - эластическое волокно; 13 - лимфоцит; 14 - коллагеновые волокна; 15 - ретикулярные волокна; 16 - тканевый базофил

Источник KingMed.info

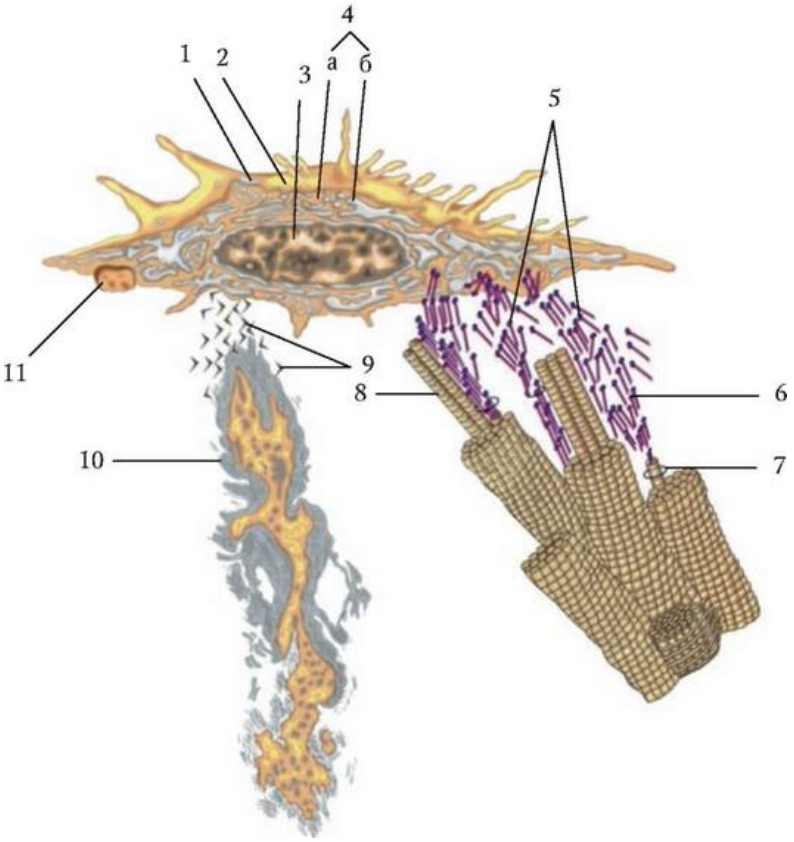

Рис. 15. Схема строения фибробласта и образование им межклеточного вещества: 1 - фибробласт; 2 - сетчатый аппарат; 3 - ядро; 4 - эндоплазматическая сеть (а - незернистая, б - зернистая); 5 - молекулы тропоколлагена, выделяющиеся из клетки; 6 - полимеризация молекул тропоколлагена в протофибриллы; 7 - микрофибриллы; 8 - фибриллы; 9 - молекулы эластина; 10 - микрофибриллярный структурный гликопротеин; 11 - эластичное волокно, погруженное в цитолемму фибробласта

Фибробласты являются основными фиксированными клетками, чье количество варьирует в различных типах соединительной ткани. Особенно много фибробластов в рыхлой волокнистой соединительной ткани. Фибробласты имеют овоидное ядро и базофильную цитоплазму, в которой имеются многочисленные рибосомы, хорошо развитые зернистая эндоплазматическая сеть и комплекс Гольджи, имеются удлиненные мембранные гранулы, содержащие фибриллярный материал. Фибробласты секретируют основные компоненты межклеточного вещества (соединительнотканные волокна) (рис. 15). **Коллагеновые волокна** образуются вначале в виде агрегатов *проколлагена,* которые во время его секреции на поверхности фибробластов превращаются в тропо-коллаген. Молекулы *тропоколлагена* объединяются в протофибриллы. *Про-тофибриллы,* соединяясь вместе, образуют *микрофибриллы* толщиной около 10 нм, складывающиеся в длинные поперечно исчерченные фибриллы толщиной до 300 нм. Из этих фибрилл образуются коллагеновые волокна толщиной в 1-20 мкм. Множество волокон, собираясь вместе, формируют коллагеновые пучки толщиной до 150 мкм. Эластические волокна имеют толщину от 1 до 10 мкм. Они образованы белком эластином. Молекулы проэластина синтезируются фибробластами и гладкими миоцитами и секретируются во внеклеточное пространство, где образуются микрофибриллы. Эластические микрофибриллы толщиной около 13 нм формируют эластические волокна, образующие сети, фенестрированные пластины и мембраны. В отличие от коллагеновых, **эластические волокна** способны растягиваться в 1,5 раза, после чего возвращаются в исходное состояние. **Ретикулярные волокна,** тонкие (от 100 нм до 1,5 мкм), образуют их фибробласты и ретикулярные клетки.

Ретикулярные волокна вместе с ретикулярными клетками формируют сетевидный каркас (строму) органов кроветворения и иммунной системы. Вместе с коллагеновыми и эластическими ретикулярные волокна участвуют в образовании стромы многих других органов. Каждое ретикулярное волокно содержит множество фибрилл диаметром 30 нм, имеющих поперечную исчерченность. Ретикулярные волокна покрыты гликопротеидами и протеогликанами.

Фиброциты также являются постоянными зрелыми клетками соединительной ткани. Они образуются из фибробластов. Фиброцит - многоотростчатая клетка веретенообразной формы с крупным эллипсоидным ядром, мелким ядрышком и небольшим количеством бедной органеллами цитоплазмы. Зернистая эндоплазматическая сеть и комплекс Гольджи в этих клетках развиты слабо. Цитоплазма вакуолизирована, в ней имеются лизосомы, аутофагосомы.

В рыхлой волокнистой соединительной ткани присутствуют *фиброкласты,* которые по своей структуре напоминают фибробласты (по форме, развитию зернистой эндоплазматической сети и комплекса Гольджи). Фиброкласты богаты лизосомами, что делает их похожими на макрофаги. Фиброкласты обладают большой фагоцитарной и гидролитической активностью, разрушают соединительную ткань, моделируя ее форму.
В рыхлой волокнистой соединительной ткани находятся также макрофаги, тканевые базофилы, жировые и пигментные клетки, адвентициальные и плазматические клетки, лимфоциты, выполняющие определенные функции. **Макрофаги** (макрофагоциты) являются подвижными клетками. Они поглощают чужеродные вещества, взаимодействуя с клетками лимфоидной ткани - лимфоцитами. Макрофаги имеют различную форму, их размеры варьируют от 10 до 20 мкм. Цитолемма макрофагов образует многочисленные ворсинки. Ядро у макрофагов округлое, овоидное или бобовидное, в цитоплазме много лизосом. Макрофаги выделяют в межклеточное вещество большое количество различных ферментов (лизосомных, коллагеназу, протеазу, эластазу) и других биологически активных веществ.

Тканевые базофилы (тучные клетки) располагаются обычно возле кровеносных сосудов. Тканевые базофилы имеют округлую или овоидную форму. В их цитоплазме много различной величины гранул, содержащих гепарин, гиалуроновую кислоту, хондроитинсульфаты. При дегрануляции (выделении гранул) гепарин снижает свертываемость крови, увеличивает проницаемость стенок кровеносных капилляров, оказывает противовоспалительное действие.

Жировые клетки, или **адипоциты,** крупные (диаметром до 100-120 мкм), шаровидные, почти полностью заполнены каплей жира. Располагаются жировые клетки обычно группами, образуя жировую ткань. Новые адипоциты могут образовываться из адвентициальных клеток, располагающихся возле кровеносных капилляров.

Адвентициальные клетки представляют собой малодифференцирован-ные клетки, они прилежат к кровеносным капиллярам, имеют веретенообразную или уплощенную форму. Ядро этих клеток овоидное, органеллы развиты слабо.

Пигментные клетки, или пигментоциты, отростчатые, содержат в своей цитоплазме пигмент меланин. Этих клеток (меланоцитов) много в радужной оболочке глаза, в эпидермисе кожи.
Перициты (перикапиллярные клетки, или клетки Руже) располагаются кнаружи от эндотелия, в толще базальной мембраны кровеносных капилляров или кнаружи от ее кровеносных капилляров. Перициты имеют отростки, которые соприкасаются с каждым эндотелиоцитом. Через эти отростки эндо-телиоцитам передается нервное возбуждение. В результате эндотелиоциты накапливают или теряют жидкость, что приводит к расширению или сужению

просвета капилляра. По своему строению перициты напоминают фибробласты. Однако цитоплазма перицитов богаче филаментами.

Плазматические клетки (плазмоциты) и **лимфоциты** являются «рабочими» клетками иммунной системы, они активно перемещаются в тканях, в том числе соединительной, участвуют в реакциях гуморального и клеточного иммунитета (см. «Органы иммунной системы»).

Плотная волокнистая соединительная ткань содержит хорошо развитые соединительнотканные волокна (особенно коллагеновые) и немногочисленные клетки, она выполняет опорную и защитную функции. Соединительнотканные волокна или переплетаются в разных направлениях (неоформленная плотная волокнистая соединительная ткань), или располагаются в определенных направлениях (оформленная плотная волокнистая соединительная ткань). *Неоформленная плотная волокнистая соединительная ткань* образует футляры для мышц, нервов, входит в состав капсул внутренних органов, трабекул, а также в состав оболочек сосудов, склеры глазного яблока, надкостницы, надхрящницы, суставных капсул и др. Эластические волокон, придающие ткани некоторую эластичность, немногочисленны.

Оформленная плотная волокнистая соединительная ткань образует сухожилия, связки, фасции, межкостные мембраны. Коллагеновые волокна располагаются параллельно друг другу и образуют тонкие пучки. Пучки коллагеновых волокон I порядка объединены в более толстые пучки II порядка, разделенные прослойками рыхлой волокнистой ткани. Между слоями коллагеновых пучков залегают уплощенные многоотростчатые фибробласты, осуществляющие синтез коллагена и аморфного межклеточного вещества.
Эластическая соединительная ткань образует стенки артерий эластического типа, участвует в образовании эластического конуса гортани, голосовых связок, желтых связок позвоночника. Главными элементами этой ткани являются тесно прилежащие друг к другу эластические волокна, между которыми залегают многочисленные фиброциты. Вокруг эластических волокон имеется тонкофибриллярная сеть, образованная коллагеновыми микрофибриллами.

Соединительные ткани со специальными свойствами (жировая, ретикулярная, пигментная) расположены лишь в определенных органах и участках тела и характеризуются особыми чертами строения и своеобразной функцией. **Жировая ткань** выполняет трофическую, депонирующую, формообразующую и терморегуляторную функции. Различают два вида жировой ткани: белую, образованную однокапельными адипоцитами, и бурую, образованную многокапельными адипоцитами. Группы жировых клеток образуют дольки, между ними имеются перегородки рыхлой волокнистой соединительной ткани, где проходят сосуды и нервы. У человека преобладает **белая жировая ткань,** она окружает некоторые органы (почки, лимфатические узлы, глазное яблоко и др.), заполняет пространства еще нефункционирующих органов (например, молочная железа), замещает красный костный мозг в диафизах длинных трубчатых костей. Большая часть жировой ткани является резервной (подкожная основа, сальники, жировые привески толстой кишки). **Бурая жировая ткань** имеется у новорожденного (выполняет преимущественно функции термоизоляции). Эта ткань сформирована дольками, образованными многокапельными адипоцитами. Бурый цвет обусловлен наличием многочисленных кровеносных капилляров, митохондрий и лизосом в многокапельных адипоцитах.

Ретикулярная соединительная ткань образована ретикулярными клетками, соединяющимися своими отростками, и ретикулярными волокнами. **Ретикулярные клетки** и волокна образуют сетчатый каркас, в петлях которого располагаются лимфоциты, макрофаги, плазмоциты и др.

Пигментная соединительная ткань имеется в радужке и сосудистой оболочке глазного яблока, мягкой мозговой оболочке, коже наружных половых органов, сосков молочных желез, в окружности ануса.

Кровь

Кровь - это разновидность соединительной ткани. В ее жидком межклеточном веществе (плазме крови) содержатся клетки - **форменные элементы крови** (рис. 16). У человека с массой тела 70 кг имеется в среднем 5-5,5 л крови (от 5 до 9% всей массы тела). Функции крови - перенос кислорода и питательных веществ к органам и тканям и выведение из них продуктов обмена веществ.

Плазма крови содержит 90-93% воды, 7-8% различных белковых веществ (альбуминов, глобулинов, липопротеидов, фибриногена), 0,9% солей, 0,1% глюкозы. В плазме присутствуют ферменты, гормоны, витамины, антитела (иммуноглобулины). Белки плазмы участвуют в процессе свертывания крови, обеспечивают вязкость крови, постоянство ее давления в сосудах, препятствуют оседанию эритроцитов. Минеральными веществами плазмы крови являются NaCl, KCl, $CaCl_2$, $NaHCO_2$, NaH_2PO_4 и другие соли, а также ионы Na^+, Ca^{2+}, K^+. Постоянство ионного состава крови обеспечивает устойчивость осмотического давления и сохранения объема жидкости в крови и в клетках организма.

К форменным элементам (клеткам) крови относятся эритроциты, лейкоциты, тромбоциты. **Эритроциты** (красные кровяные тельца) не способны к делению. В 1 мкл крови у взрослого мужчины насчитывается от 3,9 до 5,5 млн, у женщин - от 3,7 до 4,9 млн эритроцитов. Эритроцит имеет форму двояковогнутого диска диаметром 7-8 мкм и толщиной в центре около 1 мкм, а в краевой зоне - до 2-2,5 мкм. Площадь поверхности эритроцита составляет примерно 125 мкм. Общая поверхность всех эритроцитов в 5,5 л крови достигает 35003700 $м^2$. Эритроцит покрыт цитолеммой, через которую избирательно проникают вода, газы и другие элементы. В цитоплазме эритроцита отсутствуют ядро и органеллы. 34% объема цитоплазмы эритроцита составляет пигмент гемоглобин, чьей функцией является перенос кислорода (O_2) и углекислоты (CO_2).



Рис. 16. Клетки крови: 1 - базофильный гранулоцит; 2 - ацидофильный гранулоцит; 3 - сегментоядерный нейтрофильный гранулоцит; 4 - эритроцит; 5 - моноцит; 6 - тромбоциты

Гемоглобин состоит из белка глобина и небелковой группы - гема, содержащего железо. Гемоглобин переносит кислород из легких к органам и тканям, а углекислоту - из органов и тканей к легким. Гемоглобин с присоединившимся к нему кислородом (O_2) имеет ярко-красный цвет и называется оксигемо-глобином. Молекулы кислорода присоединяются к гемоглобину благодаря его высокому парциальному давлению в легких. При низком давлении кислорода в тканях кислород отсоединяется от гемоглобина и уходит из кровеносных капилляров в окружающие их клетки, ткани. Отдав кислород, кровь насыщается углекислым газом, чье давление в тканях выше, чем в крови. Гемоглобин в соединении с углекислым газом (CO_2)

называется карбогемоглобином. В легких углекислый газ покидает кровь, гемоглобин которой вновь насыщается кислородом.

Лейкоциты (белые кровяные клетки) обладают подвижностью, у взрослого человека в 1 л крови насчитывается от $3,8\times10^9$ до $9,0\times10^9$ лейкоцитов. Лейкоциты в тканях активно перемещаются навстречу различным химическим факторам, среди которых важную роль играют продукты метаболизма. При передвижении лейкоцитов изменяется форма клетки и ядра. В связи с наличием или отсутствием в цитоплазме этих клеток гранул различают зернистые и незернистые лейкоциты. **Зернистые лейкоциты (гранулоциты)** в своей цитоплазме имеют зернистость в виде мелких гранул и сегментированное ядро. Незернистые лейкоциты (агранулоциты) не имеют зернистости в своей цитоплазме, ядро их не сегментировано.

Зернистые лейкоциты, или гранулоциты, окрашиваемые и кислыми, и основными красителями, получили название **нейтрофильных (нейтральных) гранулоцитов (нейтрофилов).** Другие гранулоциты окрашиваются только кислыми красителями **(эозинофильные,** или **эозинофилы).** Третьи гранулоциты окрашиваются только основными красителями **(базофильные гранулоциты,** или базофилы).

Нейтрофильные гранулоциты (нейтрофилы) имеют округлую форму, их диаметр равен 7-9 мкм. Нейтрофилы составляют 65-75% общего числа белых клеток крови. Ядро у нейтрофилов сегментированное, состоит из 2-3 долек и более с тонкими между ними перемычками. Некоторые нейтрофилы имеют ядро в виде изогнутой палочки (палочкоядерные нейтрофилы). Ядро бобовидной формы имеется у молодых (юных) нейтрофилов. В цитоплазме нейтрофилов имеются гранулы диаметром 0,1-0,8 мкм. Подвижные нейтрофилы обладают высокой фагоцитарной активностью - захватывают микроорганизмы и другие частицы, разрушающиеся (перевариваются) под действием гидролитических ферментов. Продолжительность жизни нейтрофилов около 8 сут. В кровеносном русле они находятся 8-12 ч, а затем выходят в соединительную ткань, где осуществляют свои функции.

Эозинофильные гранулоциты (эозинофилы) имеют диаметр около 9-10 мкм (до 14 мкм). Количество эозинофилов в крови составляет 1-5% общего числа белых клеток крови. Ядро эозинофила образовано двумя сегментами (реже - тремя), соединенных тонкой перемычкой. Встречаются также палочкоядерные и юные формы эозинофилов. В их цитоплазме много гранул размерами 0,5-1,5 мкм, содержащих гидролитические ферменты. Эозинофилы имеют меньшую подвижность, чем нейтрофилы. Они тоже выходят из крови в ткани к очагам воспаления. В крови эозинофилы находятся до 3-8 ч. Эози-нофилы способны инактивировать гистамин, тормозить выделение гистамина тучными клетками.

Базофильные гранулоциты (базофилы) имеют диаметр 9 мкм. Количество этих клеток в крови составляет 0,5-1%. Ядро базофила дольчатое или сферическое, в цитоплазме имеются гранулы размерами 0,5-1,2 мкм. Базофилы участвуют в метаболизме гепарина и гистамина, оказывают влияние на проницаемость стенок кровеносных капилляров и процесс свертывания крови.
К **незернистым лейкоцитам (агранулоцитам)** относят **моноциты,** которые в крови составляют 6-8% общего числа лейкоцитов и других клеток. Диаметр моноцита равен 9-12 мкм. Форма ядра у моноцитов различная - от бобовидной до дольчатой. Цитоплазма слабо базофильная, в ней имеются мелкие лизосомы и пиноцитозные пузырьки. Моноциты обладают фагоцитарной активностью. В крови моноциты циркулируют от 36 до 104 ч, затем выходят в ткани, где превращаются в макрофаги.

Тромбоциты (кровяные пластинки) представляют собой бесцветные пластинки округлой или веретенообразной формы диаметром 2-3 нм. В 1 л крови насчитывается от 200×10^9 до 300×10^9 тромбоцитов. Благодаря способности разрушаться и склеиваться тромбоциты участвуют в свертывании крови. Продолжительность жизни тромбоцитов 5-8 сут.

В крови постоянно присутствуют также **лимфоциты** - клетки иммунной системы (1000-4000 в 1 $мм^3$). В организме взрослого человека число лимфоцитов достигает 6×10^{12}. Большая часть лимфоцитов постоянно циркулирует в крови и тканях, что способствует выполнению ими функции иммунной защиты организма - поиска и уничтожения чужеродных веществ.

Хрящевая ткань

К соединительным тканям относятся также хрящевая и костная ткани (скелетные ткани). **Хрящевая ткань** образует суставные хрящи, межпозвоночные диски, хрящи гортани, трахеи, бронхов, наружного носа. Она состоит из хрящевых клеток **(хондробластов** и **хондроцитов)** и плотного, упругого **межклеточного вещества** (рис. 17). Хрящевая ткань содержит около 70-80% воды, 10-15% органических веществ, 4-7% солей. Коллаген составляет 50-70% сухого вещества хряща. Межклеточное вещество (матрикс), вырабатываемое хрящевыми клетками, состоит из комплексных соединений, в которые входят протеогликаны, гиалуроновая кислота, гликозамингликаны. В хрящевой ткани имеются клетки: хондробласты и хондроциты. *Хондробласты* - это молодые, способные к митотическому делению округлой или овоидной формы клетки, продуцирующие компоненты межклеточного вещества хряща. Ядро хондро-бласта, богатое активным хроматином, имеет одно-два ядрышка. Цитоплазма богата РНК, содержит выраженную эндоплазматическую сеть (зернистую и незернистую), комплекс Гольджи, митохондрии, лизосомы, гранулы гликогена. *Хондроциты* - это зрелые крупные клетки хрящевой ткани округлой, овоидной или полигональной формы с отростками, развитыми органеллами. Хондроциты располагаются в полостях (лакунах), окруженных межклеточным веществом. Стенки лакуны состоят из коллагеновых волокон и протеогликанов.

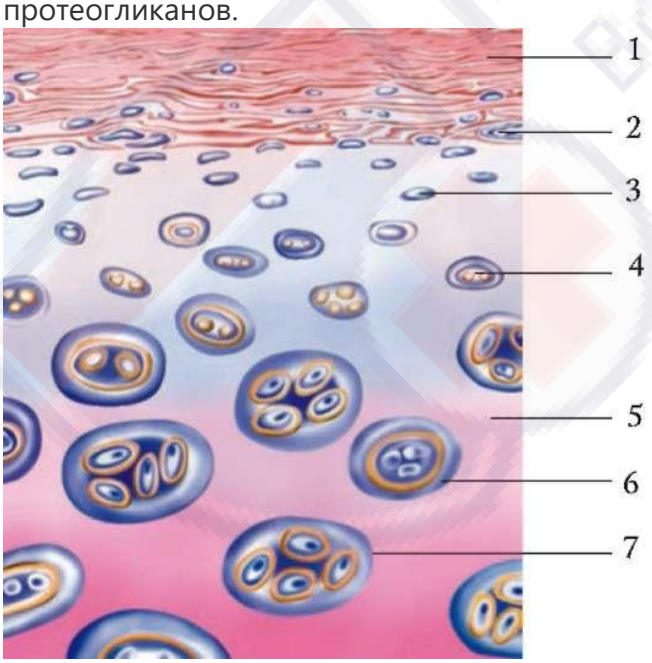

Рис. 17. Хрящевая ткань (гиалиновый хрящ): 1 - волокнистый слой надхрящницы; 2 - хондрогенный слой надхрящницы; 3 - хондробласты; 4 - хондроцит в лакуне; 5 - межклеточное вещество (хрящевой матрикс); 6 - интерстициальный рост; 7 - изогенные группы хондроцитов (зрелые хрящевые клетки; «клеточное гнездо»)

В соответствии с особенностями строения различают три вида хряща: **гиалиновый, волокнистый** и **эластический хрящ.** В основном хрящевом веществе гиалинового хряща располагаются коллагеновые волокна. Из гиалинового хряща построены суставные, реберные хрящи и большинство хрящей гортани. В основном веществе волокнистого хряща, особо прочного, содержится большое количество коллагеновых волокон. Клетки, расположенные между колла-геновыми волокнами, имеют вытянутую форму, у них длинное палочковидное ядро и узкий ободок базофильной цитоплазмы. Из этого хряща построены фиброзные кольца межпозвоночных дисков, суставные диски и мениски. Волокнистым хрящом покрыты суставные поверхности височно-нижнечелюстного и грудино-ключичного суставов. Эластический хрящ отличается упругостью, гибкостью. В матриксе эластического хряща, наряду с коллагеновыми, содержится большое количество сложно переплетающихся эластических волокон. Из эластического хряща построены надгортанник, клиновидные и рожковидные хрящи гортани, голосовой отросток черпаловидных хрящей, хрящ ушной раковины, хрящевая часть слуховой трубы.

Костная ткань

Костная ткань состоит из костных клеток, «замурованных» в костном основном веществе, содержащем коллагеновые волокна, пропитанные неорганическими соединениями (рис. 18). Различают два типа костных клеток: остеобласты и остеоциты. В костной ткани имеется еще одна категория клеток - остеокласты, которые не являются костными, а имеют моноцитарное происхождение и относятся к системе макрофагов.
Остеобласты - это отростчатые молодые костные клетки, многоугольной формы, имеющие в цитоплазме зернистую эндоплазматическую сеть, рибосомы, развитый комплекс Гольджи. Их цитоплазма резко базофильная. Остеобласты располагаются в поверхностных слоях кости. Округлое или овоидное ядро содержит одно крупное ядрышко, обычно расположенное на периферии. Вокруг остеобластов находятся микрофибриллы. Остеобласты синтезируют и выделяют вещества, образующие стенки лакун, в которых эти клетки залегают. Между волокнами располагается аморфное вещество, которое представляет собой остеоидную ткань, или предкость, которая затем кальцинируется. Органический матрикс кости содержит кристаллы гидроксиаппатита и аморфный фосфат кальция.

Остеоциты представляют собой зрелые многоотростчатые веретенообразной формы клетки с крупным округлым ядром, где имеется ядрышко. Остеоциты располагаются в лакунах, где тела клеток окружены тонким слоем костной (тканевой) жидкости. Остеоциты не соприкасаются с кальцифицированным матриксом. Их длинные (до 50 мкм) отростки проходят в костных канальцах, где также циркулирует тканевая жидкость, за счет которой осуществляется питание остеоцитов.

Остеокласты - это крупные многоядерные клетки (диаметром около 190 мкм), они разрушают кость и хрящ, осуществляют резорбцию костной ткани в процессе ее регенерации. В цитоплазме остеокластов содержатся многочисленные митохондрии, зернистая эндоплазматическая сеть, комплекс Гольджи, много свободных рибосом, лизосом. Остеокласты имеют многочисленные цитоплазматические выросты, находящиеся на поверхности, прилежащей к разрушаемой кости. Выросты остеокластов покрыты микроворсинками, между которыми находятся кристаллы гидроксиаппатита.

Источник KingMed.info

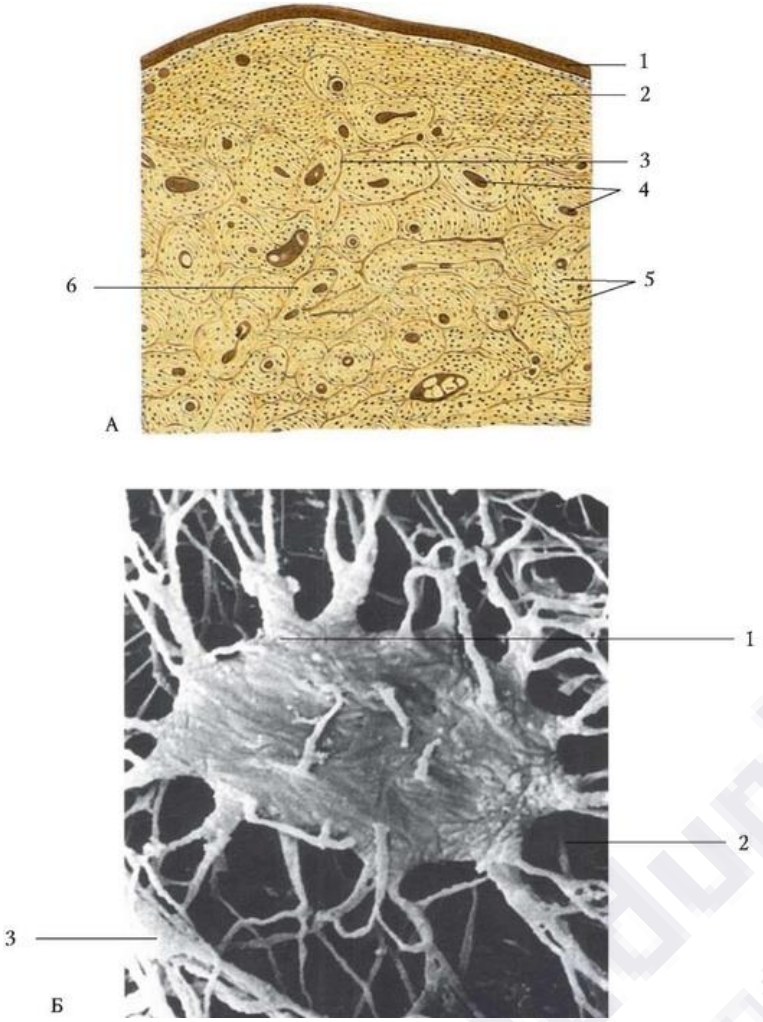

Рис. 18. Костная ткань (А): 1 - надкостница, 2 - наружные окружающие пластинки, 3 - пластинки остеонов; 4 - центральные каналы (каналы остеонов); 5 - костные клетки; 6 - вставочные пластинки. Костная клетка (Б): 1 - костная клетка; 2 - костная лакуна; 3 - стенка костной лакуны

По особенностям строения различают *ретикулофиброзную (грубоволокнистую)* и *пластинчатую* костную ткань. Грубоволокнистая костная ткань у взрослого человека находится в зонах прикрепления сухожилий к костям, в швах черепа после их зарастания. Грубоволокнистая костная ткань имеет толстые пучки коллагеновых волокон и аморфное вещество между ними. Кость снаружи покрыта надкостницей. Пластинчатая костная ткань образована костными пластинками, толщиной от 4 до 20 мкм, состоящих из остеоцитов и тонковолокнистого основного вещества. Коллагеновые волокна в каждой костной пластинке ориентированы параллельно друг другу. В соседних пластинках волокна имеют разное направление, что обеспечивает большую прочность кости.

Вопросы для повторения и самоконтроля

1. Назовите функции соединительной ткани.

2. Каковы функции неоформленной плотной волокнистой соединительной ткани? Где она располагается?

3. Назовите виды соединительной ткани со специальными свойствами.

4. Какие виды жировой ткани выделяют? Чем они отличаются по строению и расположению?

5. Расскажите об особенностях строения гиалинового и эластического хрящей.

МЫШЕЧНАЯ ТКАНЬ

Мышечная ткань включает в себя поперечнополосатую, гладкую и сердечную ткани, имеющие различное происхождение и строение. Эти мышечные ткани объединены по функциональному признаку - способности сокращаться, изменять свою длину, укорачиваться.

Исчерченная (поперечнополосатая, скелетная) мышечная ткань образована мышечными волокнами длиной до 4 см и более и толщиной до 0,1 мм. Каждое мышечное волокно состоит из миосимпласта и миосателлитоцитов, покрытых общей оболочкой - *сарколеммой,* образованной базальной мембраной и вплетающимися в нее тонкими коллагеновыми и ретикулярными волокнами. Находящийся под сарколеммой миосимпласт (саркоплазма) содержит множество эллипсоидных ядер (до 100), миофибриллы и цитоплазму (рис. 19). Значительную часть мышечного волокна занимают миофибриллы, между которыми располагаются многочисленные митохондрии, гранулы гликогена. *Саркоплазма* богата белком *миоглобином,* который может связывать кислород. В зависимости от толщины и содержания миоглобина различают красные и белые поперечнополосатые мышечные волокна. *Красные волокна* богаты саркоплазмой, миоглобином и митохондриями, но в них мало миофибрилл. Красные волокна медленно сокращаются и долго могут быть в сокращенном (рабочем) состоянии. *Белые* мышечные *волокна* содержат мало саркоплазмы, миоглобина и митохондрий, но у них много миофибрилл. Белые волокна сокращаются быстрее красных, но быстро устают. Сочетание красных и белых мышечных волокон в мышцах человека обеспечивает быстроту реакций мышц (сокращения) и длительную работоспособность.

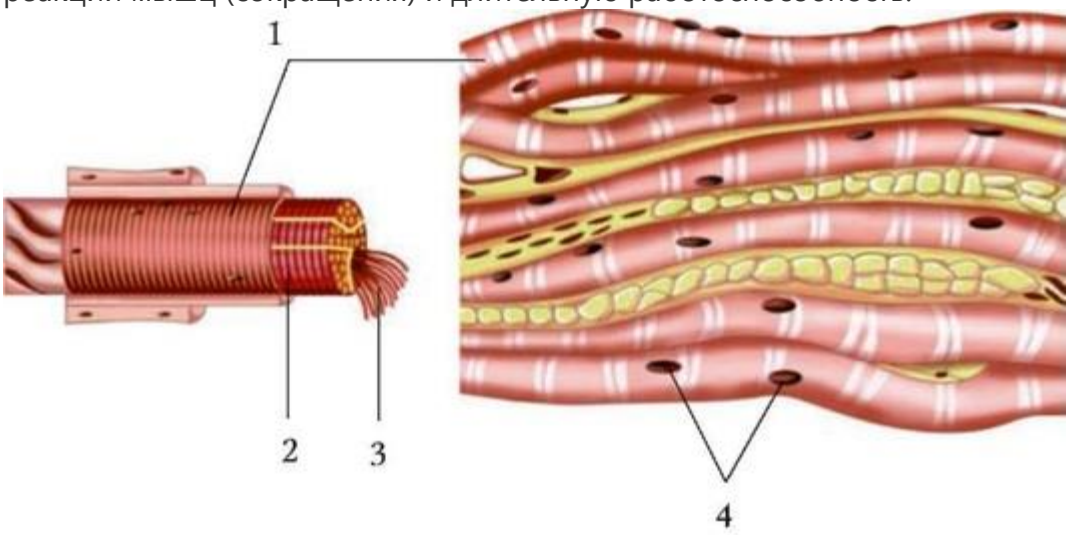

Рис. 19. Исчерченная (поперечнополосатая, скелетная) мышечная ткань: 1 - мышечное волокно; 2 - сарколемма; 3 - миофибриллы; 4 - ядра

Каждая миофибрилла мышечного волокна состоит из чередующихся участков - *темных анизотропных дисков* (А) и *светлых изотропных дисков* (I). В середине анизотропного диска А проходит светлая зона - *полоска* Н. В центре этой полоски находится линия М - *мезофрагма.* Через середину изотропного диска I проходит линия Z (телофрагма). Чередование темных и светлых дисков в соседних миофибриллах создает впечатление поперечной исчерченности (рис. 20). Каждый темный диск образован толстыми миофибриллами (диаметром 10-15 мкм), чью основу составляет высокомолекулярный белок миозин. Светлый диск состоит из тонких миофибрилл (диаметром 5-8 нм и длиной 1 мкм), состоящих из низкомолекулярных белков актина, а также тропомио-зина и тропонина.

Источник KingMed.info
Участок миофибриллы между двумя телофрагмами (Z-линиями) называют *саркомером,* он служит функциональной единицей миофибриллы. Саркомер, длиной около 2,5 мкм, включает темный диск А и примыкающие к нему с двух сторон по половине светлые диски I. Тонкие актиновые миофибриллы входят в промежутки между толстыми миозиновыми миофибриллами. При сокращении мышцы актиновые и миозиновые миофибриллы скользят навстречу друг другу, при расслаблении мышцы - двигаются в противоположные стороны. На границе между дисками А и I сарколемма мышечного волокна впячивается и образует поперечные трубочки (Т-трубочки), имеющие значение в быстром проведении потенциала действия к каждой миофибрилле. Потенциал действия распространяется по Т-трубочкам, а от них на незернистую эндоплазматическую сеть, а также между миофибриллами.

Миосателлитоциты располагаются непосредственно под сарколеммой. Они имеют уплощенную форму, крупное ядро, центросому и малое число органелл; миофибрилл у этих клеток нет. Миосателлитоциты являются стволовыми (ростковыми) клетками поперечнополосатой (скелетной) мышечной ткани, они способны к синтезу ДНК и митотическому делению.

Неисчерченная (гладкая) мышечная ткань состоит из гладкомышечных клеток (гладких миоцитов), располагающихся в стенках кровеносных сосудов

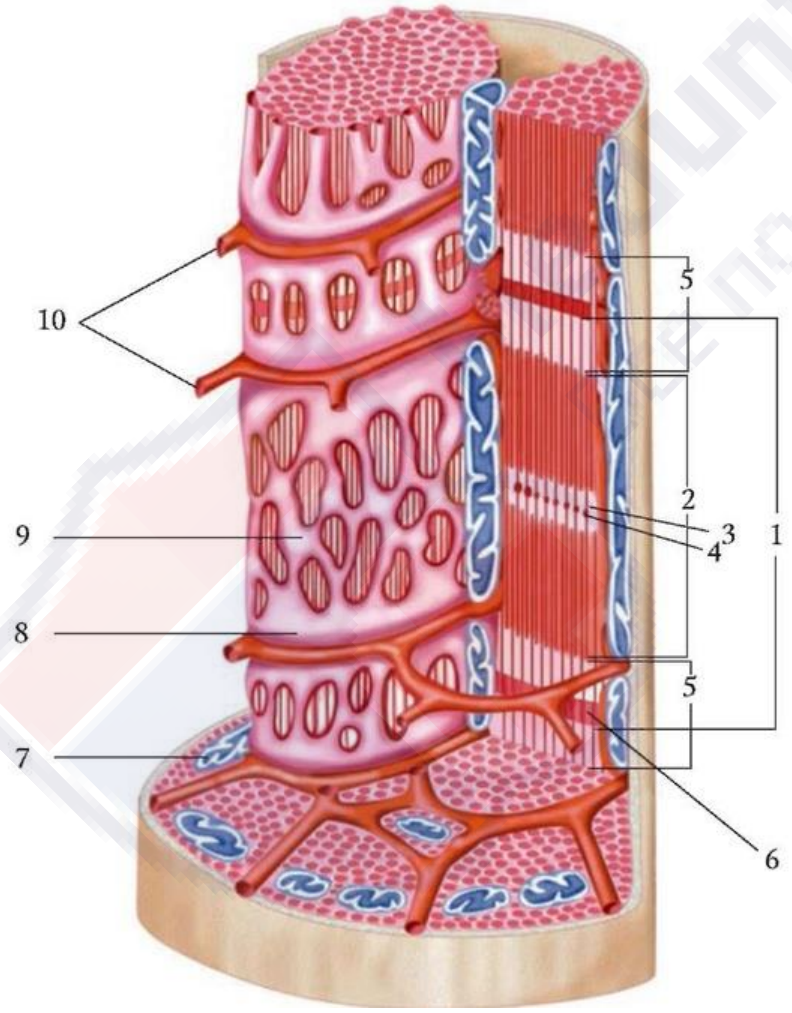

Рис. 20. Строение двух миофибрилл мышечного волокна. Схема: 1 - саркомер; 2 - полоска А (диск А); 3 - полоска Н; 4 - линия М (мезофрагма) в середине диска А; 5 - полоска I (диск I); 6 - линия (телофрагма) в середине диска I; 7 - митохондрия; 8 - конечная цистерна; 9 - саркоплазматический ретикулум; 10 - поперечные трубочки

и полых внутренних органов. Гладкие миоциты - это веретенообразной формы клетки длиной от 20 до 500 мкм, толщиной от 5 до 15 мкм. Поперечной исчер-ченности у них нет. **Миоциты** располагаются группами, их заостренные концы входят между двумя соседними клетками (рис. 21). Каждый миоцит имеет базальную мембрану. В области межклеточных контактов базальная мембрана отсутствует. Удлиненное палочковидное ядро, достигающее 10-25 мкм в длину, при сокращении клетки принимает форму штопора. Изнутри к цитолемме прилежат расположенные в цитоплазме плотные (прикрепительные) тельца. В цитоплазме гладких миоцитов располагаются тонкие и толстые микрофила-менты. При сокращении миоцитов актиновые и миозиновые микрофиламенты смещаются навстречу друг другу, миоцит укорачивается. Нервный импульс передается с одного миоцита другому по межклеточным контактам со скоростью 8-10 см/с. Скорость сокращения гладких миоцитов значительно меньше, чем у поперечнополосатых (в 100-1000 раз). Гладкие мышцы совершают длительные тонические сокращения и относительно медленные движения.

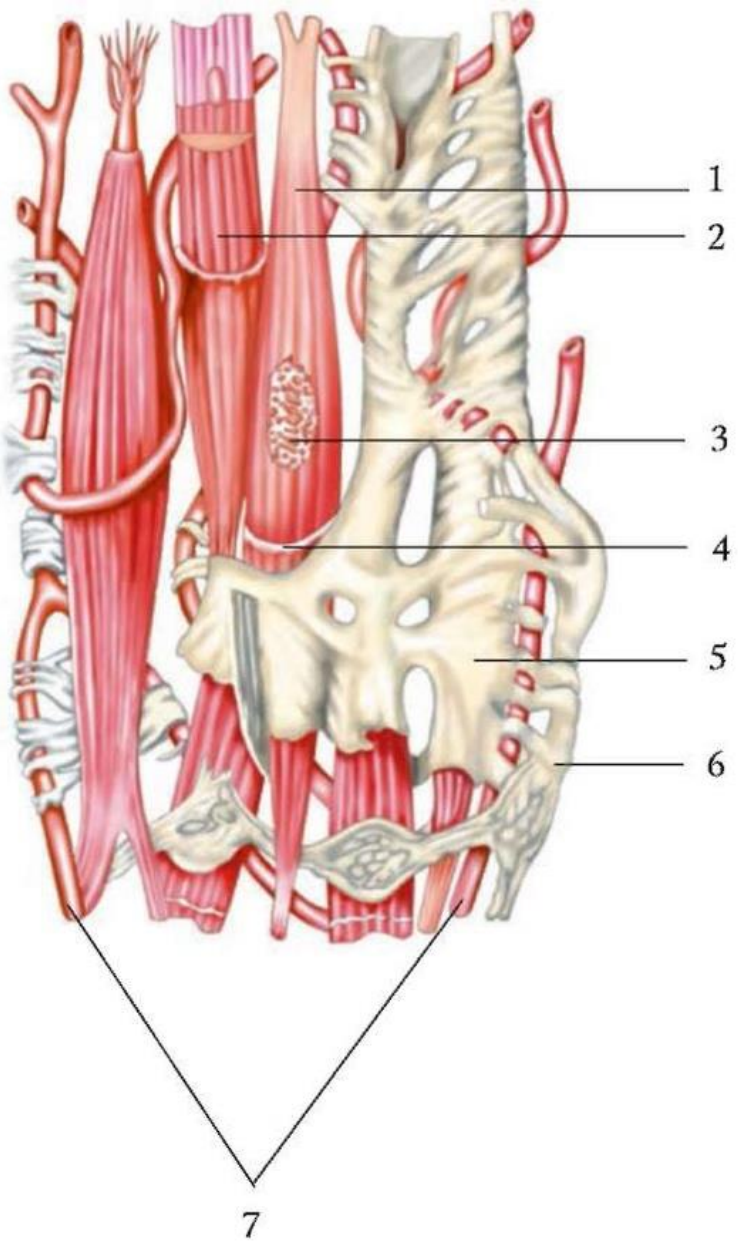

Рис. 21. Строение неисчерченной (гладкой) мышечной ткани. Схема: 1 - миоцит; 2 - миофибриллы в саркоплазме; 3 - ядро миоцита; 4 - сарколемма; 5 - эндомизий; 6 - нерв; 7 - кровеносные капилляры

Источник KingMed.info
Гладкая мышечная ткань образуется из мезенхимы. Клетки мезенхимы в эмбриогенезе постепенно вытягиваются, в них формируется гранулярная эн-доплазматическая сеть, пластинчатый комплекс; тонкие филаменты образуют пучки, ориентированные вдоль длинной оси образующегося миоцита в виде плотных телец.

Сердечная мышечная ткань состоит из сердечных миоцитов (кардиомио-цитов), образующих соединяющиеся друг с другом комплексы. По микроскопическому строению (поперечной исчерченности) сердечная мышечная ткань похожа на скелетную, но сокращается она непроизвольно, подобно гладкой мускулатуре. Кардиомиоциты имеют неправильную цилиндрическую форму, длина их 100-150 мкм и диаметр - 10-20 мкм. Кардиомиоцит имеет 1-2 овоидных удлиненных ядра, расположенных в центре клетки и окруженных продольно лежащими миофибриллами. Контакты соседних кардиомиоцитов имеют вид вставочных дисков, активно участвующих в передаче возбуждения от одной клетки к другой.

НЕРВНАЯ ТКАНЬ

Нервная ткань служит основным структурным элементом нервной системы, она состоит из нервных клеток (нейроцитов, или нейронов) и связанных с ними анатомически и функционально вспомогательных клеток нейроглии (рис. 22). **Нейроциты (нейроны)** с отходящими от них отростками способны воспринимать раздражения, приходить в состояние возбуждения, вырабатывать, хранить и передавать информацию, закодированную в виде электрических или химических сигналов (нервных импульсов). Диаметр тел нейронов варьирует от 4-5 до 135 мкм. Форма тел нервных клеток тоже различная - от округлой, овоидной до пирамидальной. Нейрон имеет отростки, он окружен цитолеммой, способной проводить возбуждение, а также обеспечивать обмен веществ между клеткой и окружающей их средой. Тело нервной клетки содержит ядро и окружающую его цитоплазму.

Источник KingMed.info

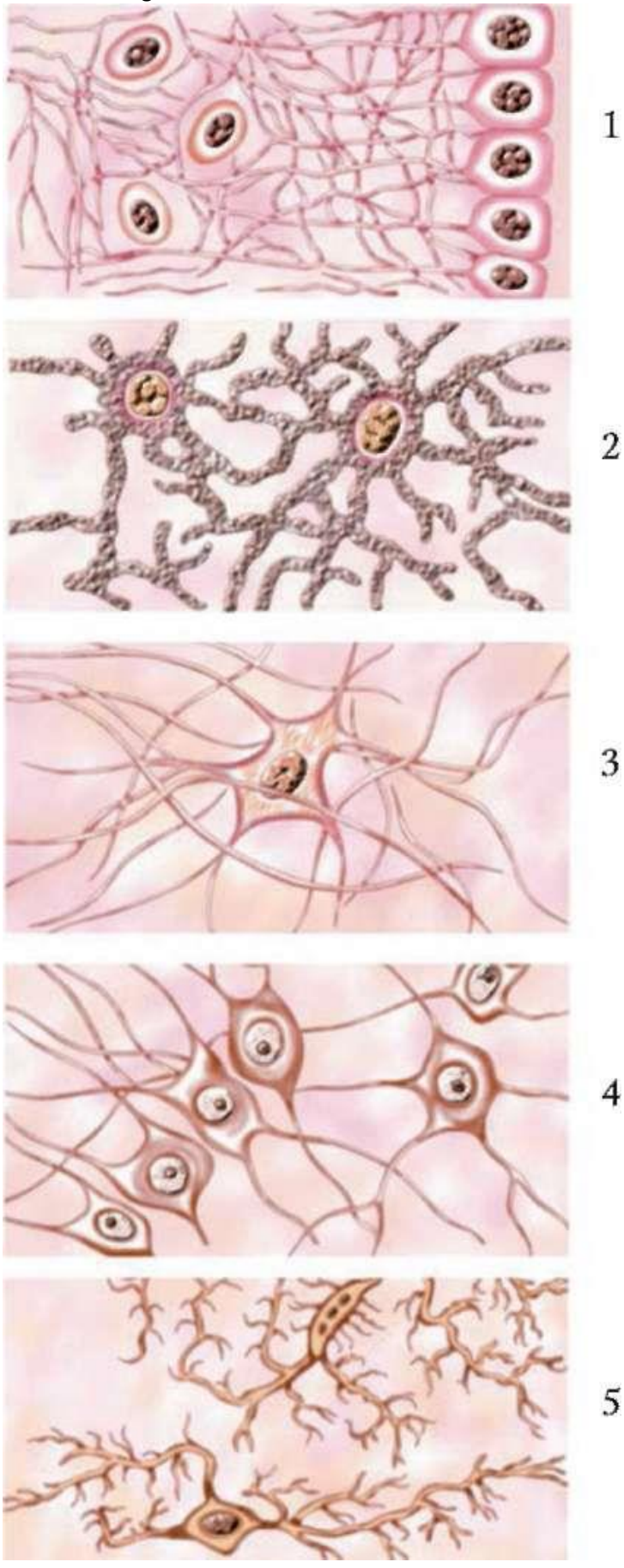

Рис. 22. Различные виды клеток нейроглии. Схема: 1 - эпендимоциты; 2 - протоплазматические астроциты; 3 - волокнистые астроциты; 4 - олигодендроглиоциты; 5 - микроглия

Источник KingMed.info
От тела нейрона отходят различной длины тонкие цитоплазматические отростки двух типов. Один или несколько древовидно ветвящихся отростков, по которым нервный импульс приносится к телу нейрона, называют *дендритом*. У большинства клеток их длина составляет около 0,2 мкм. В цитоплазме ден-дритов находятся удлиненные митохондрии и небольшое количество цистерн незернистой эндоплазматической сети. Единственный, обычно длинный отросток, по которому нервный импульс направляется от тела нервной клетки, - это *аксон,* или *нейрит*. Аксон отходит от тела нейрона и заканчивается концевыми разветвлениями, образующими синапсы (место контакта двух нейронов) или нервные окончания в тканях рабочего органа.
Поверхность цитолеммы аксона (аксолеммы) гладкая. В цитоплазме (ак-соплазме) нейронов имеются *нейрофибриллы* и *хроматофильное вещество* (субстанция Ниссля) - структура зернистой эндоплазматической сети. Нейрофибриллы представляют собой пучки микротрубочек и нейрофиламентов, участвующих в транспорте различных веществ. В аксоплазме также имеются удлиненные митохондрии, большое количество нейротрубочек и пузырьков незернистой эндоплазматической сети. Нейроны динамически поляризованы, т.е. способны проводить нервный импульс только в одном направлении - от дендритов к аксону.

Нервные волокна представляют собой отростки нервных клеток (дендриты, нейриты), покрытые оболочками. При этом отросток в нервном волокне является осевым цилиндром, а окружающие его нейролеммоциты (шванновские клетки), относящиеся к нейроглии, образуют оболочку волокна - нейролем-му. По особенностям строения среди нервных *волокон* различают *безмякот-ные (безмиелиновые)* и *мякотные (миелиновые)* (рис. 23). Безмиелиновые нервные волокна имеются в основном у вегетативных нейронов. Оболочка этих волокон тонкая, осевой цилиндр как бы вдавлен в глубокий желобок, образованный шванновской клеткой. Сдвоенная над осевым цилиндром мембрана нейролеммоцита получила название мезаксон. Иногда внутри оболочки располагается до 5-20 осевых цилиндров. Оболочку отростка нервной клетки образуют многие шванновские клетки, располагающиеся последовательно одна за другой. Под шванновской клеткой имеется узкое пространство (1015 нм), содержащее тканевую жидкость, участвующую в проведении нервных импульсов.

Миелиновые нервные волокна толщиной до 20 мкм образованы довольно толстым аксоном клетки (осевым цилиндром), вокруг него имеется двуслойная оболочка. Внутренний слой ее более толстый, миелиновый. Снаружи от него находится тонкий слой, образованный нейролеммоцитами (шванновскими клетками). Каждый нейролеммоцит окутывает лишь небольшой участок осевого цилиндра. Именно поэтому миелиновый слой, состоящий из липидов, не сплошной, прерывистый. Через каждые 0,3-1,5 мм имеются узловые перехваты нервного волокна (перехваты Ранвье), где миелиновый слой отсутствует и соседние нейролеммоциты своими концами подходят непосредственно к осевому цилиндру. Покрывающая шванновские клетки базальная мембрана сплошная, без перерыва переходит через перехваты Ранвье, служащие местом проницаемости для ионов натрия и деполяризации нервных импульсов (электрического тока). Деполяризация в области перехватов Ранвье способствует быстрому прохождению нервных импульсов по миелиновым нервным волокнам. Нервные импульсы по миелиновым волокнам проводятся как бы «скачками» - от одного перехвата Ранвье к другому.

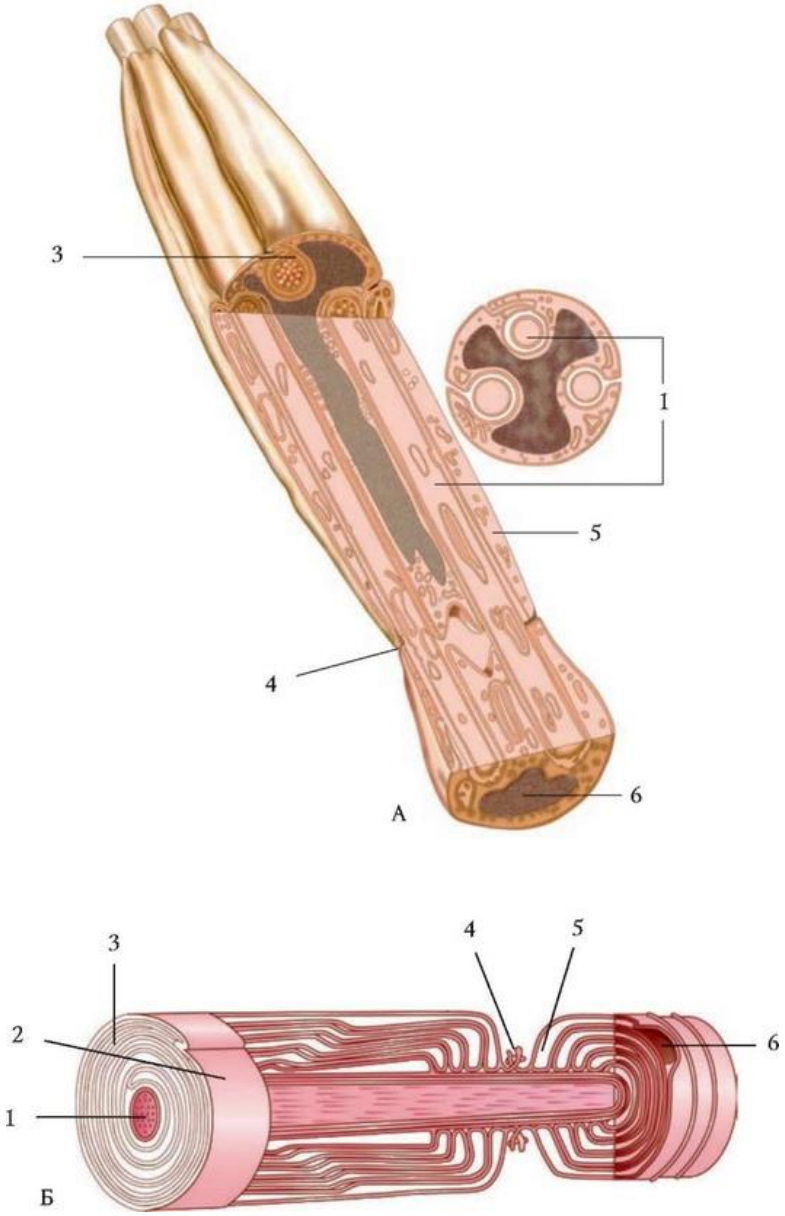

Рис. 23. Схема строения миелинового и безмиелинового нервного волокна: А - безмиелиновое волокно; Б - миелиновое волокно; 1 - осевой цилиндр; 2 - миелиновый слой; 3 - мезаксон; 4 - узловой перехват (перехват Ранвье); 5 - цитоплазма нейролеммоцита; 6 - ядро нейролеммоцита

У безмиелиновых нервных волокон деполяризация происходит по всему волокну, поэтому и нервные импульсы проходят медленно. Скорость проведения нервных импульсов по безмиелиновым волокнам составляет 1-2 м/с, а по мя-котным (миелиновым) - 5-120 м/с.

Классификация нейронов

В зависимости от количества отростков различают *униполярные* (одноот-ростчатые) нейроны и *биполярные* (двухотростчатые). Нейроны с большим количеством отростков называют *мультиполярными* (многоотростчатыми). К биполярным нейронам относятся также *ложноуниполярные (псевдоуниполярные) нейроны* (рис. 24). У этих нейронов от тела клетки отходит вначале один короткий отросток, который вскоре Т-образно делится на аксон и дендрит. Количество дендритов, их разветвленность варьируют в зависимости от расположения нейронов и их функции. Псевдоуниполярные нейроны имеют округлое тело и слабо ветвящиеся отростки. Мультиполярные нейроны имеют тело неправильной формы, множество маловетвящихся дендритов, отходящих в разные стороны, и длинный аксон. Дендрит и аксон заканчиваются

нервными окончаниями. У дендритов это чувствительные нервные окончания, у аксона - эффекторные.

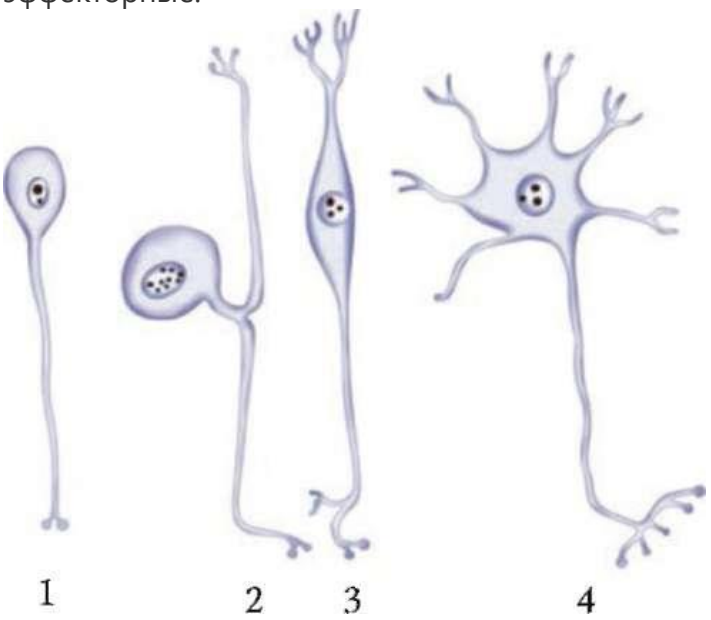

Рис. 24. Нервные клетки различной формы, имеют один или несколько отростков: 1 - униполярный; 2 - ложноуниполярный; 3 - биполярный; 4 - мультиполярный

По функциональному назначению нервные клетки подразделяют на *рецепторные, эффекторные* и *ассоциативные.* Рецепторные (чувствительные) нейроны своими окончаниями воспринимают различные виды раздражений. Возникшие в нервных окончаниях (рецепторах) нервные импульсы проводятся к мозгу. Именно поэтому чувствительные нейроны называют также приносящими (афферентными) нервными клетками. Эффекторные нейроны проводят нервные импульсы от мозга к рабочему органу. Эффекторные нервные клетки называют также выносящими (эфферентными) нейронами. Ассоциативные (вставочные, кондукторные) нейроны передают нервные импульсы от приносящего нейрона к выносящему. В центральной нервной системе ассоциативных нейронов большинство. Существуют также нейроны, которые вырабатывают секрет. Эти клетки называют нейросекреторными нейронами. Секрет (нейро-секрет) выделяется в виде гранул и транспортируется кровью. Нейросекрет участвует во взаимодействиях нервной и сердечно-сосудистой (гуморальной) систем.

По расположению нервных окончаний отростков нейронов различают *экстерорецепторы, интерорецепторы* и *проприорецепторы.* Экстерорецепторы воспринимают воздействия внешней среды, они располагаются в наружных покровах тела (коже и слизистых оболочках), органах чувств. Интерорецепторы улавливают раздражения, возникающие при изменении химического состава внутренней среды (хеморецепторы) и давления в тканях и органах (барорецепторы, механорецепторы). Проприорецепторы воспринимают раздражение в мышцах, сухожилиях, связках, фасциях, суставных капсулах.

В соответствии с функцией выделяют *терморецепторы,* воспринимающие изменения температуры, и *механорецепторы,* улавливающие различные виды механических воздействий (прикосновение к коже, ее сдавление). *Ноцирецеп-торы* воспринимают болевые раздражения. Среди нервных окончаний различают свободные («обнаженные») и несвободные (инкапсулированные), у которых нервные окончания имеют оболочку (капсулу), образованную клетками нейроглии или соединительнотканными волокнами. Свободные нервные окончания находятся в коже, в эпителии слизистых оболочек и роговицы глаза; они воспринимают боль, тепло и холод. Несвободные нервные окончания - это *осязательные тельца* (Мейсснера),

пластинчатые тельца (Фатер-Паччини), *луковицеобразные тельца* (Гольджи-Мацони), генитальные тельца (Руффини), являющиеся механорецепторами. К этой группе относятся и *концевые колбы* (Краузе), являющиеся терморецепторами (рис. 25).

К *проприорецепторным нервным окончаниям* принадлежат *нервно-мышечные* и *нервно-сухожильные веретена*. Нервно-сухожильные веретена находятся в местах перехода мышцы в ее сухожилие. Они представляют собой пучки сухожильных (коллагеновых) волокон, соединенных с мышечными волокнами, окруженных соединительнотканной капсулой. Нервно-мышечные веретена, крупные, длиной 3-5 мм и толщиной до 0,5 мм, окружены соединительнотканной капсулой. Внутри капсулы находится до 10-12 тонких коротких поперечнополосатых мышечных волокон, имеющих различное строение.

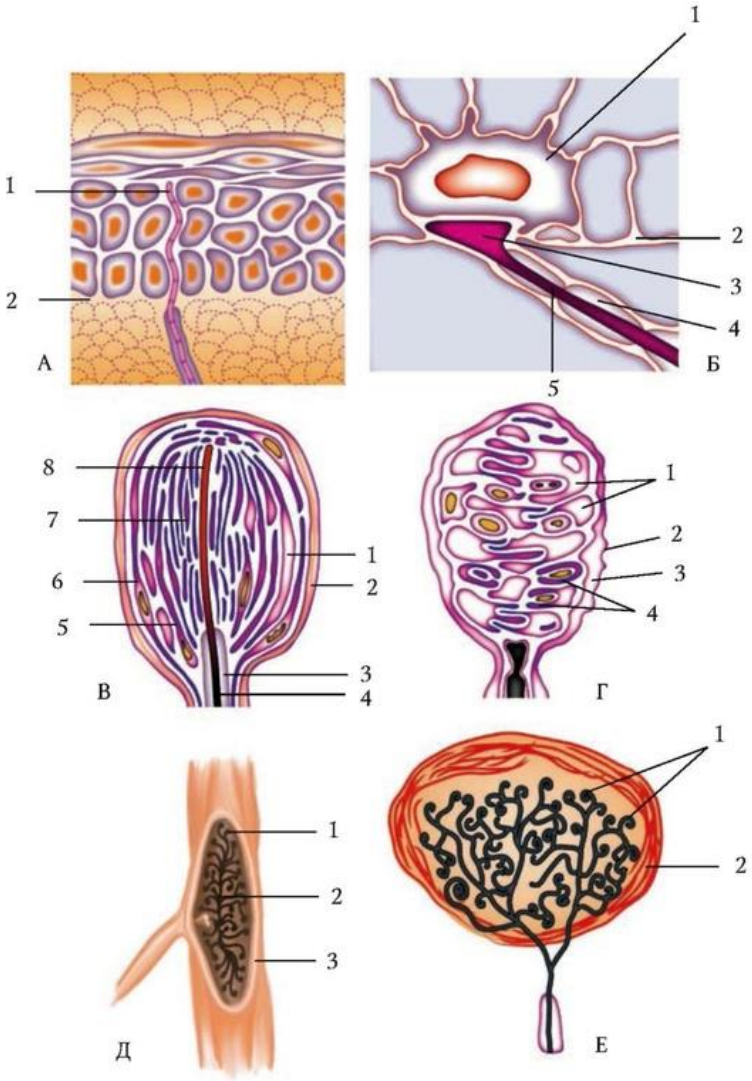

Рис. 25. Схема строения различных видов нервных окончаний (рецепторов). А: 1 - свободное нервное окончание; 2 - граница между дермой и эпидермисом. Б: 1 - измененная клетка эпидермиса (клетка Меркеля); 2 - базальная мембрана; 3 - конечный диск афферентного волокна; 4 - миелин; 5 - нейролеммоцит. В: 1 - субкапсулярное пространство; 2 - капсула; 3 - миелин; 4 - нейролеммоцит; 5 - наружная колба; 6 - базальная мембрана; 7 - внутренняя колба; 8 - терминальный отросток афферентного волокна. Г: 1 - уплощенные нейролеммоциты; 2 - капсула; 3 - базальная мембрана; 4 - спиральные терминалы афферентного волокна. Д: 1 - пучки коллагеновых волокон в ядре тельца; 2 - терминальные ветви афферентного волокна; 3 - капсула. Е: 1 - терминальные ветви афферентного волокна; 2 - капсула

Источник KingMed.info

В мышцах имеются также *эффекторные нервно-мышечные окончания,* которые располагаются на каждом мышечном волокне (рис. 26). Эти утолщенные окончания покрыты шванновскими клетками и их базальной мембраной, переходящей в базальную мембрану мышечного волокна. Аксолемма каждого нервного окончания контактирует с сарколеммой одного мышечного волокна, прогибая ее. В щели между окончанием и мышечным волокном находится аморфное вещество, содержащее, как и синаптические щели, ацетилхолинэсте-разу. Эффекторные нервные окончания в неисчерченной (гладкой) мышечной ткани образуют вздутия, в которых также находятся синаптические пузырьки и митохондрии, содержащие норадреналин и дофамин. Большинство нервных окончаний аксонов контактирует с базальной мембраной миоцитов, некоторые нервные окончания прободают базальную мембрану. В контактах нервного волокна с гладкомышечной клеткой аксолемма отделена от цитолеммы миоцита щелью толщиной около 10 нм.

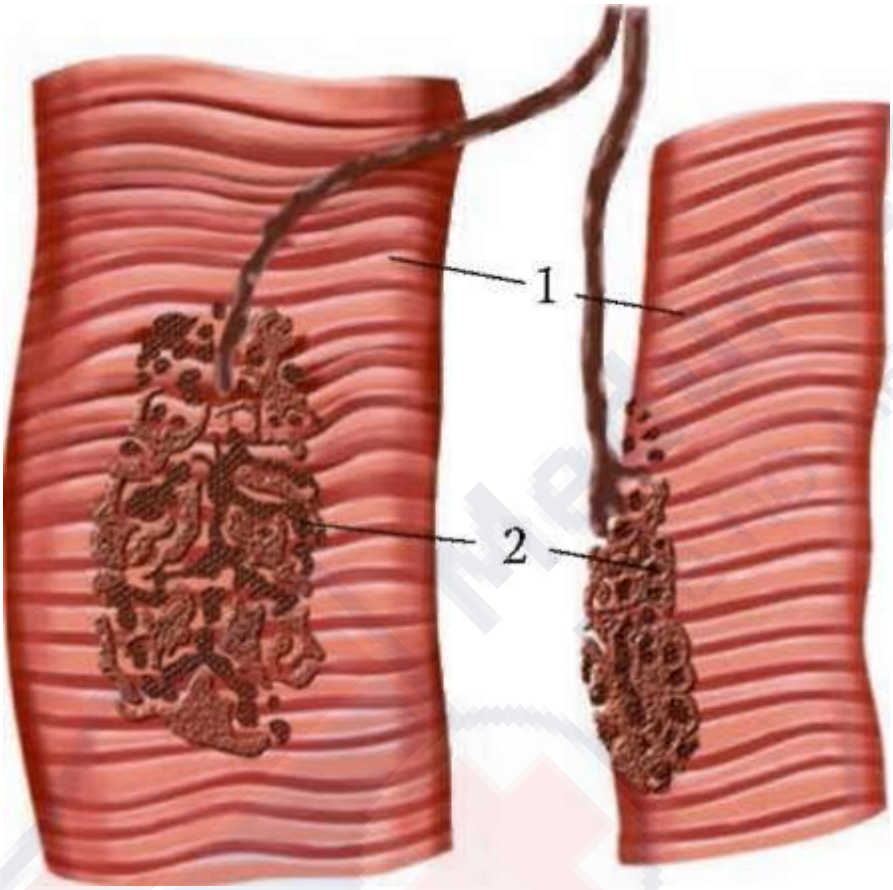

Рис. 26. Нервно-мышечные окончания. Схема: 1 - мышечные волокна; 2 - моторные бляшки

Нейроны воспринимают, проводят и передают электрические сигналы (нервные импульсы) другим нервным клеткам или рабочим органам (мышцам, железам и др.). В местах передачи нервного импульса нейроны соединены между собой с помощью специализированных межклеточных контактов - синапсов. Различают *аксосоматические, аксодендритические* и *аксоаксональные синапсы.* У аксосоматических синапсов окончания одного нейрона образуют контакты с телом другого нейрона. У аксодендритических контактов аксоны образуют синапсы с дендритами другой клетки. Аксоаксональные контакты представляют собой синапсы с аксонами соседних нервных клеток. С участием таких контактов образуются цепи нейронов. Передача нервных импульсов по цепям нейронов происходит с помощью биологически активных веществ, получивших название нейромедиаторов. Такими

нейромедиаторами являются норадреналин, ацетилхолин и некоторые моноамины (адреналин, серотонин и др.), а также нейропептиды (энкефалины, нейротензин, соматостатин и др.).
У межнейронного синапса различают пресинаптическую и постсинаптическую части, разделенные синаптической щелью шириной 20-30 нм (рис. 27).

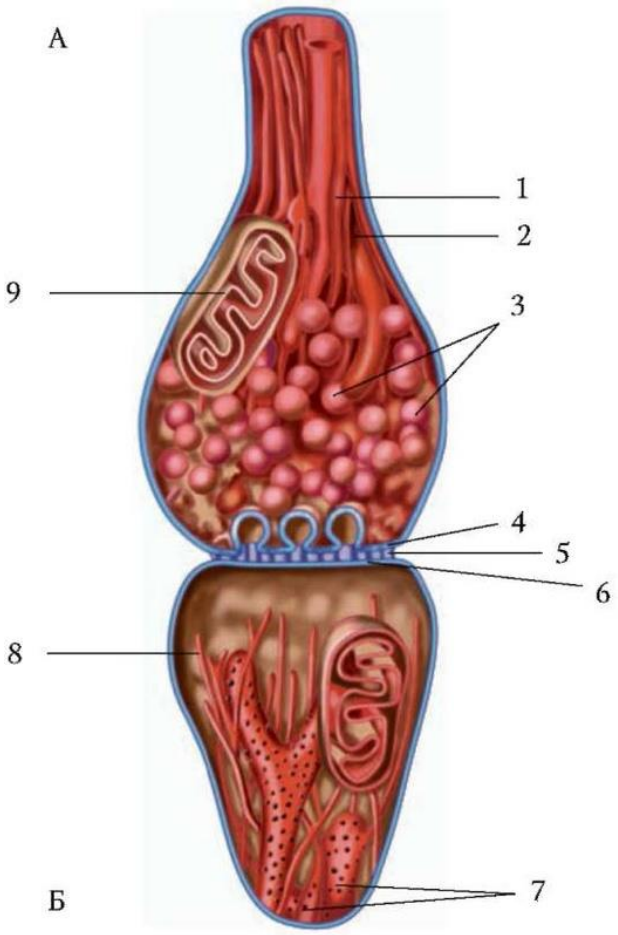

Рис. 27. Схема строения межнейронного синапса: А - пресинаптическая часть; Б - постсинаптическая часть; 1 - гладкий эндоплазматический ретикулум; 2 - нейротрубочка; 3 - синаптические пузырьки; 4 - пресинаптическая мембрана с гексагональной сетью; 5 - синаптическая щель; 6 - постсинаптическая мембрана; 7 - зернистая эндоплазматическая сеть; 8 - нейрофиламенты; 9 - митохондрия

При достижении нервным импульсом пресинаптической части открываются кальциевые каналы. При повышении содержания Ca^{2+} синаптические пузырьки пресинаптической части выделяют нейромедиатор в синаптическую щель. Нейромедиатор вступает в контакт с рецептором постсинаптической мембраны. При этом возникает постсинаптический потенциал в виде нервного импульса. Величина потенциала прямо пропорциональна количеству выделяемого ней-ромедиатора.

В нервной ткани имеются также клетки **нейроглии,** выполняющей опорную, трофическую, защитную, изолирующую, секреторную функции. Различают глию центральной нервной системы (эпендимоциты, астроциты, олигодендриты и микроглию) и глию периферической нервной системы (ней-ролеммоциты). *Эпендимоциты,* имеющие на своей поверхности микроворсинки, выстилают изнутри желудочки мозга и центральный канал спинного мозга. Эти клетки имеют кубическую или призматическую форму, располагаются они

в один слой. Эпендимоциты участвуют в образовании спинномозговой жидкости, они выполняют опорную и разграничительную функции.

Среди *астроцитов* различают протоплазматические и волокнистые клетки. *Волокнистые астроциты* многоотростчатые, преобладают в белом веществе центральной нервной системы. Отростки располагаются между нервными волокнами. Некоторые отростки достигают кровеносных капилляров. *Протоплазматические астроциты* имеют звездчатую форму, от их тел отходят ветвящиеся цитоплазматические отростки. Отростки этих астроцитов служат опорой для отростков нейронов. Отростки астроцитов образуют сеть, в ячейках которой залегают нейроны. Отростки астроцитов, достигающие поверхности мозга, соединяются между собой и образуют на ней сплошную поверхностную пограничную мембрану.
Олигодендроциты являются мелкими отростчатыми клетками (6-8 мкм) овоидной формы с крупным ядром. Эти клетки располагаются вблизи нейронов и их отростков. Олигодендроциты, образующие оболочки отростков нервных клеток периферической нервной системы, называются нейролеммоцитами, или шванновскими клетками.

Микроглия (клетки Ортега) - это мелкие клетки неправильной формы, с многочисленными отростками, напоминающими по форме кустики. Клетки микроглии обладают подвижностью и фагоцитарной способностью.

Вопросы для повторения и самоконтроля

1. Назовите типы и особенности строения мышечной ткани.

2. Расскажите об особенностях строения кардиомиоцитов.

3. Назовите особенности строения нейронов и расскажите классификацию этих клеток.

4. На какие группы подразделяют нервные волокна?

5. Что такое нейросекреторные нейроны?

6. Что такое рецепторы? Какие виды рецепторов вам известны?

7. Назовите особенности строения и функций каждого из типов клеток нейроглии.

ОСНОВНЫЕ ЭТАПЫ РАЗВИТИЯ ЧЕЛОВЕКА В ОНТОГЕНЕЗЕ

У каждого человека имеются индивидуальные черты строения, определяемые факторами наследственности и внешней среды. Индивидуальное развитие в онтогенезе человека происходит на протяжении всей жизни - от зачатия до смерти. В **онтогенезе** человека выделяют **внутриутробный (пренатальный)** и **внеутробный (постнатальный)** периоды. Во внутриутробном периоде, продолжающемся от зачатия и до рождения, зародыш развивается в теле матери. В течение первых 8 недель эмбриогенеза происходят основные процессы формирования органов, частей тела. Этот период получил название эмбрионального, а организм будущего человека - **эмбрион.** С 9-й недели развития, когда уже начали обозначаться основные внешние черты тела человека, организм принято называть **плодом,** а период - плодным.
После оплодотворения, происходящего обычно в просвете маточной трубы, соединившиеся половые клетки (яйцеклетка и сперматозоид) образуют одноклеточный зародыш - **зиготу** (овоспермий), после чего начинается развитие нового (дочернего) организма (рис. 28). В течение 1-й недели развития зародыша зигота делится на дочерние клетки *(стадия дробления).* После оплодотворения в первые 3-4 суток зигота делится и одновременно продвигается по маточной трубе в сторону полости матки. В результате деления зиготы

образуется многоклеточный пузырек *(бластула)* с бугристыми контурами. Стенки этого пузырька образованы мелкими и крупными клетками. Мелкие клетки формируют наружный слой стенок пузырька - *трофобласт,* в дальнейшем клетки трофобласта образуют внешний слой оболочек зародыша. Более крупные клетки *(бластомеры)* образуют скопление - *эмбриобласт* (зачаток зародыша), располагающийся кнутри от трофобласта. Из этого скопления крупных клеток - эмбриобласта - развивается зародыш. Между поверхностным слоем (трофобластом) и зачатком зародыша (эмбриобластом) скапливается небольшое количество жидкости.

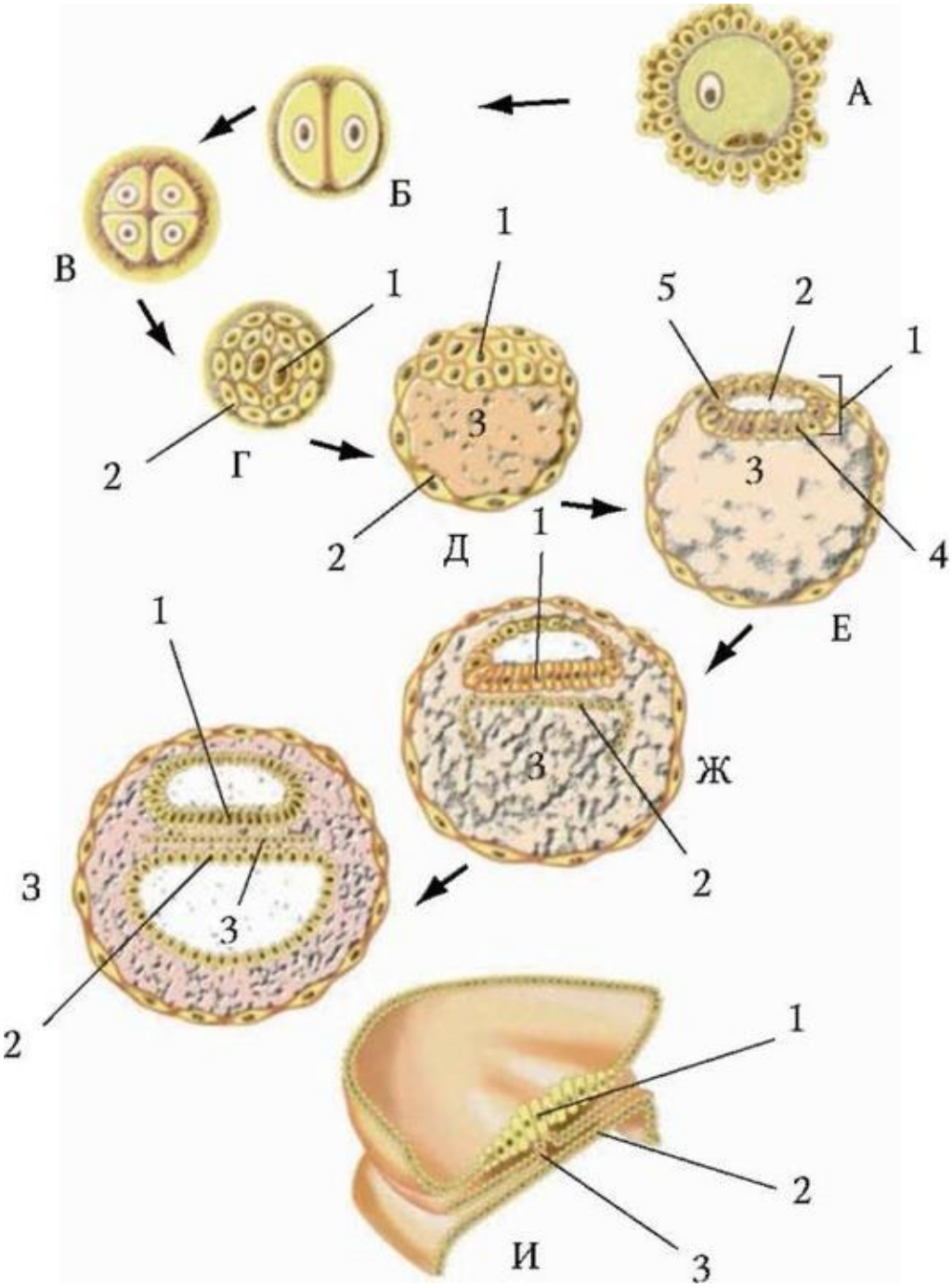

Рис. 28. Дробление зиготы и образование зародышевых листков: А - зигота; Б, В - дробление зиготы; Г - бластула: 1 - эмбриобласт; 2 - трофобласт; Д - бластоцист: 1 - эмбриобласт; 2 - трофобласт; Е - бластоцист: 1 - эмбриобласт; 2 - полость амниона; 3 - бластоцель; 4 - эмбриональная энтодерма; 5 - амниотический эпителий; Ж, З, И - формирование зародышевых листков: 1 - эктодерма; 2 - энтодерма; 3 - мезодерма

Источник KingMed.info
К концу 1-й недели развития (6-7-е сут беременности) происходит внедрение *(имплантация)* зародыша в толщу слизистой оболочки матки. При этом клетки трофобласта выделяют фермент, разрыхляющий поверхностный слой слизистой оболочки матки, подготовленной к внедрению в нее зародыша. К моменту овуляции (выделение яйцеклетки из яичника) слизистая оболочка матки становится толще (до 8 мм), в ней имеются выраженные маточные железы и сосуды. Трофобласт образует многочисленные выросты - ворсинки, увеличивающие поверхность его соприкосновения с тканями слизистой оболочки матки. Трофобласт постепенно преобразуется в питательную оболочку зародыша - ворсинчатую оболочку (хорион). Вначале *хорион* имеет ворсинки со всех сторон пузырька, далее ворсинки сохраняются только на его стороне, обращенной к стенке матки. В этом месте из хориона и прилежащей к нему слизистой оболочки матки развивается новый орган - **плацента** (детское место), связывающий материнский организм с зародышем и обеспечивающий его питание.
На 2-й неделе развития зародыша клетки эмбриобласта разделяются на два слоя (пластинки), из которых образуется два пузырька. Из наружного слоя крупных клеток, прилежащих к трофобласту, образуется *эктобластический пузырек,* заполненный амниотической жидкостью. Из внутреннего слоя клеток эмбриобласта формируется *эндобластический (желточный) пузырек* (рис. 29). Закладка (будущее тело) зародыша находится в области соприкосновения амниотического и желточного пузырьков. В этот период зародыш представляет собой двухслойную пластинку *(щиток),* состоящий из двух листков: *наружного зародышевого (эктодермы)* и *внутреннего зародышевого (энтодермы).* Эктодерма обращена в сторону амниотического пузырька, а энтодерма прилежит к желточному пузырьку. На этой стадии можно определить поверхности зародыша. Дорсальная поверхность зародыша прилежит к амниотическому пузырьку, а вентральная - к желточному. Полость трофобласта вокруг амниотического и желточного пузырьков рыхло заполнена клетками *внезародышевой мезенхимы.* К концу 2-й недели длина зародыша составляет около 1,5 мм. В этот период двухслойный зародышевый щиток в своей задней (каудальной) части утолщается. Здесь в дальнейшем начинают развиваться осевые органы (хорда, нервная трубка).

3-я неделя развития зародыша является периодом образования *трехслойного щитка* (зародыша). Клетки наружной эктодермальной пластинки зародыша смещаются к заднему концу зародыша. Образующийся клеточный тяж получил название первичной полоски. В передней (головной) части первичной полоски клетки растут и размножаются быстрее, в результате чего образуется небольшое утолщение - *первичный узелок* (узелок Гензена). Первичная полоска определяет двустороннюю симметрию тела зародыша. Место первичного узелка указывает на краниальный (головной) конец тела зародыша. В дальнейшем клетки первичной полоски и первичного узелка прорастают между эктодермой и энтодермой. При этом образуется средний зародышевый листок - *мезодерма.* Клетки мезодермы, расположенные между листками зародышевого щитка, называются *внутризародышевой мезодермой,* а выселившиеся за его пределы - *внезародышевой мезодермой.* Часть клеток мезодермы в пределах первичного узелка особенно активно растет вперед, образуя головной (хордальный) отросток, он проникает между наружным и внутренним листками от головного конца зародыша до хвостового и образует клеточный тяж - *спинную струну (хорду).* Головная (краниальная) часть зародыша растет быстрее, чем хвостовая (каудальная). В конце 3-й недели развития кпереди от первичного бугорка в наружном зародышевом листке выделяется продольная полоска интенсивно растущих клеток - *нервная пластинка.* Эта пластинка вскоре прогибается, формирует продольную бороздку - *нервную бороздку.* По мере углубления бороздки ее края утолщаются, сближаются и срастаются друг с другом, замыкая нервную бороздку в *нервную*

трубку. Эктодерма смыкается над образовавшейся нервной трубкой и теряет с ней связь. В дальнейшем из нервной трубки развивается вся нервная система.

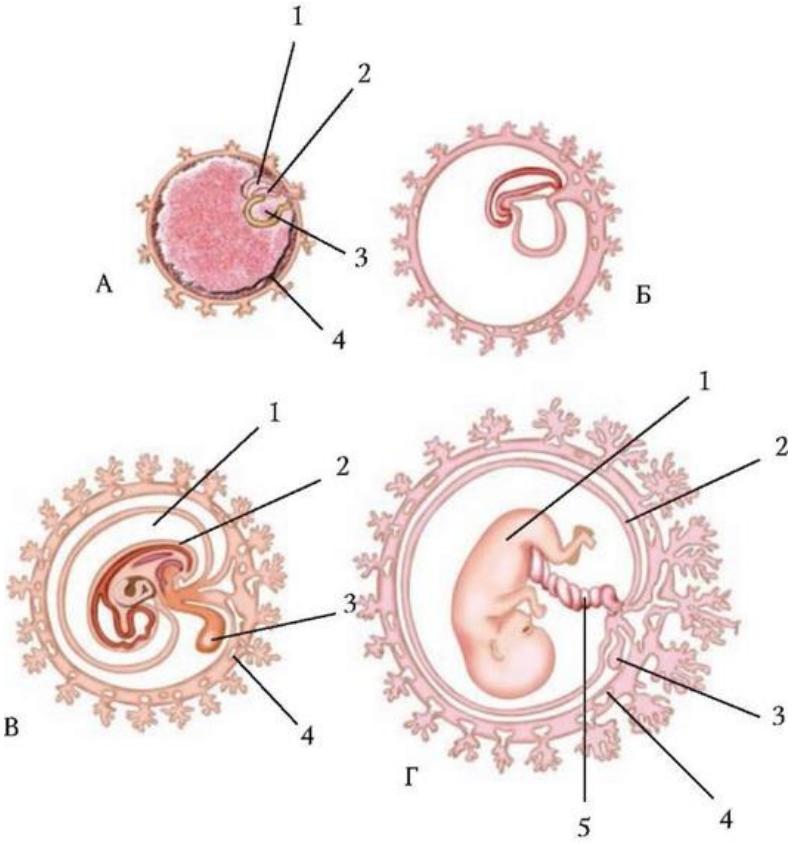

Рис. 29. Развитие эмбриона и зародышевых оболочек на ранних стадиях онтогенеза человека. Схема: А - 2-3 нед; Б - 4 нед; В - 6 нед; 1 - полость амниона; 2 - тело эмбриона; 3 - желточный мешок; 4 - трофобласт; Г - плод 4-5 мес: 1 - тело эмбриона (плода); 2 - амнион; 3 - желточный мешок; 4 - хорион; 5 - пупочный канатик

В этот период развития зародыша из задней части внутренней (энтодермаль-ной) пластинки зародышевого щитка во внезародышевую мезенхиму (в так называемую амниотическую ножку) проникает пальцевидный вырост - *аллантоис,* не выполняющий у человека определенных функций. Рядом с аллантоисом от зародыша через амниотическую ножку к ворсинкам хориона прорастают кровеносные пупочные сосуды. К концу 3-й недели зародыш человека имеет вид трехслойной пластинки, или трехслойного щитка. В области наружного зародышевого листка видна нервная трубка, а глубже - спинная струна. Таким образом, появляются осевые органы зародыша человека.

На 4-й неделе жизни зародыш, имеющий вид трехслойного щитка, изгибается в поперечном и продольном направлениях. Зародышевый щиток становится выпуклым, его края отграничены от амниона глубокой бороздой - *туловищной складкой.* Тело зародыша из плоского щитка превращается в объемное, эктодерма покрывает тело зародыша со всех сторон. Энтодерма, оказавшаяся внутри тела зародыша человека, свертывается в трубку и образует эмбриональный зачаток будущей кишки. Узкое отверстие, сообщающее эмбриональную кишку с желточным мешочком, в дальнейшем превращается в пупочное кольцо. Из энтодермы формируются эпителий и железы ЖКТ и дыхательных путей. Из эктодермы образуются нервная система, эпидермис кожи и ее производные, эпителиальная выстилка ротовой полости, анального отдела прямой кишки, влагалища. Мезодерма дает начало внутренним органам (кроме производных энтодермы), сердечно-сосудистой системе, костям, суставам, мышцам, собственно коже (дерме).

Эмбриональная (первичная) кишка вначале замкнута спереди и сзади. В переднем и заднем концах тела зародыша появляются впячивания эктодермы - *ротовая полость* и *анальная* (заднепроходная) *ямка*. Между полостью первичной кишки и ротовой ямкой имеется двухслойная передняя *(ротоглоточная) пластинка (мембрана)*. Между кишкой и заднепроходной ямкой имеется *клоакальная (заднепроходная) пластинка (мембрана)*. Передняя (ротоглоточная) мембрана прорывается на 4-й неделе развития. На 3-м месяце прорывается задняя (заднепроходная) мембрана.

В результате изгибания тело зародыша оказывается окруженным амниотической жидкостью, выполняющей роль защитной среды и предохраняющей зародыш от повреждений, в первую очередь механических (сотрясений). *Желточный мешок* отстает в росте и на 2-м месяце внутриутробного развития имеет вид небольшого мешочка, а затем редуцируется. *Брюшной стебелек,* содержащий кровеносные сосуды, соединяющие зародыш с плацентой в дальнейшем получает название пупочного канатика.
Начавшаяся в конце 3-й недели развития зародыша дифференцировка мезодермы продолжается и на 4-й неделе развития. Дорсальная часть мезодермы, расположенная по бокам от хорды, образует парные выступы - сомиты (рис. 30). **Сомиты** сегментируются, т.е. делятся на попарно расположенные участки. Именно поэтому дорсальную часть мезодермы называют сегментированной. Сегментация сомитов происходит постепенно в направлении спереди назад. На 20-е сутки развития образуется 3 пары сомитов, к 30-м суткам их уже 30, а на 35-е сутки их 43-44 пары. Вентральная часть мезодермы, не сегментированная, образует с каждой стороны от первичной кишки пластинки. Медиальная (висцеральная) пластинка прилежит к энтодерме (первичной кишке) и называется *спланхноплеврой*. Латеральная (наружная) пластинка прилежит к стенке тела зародыша, к эктодерме, и получила название *соматоплев-ры*. Из спланхо- и соматоплевры развиваются эпителиальный покров серозных оболочек *(мезотелий),* а также собственная пластинка серозных оболочек и подсерозная основа. Из мезенхимы спланхоплевры образуются все слои пищеварительной трубки (кроме эпителия, формирующегося из энтодермы). Энтодерма дает начало железам пищевода, желудка, кишки, а также печени с желчевыводящими путями. Из энтодермы образуются поджелудочная железа, покровный эпителий органов дыхания. Пространство между пластинками несегментированной части мезодермы превращается в полость тела зародыша.

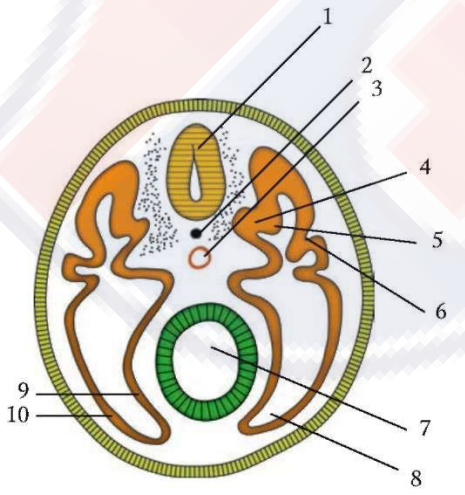

Рис. 30. Схема строения сомита (в теле эмбриона; поперечный разрез): 1 - нервная трубка; 2 - хорда; 3 - аорта; 4 - склеротом; 5 - миотом; 6 - дерматом; 7 - первичная кишка; 8 - вторичная полость тела (целом); 9 - спланхиоплевра; 10 - соматоплевра

Источник KingMed.info
Мезодерма на границе между сомитами и спланхоплеврой образует **нефро-томы,** из которых развиваются канальцы первичной почки. Из дорсальной части мезодермы (сомитов) образуются кости и мышцы тела зародыша. Переднемедиальный участок сомитов **(склеротом)** дает начало костям и хрящам осевого скелета - позвоночника. Латеральнее находится **миотом,** из которого развивается скелетная мускулатура. В дорсолатеральной части сомита находится участок - **дерматом,** из ткани которого образуется соединительнотканная основа кожи - дерма.
На 4-й неделе в головном отделе зародыша из эктодермы формируются парные зачатки уха (вначале слуховые ямки, затем слуховые пузырьки) и глаза (будущие хрусталики). Происходит преобразование висцеральных отделов головы, группирующихся вокруг ротовой бухты в виде лобного и верхнечелюстных отростков. Каудальнее последних заметны контуры нижнечелюстной и гиоидной (подъязычной) висцеральных дуг.

На передней поверхности туловища зародыша выделяются возвышения - *сердечный,* а за ним *печеночный бугры.* Углубление между этими буграми указывает на место образования поперечной перегородки - одного из зачатков диафрагмы. Каудальнее печеночного бугра находится брюшной стебелек, соединяющий эмбрион с плацентой *(пупочный канатик).*

На протяжении 5-8 нед жизни эмбриона происходит развитие органов (ор*ганогенез)* и тканей *(гистогенез).* В этот период осуществляются ранние этапы развития сердца, легких, усложнение строения кишечной трубки, формирование висцеральных и жаберных дуг, образование капсул органов чувств. Нервная трубка расширяется в головном отделе (будущий головной мозг). В возрасте 31-32 сут (5-я неделя, длина зародыша около 7,5 см) появляются плавниково-подобные зачатки (почки) рук. К 40-м суткам развития образуются зачатки ног (рис. 31).

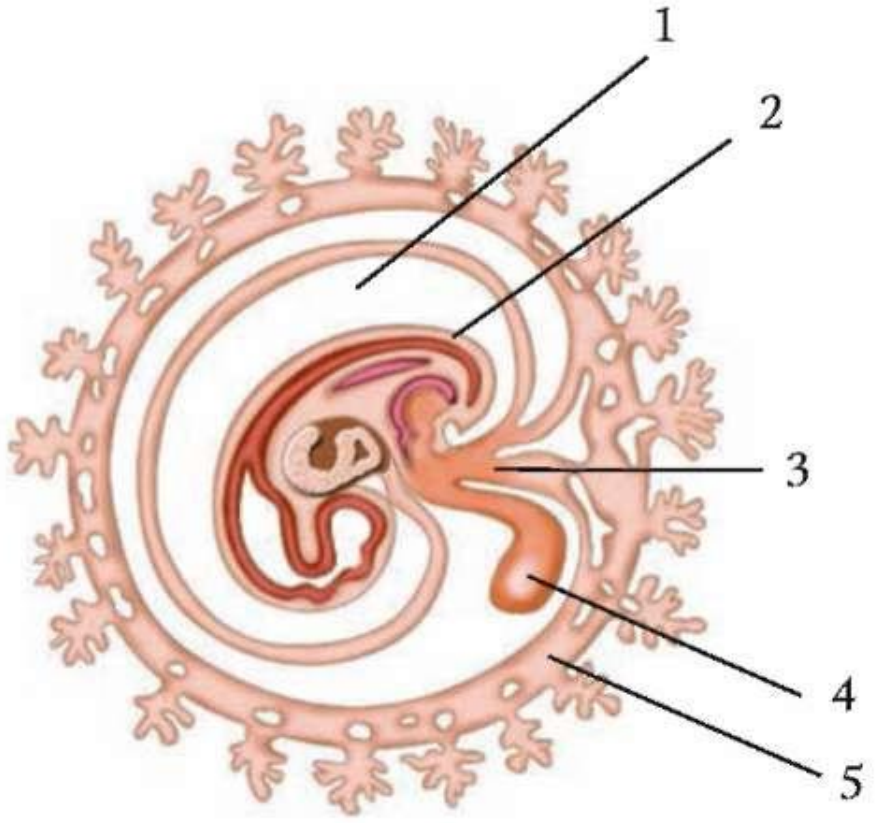

Рис. 31. Зародыш человека, 6-я неделя развития: 1 - полость амниона; 2 - тело эмбриона; 3 - пупочный канатик; 4 - желточный мешок; 5 - трофобласт

На 6-й неделе жизни эмбриона у него появляются закладки наружного уха, с конца 6-7-й недели - пальцев рук, а затем ног.

К концу 7-й недели начинают формироваться веки, на 8-й неделе в основном заканчивается закладка органов зародыша.

С 9-й недели зародыш принимает вид человека и называется плодом. Начиная с 3-го месяца и в течение всего плодного периода происходят рост и дальнейшее развитие образовавшихся органов и частей тела, дифференцируются наружные половые органы, закладываются ногти на пальцах.
С конца 5-го месяца становятся заметными брови и ресницы. На 7-м месяце открываются веки. С этого времени начинает накапливаться жир в подкожной клетчатке. На 10-м месяце плод рождается.

Вопросы для повторения и самоконтроля

1. На какие возрастные этапы подразделяется период пренатального онтогенеза?

2. На какие сутки после оплодотворения происходит имплантация зародыша в полости матки?

3. Из каких анатомических структур развивается плацента. Каковы функции плаценты?

4. В какие сроки образуются сомиты? На какие части подразделяется сомит?

5. Какие органы и ткани образуются из мезодермы.

6. В какой период у зародыша происходит закладка органов и тканей?

РАЗВИТИЕ ЧЕЛОВЕКА В ПОСТНАТАЛЬНОМ ОНТОГЕНЕЗЕ

Длина и масса тела, площадь поверхности тела у новорожденных невелики (табл. 1).

Таблица 1. Некоторые антропометрические показатели (средние) у новорожденных и взрослых людей

Показатель	Новорожденные	Взрослые люди
Длина тела, см	50,8±2,5 - мальчики, 50,0±2,8 - девочки	174,5±6,6 - мужчины, 162,1±6,1 - женщины
Масса тела, кг	3,5±0,59 - мальчики, 3,4+0,59 - девочки	71,4±10 - мужчины, 56,7±8,6 - женщины
Площадь поверхности тела, см^2	2200 - мальчики и девочки	18 000 - мужчины, 16 000 - женщины

У новорожденного голова относительно большая, округлой формы, шея и грудь короткие, живот довольно длинный, ноги короткие, руки длинные. Мозговой отдел черепа по размерам относительно больше лицевого. Форма грудной клетки бочкообразная. Позвоночный столб не имеет изгибов. Внутренние органы относительно крупнее, чем у взрослого человека. Масса печени у новорожденного, например, составляет 1/20 массы тела, в то время как у взрослого человека - 1/50. Длина кишечника в 2 раза больше длины тела, у взрослого человека - в 4-4,5 раза. Масса головного мозга у новорожденного составляет 13-14% массы тела, а у взрослого человека лишь около 2%. Большими размерами отличаются надпочечники и тимус.

В грудном возрасте (10 сут-1 год) тело ребенка растет быстро. Примерно с 6 мес начинают прорезываться молочные зубы. На 1-м году жизни размеры ряда органов и систем достигают размеров, характерных для взрослого (глаз, внутреннее ухо), быстро растут и дифференцируются органы опорно-двигательного аппарата, пищеварительной и дыхательной систем. В раннем детстве (1-3 года) прорезываются все молочные зубы. Быстро прогрессируют психическое развитие ребенка, речь, память. Ребенок начинает ориентироваться в пространстве. В конце этого периода начинается прорезывание постоянных зубов. В связи с активным ростом

головного мозга (его масса к 3-м годам достигает уже 1100-1200 г) быстро развиваются умственные способности, длительно сохраняются способность узнавания, ориентация во времени. В период первого детства (4-7 лет) эти процессы продолжаются. В период второго детства (8-12 лет - мальчики; 8-11 лет - девочки) вновь преобладает рост в ширину, усиливается рост тела в длину, темпы которого больше у девочек. Прогрессирует психическое развитие детей. Развивается ориентация в отношении месяцев и календарных дней. Начинается половое созревание, более раннее у девочек, что связано с усилением секреции женских половых гормонов. У девочек в 8-9 лет начинают расширяться таз и бедра, увеличивается секреция сальных желез, происходит оволосение лобка. У мальчиков в 10-11 лет начинается ускоренный рост гортани, яичек и полового члена. В подростковом возрасте (13-16 лет - мальчики; 12-15 лет - девочки) быстро растут и развиваются половые органы, усиливаются вторичные половые признаки. У девочек увеличивается количество волос на коже лобковой области, появляются волосы в подмышечных впадинах. Увеличиваются размеры половых органов, молочных желез. Щелочная реакция влагалищного секрета становится кислой, появляются менструации, увеличиваются размеры таза. У мальчиков быстро увеличиваются в размерах яички и половой член. К 15-16 годам начинается рост волос на лице, теле, в подмышечных впадинах, на лобке - по мужскому типу. Пигментируется кожа мошонки, возникают первые эякуляции (непроизвольные семяизвержения). В подростковом возрасте развивается механическая и словесно-логическая память.

Юношеский возраст (17-21 год - юноши; 16-20 лет - девушки) совпадает с периодом созревания, когда рост и развитие организма в основном завершаются, все аппараты и системы органов практически достигают морфофункциональной зрелости. Строение тела в зрелом возрасте изменяется мало, строение органов и физиологические процессы достаточно стабильные. Различают 1-й и 2-й периоды зрелого возраста. 1-й период зрелого возраста продолжается у мужчин с 22 по 35 лет жизни, у женщин соответствует 21-35 годам. 2-й период зрелого возраста (36-60 лет - мужчины; 36-55 лет - женщины) предшествует пожилому возрасту (61-74 года - мужчины; 56-74 года - женщины). В пожилом и старческом возрасте (75-90 лет) прослеживаются характерные для этого возраста перестройки, которые изучает специальная наука - геронтология. Временные границы старения варьируют в широких пределах у различных индивидуумов. В старческом возрасте происходят инволюция (обратное развитие) многих органов, снижение адаптивных возможностей организма. После 90-летнего возраста наступает период долгожительства. Люди, дожившие до этого возраста, нередко сохраняют значительную биологическую и социальную активность.

Вопросы для повторения и самоконтроля

1. Назовите хронологические этапы возрастной периодизации.

2. Какие особенности строения характерны для новорожденного?

3. Каковы особенности строения и функции человека в подростковом возрасте?

4. На какие два периода подразделяют зрелый возраст? Каковы хронологические границы этих периодов?

5. Что изучает наука геронтология?

6. С какого возраста начинается период долгожительства?

ОПОРНО-ДВИГАТЕЛЬНЫЙ АППАРАТ

Опорно-двигательный аппарат обеспечивает удерживание тела и его частей в определенном положении и передвижение в пространстве. Выделяют активную и пассивную части опорно-двигательного аппарата. К *пассивной части* относят кости, служащие опорой для мышц и различных органов (твердый, жесткий скелет), и соединения костей. *Активной частью* опорно-двигательного аппарата являются мышцы, которые, сокращаясь, действуют на костные рычаги, приводя их в движение. В теле человека выделяют также мягкий скелет, участвующий в удерживании органов возле костей. **Мягкий скелет** образован фасциями, связками, соединительнотканными капсулами органов и др.

Кости образуют твердый скелет, состоящий из позвоночного столба (позвоночника), грудины и ребер (костей туловища), черепа, костей верхних и нижних конечностей (рис. 32, 33). Скелет выполняет функции опоры, движения, рессорную, защитную, а также является депо различных солей (минеральных веществ). Опорная функция скелета состоит в формировании жесткого остова тела. Функции движения осуществляются благодаря наличию подвижных соединений между костями, приводимыми в движение мышцами. Рессорная функция скелета определяется наличием специальных анатомических образований, уменьшающих и смягчающих сотрясения при движениях (конструкция стопы, хрящевые прокладки между костями и т.п.). Защитная функция обусловлена участием костей в формировании костных вместилищ для головного мозга и органов чувств (полость черепа) и для спинного мозга (позвоночный канал), стенок полостей (грудной, таза), в которых находятся внутренние органы. Внутри костей находится красный костный мозг, являющийся источником образования клеток крови и иммунной системы. Кости служат депо минеральных солей. В малых количествах (до 0,001%) кость содержит более 30 различных химических элементов (Ca, P, Mg и др.).
Скелет человека состоит в среднем из 206 костей. Из них 36 непарных и 85 парных костей. Масса «живого» скелета составляет у новорожденных около 11% массы тела, у взрослых людей - около 20%. В пожилом и старческом возрасте масса скелета уменьшается. Специально обработанный скелет (обезжиренный, отбеленный и др.), используемый в учебных целях, имеет массу 3-5 кг.

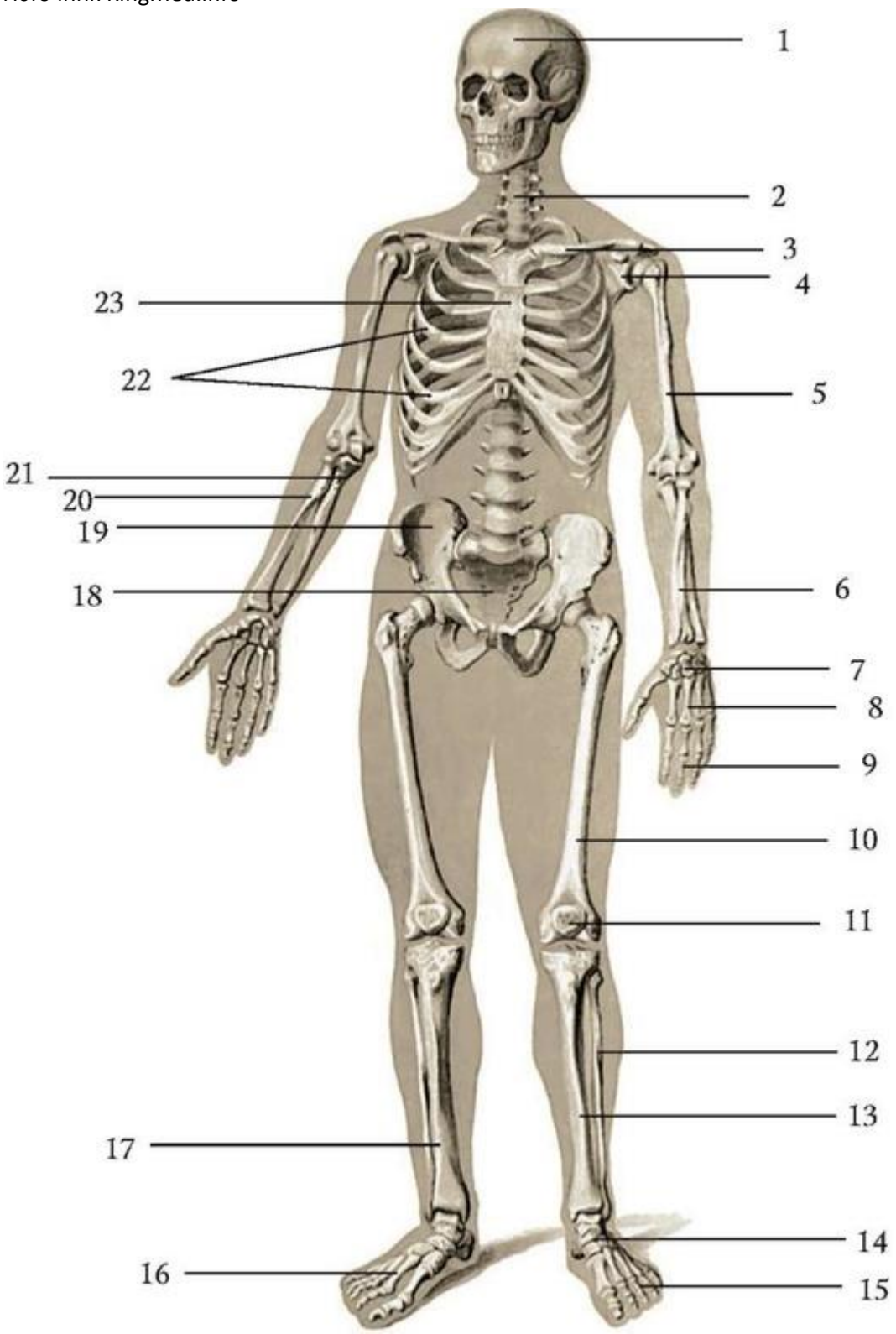

Рис. 32. Скелет человека (вид спереди): 1 - череп; 2 - позвоночный столб; 3 - ключица; 4 - лопатка; 5 - плечевая кость; 6 - кости предплечья; 7 - кости запястья; 8 - пястные кости; 9 - фаланги пальцев кисти; 10 - бедренная кость; 11 - надколенник; 12 - малоберцовая кость; 13 - большеберцовая кость; 14 - кости предплюсны; 15 - фаланги пальцев стопы; 16 - плюсневые кости; 17 - кости голени; 18 - крестец; 19 - тазовая кость; 20 - лучевая кость; 21 - локтевая кость; 22 - ребра; 23 - грудина

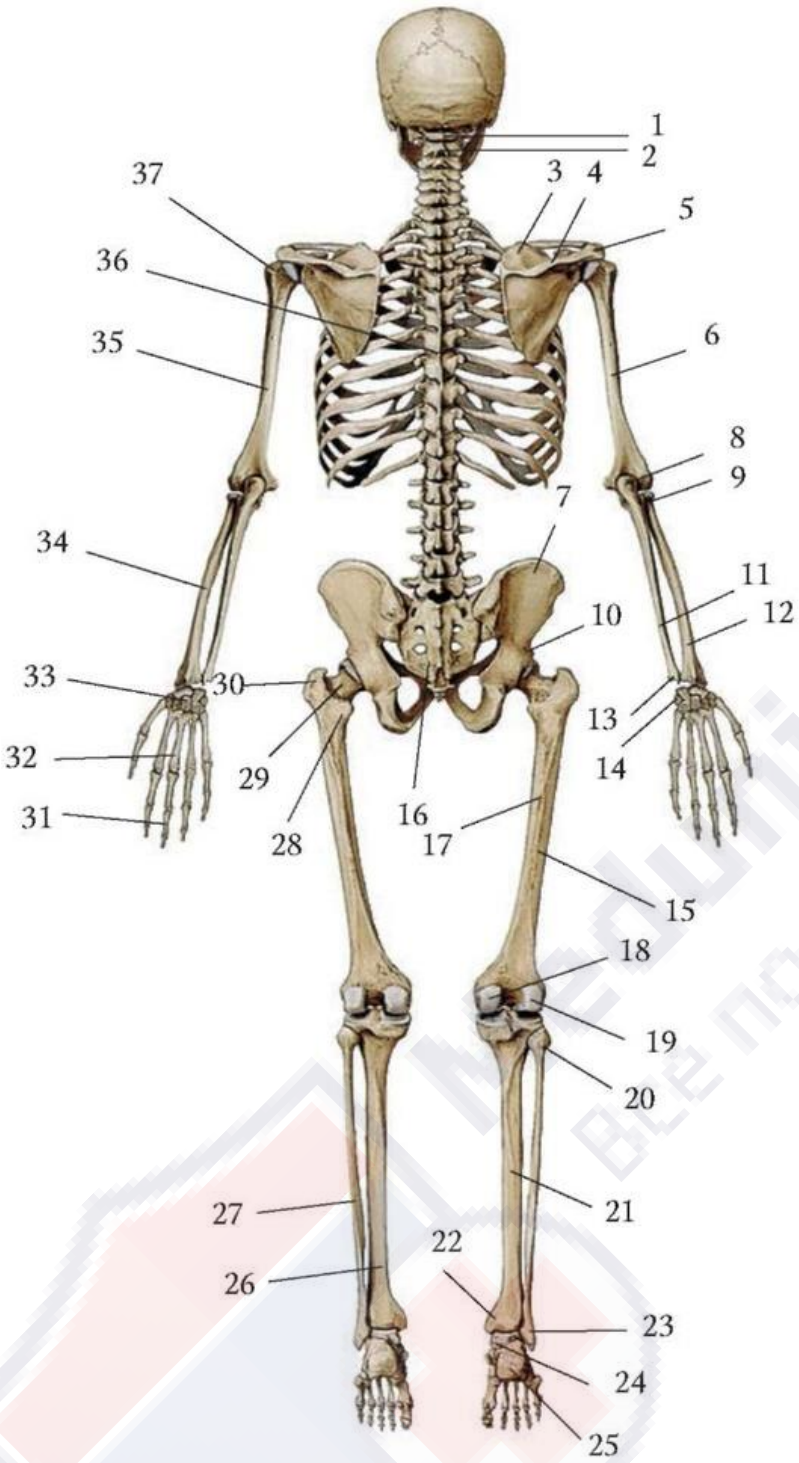

Рис. 33. Скелет человека (вид сзади): 1 - атлант; 2 - осевой позвонок; 3 - лопатка; 4 - ость лопатки; 5 - акромион; 6 - плечевая кость; 7 - подвздошный гребень; 8 - локтевой отросток; 9 - головка лучевой кости; 10 - вертлужная впадина; 11 - локтевая кость; 12 - лучевая кость; 13 - шиловидный отросток локтевой кости; 14 - гороховидная кость; 15 - тело бедренной кости; 16 - крестец; 17 - шероховатая линия бедренной кости; 18 - медиальный мыщелок бедренной кости; 19 - латеральный мыщелок бедренной кости; 20 - головка малоберцовой кости; 21 - тело большеберцовой кости; 22 - медиальная лодыжка; 23 - латеральная лодыжка; 24 - таранная кость; 25 - пяточная кость; 26 - большеберцовая кость; 27 - малоберцовая кость; 28 - малый вертел бедренной кости; 29 - шейка бедренной кости; 30 - большой вертел бедренной кости; 31 - фаланги пальцев; 32 - пястные кости; 33 - кости запястья; 34 - кости предплечья; 35 - плечевая кость; 36 - позвоночный столб; 37 - головка плечевой кости

ОСТЕОЛОГИЯ (НАУКА О КОСТЯХ)

Классификация костей

Различают длинные (трубчатые) кости, короткие (губчатые), плоские (широкие), смешанные и воздухоносные кости (рис. 34). **Длинные кости** *(os longum)* образуют основу конечностей. Они выполняют функции длинных костных рычагов. Эти кости имеют форму трубок.
Диафиз *(diaphysis)* (тело кости) обычно имеет цилиндрическую или трехгранную форму. Утолщенные концы длинной трубчатой кости - *эпифизы (epiphysis),* содержат суставные поверхности, покрытые суставным хрящом, служащим для соединения с соседними костями. Участок кости между диафизом и эпифизом - *метафиз (metaphysis)* - соответствует окостеневшему в процессе постнатального развития *эпифизар-ному хрящу (cartilago epiphysialis).* За счет метафизарной хрящевой зоны кость растет в длину. Среди трубчатых костей принято выделять длинные (плечевая, бедренная и др.) и короткие (пястные, плюсневые) кости.

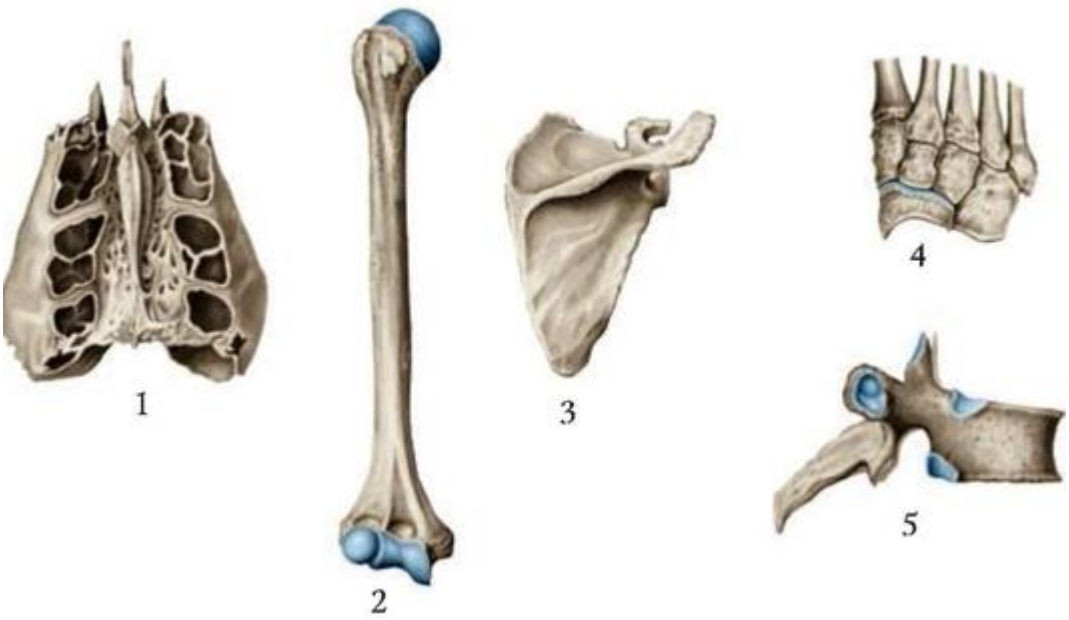

Рис. 34. Кости различной формы: 1 - воздухоносная кость (решетчатая кость); 2 - длинная (трубчатая кость); 3 - плоская кость; 4 - губчатые (короткие) кости; 5 - смешанная кость

Короткие (os *breve),* или **губчатые, кости** располагаются в тех частях скелета, где значительная подвижность костей сочетается с большой механической прочностью (кости запястья и предплюсны). К этой группе относят также **сесамовидные кости,** расположенные в толще сухожилий мышц. Эти кости, наподобие блоков, увеличивают угол прикрепления сухожилия к кости и, следовательно, силу мышечного сокращения.

Плоские кости *(osplanum)* образуют стенки полостей, выполняют защитные функции (кости крыши черепа, таза, грудина, ребра). Они имеют значительные поверхности для прикрепления мышц. **Смешанные кости,** или **ненормальные кости** *(os irregulare),* имеют сложное строение, их детали принадлежат к различным по форме костям. Так, у позвонка, например, тело относят к губчатым, а отростки и дуги - к плоским костям.
Воздухоносные кости (os *pneumaticum)* содержат полости, выстланные слизистой оболочкой и заполненные воздухом. Такие полости имеют некоторые кости черепа (лобная, клиновидная, решетчатая, височные, верхнечелюстные кости). Наличие полостей в костях, сообщающихся с полостью носа, облегчает массу головы и служат резонатором голоса.

Источник KingMed.info
На поверхности костей имеются неровности - это места начала и прикрепления мышц, фасций, связок. Возвышения, отростки, бугры называются апофизами *(apophysis).* Их формированию способствует тяга мышечных сухожилий. На участках, где мышца прикрепляется своей мясистой частью, имеются обычно углубленные участки (ямки). Кости по периферии ограничены краями. В местах прилежания сосудов или нервов на поверхности кости имеются борозды, вырезки.

Строение и химический состав кости

Каждая кость занимает строго определенное положение в теле человека. Кость образована разными тканями, ведущей среди них является костная ткань. Кость имеет сложное строение и химический состав. В живом организме в составе кости присутствуют около 50% воды, 28,5% органических веществ, 21,85% неорганических веществ. Неорганические вещества представлены соединениями кальция, фосфора, магния и других элементов. Мацерирован-ная кость на 2/3 состоит из неорганических и на 1/3 из органических веществ (оссеин). Прочность кости обеспечивается физико-химическим единством неорганических и органических веществ, особенностями ее конструкции. Органические вещества кости обеспечивают значительную ее упругость и эластичность. При увеличении доли неорганических соединений (в старческом возрасте, при некоторых заболеваниях) кость становится ломкой, хрупкой. Соотношение неорганических и органических веществ в составе кости у разных людей неодинаково.
Кости взрослого человека образованы в основном пластинчатой костной тканью, из которой образовано компактное и губчатое вещество, их распределение зависит от функциональных нагрузок (рис. 35). Компактное вещество *(substantia compacta)* формирует диафизы трубчатых костей, в виде тонкой пластины покрывает снаружи эпифизы, а также губчатые и плоские кости, построенные из губчатого вещества. **Компактное вещество** кости пронизано тонкими каналами, в которых проходят кровеносные сосуды, нервные волокна. Одни каналы располагаются преимущественно параллельно поверхности кости *(центральные,* или *Гаверсовы каналы).* *Питательные каналы (canalis nutricius)* кости соединяются с ее *питательными отверстиями (for. nutricium),* через них в толщу кости проникают артерии и нервы, выходят вены. Стенки центральных (Гаверсовых) каналов образованы концентрическими пластинками толщиной 4-15 мкм, вставленными друг в друга. Вокруг одного канала имеются от 4 до 20 таких костных пластинок.

Центральный канал вместе с окружающими его пластинками называют остеоном (Гаверсовой системой). **Остеон** *(osteonum)* является структурно-функциональной единицей компактного вещества кости (рис. 36). Пространства между остеонами заполнено *вставочными пластинками.* Наружный слой компактного вещества сформирован *наружными окружающими пластинками (lamina circumferentialis externa).* Внутренний слой, ограничивающий костномозговую полость, представлен *внутренними окружающими пластинками (lamina circumferentialis interna). Костномозговую полость (cavitas medullaris)* ограничивает *эндост (endosteum).*
Губчатое (трабекулярное) вещество (substantia spongiosa, seu trabecularis) напоминает губку, построенную из костных пластинок (балок) с ячейками между ними. Размеры и расположение костных балок определяются нагрузками, передающимися на кость в виде сил растяжения и сжатия. Расположение костных балок под углом друг к другу способствует равномерной передаче на кость давления (мышечной тяги) (рис. 37). Такая конструкция обусловливает прочность кости при наименьшей затрате костного вещества.

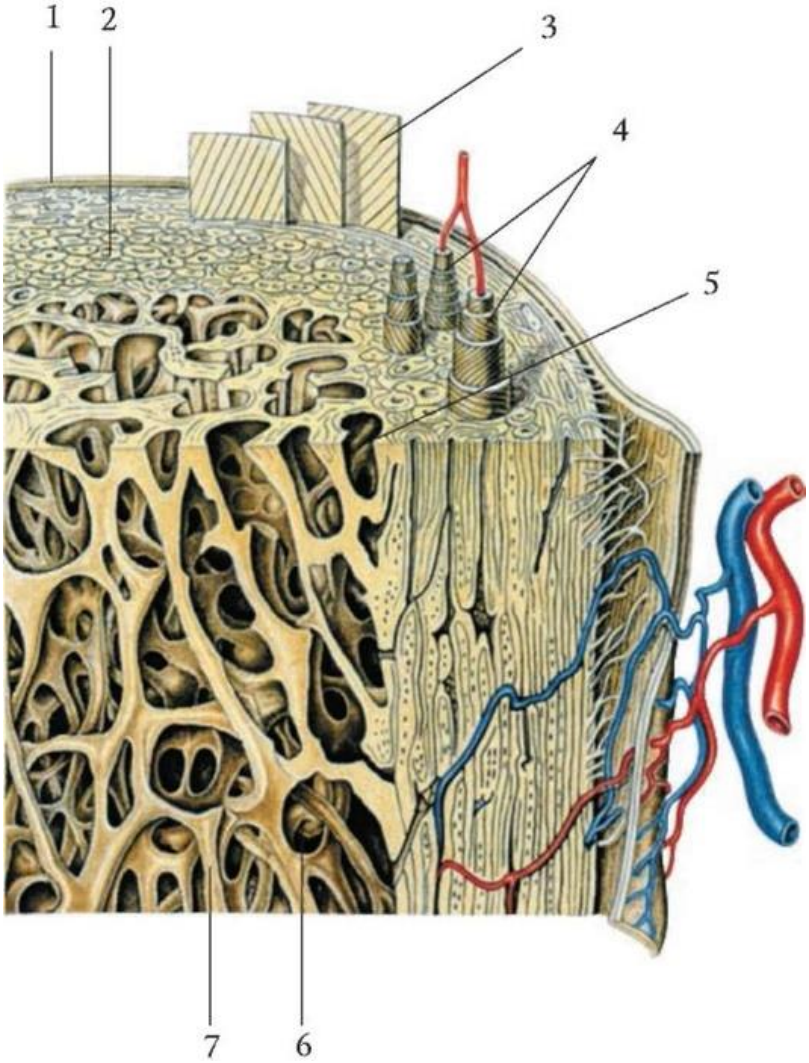

Рис. 35. Строение трубчатой кости: 1 - надкостница; 2 - компактное вещество кости; 3 - слой наружных окружающих пластинок; 4 - остеоны; 5 - слой внутренних окружающих пластинок; 6 - костномозговая полость; 7 - костные перекладины губчатой кости

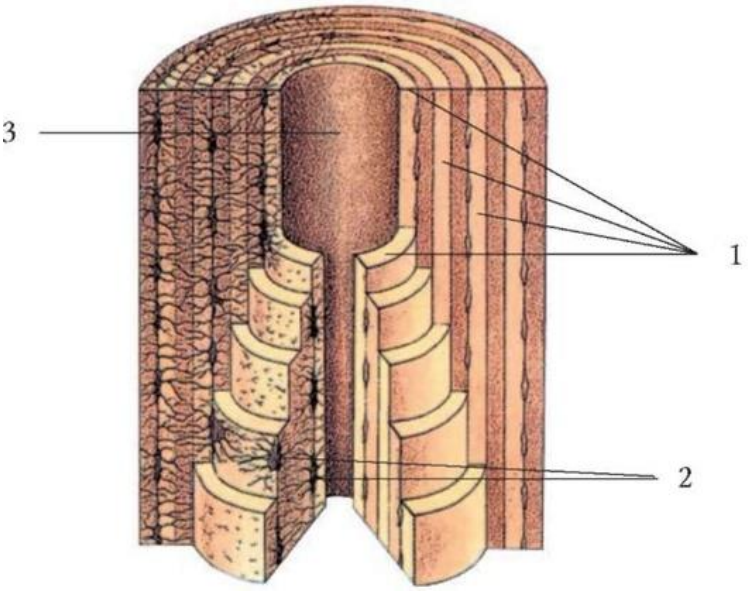

Рис. 36. Схема строения остеона: 1 - пластинки остеона; 2 - остеоциты (костные клетки); 3 - центральный канал

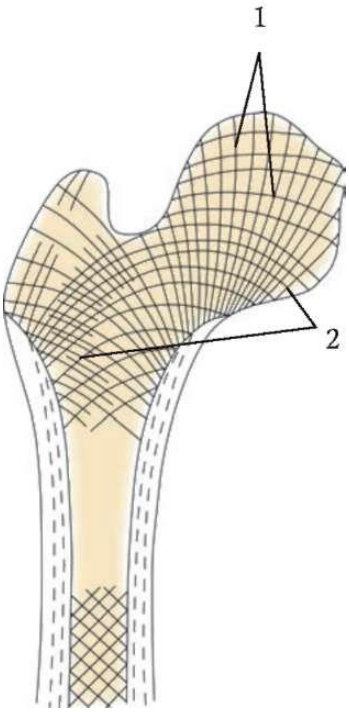

Рис. 37. Схема расположения костных перекладин (балок) в губчатом веществе эпифиза трубчатой кости: 1 - линии сжатия (давления); 2 - линии растяжения

Снаружи кость (кроме ее суставных концов) покрыта соединительнотканной оболочкой - **надкостницей** *(periosteum),* прочно срастающейся с костью за счет соединительнотканных волокон, проникающих вглубь кости (рис. 38). У надкостницы выделяют два слоя. Наружный - *фиброзный слой (stratum fibrosum),* образован коллагеновыми волокнами, придающими особую прочность надкостнице. В нем проходят кровеносные сосуды и нервы. Внутренний *остеогенный слой (stratum osteogenicum),* или ростковый, камбиальный слой, прилежит к наружной поверхности кости, содержит остеогенные клетки, за



Рис. 38. Надкостница у трубчатой кости: 1 - внутренний слой надкостницы; 2 - кость; 3 - наружный слой надкостницы

счет которых кость растет в толщину и регенерирует после повреждения. Таким образом, надкостница выполняет не только защитную и трофическую, но и костеобразующую функции.

Кости отличаются значительной пластичностью. Их форма может изменяться под действием физических нагрузок, что связано с увеличением или уменьшением количества остеонов, изменением толщины костных пластинок компактного и губчатого вещества. Для оптимального развития кости наиболее предпочтительны умеренные, регулярные физические нагрузки. Сидячий образ жизни, малые нагрузки способствуют ослаблению и истончению кости. Кость приобретает крупноячеистое строение и даже частично рассасывается (резорбция кости, остеопороз). Наследственно-половые факторы, особенности внешней среды, профессия человека также влияют на особенность строения кости.

Развитие и рост костей

Скелет плода проходит *соединительнотканную (перепончатую), хрящевую* и *костную стадии*. Выделяют две группы костей, различающиеся по происхождению. Одни кости формируются непосредственно на основе соединительной ткани, минуя хрящевую стадию *(перепончатый остеогенез)*. Путем перепончатого остеогенеза развиваются кости свода черепа. Другие кости проходят перепончатую и хрящевую стадии *(хрящевой остеогенез)*. На основе хрящевой модели образуются кости туловища, конечностей, основания черепа. При этом выделяют *энхондральный (внутрихрящевой), перихондральный* и *периостальный способы* образования костей. Если окостенение происходит в толще хряща, оно называется энхондральным остеогенезом, если по периферии хряща (с участием надхрящницы) - перихондральным. В толще хряща возникают одна или несколько точек окостенения. Возле проросших в хрящ соединительнотканных волокон и кровеносных сосудов молодые костные клетки (остеобласты) образуют костные балки, увеличивающиеся в размерах и разрастающиеся в разных направлениях. Остеобласты превращаются в зрелые костные клетки-остеоциты, в конечном итоге образуется кость.

В зависимости от сроков появления в хрящевых моделях костной ткани выделяют основные (первичные) и добавочные (вторичные) центры, или **точки окостенения** *(punctum ossificationes). Первичные центры окостенения* образуются в диафизах трубчатых костей, во многих губчатых и смешанных костях в первой половине внутриутробного периода. *Вторичные центры* образуются в эпифизах трубчатых костей в самом конце внутриутробной жизни и после рождения (до 17-18 лет). За счет *добавочных центров окостенения* у костей образуются отростки, бугры и гребни. Общее количество центров окостенения (всего их более 800) неодинаковое у костей различных отделов туловища (табл. 2).

После возникновения центров окостенения в диафизах, а затем в эпифизах и между ними сохраняется прослойка хряща (эпифизарный хрящ), благодаря которому кость растет в длину. Эпифизарный хрящ замещается костной тканью к 18-20 годам. Рост кости в толщину осуществляется за счет деятельности внутреннего слоя надкостницы. Костно-мозговая полость (костно-мозговой канал) трубчатых костей образуется внутри диафиза во время рассасывания эн-хондрально образовавшейся кости.

Таблица 2. Области расположения центров окостенения в теле человека (по Андронеску А., 1970, с изменениями)

Количество центров окостенения и костей, в зависимости от возраста	Череп	Позвоночный столб	Ребра	Верхние конечности	Нижние конечности	Всего

Всего центров окостенения	120	295	101	140	140	Около 806
Центры окостенения, появившиеся до рождения	45	93	34	48	50	Около 270
Центры окостенения, появившиеся после рождения	9	197	73	82	88	Около 443
Количество костей в 14 лет	33	33	29	124	136	Около 356
Количество костей у взрослого человека (включая сесамовидные)	29	26	24	64	62	Около 206

Очередность появления центров окостенения носит наследственный характер, но в то же время зависит от многих факторов (питание, содержание минеральных веществ, витаминов и др.). У девочек центры окостенения появляются обычно несколько раньше, чем у мальчиков (в грудном возрасте - на одну неделю, в раннем детском возрасте эта разница составляет 1 год и более).

Сроки появления центров окостенения у костей конечностей представлены в табл. 3.

Таблица 3. Точки окостенения у костей конечностей человека, появившиеся после рождения

Кость	**Место появления точки окостенения**	**Срок появления точки окостенения**	**Срок сращения с телом кости, годы**
Лопатка	Шейка лопатки Клювовидный отросток Акромион Медиальный край	Конец 2-го мес 1 год 15-18 лет 15-19 лет	3-7 15-17 18-19 20-21
Ключица (тело не проходит хрящевую стадию)	Грудинный конец	16-18 лет	20-25
Плечевая кость	Головка Большой бугорок Малый бугорок Головка мыщелка Латеральный надмыщелок Медиальный надмыщелок Блок	1 год 7-й месяц внутриутробной жизни 2 года 1-5 лет 1-5 лет 1-5 лет 4-18 лет	3-7 3-7 15-25 13-21 13-21 13-21 13-21

Окончание табл. 3

Кость	**Место появления точки окостенения**	**Срок появления точки окостенения**	**Срок сращения с телом кости, годы**
Локтевая кость	Проксимальный эпифиз Дистальный эпифиз	7-14 лет 3-14 лет	13-20 15-25
Лучевая кость	Проксимальный эпифиз Дистальный эпифиз	2,5-10 лет 4-9 лет	13-21 15-25
Запястье	Головчатая кость Крючковидная кость Трехгранная кость Полулунная кость Ладьевидная кость Кость-трапеция Трапециевидная Гороховидная	1 год 1 год 6 мес-7,5 лет 6-9,5 лет 2,5-9 лет 1,5-10 лет 2,5-9 лет 6,5-16,5 лет	-
Пястные кости	Эпифизы	10 мес-7 лет	15-25
Фаланги	Эпифизы	5 мес-7 лет	15-25
Тазовая кость	Гребень, ости, седалищный бугор, лобковый бугорок	13-15 лет	20-25
Бедренная кость	Головка Большой вертел Малый вертел Нижний эпифиз	1-2 года 1,5-9 лет 6-14 лет 6-й месяц внутриутробной жизни - 3-й мес после	15-22 14-25 14- 22 15- 24

		рождения	
Надколенник	-	2-6 лет	-
Большеберцовая кость	Проксимальный эпифиз Бугристость Дистальный эпифиз	7-й месяц внутриутробной жизни - 4 года 6-16 лет 1-2 года	16- 25 17- 24 14-24
Малоберцовая кость	Проксимальный эпифиз Дистальный эпифиз	2-6 лет 3 мес-3 года	17-25 15-25
Предплюсна	Пяточная, таранная, кубовидная Пяточный бугор Латеральная клиновидная кость Медиальная клиновидная кость Промежуточная клиновидная кость Ладьевидная кость	5-й месяц внутриутробной жизни - 1 год 5-12 лет 9-й месяц внутриутробной жизни - 5 лет 9-й месяц внутриутробной жизни - 4 года 9-й месяц внутриутробной жизни - 5 лет 3-й месяц внутриутробной жизни - 5 лет	12-22
Плюсневые кости Фаланги	Эпифизы Эпифизы	1,5-7 лет 1,5-7,5 года	13-22

Старение костей

Начальные признаки старения в костях проявляются на периферии суставных поверхностей костных выступов - краевых остеофитов. Для кисти

они наиболее типичны в области головок средних фаланг. Позже остеофиты появляются у основания средних и дистальных фаланг пальцев. Наблюдается расширение диафизов, чему способствует повышенное периостальное костеобразование. Рост и старение костей зависят от таких факторов, как состояния самого организма (образ жизни), так и влияния внешней среды.

Вопросы для повторения и самоконтроля

1. Назовите функции опорно-двигательного аппарата.

2. Что такое осевой и добавочный скелет?
3. Что такое мягкий скелет?

4. Расскажите о классификации костей и приведите примеры.

5. Каков химический состав кости?

6. Что такое остеон, и как он устроен?

7. Укажите функции и особенности строения надкостницы.

8. Какие существуют способы остеогенеза?

Источник KingMed.info

СКЕЛЕТ ТУЛОВИЩА

Скелет туловища входит в состав *осевого скелета.* Он представлен позвоночным столбом, или позвоночником, и грудной клеткой. **Позвоночный столб** *(columna vertebralis)* образован 33-34 позвонками. Различают 7 шейных, 12 грудных, 5 поясничных позвонков. Пять крестцовых позвонков срастаются и образуют единую кость - крестец (крестцовую кость). Копчик состоит из 5 копчиковых позвонков (рис. 39).

ПОЗВОНКИ

Все позвонки имеют общий план строения. **Позвонок** *(vertebra)* имеет тело и дугу (рис. 40). *Тело позвонка (corpus vertebrae)* обращено кпереди и служит его опорной частью. *Дуга позвонка (arcus vertebrae)* соединяется сзади с телом позвонка с помощью ножек дуги позвонка. Между телом и дугой позвонка располагается *позвоночное отверстие (foramen vertebrae).* Совокупность всех отверстий образует *позвоночный канал (canalis vertebralis),* в котором располагается спинной мозг. На задней поверхности тела позвонка находятся питательные отверстия для прохождения кровеносных сосудов (артерий и вен), а также нервов. От дуги позвонка отходят отростки, к ним прикрепляются фасции и мышцы. Кзади в срединной плоскости отходит непарный *остистый отросток (processus spinosus),* направо и налево от дуги - *поперечные отростки (processus transversus).* Вверх и вниз от дуги позвонка идут парные *верхние* и *нижние суставные отростки (processus articulares superiores et inferiores).* Основания суставных отростков ограничивают *верхнюю* и *нижнюю позвоночные вырезки (incisurae vertebrales superior et inferior).* При соединении соседних позвонков друг с другом верхняя и нижняя вырезки образуют правое и левое *межпозвоночные отверстия (for. intervertebrale),* через которые проходят кровеносные сосуды и спинномозговые нервы. Вместе с тем группы позвонков имеют свои особенности строения.

Источник KingMed.info

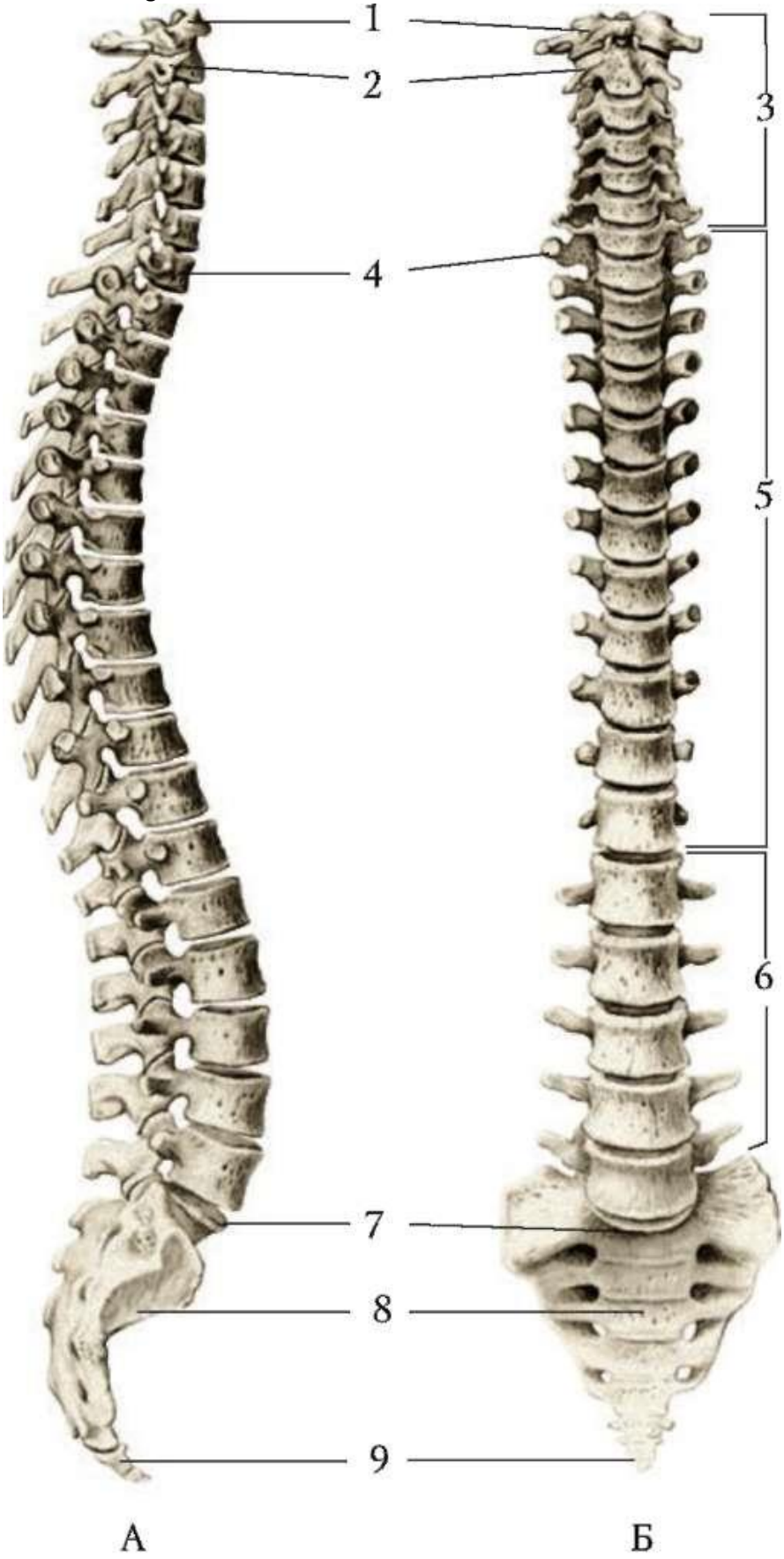

Рис. 39. Позвоночный столб [вид сбоку, справа (А) и вид спереди (Б)]: 1 - атлант; 2 - осевой позвонок; 3 - шейная часть позвоночного столба; 4 - выступающий позвонок; 5 - грудная часть позвоночного столба; 6 - поясничная часть позвоночного столба; 7 - мыс; 8 - крестцовая часть позвоночного столба; 9 - копчиковая часть позвоночного столба

Источник KingMed.info

Шейные позвонки *(vertebrae cervicales)* испытывают меньшую нагрузку в сравнении с остальными отделами позвоночника. Именно поэтому они имеют небольшое тело (рис. 41). Поперечные отростки шейных позвонков имеют *отверстие поперечного отростка (foramen processus transversus),* через которое проходит позвоночная артерия. Этот отросток заканчивается *передним* и *задним бугорками (tuberculum anterius et tuberculum posterius).* Передний бугорок VI шейного позвонка хорошо выражен *(сонный бугорок, tuberculum caroticum).* К нему при необходимости может быть прижата сонная артерия, проходящая рядом. Суставные отростки шейных позвонков довольно короткие. Остистые отростки шейных позвонков короткие, раздвоены на конце. Остистый отросток VII шейного позвонка длиннее и толще, чем у соседних позвонков. Он легко может быть прощупан у человека, поэтому этот позвонок называют *выступающим позвонком (vert. prominens).*

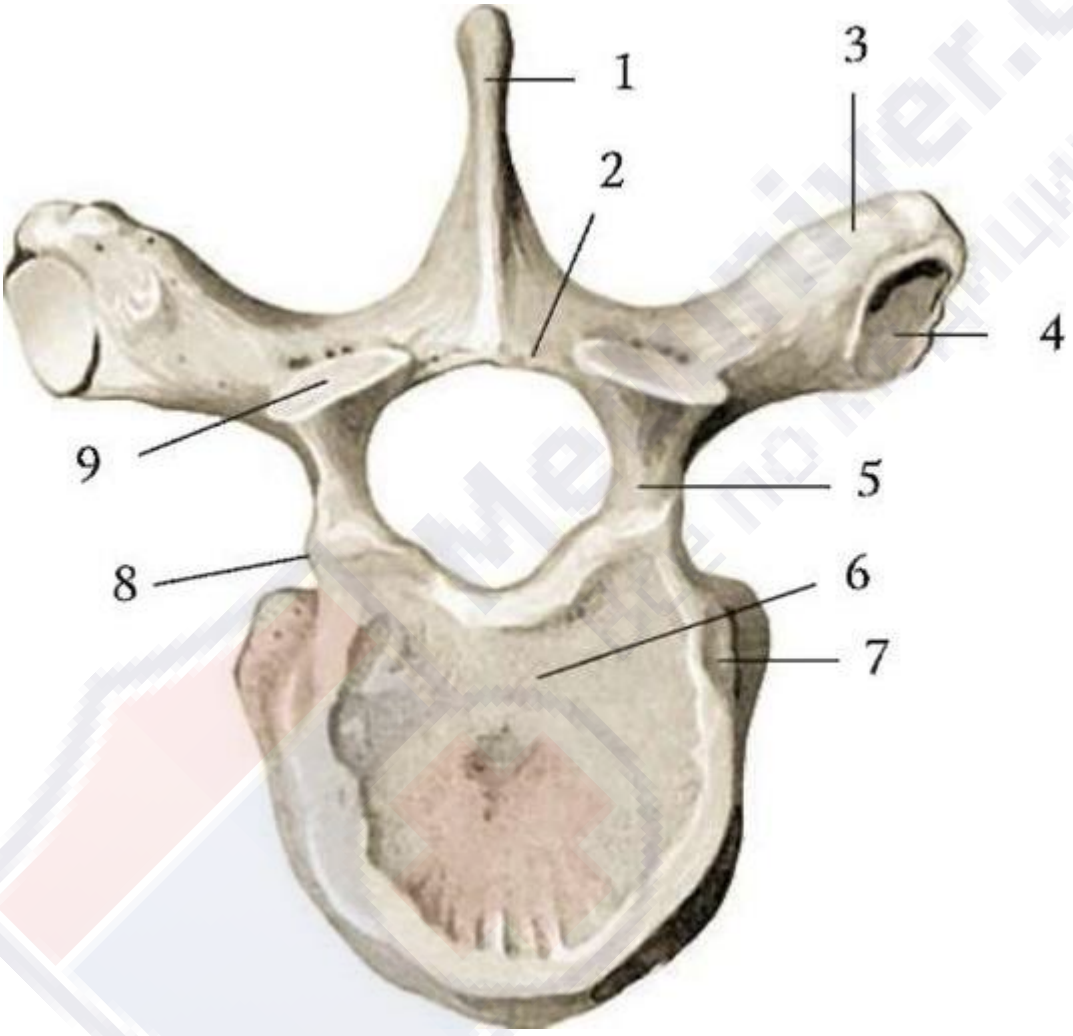

Рис. 40. Грудной позвонок (вид сверху): 1 - остистый отросток; 2 - дуга позвонка; 3 - поперечный отросток; 4 - реберная ямка поперечного отростка; 5 - ножка дуги позвонка; 6 - тело позвонка; 7 - верхняя реберная ямка; 8 - верхняя позвоночная вырезка; 9 - верхний суставной отросток

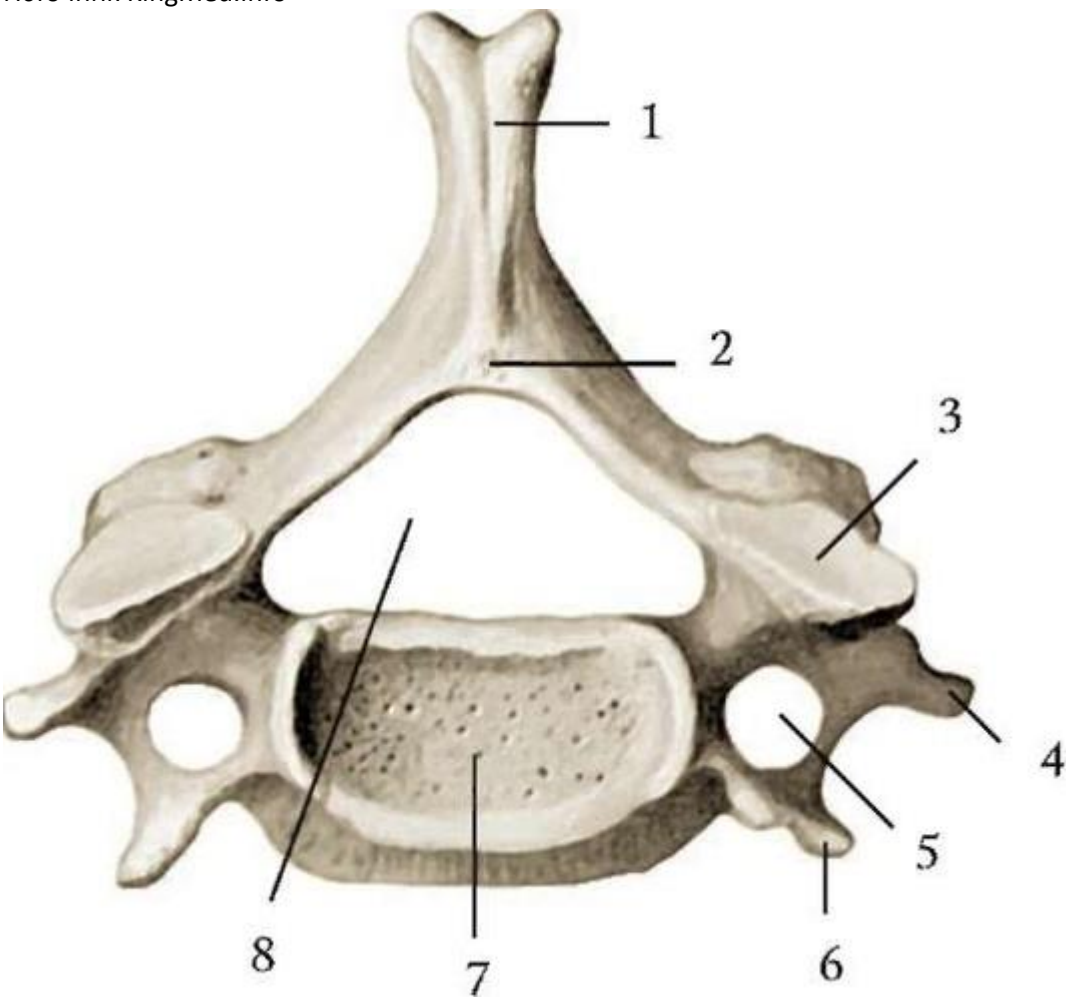

Рис. 41. Шейный позвонок, шестой (вид сверху): 1 - остистый отросток; 2 - дуга позвонка; 3 - верхний суставной отросток; 4 - задний бугорок; 5 - отверстие поперечного отростка; 6 - передний (сонный) бугорок; 7 - тело позвонка; 8 - позвоночное отверстие

I шейный позвонок, атлант *(atlas),* не имеет тела. В эмбриональном периоде тело срослось со II шейным позвонком, образовав его зуб. В составе атланта выделяют *переднюю* и *заднюю дуги (arcus anterior et arcus posterior),* соединяющиеся по бокам двумя *латеральными массами (massa lateralis)* (рис. 42). Позвоночное отверстие большое, округлое. На передней дуге спереди расположен передний бугорок. На внутренней поверхности дуги имеется углубление - *ямка зуба (fovea dentis),* предназначенная для соединения с зубом II шейного позвонка. На задней дуге атланта находится задний бугорок - недоразвитый остистый отросток. Сверху и снизу на каждой латеральной массе располагаются *верхняя* и *нижняя суставные поверхности (facies articulares superior et inferior).* Верхние суставные поверхности имеют овальную форму, они соединяются с мыщелками затылочной кости. Нижние суставные поверхности округлые, предназначены для сочленения с II шейным позвонком. На верхней стороне задней дуги I шейного позвонка с двух сторон расположена *борозда позвоночной артерии (sulcus a. vertebralis).*

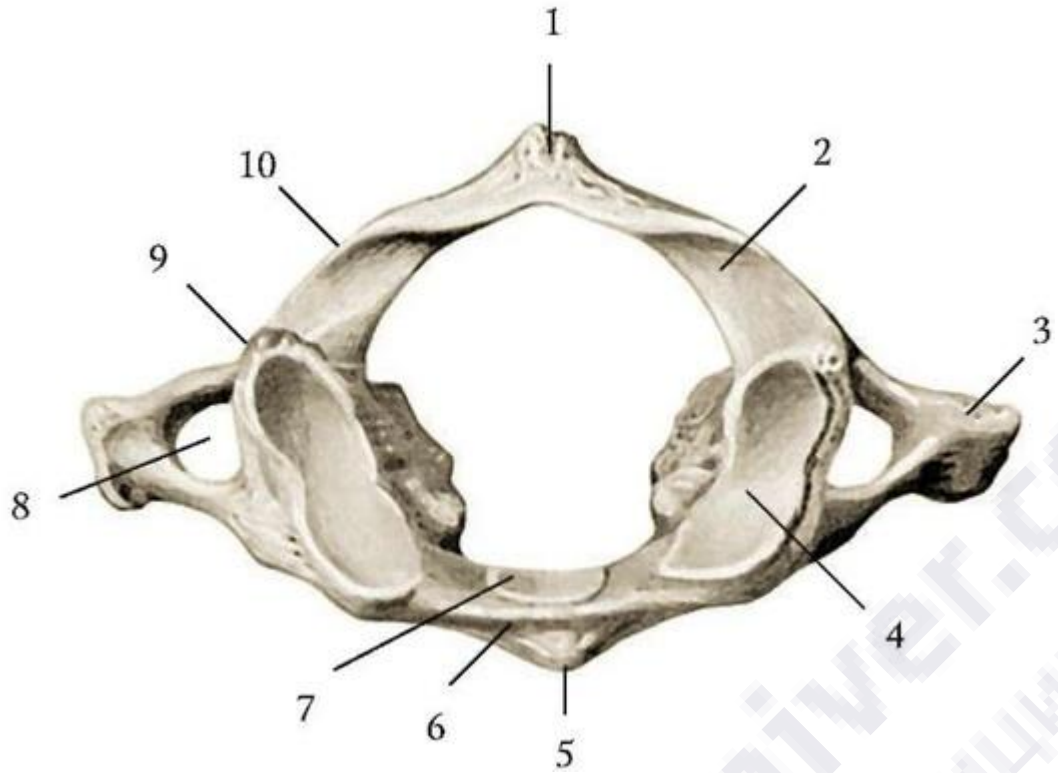

Рис. 42. Первый шейный позвонок (атлант) (вид сверху): 1 - задний бугорок; 2 - борозда позвоночной артерии; 3 - поперечный отросток; 4 - верхняя суставная поверхность; 5 - передний бугорок; 6 - передняя дуга атланта; 7 - ямка зуба; 8 - поперечное отверстие; 9 - латеральная масса; 10 - задняя дуга атланта

II шейный позвонок, осевой *(axis),* отличается наличием *зуба (dens)* - отростка, отходящего вверх от тела позвонка (рис. 43). Зуб имеет *верхушку (apex dentis), переднюю* и *заднюю суставные поверхности (facies articulares anterior et posterior).* Передняя суставная поверхность соединяется с ямкой на задней поверхности I шейного позвонка, задняя - с поперечной связкой атланта. По бокам от зуба на теле позвонка имеются суставные поверхности для соединении с атлантом. Нижние суставные поверхности осевого позвонка служат для сочленения с III шейным позвонком. Все шейные позвонки имеют в поперечных отростках отверстие для позвоночной артерии.

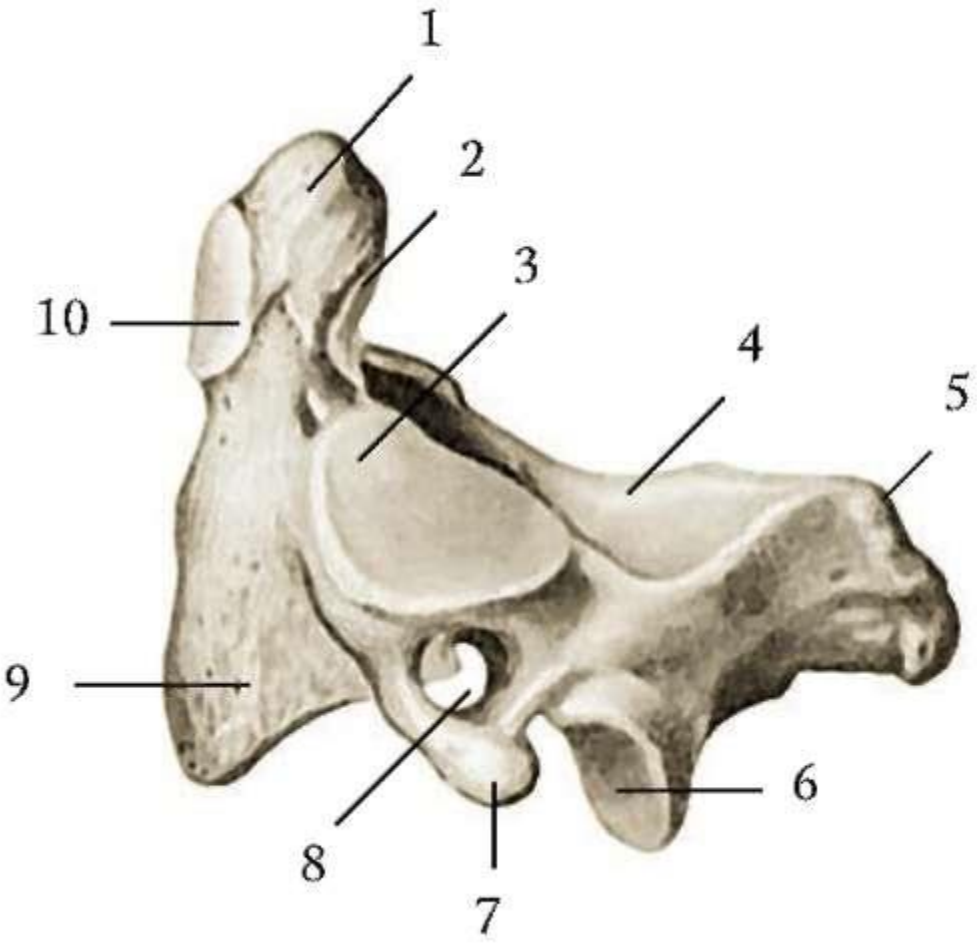

Рис. 43. Второй шейный позвонок (осевой) (вид слева): 1 - зуб; 2 - задняя суставная поверхность; 3 - верхняя суставная поверхность; 4 - дуга позвонка; 5 - остистый отросток; 6 - нижний суставной отросток; 7 - поперечный отросток; 8 - отверстие поперечного отростка; 9 - тело позвонка; 10 - передняя суставная поверхность

Грудные позвонки *(vertebrae thoracicae)* крупнее шейных. Высота их тела нарастает в направлении сверху книзу. Она максимальная у XII грудного позвонка. Грудные позвонки (с II по IX) на заднебоковых поверхностях тела имеют *верхнюю* и *нижнюю реберные ямки* (полуямки) *(fovea costales superior et inferior)* (рис. 44). Верхняя полуямка нижележащего позвонка совмещается с нижней полуямкой вышележащего позвонка и вместе с ней образует суставную поверхность для головок соответствующих ребер. I, X, XI и XII грудные позвонки имеют особенности. На I шейном позвонке имеются верхние полные реберные ямки для сочленения с головками первых ребер, а также нижние полуямки, которые вместе с верхними полуямками II шейного позвонка образуют полные ямки для головок вторых ребер. XI и XII позвонки имеют полные ямки для соответствующих ребер. Грудные позвонки имеют утолщенные на концах поперечные отростки. На передней поверхности поперечных отростков расположены *реберные ямки поперечного отростка (fovea costalis processus transversus),* с которыми бугорки ребер образуют реберно-поперечные суставы. XI и XII позвонки не имеют ямок на их поперечных отростках. Остистые отростки грудных позвонков длинные, наклонены вниз и накладываются друг на друга. Такое их расположение препятствует переразгибанию позвоночного столба. Суставные отростки грудных позвонков ориентированы во фронтальной плоскости. При этом верхние суставные поверхности направлены латерально и кзади, а нижние - медиально и кпереди.

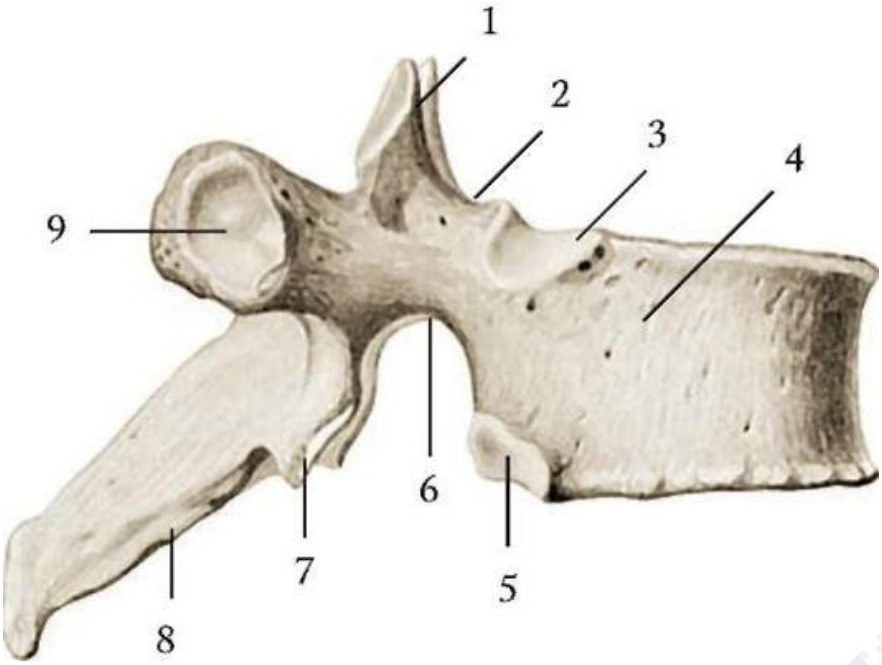

Рис. 44. Грудной позвонок (вид сбоку, справа): 1 - верхний суставной отросток; 2 - верхняя позвоночная вырезка; 3 - верхняя реберная ямка; 4 - тело позвонка; 5 - нижняя реберная ямка; 6 - нижняя позвоночная вырезка; 7 - нижний суставной отросток; 8 - остистый отросток; 9 - реберная ямка поперечного отростка

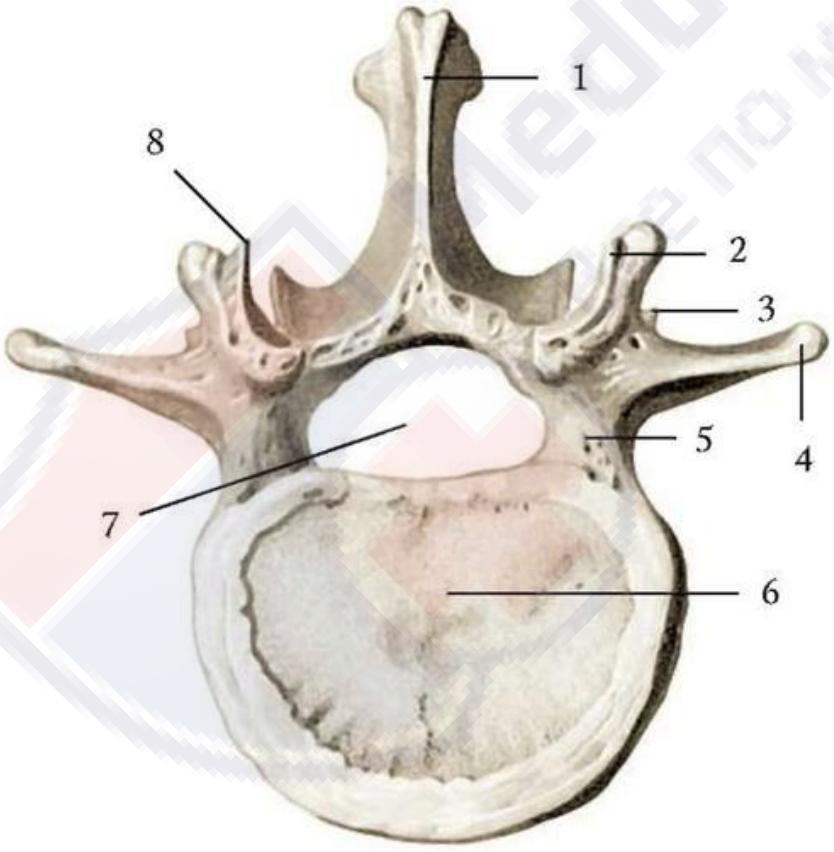

Рис. 45. Поясничный позвонок (вид сверху): 1 - остистый отросток; 2 - верхний суставной отросток; 3 - добавочный отросток; 4 - поперечный отросток; 5 - ножка дуги позвонка; 6 - тело позвонка; 7 - позвоночное отверстие; 8 - сосцевидный отросток

Поясничные позвонки *(vertebrae lumbales)* имеют крупное тело бобовидной формы (рис. 45). Высота тела увеличивается в направлении от I к V поясничному позвонку. Позвоночные отверстия крупные, имеют почти треугольную форму. Поперечные отростки располагаются почти во фронтальной плоскости. Остистые отростки плоские, короткие, с утолщенными концами. Суставные поверхности верхних суставных отростков направлены медиально, а нижних - латерально. На каждом верхнем суставном отростке имеется незначительный по размерам *сосцевидный отросток (processus mamillaris).* Отличительной особенностью поясничных позвонков служит наличие у них небольшого по размерам *добавочного отростка (processus accessorius).*

Крестец (os *sacrum)* состоит из пяти *крестцовых позвонков (vertebrae sacrales),* срастающихся в одну кость в юношеском возрасте. Крестец имеет треугольную форму (рис. 46). Он является массивной костью, поскольку принимает на себя тяжесть всего тела. *Основание крестца (basis ossis sacri)* с помощью суставных отростков соединяется с нижними суставными отростками V поясничного позвонка. В области основания вперед выдается закругленный угол - мыс *(promontorium).* На вогнутой *тазовой поверхности (facies pelvina)* находятся четыре *поперечные линии (lineae transversae),* следы сращения тел крестцовых позвонков. С каждой стороны на уровне этих линий имеются *тазовые крестцовые отверстия (foramina sacralia anteriora, s. pelvica).*
На выпуклой *дорсальной поверхности (facies dorsalis)* крестца видны с каждой стороны *дорсальные крестцовые отверстия (foramina sacralia posteriora, s. dorsalia).* Пять продольных гребней образовались при сращении отростков крестцовых позвонков. Непарный *срединный крестцовый гребень (crista sacralis mediana)* - это сросшиеся остистые отростки. Парные *промежуточные крестцовые гребни (crista sacralis intermedia)* являются результатом сращения суставных отростков, а *латеральные крестцовые гребни (crista sacralis lateralis)* сформировались при сращении поперечных отростков.

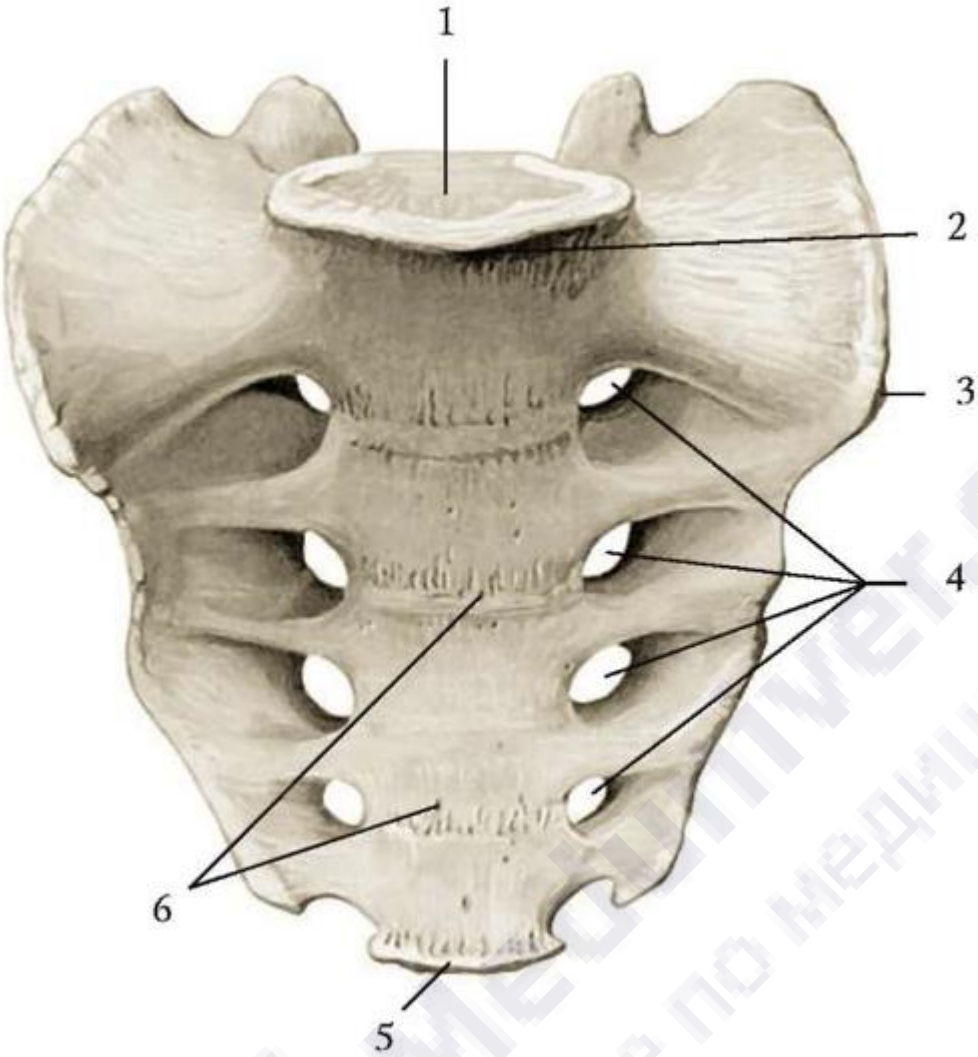

Рис. 46. Крестец (вид спереди): 1 - основание крестца; 2 - мыс; 3 - латеральная часть; 4 - передние крестцовые отверстия; 5 - верхушка крестца; 6 - поперечные линии

На верхнебоковых отделах крестца находятся *ушковидные поверхности (facies auriculares),* необходимые для соединения с одноименными поверхностями подвздошных костей. Между ушковидной поверхностью и латеральным гребнем имеется *крестцовая бугристость (tuberositas sacralis),* к которой прикрепляются связки и мышцы. Позвоночные отверстия соединенных крестцовых позвонков образуют *крестцовый канал (canalis sacralis),* который оканчивается внизу *крестцовой щелью (hiatus sacralis),* ограниченной *крестцовыми рогами (cornu sacrale)* - рудиментом суставных отростков. Нижняя суженная часть крестца называется *верхушкой крестца (apex ossis sacralis).*

Копчик (os *coccygis, coccyx)* становится результатом сращения 3-5 рудиментарных копчиковых позвонков. Копчик имеет треугольную форму, несколько изогнут кпереди. Основание копчика обращено вверх, верхушка - вниз и вперед. Для соединения с крестцом имеются *котиковые рога (cornu coccygeum).* В юном возрасте соседние копчиковые позвонки соединены с помощью прослоек хрящевой ткани.

Источник KingMed.info

РЕБРА И ГРУДИНА

Ребра и грудина вместе с грудным отделом позвоночника являются костями грудной клетки. **Ребра** *(costae)* - длинные, узкие и тонкие кости, имеют форму изогнутых пластинок (рис. 47). Спереди костная часть ребра продолжается в хрящевую часть - реберный хрящ. Ребра подразделяют на группы. Семь верхних пар ребер, соединяющихся спереди с грудиной, называют **истинными ребрами** *(costae verae).* VIII-X ребра своими хрящами соединяются с хрящевой частью вышележащего ребра. Это **ложные ребра** *(costae spuriae).* XI и XII ребра заканчиваются в толще мышц живота. Их называют **колеблющимися ребрами** *(costae fluctuantes).*

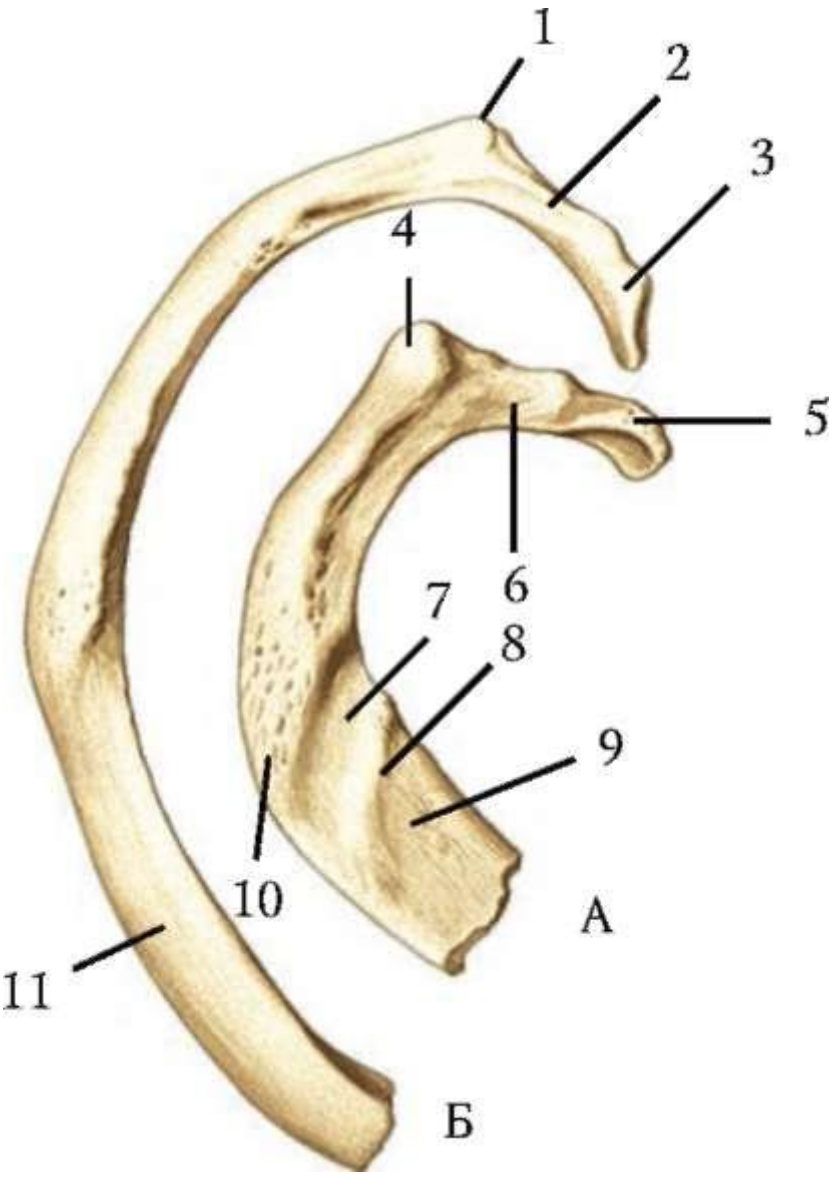

Рис. 47. Ребра правые (вид сверху): А - первое ребро; Б - второе ребро; 1 - бугорок II ребра; 2 - шейка II ребра; 3 - головка II ребра; 4 - бугорок I ребра; 5 - головка I ребра; 6 - шейка I ребра; 7 - борозда подключичной артерии; 8 - бугорок передней лестничной мышцы; 9 - борозда подключичной вены; 10 - тело I ребра; 11 - тело II ребра

На заднем конце ребра имеется утолщение - *головка ребра (caput costae),* соединяющаяся с соответствующей реберной ямкой на грудных позвонках. У головки ребра есть *суставная поверхность головки ребра (facies articularis capitis costae).* На головке II-X ребер располагается *гребень головки ребра (crista capitis costae),* поскольку каждое из этих ребер

соединяется с двумя реберными полуямками. Головки у XI и XII ребер гребня не имеют. Кпереди головка ребра продолжается в узкую *шейку ребра (collum costae),* переходящую в *тело ребра (corpus costae).* Шейка ребра имеет *гребень (crista colli costae).* У I-X ребер на границе шейки и тела имеется *бугорок ребра (tuberculum costae)* с *суставной поверхностью (facies articularis tuberculi costae)* для сочленения с поперечным отростком соответствующего позвонка. Уплощенное тело ребра имеет выпуклую *наружную* и вогнутую *внутреннюю поверхности (facies externa et interna). Угол ребра (angulus costae)* располагается латеральнее бугорка ребра. На внутренней поверхности внизу вдоль ребра проходит *борозда ребра (sulcus costae),* к которой прилежат межреберные сосуды и нерв. Нижний край ребра несколько заострен, образуя *гребень ребра (crista costae).*

I ребро, в отличие от остальных ребер, имеет *верхнюю* и *нижнюю поверхности (facies superior et facies inferior), латеральный* и *медиальные края (margo medialis et margo lateralis).* Возле места соединения с грудиной на верхней поверхности находится *бугорок передней лестничной мышцы (tuberculum m. scaleni anterioris).* Кпереди от него расположена *борозда подключичной вены (sulcus venae subclaviae),* а кзади бугорка - *борозда подключичной артерии (sulcus arteriae subclaviae).* II ребро на верхней своей поверхности имеет небольшую возвышенность *- бугристость передней зубчатой мышцы (tuberositas m. serrati anterioris).*

Грудина *(sternum)* представляет собой плоскую кость, к которой справа и слева присоединяются ребра. Различают рукоятку, тело и мечевидный отросток грудины (рис. 48). **Рукоятка грудины** *(manubrium sterni)* - наиболее широкая и толстая верхняя часть грудины. Сверху на рукоятке находится непарная *яремная вырезка (incisura jugularis),* а по бокам от нее - правая и левая *ключичные вырезки (incisura clavicularis)* для соединения с ключицами. На правом и левом краях рукоятки ниже ключичной вырезки находится углубление для сочленения с хрящом I ребра - реберная вырезка. Еще ниже имеется половина вырезки, которая, соединяясь с аналогичной вырезкой на теле грудины, образует реберную ямку для II ребра. Рукоятка, соединяясь с телом грудины, образует *угол грудины (angulus sterni),* обращенный кпереди. Удлиненное тело грудины *(corpus sterni)* на краях имеет *реберные вырезки* (*incisurae costales)* для сочленения с хрящами истинных ребер. Реберная вырезка для VII ребра находится между телом грудины и мечевидным отростком. **Мечевидный отросток** *(processus xyphoideus)* является нижней частью грудины.

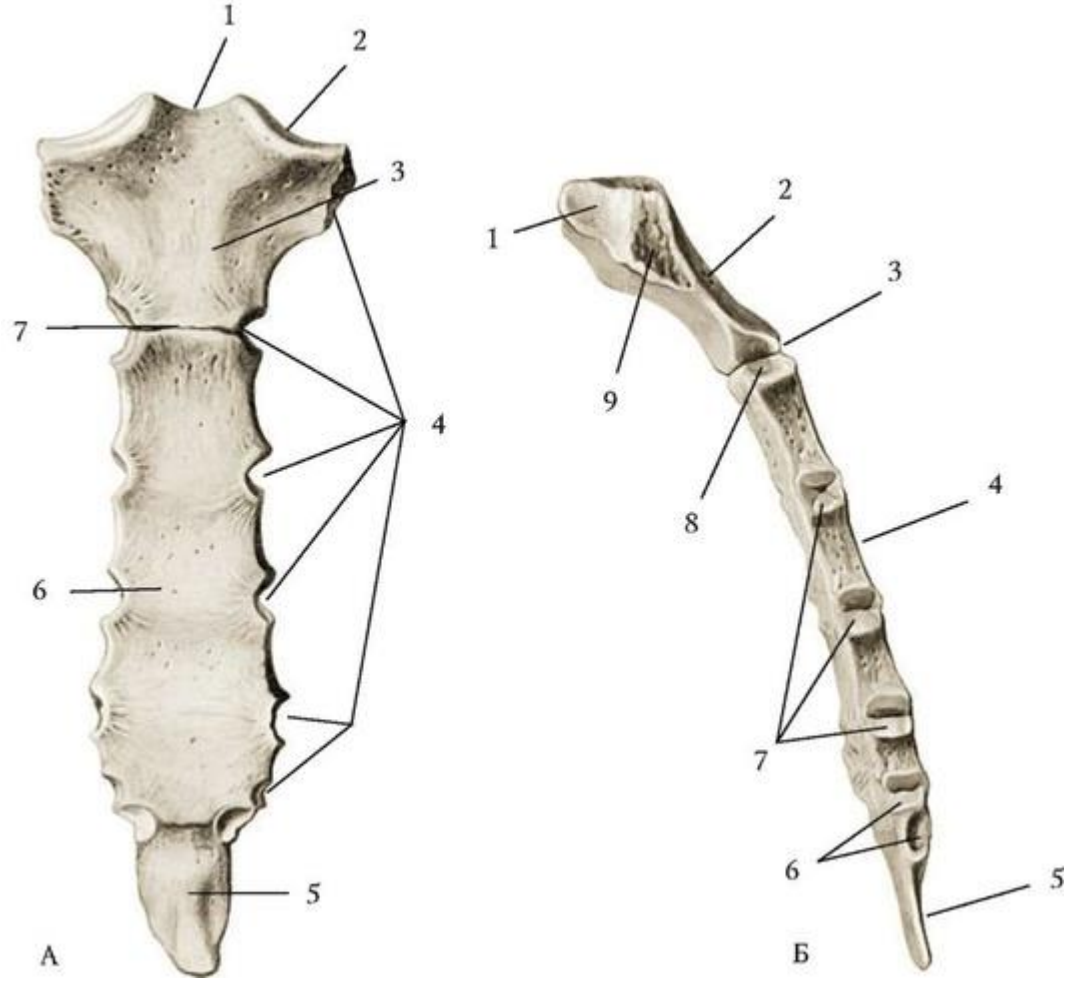

Рис. 48. Грудина: А - вид спереди: 1 - яремная вырезка, 2 - ключичная вырезка, 3 - рукоятка грудины, 4 - реберные вырезки, 5 - мечевидный отросток, 6 - тело грудины, 7 - угол грудины; Б - вид сбоку (справа): 1 - ключичная вырезка, 2 - рукоятка грудины, 3 - угол грудины, 4 - тело грудины, 5 - мечевидный отросток, 6 - реберные вырезки VI и VII ребер, 7 - реберные вырезки III, IV и V ребер, 8 - реберная вырезка II ребра, 9 - реберная вырезка I ребра

Основные варианты и аномалии костей туловища

Редко наблюдается полное отсутствие тела позвонка (асомия) или же одной его половины (гемисомия). В результате остановки роста в высоту тела позвонка развивается врожденная платиспондилия, при которой тела позвонков сплющены или приобретают форму двояковогнутой линзы.

Сращение первого шейного позвонка с черепом (ассимиляция атланта) иногда сочетается с расщеплением (несращением) задней дуги этого позвонка. *Несращение* (расщепление) *дуги* позвонка *(spina bifida)* чаще выявляется у поясничных и крестцовых позвонков. Несращение тела позвонка *(переднее несращение, spina bifida anterior)* развивается в результате несращения двух половин тела позвонка, наличие продольнойщели в теле встречается редко, преимущественно у шейных и верхних грудных позвонков. Количество крестцовых позвонков иногда увеличивается за счет последнего поясничного позвонка (сакрализация). Нередко имеется уменьшение количества крестцовых позвонков до четырех, при увеличении числа поясничных (люмбализация).

Достаточно часто встречаются добавочные *шейные ребра (costae cervicales)* или отсутствие XII ребра с одной или с двух сторон. Наличие тринадцатой пары ребер сочетается с увеличением

числа грудных позвонков. Передние концы ребер могут срастаться между собой или расщепляться. Иногда имеются *поясниz-ные ребра (costae lumbales).*

Возможны отверстия в теле грудины или в ее мечевидном отростке; форма мечевидного отростка индивидуально варьирует.

Вопросы для повторения и самоконтроля

1. Назовите отличительные особенности строения шейных позвонков.

2. Чем отличаются атлант и осевой позвонок от остальных шейных позвонков?

3. Назовите особенности строения грудных и поясничных позвонков.

4. Расскажите об особенностях строения крестца.
5. Чем отличается строение I, XI и XII ребер от остальных ребер?

6. Назовите основные варианты и аномалии костей туловища.

Meduniver.com
Все по медицине

ЧЕРЕП

Череп *(cranium)* человека - это наиболее сложная часть скелета, служащая вместилищем для головного мозга, органов зрения, слуха и равновесия, обоняния и вкуса, опорой для начальных отделов пищеварительной и дыхательной систем. Череп человека образуют 23 кости (8 парных и 7 непарных). У черепа различают мозговой отдел (мозговой череп) и лицевой (висцеральный) отдел (рис. 49, 50). Мозговой отдел располагается над лицевым отделом, вмещает головной мозг. *Мозговой отдел черепа (cranium cerebrale, neurocranium)* образован лобной, затылочной, клиновидной, теменными, височными и решетчатой костями и их соединениями. *Лицевой отдел черепа (cranium viscerale, viscerocranium)* представлен костями жевательного аппарата - верхнечелюстными костями и нижней челюстью, а также мелкими костями черепа, входящими в состав стенок глазниц, носовой и ротовой полостей. Особое место занимает подъязычная кость, расположенная в передней области шеи.

КОСТИ МОЗГОВОГО ОТДЕЛА ЧЕРЕПА

Лобная кость (os *frontale)* участвует в образовании передней части свода черепа, передней черепной ямки, глазниц. У этой кости выделяют лобную чешую, глазничные и носовую части (рис. 51). У *лобной чешуи (squama frontalis)* имеется выпуклая передняя (наружная) поверхность *(facies externa),* где видны правый и левый *лобные бугры (tuber frontale).* Спереди лобная чешуя переходит в *глазничные части (pars orbitalis),* образуя парный *надглазничный край (margo supraorbitalis).* На медиальной части надглазничного края видна *надглазнигная вырезка (incisura supraorbitalis)* или *надглазничное отверстие (foramen supraorbitale),* через которые проходят в область лба надглазничная артерия, а в глазницу одноименная вена. Кнутри от этой вырезки (отверстия) расположена *лобная вырезка (отверстие) (incisura frontalis, s. foramen frontale),* к которой прилежит надблоковая артерия, также идущая в область лба. Надглазничный край латерально оканчивается *скуловым отростком (processus zygomaticus),* от него кзади и вверх направляется *височная линия (linea temporalis).* Над надглазничным краем с каждой стороны расположена *надбровная дуга (arcus superciliaris),* от ее медиальной части начинается мышца, сморщивающая бровь. Между двумя надбровными дугами находится ровная площадка - *глабелла (надпереносье, glabella).*
На вогнутой *внутренней (мозговой) поверхности (facies interna)* лобной чешуи по срединной линии кзади идет *борозда верхнего сагиттального синуса (sulcus sinus sagittalis superioris),* к которой прилежит одноименный синус твердой оболочки головного мозга. Эта борозда кпереди и книзу переходит в *лобный гребень (crista frontalis).* У основания лобного гребня расположено *слепое отверстие (foramen caecum)* - место прикрепления переднего конца большого серповидного отростка твердой оболочки головного мозга.

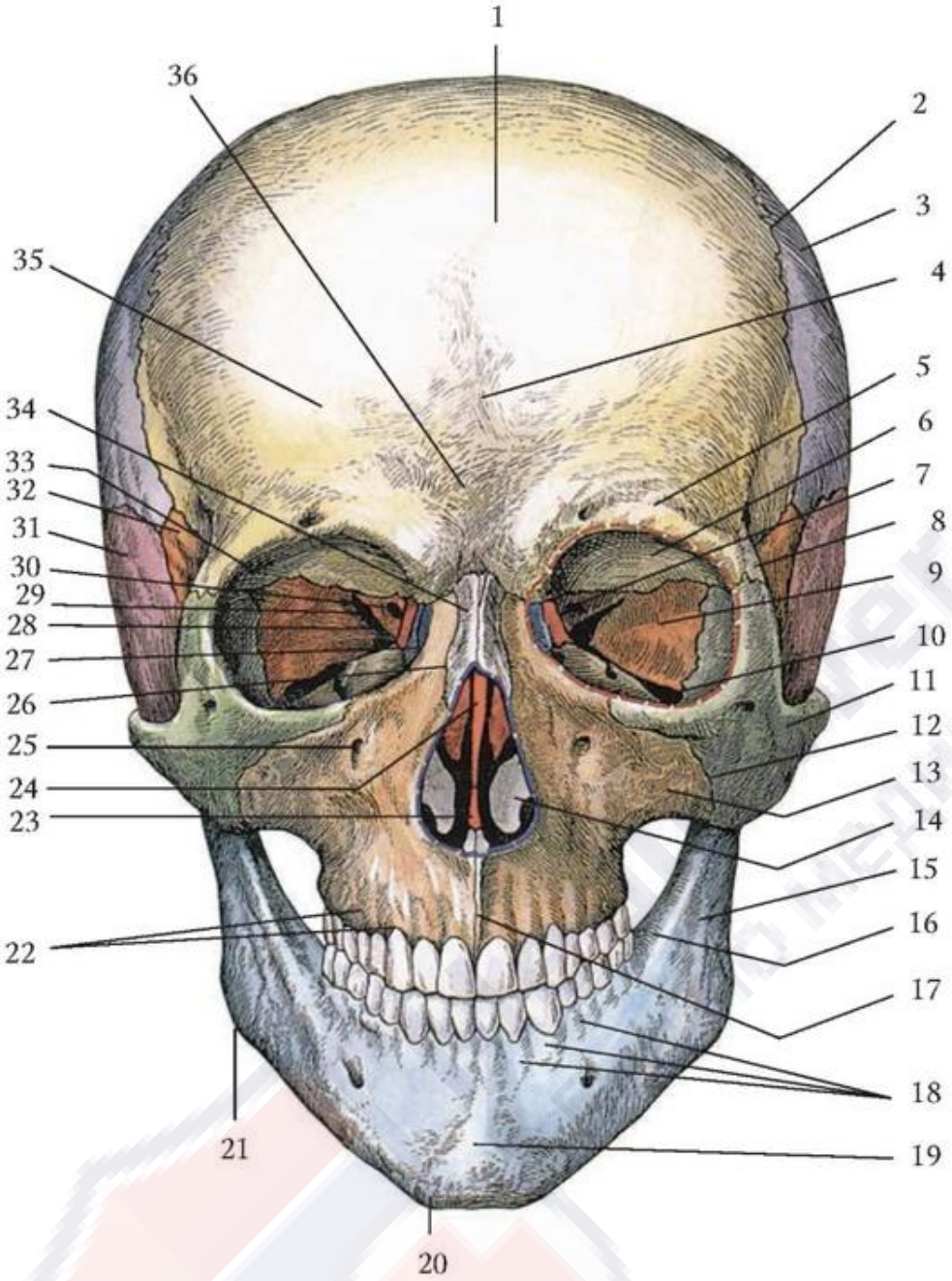

Рис. 49. Череп (вид спереди): 1 - лобная чешуя; 2 - венечный шов; 3 - теменная кость; 4 - лобный шов; 5 - надбровная дуга; 6 - глазничная часть лобной кости; 7 - малое крыло клиновидной кости; 8 - скуловой отросток лобной кости; 9 - глазничная поверхность большого крыла клиновидной кости; 10 - нижняя глазничная щель; 11 - скуловая кость; 12 - скуловерхнечелюстной шов; 13 - передняя поверхность верхнечелюстной кости; 14 - нижняя носовая раковина; 15 - косая линия нижней челюсти; 16 - позадимолярная ямка; 17 - межверхнечелюстной шов; 18 - альвеолярные возвышения нижней челюсти; 19 - подбородочный выступ; 20 - подбородочный бугорок; 21 - угол нижней челюсти; 22 - альвеолярные возвышения верхнечелюстной кости; 23 - носовая перегородка (сошник); 24 - носовая перегородка (перпендикулярная пластинка решетчатой кости); 25 - подглазничное отверстие; 26 - носоверхнечелюстной шов; 27 - слезная кость; 28 - верхняя глазничная щель; 29 - глазничная пластинка решетчатой кости; 30 - зрительный канал; 31 - чешуйчатая часть височной кости; 32 - височная поверхность большого крыла клиновидной кости; 33 - ямка слезной железы; 34 - носовая кость; 35 - лобный бугор; 36 - глабелла (надпереносье)

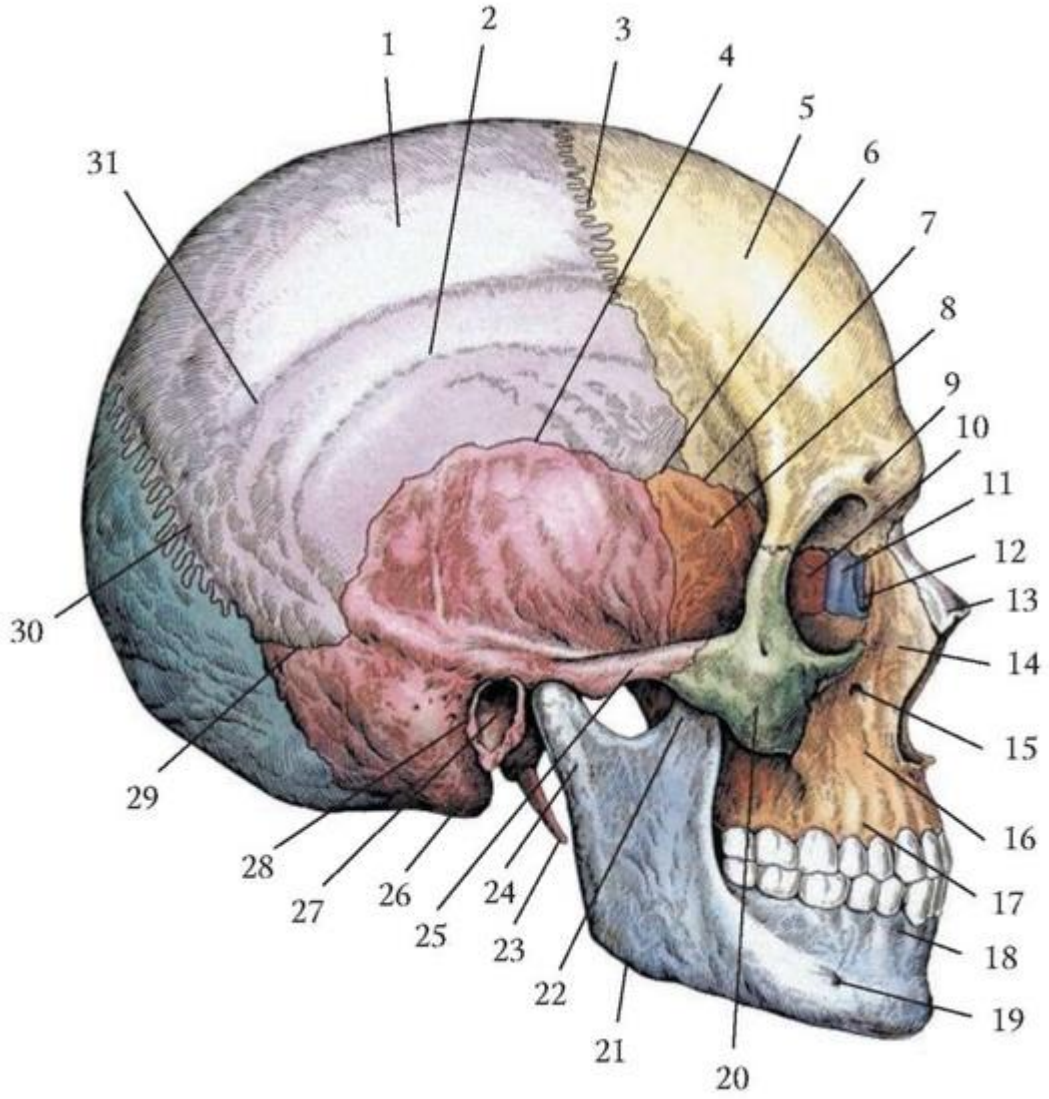

Рис. 50. Череп (вид справа): 1 - теменная кость; 2 - нижняя височная линия; 3 - венечный шов; 4 - чешуйчатый шов; 5 - лобный бугор; 6 - клиновидно-теменной шов; 7 - клиновидно-лобный шов; 8 - большое крыло клиновидной кости; 9 - надглазничное отверстие; 10 - глазничная пластинка решетчатой кости; 11 - слезная кость; 12 - носослезный канал; 13 - носовая кость; 14 - лобный отросток верхнечелюстной кости; 15 - подглазничное отверстие; 16 - клыковая ямка; 17 - альвеолярный отросток верхнечелюстной кости; 18 - альвеолярная часть нижней челюсти; 19 - подбородочное отверстие; 20 - скуловая кость; 21 - угол нижней челюсти; 22 - венечный отросток нижней челюсти; 23 - шиловидный отросток височной кости; 24 - шейка нижней челюсти; 25 - скуловая дуга; 26 - сосцевидный отросток; 27 - наружный слуховой проход; 28 - барабанно-сосцевидная щель; 29 - теменно-сосцевидный шов; 30 - ламбдовидный шов; 31 - верхняя височная линия

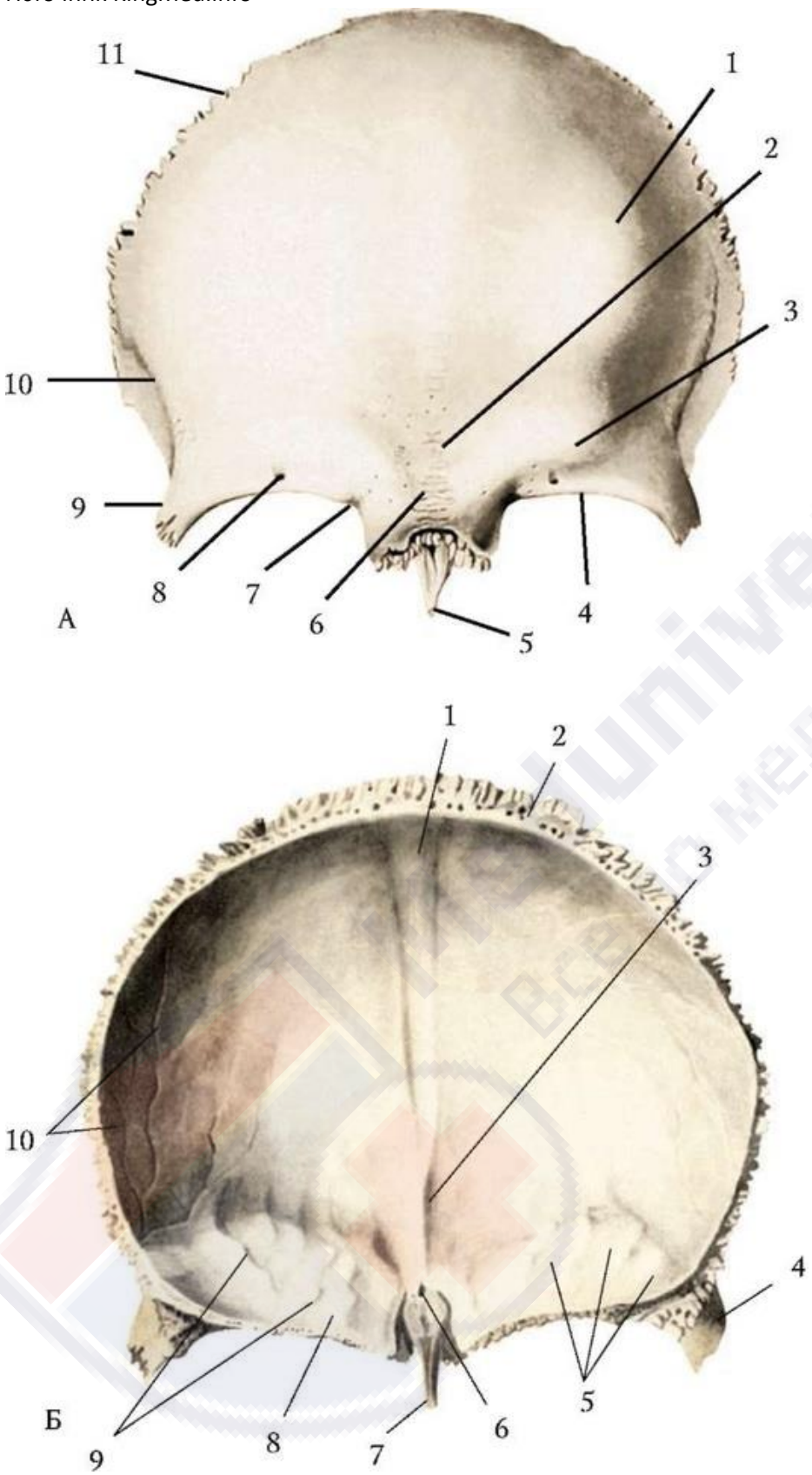

Рис. 51. Лобная кость: А - вид спереди: 1 - лобный бугор; 2 - глабелла; 3 - надбровная дуга; 4 - надглазничный край; 5 - носовая ость; 6 - метопический шов; 7 - лобная вырезка; 8 - надглазничное отверстие; 9 - скуловой отросток; 10 - височная линия; 11 - теменной край. Б - вид сзади: 1 - борозда верхнего сагиттального синуса; 2 - теменной край; 3 - лобный гребень; 4 - скуловой отросток; 5 - пальцевые вдавления; 6 - слепое отверстие; 7 - носовая ость; 8 - глазничная часть; 9 - мозговые возвышения; 10 - артериальные борозды

На глазничной части сверху заметны углубления - *пальцевидные вдавления (impressiones digitatae)* и *мозговые выступы (juga cerebralia)* - след борозд и извилины головного мозга.

Глазничные части *(partes orbitales)* участвуют в образовании верхней стенки глазниц. Между глазничными частями заметна глубокая *решетчатая вырезка (incisura ethmoidalis),* в которой расположена решетчатая пластинка решетчатой кости (рис. 52). На нижней поверхности глазничной части латерально видна *ямка слезной железы (fossa glandulae lacrimalis),* к которой прилежит одноименная железа, расположенная в верхнелатеральной части глазницы. В медиальном отделе глазничной части, на расстоянии 1-5 мм позади надглазничного края, видны *блоковая ямка (fovea trochlearis)* и *блоковая ость (spina trochlearis),* к которой прикреплен блок верхней косой мышцы глаза.

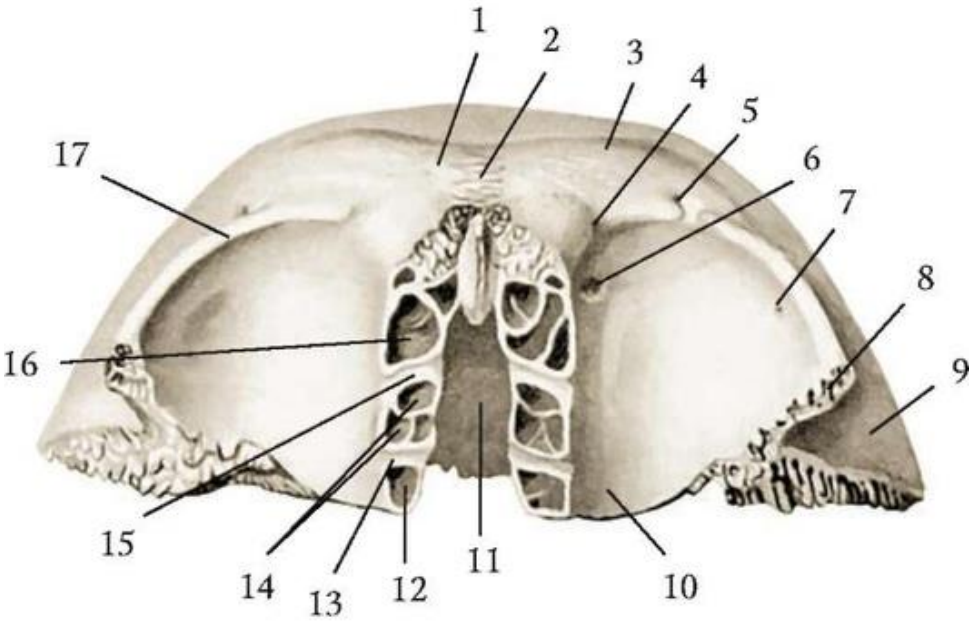

Рис. 52. Лобная кость (вид снизу): 1 - глабелла; 2 - лобный (метопический) шов; 3 - надбровная дуга; 4 - лобная вырезка; 5 - надглазничное отверстие; 6 - блоковая ямка; 7 - ямка слезной железы; 8 - скуловой отросток; 9 - височная поверхность; 10 - глазничная поверхность; 11 - решетчатая вырезка; 12 - задняя решетчатая ямочка; 13 - задняя решетчатая борозда; 14 - средние решетчатые ямочки; 15 - передняя решетчатая борозда; 16 - передняя решетчатая ямочка; 17 - надглазничный край

Носовая часть *(pars nasalis)* лобной кости, от которой начинается круговая мышца глаза (глазничная часть), расположена между глазничными частями, ограничивая спереди и по бокам *решетчатую вырезку (incisura ethmoidalis).* По бокам от заостренного выступа - *носовой ости (spina nasalis)* видны отверстия - *апертуры лобной пазухи (aperturae sinus frontalis),* ведущие в ее полость - лобную пазуху.

Лобная кость имеет индивидуальные особенности строения. В 10% у взрослых людей она состоит из двух несросшихся половин, между которыми сохраняется *лобный (метопический) шов.* Варьируют размеры и форма лобной пазухи (см. «Придаточные пазухи носа»).

Существуют 5 типов выраженности надглазничной вырезки (отверстия): надглазничная вырезка отсутствует или слабо выражена; надглазничная вырезка выражена отчетливо; надглазничная вырезка выражена и ограничена с двух сторон костными отростками; имеется надглазничное отверстие; имеются одновременно надглазничная вырезка и отверстие.

Источник KingMed.info
Иногда на месте лобной вырезки встречается лобное отверстие; иногда лобная вырезка соединяется с надглазничной, при этом в надглазничном крае образуется широкая выемка. Глазничное отверстие зрительного канала имеет округлую (5% случаев) или овальную (95%) форму.

Клиновидная кость (os *sphenoidale)* участвует в образовании основания черепа, боковых отделов свода черепа, ряда полостей и ямок. У клиновидной кости имеются тело, крыловидные отростки, большие и малые крылья (рис. 53, 54). **Тело клиновидной кости** *(corpus sphenoidale)* имеет шесть поверхностей: верхнюю, нижнюю, заднюю, соединяющуюся с базилярной частью затылочной кости, переднюю и две боковые поверхности. На верхней стороне тела клиновидной кости в виде углубления располагается *турецкое седло (sella turcica),* с глубокой *гипофизарной ямкой (fossa hypophysialis),* где располагаются гипофиз - железа внутренней секреции. Спереди турецкое седло ограничено *бугорком седла (tuberculum sellae),* сзади - *спинкой седла (dorsum sellae).* Спинка седла заканчивается с каждой стороны *задним наклоненным отростком (processus clinoideus posterior).*
С каждой стороны на теле кости находится *сонная борозда (sulcus caroticus),* след прилежания внутренней сонной артерии. С наружной стороны сонной борозды, у ее заднего края, расположен заостренный отросток - *клиновидный язычок (lingula sphenoidalis),* к которому прикрепляется *нижняя клиновидно-каменистая связка (lig. sphenopetrosus),* покрывающая с латеральной стороны место выхода внутренней сонной артерии из сонного канала в пещеристый синус. На передней поверхности тела клиновидной кости находится *клиновидный гребень (crista sphenoidalis),* заканчивающийся *клиновидным клювом (rostrum sphenoidale).* По бокам от клиновидного гребня имеется клиновидная раковина *(concha sphenoidalis),* ограничивающая *апертуру клиновидной пазухи (apertura sinus sphenoidalis),* сообщающуюся с полостью носа. Боковые поверхности тела клиновидной кости переходят в парные малые и большие крылья.

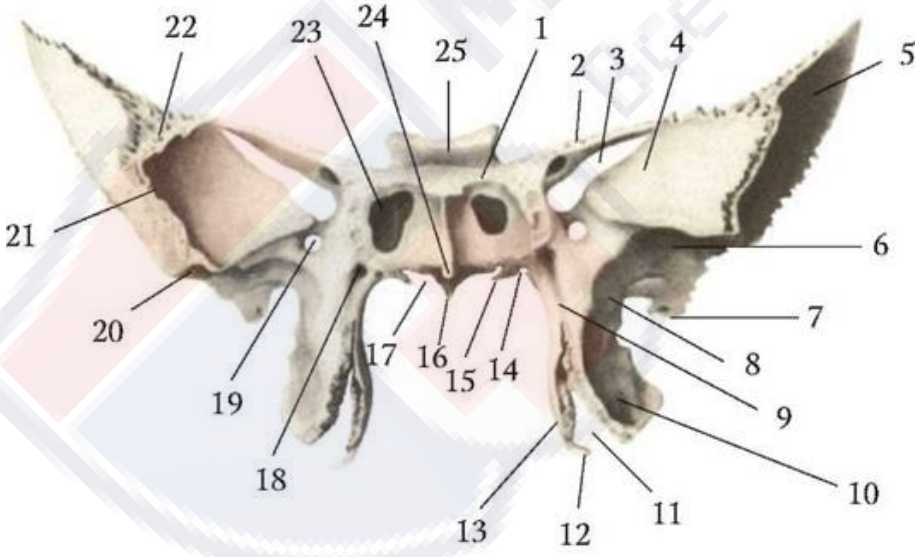

Рис. 53. Клиновидная кость (вид спереди): 1 - тело клиновидной кости; 2 - малое крыло; 3 - верхняя глазничная щель; 4 - глазничная поверхность; 5 - височная поверхность; 6 - подвисочная поверхность; 7 - ость клиновидной кости; 8 - верхнечелюстная поверхность; 9 - крыловидно-нёбная борозда; 10 - латеральная пластинка крыловидного отростка; 11 - крыловидная вырезка; 12 - крыловидный крючок; 13 - медиальная пластинка крыловидного отростка; 14 - нёбно-влагалищная борозда; 15 - влагалищный отросток; 16 - клиновидный гребень; 17 - сошниково-влагалищная борозда; 18 - крыловидный канал; 19 - круглое отверстие; 20 - подвисочный

гребень; 21 - скуловой край; 22 - лобный край; 23 - апертура клиновидной пазухи; 24 - клиновидный клюв; 25 - спинка седла

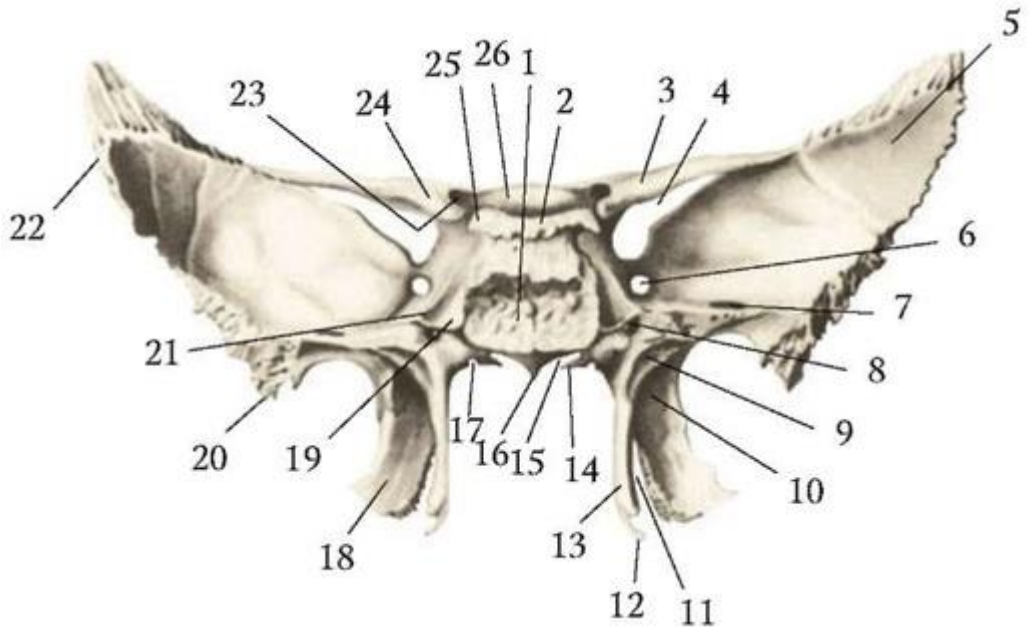

Рис. 54. Клиновидная кость (вид сзади): 1 - тело клиновидной кости; 2 - спинка седла; 3 - малое крыло; 4 - верхняя глазничная щель; 5 - мозговая поверхность большого крыла; 6 - круглое отверстие; 7 - овальное отверстие; 8 - крыловидный канал; 9 - ладьевидная ямка; 10 - крыловидная ямка; 11 - крыловидная вырезка; 12 - крыловидный крючок; 13 - медиальная пластинка; 14 - влагалищный отросток; 15 - сошниково-влагалищная борозда; 16 - клиновидный клюв; 17 - нёбно-влагалищная борозда; 18 - латеральная пластинка крыловидного отростка; 19 - сонная борозда; 20 - ость клиновидной кости; 21 - клиновидный язычок; 22 - теменной край; 23 - зрительный канал; 24 - передний наклоненный отросток; 25 - задний наклоненный отросток; 26 - бугорок седла

Малое крыло (ala *minor)* - правая и левая горизонтальная костная пластинка, в основании которой расположен *зрительный канал (canalis opticus),* где проходят зрительный нерв и глазная артерия. Свободный (задний) край малых крыльев разделяет переднюю и среднюю черепные ямки. Передний край соединяется с глазничной частью лобной кости, с решетчатой пластинкой решетчатой кости. Медиальная часть малого крыла образует выступающий *перед-ний наклоненный отросток (processus clinoideus anterior).* Между малым крылом и большим крылом располагается *верхняя глазнигная щель (fissura orЪitalis superior),* посредством нее полость черепа сообщается с глазницей. Через эту щель в глазницу проходят глазной нерв (1-я ветвь тройничного нерва), глазодвигательный, блоковый и отводящий нервы, добавочная ветвь глазной артерии, а из глазницы выходит верхняя глазная вена.

Большое крыло (ala *major)* начинается от боковой стороны тела клиновидной кости, имеет мозговую, глазничную, височную, подвисочную и верхнечелюстную поверхности. *Мозговая поверхность (facies cereЪralis)* обращена в полость черепа и содержит три отверстия. *Круглое отверстие (foramen rotundum)* диаметром 2,5 мм ведет в крыловидно-нёбную ямку, через него проходит верхнечелюстной нерв (2-я ветвь тройничного нерва). Кзади находится крупное *овальное отверстие (foramen ovale)* длиной 8 мм и шириной 5 мм; через него проходят нижнечелюстной нерв (3-я ветвь тройничного нерва) и венозное сплетение овального

отверстия, соединяющее пещеристый синус с крыловидным венозным сплетением. Позади овального отверстия видно небольшое *остистое отверстие (foramen spinosum)* диаметром 2 мм, через него в полость черепа проходит средняя менингеальная артерия. *Глазнигная поверхность (facies orЪitalis)* большого крыла гладкая, участвует в образовании латеральной стенки глазницы. *Височная поверхность (facies temporalis)* имеет *подвисочный гребень (crista infratemporalis),* отделяющий височную поверхность от расположенной ниже *подвисочной поверхности (facies infratemporalis)* основания черепа. *Верхнегелюстная поверхность (facies maxillaris)* обращена в сторону крыловидно-нёбной ямки. Большое крыло имеет скуловой, лобный, теменной, чешуйчатый края. *Лобный край (margo frontalis)* соединяется с глазничной частью лобной кости, скуловой край *(margo zygomaticus)* - со скуловой костью, *гешуйгатый край (margo squamosus)* - с клиновидным краем височной кости. Кзади и снаружи чешуйчатый край заканчивается *остью клиновидной кости (spina ossis sphenoidalis).*
Парный **крыловидный отросток** *(processus prerygoideus)* направлен вниз от тела клиновидной кости, состоит из *латеральной* и *медиальной пластинок (laminae medialis et lateralis),* сращенных спереди и расходящихся кзади. Между пластинками сзади имеется *крыловидная ямка (fossa pterygoidea),* в ней начинается латеральная крыловидная мышца. Латеральная пластинка крыловидного отростка от своего заднего края к ости клиновидной кости отдает *крыловидно-остистый отросток (processus pterygospinosus).* Медиальная пластинка внизу заканчивается *крыловидным крюгком (hamulus pterygoideus),* на котором начинается *крыловидно-нижнегелюстной шов* - утолщение щечно-глоточной фасции. На крыловидном крючке снаружи видна *борозда крючка крыловидного отростка (sulcus hamuli pterygoidei),* к которой прилежит сухожилие мышцы, напрягающей мягкое нёбо. Задневерхний край медиальной пластинки у основания расширен и образует *ладьевидную ямку (fossa scaphoidea),* кнаружи от нее заметна *борозда слуховой трубы (sulcus tubae auditivae).* Медиальная пластинка крыловидного отростка у своего основания отдает направленный кнутри *влагалищный отросток (processus vaginalis),* над которым располагается *нёбно-влагалищная борозда (канал) (sulcus palatovaginalis, s. canalis palatovaginalis),* а рядом с ним - *сошниково-влагалищная борозда (канал) (sulcus vomerovaginalis, s. canalis vomerovaginalis),* где проходят нервные ветви крыловидно-нёбного узла. В основании крыловидного отростка сзади наперед идет *крыловидный* (Видиев) *канал (canalis pterygoideus),* через него в крыловидно-нёбную ямку направляется нерв крыловидного канала.

У взрослых людей клиновидная кость имеет разные варианты и аномалии строения. При несращении передней и задней половин тела, в центре турецкого седла, образуется узкий *герепно-глоточный канал.* Степень пневматизации, положение перегородки в клиновидной кости, размеры апертуры клиновидной пазухи индивидуально различны. Правый и левый передние наклоненные отростки могут сильно варьировать по форме, размерам и положению; толщина отростка колеблется от 7 до 12 мм, длина - от 8 до 15 мм. Передние и задние наклоненные отростки могут смыкаться между собой, образуя костный мостик над пещеристой частью внутренней сонной артерии. Средний наклоненный отросток часто отсутствует или выражен очень слабо. Кривизна свободного края малого крыла индивидуально варьирует; на женских черепах изгиб малых крыльев выражен сильнее, чем на мужских. Овальное и остистое отверстия могут быть равных размеров, иногда сливаться в одно отверстие.
Затылочная кость (os *occipitale)* находится в задненижней части мозгового отдела черепа, имеет базилярную, две латеральные части и затылочную чешую,
ограничивающие **большое** (затылочное) **отверстие** *(foramen magnum)* (рис. 55). Передний край отверстия располагается выше заднего края. Вдоль задней полуокружности этого отверстия имеется костный валик толщиной 4-7 мм - место прикрепления задней атлантозатылочной

мембраны. К внутреннему краю большого (затылочного) отверстия прикрепляется твердая оболочка головного мозга, а вокруг него расположен краевой синус этой оболочки.

Базилярная часть *(pars basilaris)* расположена сзади от большого отверстия, а спереди соединяется с телом клиновидной кости, вместе с которым образует площадку - *скат (clivus),* на котором находится ствол головного мозга. На нижней поверхности базилярной части виден небольшой *глоточный бугорок (tuberculum pharyngeum),* к которому прикрепляются шов глотки и передняя продольная связка позвоночника. По обе стороны от глоточного бугорка находятся ямочки, где прикрепляются длинные мышцы головы, а чуть кзади - передние прямые мышцы головы.

По краям базилярной части проходит *борозда нижнего каменистого синуса (sulcus sinus petrosi inferioris),* к которой прилежит одноименный синус твердой оболочки головного мозга. Наружный край базилярной части затылочной кости примыкает к пирамиде височной кости, между ними образуется *каменисто-затылочная щель (fissura petrooccipitalis),* заполненная хрящом.

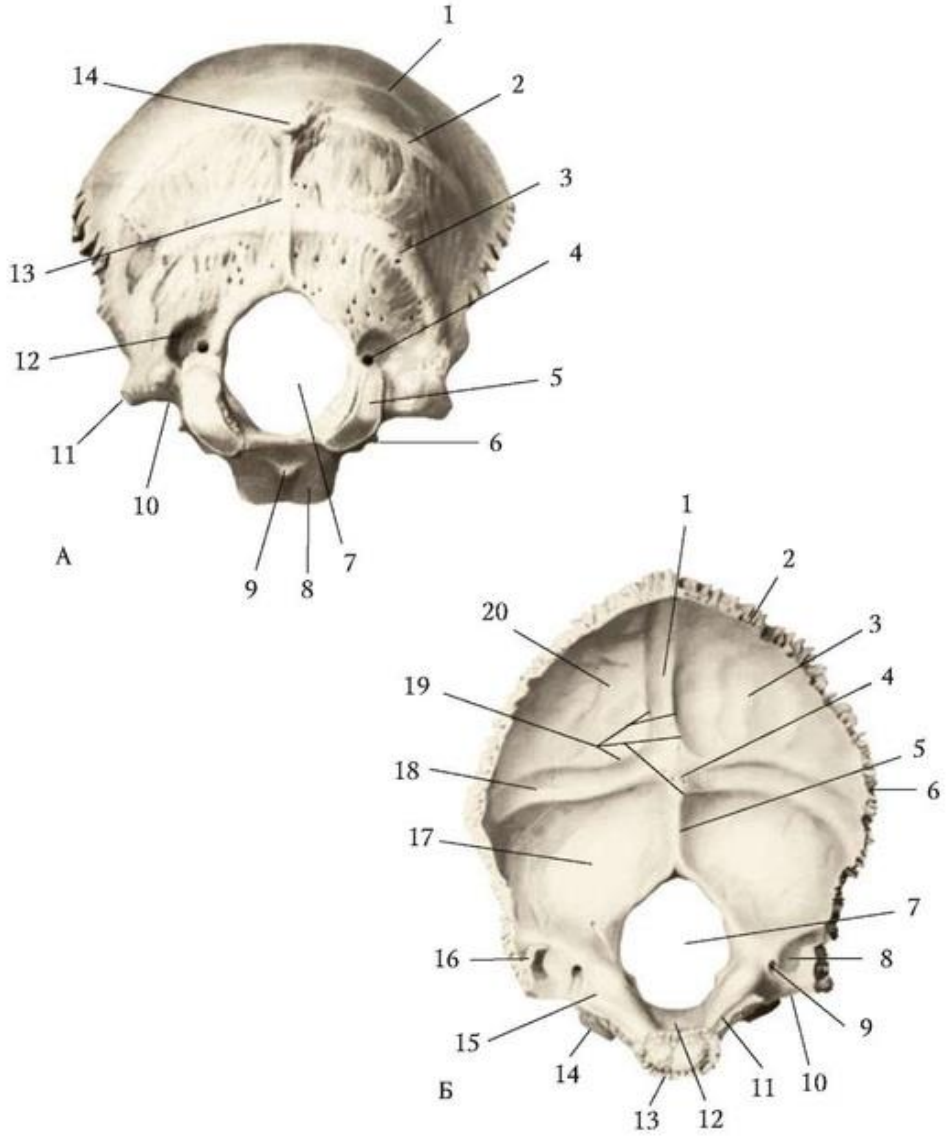

Рис. 55. Затылочная кость: А - вид сзади: 1 - наивысшая выйная линия; 2 - верхняя выйная линия; 3 - нижняя выйная линия; 4 - мыщелковый канал; 5 - затылочный мыщелок; 6 - внутрияремный отросток; 7 - большое (затылочное) отверстие; 8 - базилярная часть; 9 - глоточный бугорок; 10 -

яремная вырезка; 11 - яремный отросток; 12 - мыщелковая ямка; 13 - наружный затылочный гребень; 14 - наружный затылочный выступ. Б - вид спереди: 1 - борозда верхнего сагиттального синуса; 2 - ламбдовидный край; 3 - затылочная чешуя; 4 - внутренний затылочный выступ; 5 - внутренний затылочный гребень; 6 - сосцевидный край; 7 - большое (затылочное) отверстие; 8 - борозда сигмовидного синуса; 9 - мыщелковый канал; 10 - яремная вырезка; 11 - борозда нижнего каменистого синуса; 12 - скат; 13 - базилярная часть; 14 - латеральная часть; 15 - яремный бугорок; 16 - яремный отросток; 17 - нижняя затылочная ямка; 18 - борозда поперечного синуса; 19 - крестообразное возвышение; 20 - верхняя затылочная ямка

Латеральная часть *(pars lateralis)* затылочной кости, парная, сзади переходит в ее чешую. Каждая латеральная часть снизу содержит эллипсоидное возвышение -*затылочный мыщелок (condylus occipitalis),* необходимый для сочленения с первым шейным позвонком. Поверхность каждого затылочного мыщелка выпуклая. Кзади от мыщелка расположена *мыщелковая ямка (fossa condylaris),* а на ее дне - отверстие, ведущее в *мыщелковый канал (canalis condylaris),* длиной 8 мм, диаметром 3 мм, через него проходит одноименная вена. В основании мыщелка имеется *канал подъязычного нерва (canalis nervi hypoglossi)* средней длиной 8 мм, диаметром - 4-5 мм, через который проходят одноименный нерв и венозное сплетение. Сбоку от затылочного мыщелка видна *яремная вырезка (incisura jugularis),* имеющая небольшой *внутрияремный отросток (processus intrajugularis).* Кзади и кнаружи яремную вырезку ограничивает *яремный отросток (processus jugularis),* на его наружной поверхности находится маленький *околососцевидный отросток (processus paramastoideus),* к которому прикрепляется латеральная прямая мышца головы. Рядом на мозговой поверхности заметна *борозда сигмовидного синуса (sulcus sinus sygmoidei),* кпереди и медиальнее борозды находится небольшой *яремный бугорок (tuberculum jugulare),* располагающийся на границе базилярной и латеральной частей затылочной кости.

Затылочная чешуя *(squama occipitalis)* на внутренней стороне имеет *крестообразное возвышение (eminentia cruciformis),* в центре которого расположен *внутренний затылочный выступ (protuberantia occipitalis interna).* На внутренней поверхности затылочной чешуи имеется парная *мозговая ямка,* к которой прилежат затылочные доли полушарий большого мозга. Передненижний край затылочной чешуи ограничивает сзади большое (затылочное) отверстие, служащее границей между головным (продолговатым) и спинным мозгом. Боковой край чешуи соединяется с затылочными краями теменной и височной костей. От внутреннего затылочного выступа поперечно идет *борозда поперечного синуса (sulcus sinus transversi),* продолжающаяся книзу в *борозду сигмовидного синуса (sulcus sinus sigmoidei).* К бороздам прилежат одноименные синусы твердой оболочки головного мозга. Вниз от внутреннего затылочного выступа к затылочному отверстию идет *внутренний затылочный гребень (crista occipitalis interna),* где крепится серп мозжечка и проходит затылочный синус твердой оболочки головного мозга. По обе стороны затылочного гребня расположены *мозжечковые ямки (fossae cerebellaris),* к которым прилежат полушария мозжечка.
На задней поверхности затылочной чешуи находится *наружный затылочный выступ (protuberantia occipitalis externa)* - одно из мест начала трапециевидной мышцы. От наружного затылочного выступа к затылочному отверстию проходит *наружный затылочный гребень (crista occipitalis externa).* От наружного затылочного выступа в стороны расходится парная *верхняя выйная линия (linea nuchalis superior),* выше и параллельно расположена парная *наивысшая выйная линия (linea nuchalis suprema),* а ниже - *нижняя выйная линия (linea nuchalis inferior),* к которым прикрепляются затылочные мышцы и фасции.

Источник KingMed.info
У человека затылочная кость может иметь различные варианты и аномалии строения. Верхняя часть затылочной кости в процессе развития может не сра-

статься с остальной частью, отделяясь от нее поперечным швом. В результате обособляется самостоятельная межтеменная кость. Иногда затылочные мыщелки частично или полностью срастаются с шейным позвонком (ассимиляция атланта). Вокруг затылочной кости в швах часто имеются небольшие добавочные кости разной формы - кости швов. Нередко наружный затылочный выступ сильно выражен и приобретает вид отростка, выраженного бугра. Большое (затылочное) отверстие может иметь овальную или округлую форму, нередко оно асимметрично.

Теменная кость (os *parietale),* парная, широкая и выпуклая кнаружи, образует верхнебоковые отделы свода черепа. Различают лобный, затылочный, сагиттальный и чешуйчатый края теменной кости (рис. 56). *Лобный край (margo frontalis)* граничит с задним краем лобной чешуи, *затылочный край (margo occipitalis)* - с затылочной чешуей затылочной кости. С помощью *сагиттального края (margo sagittalis)* обе теменные кости соединяются между собой. Нижний, *чешуйчатый край (margo squamosus),* прикрыт чешуей височной кости. У теменной кости имеются передневерхний *лобный угол (angulus frontalis),* задне-верхний *затылочный угол (angulus occipitalis),* передненижний *клиновидный угол (angulus sphenoidalis)* и задненижний *сосцевидный угол (angulus mastoideus).* Вдоль верхнего края на вогнутой внутренней поверхности *(facies interna)* теменной кости спереди назад идет *борозда верхнего сагиттального синуса (sulcus sinus sagittalis superioris),* к которому прилежит одноименный синус твердой оболочки головного мозга. Вдоль этой борозды заметны углубления - *ямочки грануляций (foveolae granulares)* - отпечатки выростов паутинной оболочки головного мозга. Возле сосцевидного угла имеется *борозда сигмовидного синуса (sulcus sinus sigmoidei).* На внутренней поверхности кости видны выраженные *артериальные борозды (sulci arteriosi).* В центре наружной поверхности *(facies externa)* теменной кости заметен *теменной бугор (возвышение) (tuber parietale, s. eminentia parietalis),* а под ним - *верхняя* и *нижняя теменные линии (lineae temporales superior et inferior).* В задней части чешуи возле сагиттального края обычно имеется *теменное отверстие (foramen parietale),* где проходит одноименная вена. У человека теменная кость может состоять из верхней и нижней половин, теменное отверстие может иметь разные размеры, форму, иногда отсутствовать. Теменная кость может быть изредка разделена на две или три части.

Решетчатая кость *(os ethmoidale)* участвует в образовании передней части основания мозгового отдела черепа, входит в состав лицевого отдела черепа, участвует в образовании стенок носовой полости и глазницы. Верхняя часть кости - *решетчатая пластинка (lamina cribrosa),* расположена в горизонтальной плоскости (рис. 57). В этой пластинке имеются многочисленные *решетчатые отверстия (foramina cribrosa),* через которые в полость черепа из полости носа проходят обонятельные нервы. Кзади от решетчатой пластинки находится *клиновидная площадка (planum sphenoidale),* под ней - задние решетчатые ячейки и передняя часть клиновидной пазухи.

Над решетчатой пластинкой по срединной линии кверху выступает *петушиный гребень (crista galli),* к которому прикрепляется передний конец большого серповидного отростка твердой оболочки головного мозга. Кпереди от петушиного гребня имеется *слепое отверстие (foramen caecum),* в его образовании участвует также лобная кость. От решетчатой пластинки в носовую полость отходит сагиттально расположенная *перпендикулярная пластинка (lamina perpendicularis),* участвующая в образовании перегородки полости носа.

Источник KingMed.info

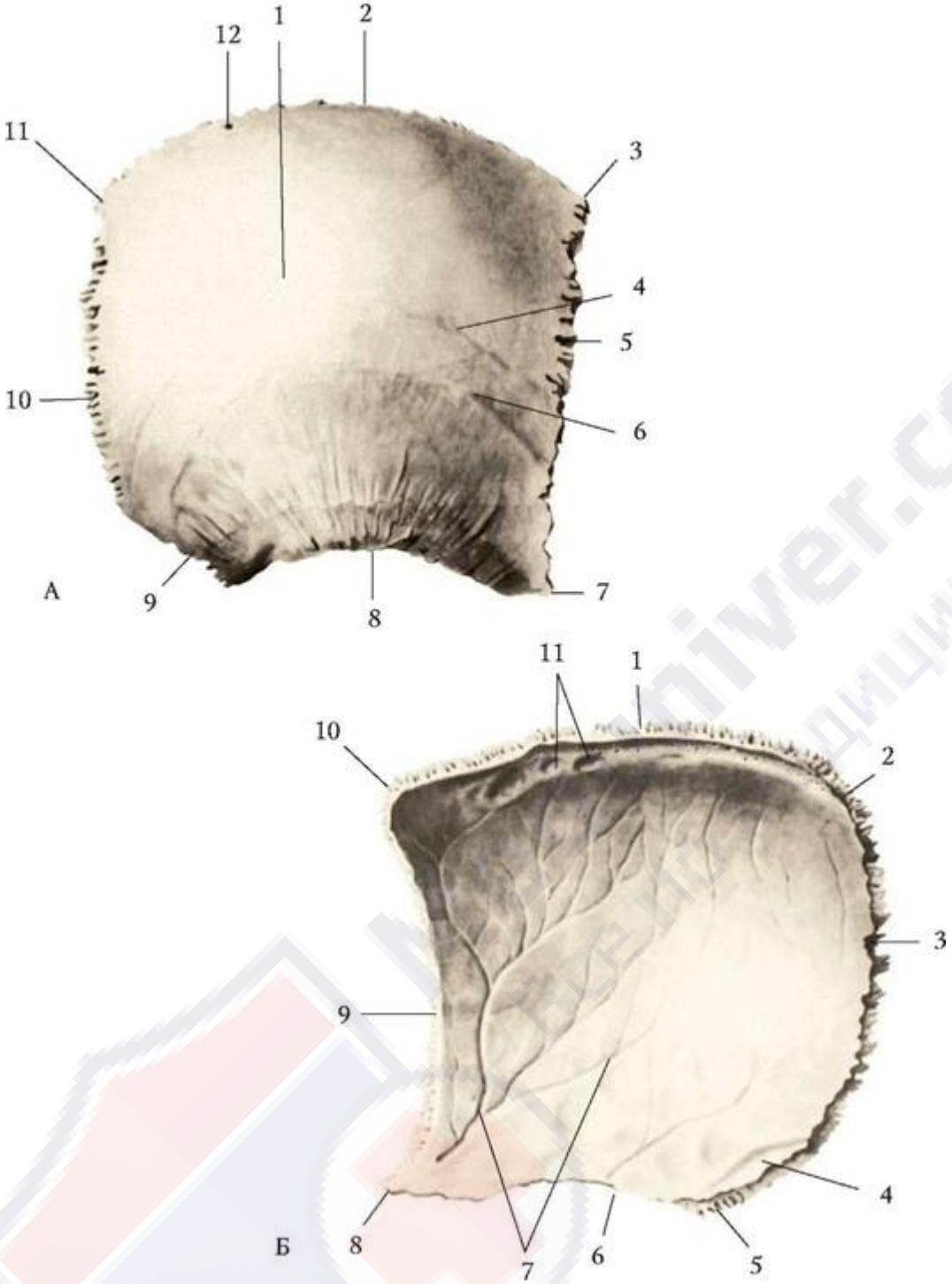

Рис. 56. Теменная кость: А - вид сверху (снаружи): 1 - теменной бугор; 2 - сагиттальный край; 3 - лобный угол; 4 - верхняя височная линия; 5 - лобный край; 6 - нижняя височная линия; 7 - клиновидный угол; 8 - чешуйчатый край; 9 - сосцевидный угол; 10 - затылочный край; 11 - затылочный угол; 12 - теменное отверстие. Б - вид снизу (из полости черепа): 1 - сагиттальный край; 2 - затылочный угол; 3 - затылочный край; 4 - борозда сигмовидного синуса; 5 - сосцевидный угол; 6 - чешуйчатый край; 7 - артериальные борозды; 8 - клиновидный угол; 9 - лобный край; 10 - лобный угол; 11 - ямочки грануляций

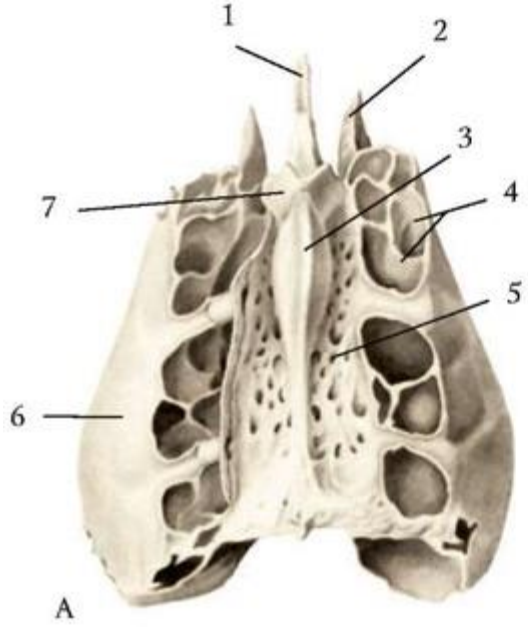

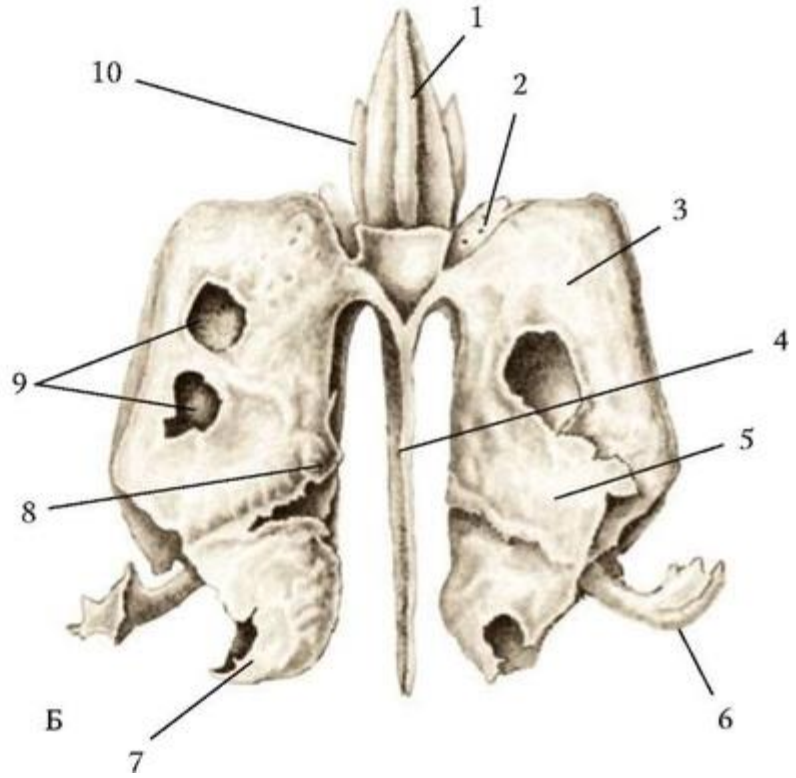

Рис. 57. Решетчатая кость: А - вид сверху: 1 - перпендикулярная пластинка; 2 - средняя носовая раковина; 3 - петушиный гребень; 4 - решетчатый лабиринт (решетчатые ячейки); 5 - решетчатая пластинка; 6 - глазничная поверхность; 7 - крыло петушиного гребня. Б - вид сзади: 1 - петушиный гребень; 2 - решетчатая пластинка; 3 - глазничная пластинка; 4 - перпендикулярная пластинка; 5 - верхняя носовая раковина; 6 - крючковидный отросток; 7 - средняя носовая раковина; 8 - самая верхняя носовая раковина; 9 - решетчатый лабиринт (решетчатые ячейки); 10 - крыло петушиного гребня

Вверху, справа и слева к решетчатой пластинке прикреплен *решетчатый лабиринт (labyrinthus ethmoidalis),* имеющий *передние, средние* и *задние решетчатые ячейки (cellulae ethmoidales anteriores, mediae, posteriores)* - полости, заполненные воздухом. На медиальной стороне

решетчатого лабиринта видны костные выступы - *верхняя* и *средняя носовые раковины (conchae nasales superior et media),* между которыми расположен *верхний носовой ход (meatus nasi superior).* Под средней носовой раковиной находится *средний носовой ход (meatus nasi media).* Возле задней части средней носовой раковины видна *полулунная расщелина (hiatus semilunaris),* соединяющая носовую полость с верхнечелюстной пазухой. Латеральная поверхность решетчатого лабиринта участвует в образовании медиальной стенки глазницы *(глазничная пластинка, lamina orbitalis).* От нижнепередней поверхности решетчатых лабиринтов, кпереди и книзу от средней (нижней) носовой раковины, отходит *крючковидный отросток (processus uncinatus),* соединенный с решетчатым отростком нижней носовой раковины. Кзади и кверху от крючковидного отростка находится наиболее крупная ячейка решетчатой кости - *решетчатый пузырек (bulla ethmoidalis).* Между крючковидным отростком спереди и снизу и решетчатым пузырьком сзади находится *решетчатая воронка (infundibulum ethmoidale),* через которую полость носа сообщается с лобной пазухой.
У человека решетчатая кость может иметь различные индивидуальные варианты строения. Форма и размеры, количество решетчатых ячеек варьируют. Часто встречается наивысшая носовая раковина. Длина решетчатой пластинки у взрослого человека индивидуально варьирует, но ее размеры не зависят от формы черепа и не имеют выраженных половых отличий. Решетчатая пластинка может иметь овальную, овоидную, ромбовидную, прямоугольную, треугольную форму и форму песочных часов.

Плоскость клиновидной площадки может быть приподнятой вследствие повышенной пневматизации клиновидной пазухи или в связи с патологическим процессом. Низкое расположение клиновидной площадки является одним из признаков повышения внутричерепного давления.

Височная кость (os *temporale)* - парная, входит в состав основания и боковой стенки черепа. У височной кости имеются чешуйчатая, барабанная части и пирамида, внутри которой находятся барабанная полость, орган слуха и равновесия (рис. 58). **Пирамида,** или **каменистая часть** *(pars petrosa),* расположена косо в горизонтальной плоскости. *Верхушка пирамиды (apex partis petrosae)* направлена вперед и медиально, основание - кзади и латерально. Пирамида имеет переднюю, заднюю и нижнюю поверхности. **Передняя поверхность пирамиды** *(facies anterior partis petrosae)* обращена вверх и кпереди, возле верхушки на ней имеется небольшое *тройничное вдавление (impressio trigeminalis),* к нему прилежит чувствительный узел тройничного нерва. Латеральнее тройничного вдавления расположены два отверстия. Большее из них называется *расщелиной канала большого каменистого нерва (hiatus canalis nervi petrosi majoris),* через которую из канала лицевого нерва выходит большой каменистый нерв и входит в него каменистая ветвь средней менингеальной артерии.

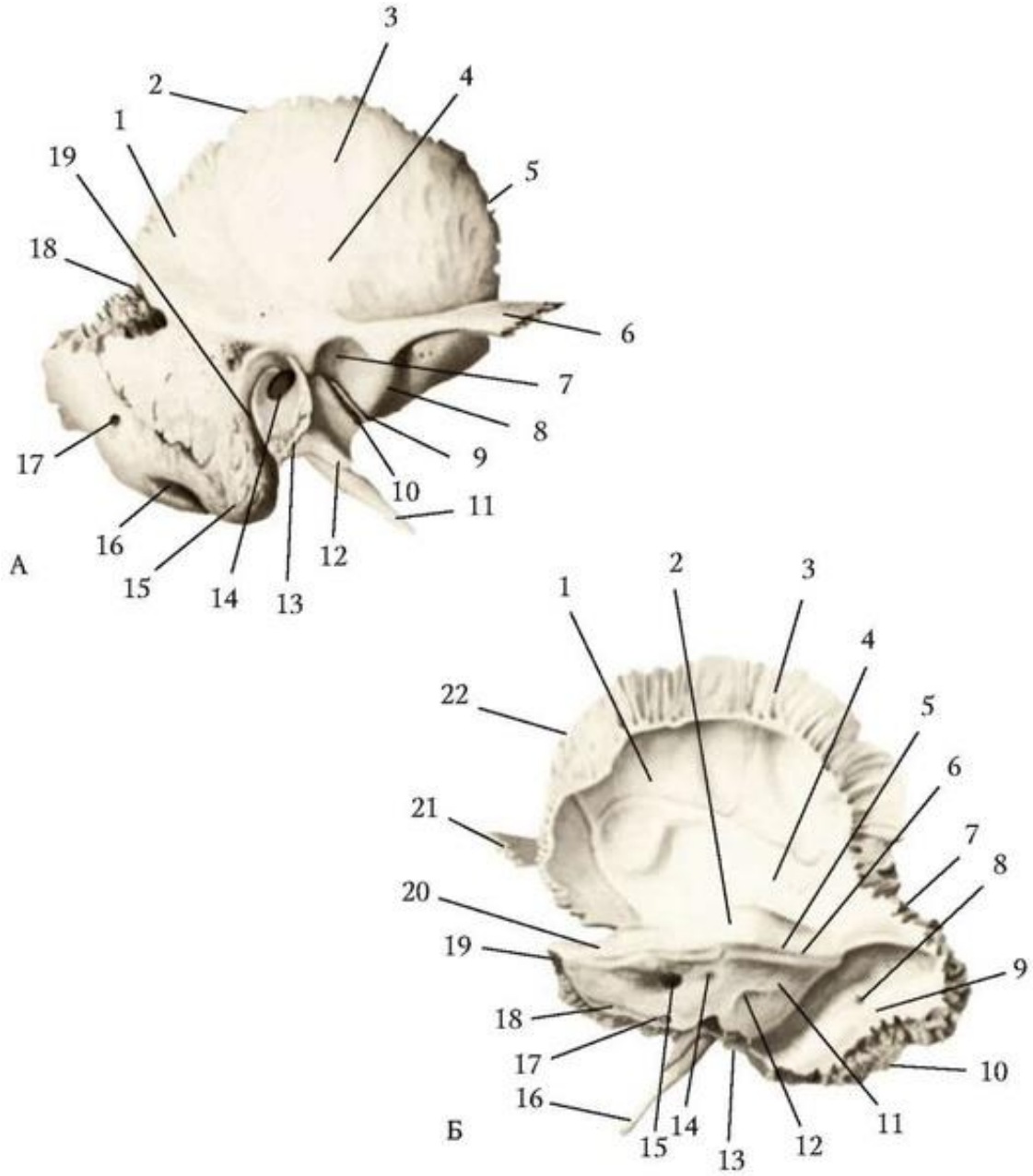

Рис. 58. Височная кость: А - вид снаружи; справа: 1 - борозда средней височной артерии; 2 - теменной край; 3 - чешуйчатая часть; 4 - височная поверхность; 5 - клиновидный край; 6 - скуловой отросток; 7 - нижнечелюстная ямка; 8 - суставный бугорок; 9 - каменисто-чешуйчатая щель; 10 - каменисто-барабанная щель; 11 - шиловидный отросток; 12 - влагалище шиловидного отростка; 13 - барабанная часть; 14 - наружное слуховое отверстие; 15 - сосцевидный отросток; 16 - сосцевидная вырезка; 17 - сосцевидное отверстие; 18 - теменная вырезка; 19 - барабанно-сосцевидная щель. Б - вид с медиальной стороны: 1 - мозговая поверхность чешуйчатой части; 2 - дугообразное возвышение; 3 - теменной край; 4 - каменисто-чешуйчатая щель; 5 - верхний край пирамиды; 6 - борозда верхнего каменистого синуса; 7 - теменная вырезка; 8 - сосцевидное отверстие; 9 - борозда сигмовидного синуса; 10 - затылочный край; 11 - задняя поверхность пирамиды; 12 - наружное отверстие (апертура) водопровода преддверия; 13 - яремная вырезка; 14 - поддуговая ямка; 15 - внутреннее слуховое отверстие; 16 - шиловидный отросток; 17 - наружное отверстие канальца улитки; 18 - борозда нижнего каменистого синуса; 19 - верхушка пирамиды; 20 - тройничное вдавление; 21 - скуловой отросток; 22 - клиновидный край

Кпереди и медиально от расщелины большого каменистого нерва идет *борозда большого каменистого нерва (sulcus nervi petrosi majoris)* - место расположения одноименного синуса твердой оболочки головного мозга и прикрепления намета мозжечка.

Кпереди и латеральнее находится *расщелина канала малого каменистого нерва (hiatus nervi petrosi minoris),* через нее из барабанной полости выходит одноименный нерв (в среднюю черепную ямку), а входит верхняя барабанная артерия. Расщелина канала малого каменистого нерва продолжается в *борозду малого каменистого нерва (sulcus nervi petrosi minoris).* Передняя поверхность пирамиды имеет также уплощенную площадку - *крышу барабанной полости (tegmen tympani)* - ее верхнюю стенку. На середине передней поверхности пирамиды заметно *дугообразное возвышение (eminentia arcuata),* образованное выступающим здесь полукружным каналом внутреннего уха. Переднюю поверхность пирамиды от задней ее поверхности отделяет *верхний край пирамиды (margo superior partis petrosae).* На верхнем крае вершины пирамиды височной кости располагается *вырезка тройничного нерва (incisura n. trigemini),* через которую корешок тройничного нерва переходит из задней в среднюю черепную ямку.

На середине **задней поверхности пирамиды** *(facies posterior partis petrosae)* имеется внутреннее *слуховое отверстие (porus acusticus internus),* ведущее во *внутренний слуховой проход (meatus acusticus internus),* где проходят лицевой и преддверно-улитковый нервы, артерия и вена лабиринта (внутреннего уха). Латеральный край внутреннего слухового отверстия четко очерчен, а медиальный непосредственно переходит в поверхность пирамиды височной кости. Диаметр внутреннего слухового прохода составляет 4-5 мм, длина - 11-12 мм. Внутренний слуховой проход заканчивается дном, делящимся *поперечным гребнем (crista transversa)* на две половины. В верхней половине медиально располагается *поле лицевого нерва (area n. facialis),* ведущее в канал лицевого нерва, латерально находится *верхнее преддверное поле (area vestibularis superior),* через которое проходят волокна верхней порции преддверного нерва (эллиптически-мешотчато-ампулярного нерва). В нижней половине дна внутреннего слухового прохода находится *поле улитки (area cochleae),* содержащее отверстия для волокон улиткового (слухового) нерва. Кзади от поля улитки располагаются *нижнее преддверное поле (area vestibularis)* с отверстиями для волокон нижней порции преддверного нерва (сферически-мешотчатого нерва) и *одиночное отверстие (foramen singulare),* содержащее задний ампулярный нерв. Латеральнее, выше на 5 мм от внутреннего слухового отверстия, находится *поддуговая ямка (fossa subarcuata),* к ней присоединяется отросток твердой оболочки головного мозга и прилежит клочок мозжечка. Чуть ниже и латеральнее внутреннего слухового отверстия находится *апертура канальца* (водопровода) *преддверия (apertura canaliculi vestibuli)* диаметром 8,5 мм, через которую проходит из внутреннего уха эндолимфатический проток, открывающийся в эндолимфатический мешок. Вдоль *заднего края пирамиды (margo posterior partis petrosae)* идет *борозда нижнего каменистого синуса (sulcus sinus petrosi inferioris),* к ней прилежит одноименный синус твердой оболочки головного мозга.

Нижняя поверхность пирамиды *(facies inferior partis petrosae)* кзади и медиальнее от внутреннего слухового протока содержит *яремную ямку (fossa jugularis),* глубиной 5-12 мм, к ней прилежит верхняя луковица внутренней яремной вены (рис. 59). На дне этой ямки находится *отверстие сосцевидного канальца (canaliculus mastoideus),* через который проходит ушная ветвь блуждающего нерва. Сверху яремная ямка граничит с барабанной полостью, внутренним слуховым проходом и эндолимфатическим мешком. Возле яремной ямки имеется углубление, на дне которого заметна наружная *апертура канальца улитки (apertura canaliculi cochleae).* Сзади яремная ямка ограничена *яремной вырезкой (incisura jugularis).* Кпереди от

яремной ямки имеется *наружная апертура сонного канала (apertura externa canalis carotici),* через нее в полость черепа проходит внутренняя сонная артерия.

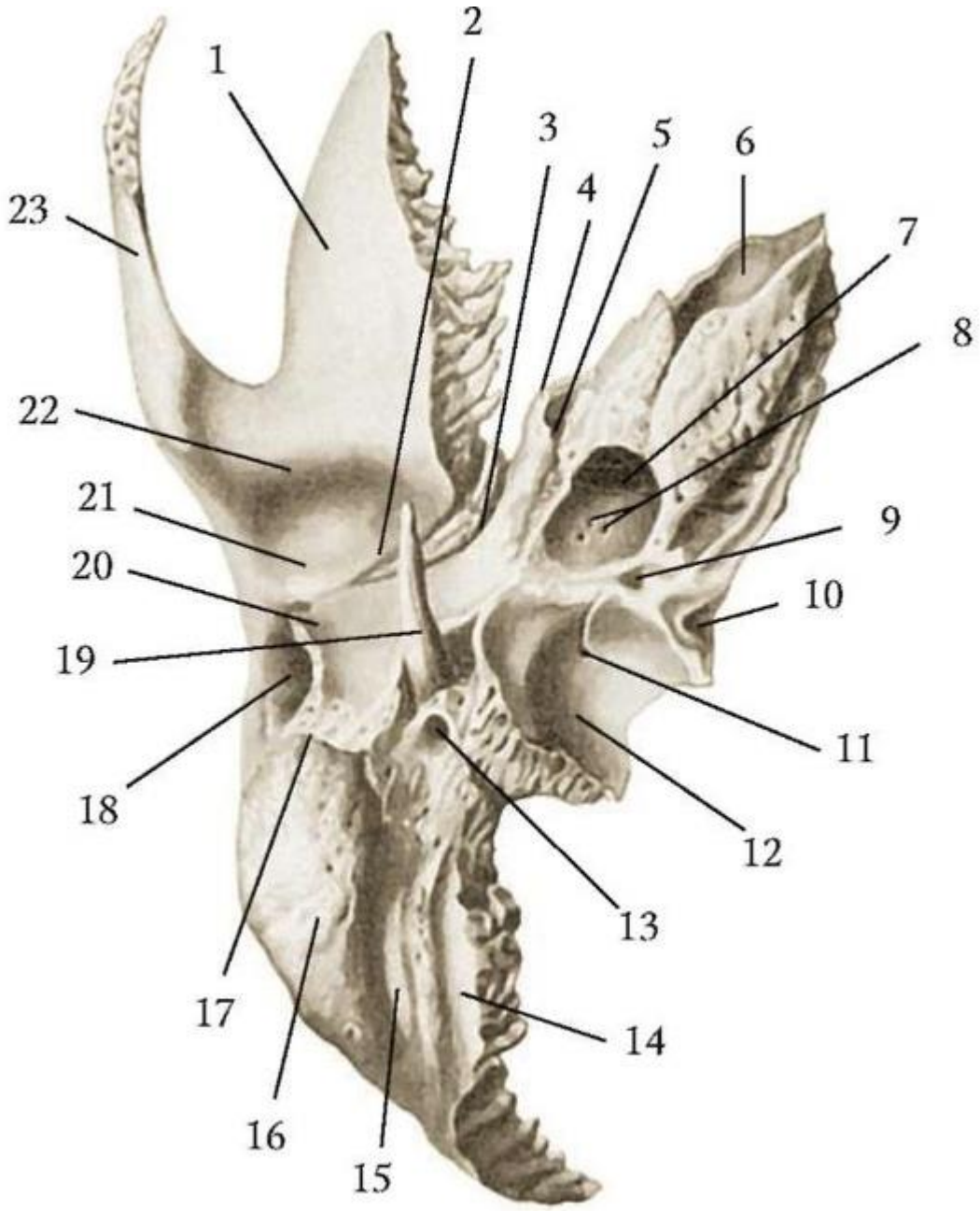

Рис. 59. Височная кость, правая (вид снизу): 1 - чешуйчатая часть; 2 - каменисто-чешуйчатая щель; 3 - каменисто-барабанная щель; 4 - пирамида; 5 - мышечно-трубный канал; 6 - внутренняя апертура сонного канала; 7 - наружная апертура сонного канала; 8 - сонно-барабанные канальцы; 9 - каменистая ямочка; 10 - апертура канальца улитки; 11 - сосцевидный каналец; 12 - яремная ямка; 13 - шилососцевидное отверстие; 14 - борозда затылочной артерии; 15 - сосцевидная вырезка; 16 - сосцевидный отросток; 17 - барабанно-сосцевидная щель; 18 - наружный слуховой проход; 19 - шиловидный отросток; 20 - барабанная часть; 21 - нижнечелюстная ямка; 22 - суставной бугорок; 23 - скуловой отросток

Внутренняя апертура сонного канала (apertura interna canalis carotici) находится на верхушке пирамиды. Между наружным отверстием сонного канала и яремной ямкой расположена *каменистая ямочка (fossula petrosa)* - входное отверстие барабанного канальца, где проходит барабанный нерв. Латеральнее яремной ямки вниз направлен тонкий *шиловидный*

отросток (processus styloideus), чье основание ограничено костным выступом - *влагалищем шиловидного отростка (vagina processus styloidei).* Позади шиловидного отростка, от которого начинается ряд мышц и шило-нижнечелюстная связка, располагается *шилососцевидное отверстие (foramen stylomastoideum),* через которое из полости черепа выходит лицевой нерв. Позади этого отверстия книзу идет широкий *сосцевидный отросток* (processus *mastoideus),* к которому прикрепляется грудино-ключично-сосцевидная мышца. Внутри сосцевидного отростка имеются заполненные воздухом *сосцевидные ячейки (cellulae mastoidei),* сообщающиеся с барабанной полостью. Наиболее крупная ячейка названа *сосцевидной пещерой (antrum mastoideum).* Сверху сосцевидный отросток ограничен *теменным краем (margo parietalis),* медиально - глубокой *сосцевидной вырезкой (incisura mastoidea),* где прикрепляется заднее брюшко двубрюшной мышцы. У основания сосцевидного отростка имеется *сосцевидное отверстие (for. mastoideum),* через которое проходят сосцевидная эмиссарная вена (от сигмовидного синуса к затылочной вене) и сосцевидная (менингеальная) ветвь затылочной артерии. Медиальнее сосцевидной вырезки расположена *борозда затылочной артерии (sulcus a. occipitalis),* к ней прилежит одноименная артерия. Возле борозды затылочной артерии видна *борозда сигмовидного синуса (sul. sinus sigmoidei),* к ней прилежит одноименный синус твердой оболочки головного мозга.

Барабанная часть *(pars tympanica)* височной кости образована изогнутой костной пластинкой, ограничивающей *наружное слуховое отверстие (porus acusticus externus),* ведущее в *наружный слуховой проход (meatus acusticus externus).* У задневерхнего края этого отверстия располагается выступ - *над-проходная ость (spina suprameatica),* а возле нее - *надпроходная ямочка (foveola suprameatica).* Между барабанной частью и сосцевидным отростком расположена узкая *барабанно-сосцевидная щель (fissura tympanomastoidea).* Впереди наружного слухового отверстия находятся *барабанно-чешуйчатая щель (fissura tympanosquamosa),* лежащая ближе к нижнечелюстной ямке, и расположенная ближе к пирамиде *каменисто-барабанная* (Глазерова) *щель (fissura petrotympanica),* где из барабанной полости выходит барабанная струна (ветвь лицевого нерва).

Чешуйчатая часть *(pars squamosa)* - это выпуклая кнаружи пластинка. Ее *височная поверхность (facies temporalis)* гладкая, а *мозговая поверхность (facies cerebralis)* имеет мозговые возвышения, пальцевидные вдавления и артериальные борозды. Чешуйчатая часть имеет клиновидный и теменной края. *Клиновидный край (margo sphenoidalis),* передненижний, зазубренный соединяется с чешуйчатым краем большого крыла клиновидной кости. Верхнезадний *теменной край (margo parietalis)* заострен, соединяется с чешуйчатым краем теменной кости. От чешуйчатой части начинается *скуловой отросток (processus zygomaticus),* соединяющийся с височным отростком скуловой кости, образуя скуловую дугу. Книзу и кзади от основания скулового отростка расположена *нижнечелюстная ямка (fossa mandibularis)* для сочленения с мыщелковым отростком нижней челюсти. Кпереди от нижнечелюстной ямки находится *суставной бугорок (tuberculum articulare).*

Через височную кость проходят несколько каналов, в которых располагаются некоторые черепные нервы, их ветви и кровеносные сосуды (табл. 4).

Таблица 4. Каналы височной кости

Наименование канала	Какие области (полости) черепа соединяет	Что проходит в канале
Сонный канал	Нижнюю поверхность пирамиды височной кости и верхушку пирамиды	Внутренняя сонная артерия, внутреннее сонное (вегетативное) сплетение

Сонно-барабанные канальцы	Сонный канал (у его начала) и барабанную полость	Сонно-барабанные нервы и артерии
Канал лицевого нерва	Внутренний слуховой проход и ши-лососцевидное отверстие	Лицевой нерв
Каналец барабанной струны	Лицевой канал, барабанную полость и шилососцевидное отверстие	Барабанная струна
Барабанный каналец	Каменистая ямочка, барабанная полость, расщелина малого каменистого нерва	Малый каменистый нерв
Мышечно-трубный канал	Верхушку пирамиды височной кости и барабанную полость	Мышца, напрягающая барабанную перепонку (полуканал мышцы, напрягающей барабанную перепонку), и слуховая труба (полуканал слуховой трубы)
Сосцевидный каналец	Яремную ямку и барабанно-сосцевидную щель	Ушная ветвь блуждающего нерва
Водопровод преддверия	Преддверие внутреннего уха (маточно-мешочковый проток) и заднюю черепную ямку (апертура канальца преддверия)	Водопровод преддверия (эндо-лимфатический проток) и вена водопровода преддверия
Водопровод (каналец) улитки	Преддверие внутреннего уха (медиальная стенка костного преддверия) и нижняя поверхность пирамиды височной кости (апертура канальца улитки)	Водопровод улитки (перилим-фатический проток) и вена канальца улитки

Сонный канал *(canalis caroticus)* начинается наружным сонным отверстием на нижней стороне пирамиды височной кости, идет вверх, образует изгиб почти под прямым углом, направляется медиально и кпереди и заканчивается внутренним сонным отверстием на вершине пирамиды височной кости. Через сонный канал в полость черепа проходят внутренняя сонная артерия и нервы внутреннего сонного сплетения. От стенки сонного канала в барабанную полость направляются 2-3 тонких **сонно-барабанных канальца** *(canaliculi caroticotympanici),* через них в барабанную полость проходят одноименные артерии и нервы.

Мышечно-трубный канал *(canalis musculatubarius)* начинается на вершине пирамиды височной кости, идет латерально и кзади, открывается в барабанную полость. Горизонтальная *перегородка мышечно-трубного канала (septum canalis musculotubarii)* разделяет этот канал на верхний **полуканал мышцы, напрягающей барабанную перепонку** *(semicanalis m. tensoris tympani),* и нижний - **полуканал слуховой трубы** *(semicanalis tubae auditivae),* где расположена слуховая (евстахиева) труба.

Канал лицевого нерва *(canalis facialis)* начинается в глубине внутреннего слухового прохода, вначале идет до уровня расщелины канала большого каменистого нерва *(лабиринтная часть канала* длиной 3-5 мм), где изгибается под прямым углом латерально, образуя *коленце канала лицевого нерва (geniculum canalis facialis),* где лежит коленчатый узел лицевого нерва. Затем канал идет кзади вдоль медиальной стенки барабанной полости, между латеральным полукружным каналом сверху и окном преддверия снизу *(барабанная часть канала* длиной 10-11 мм). Далее канал поворачивает вертикально вниз, проходит позади барабанной полости и заканчивается шилососцевидным отверстием у основания шиловидного отростка *(сосцевидная часть канала* длиной 9-11 мм). В канале лицевого нерва проходит одноименный нерв. В области коленца от лицевого нерва отходит его ветвь - большой каменистый нерв, выходящий из пирамиды височной кости через одноименное отверстие в борозду большого каменистого нерва.

Каналец барабанной струны *(canaliculus chordae tympani)* ответвляется от канала лицевого нерва в конечном (нисходящем) его отделе, открывается в барабанную полость. В этом канальце проходит нерв - барабанная струна и задняя барабанная артерия.

Барабанный каналец *(canaliculus tympanicus)* начинается в каменистой ямочке на нижней поверхности пирамиды височной кости. В барабанном канальце проходит барабанный нерв (ветвь языкоглоточного нерва), он идет вверх, прободает нижнюю стенку барабанной полости, проходит через эту полость транзитом и выходит из полости на переднюю поверхность пирамиды через расщелину канала малого каменистого нерва.

Сосцевидный каналец *(canaliculus mastoideus)* начинается в яремной ямке на нижней стороне пирамиды височной кости и оканчивается в барабанно-сосцевидной щели. Через этот каналец проходит ушная ветвь блуждающего нерва.

У человека височная кость может иметь различные индивидуальные варианты строения. Яремная вырезка может быть разделена межяремным отростком. Шиловидный отросток изредка может отсутствовать, его длина варьирует от 5 до 45 мм, чаще он имеет значительную длину, что связано с окостенением шилоподъязычной связки. Диаметр шилососцевидного отверстия (в среднем 2 мм) индивидуально колеблется от 1,3 до 3,5 мм. Толщина крыши барабанной полости индивидуально варьирует, иногда костная стенка у тройничного нерва вдавления отсутствует, тогда между узлом тройничного нерва и внутренней сонной артерией находится только твердая оболочка головного мозга. Диаметр наружной апертуры водопровода преддверия варьирует от 2 до 24 мм. Длина яремного отверстия (яремного канала) индивидуально варьирует от 6 до 26 мм, ширина - от 3 до 16 мм. Стенка яремной ямки бывает очень тонкой, тогда расположенная в ней верхняя луковица яремной вены отделяется от барабанной полости только слизистой оболочкой, а от внутреннего слухового прохода и эндолимфатического мешка - лишь твердой оболочкой головного мозга.

Стенка барабанной части канала лицевого нерва в 50% случаев имеет фене-страции (мельчайшие отверстия), при этом находящийся в нем лицевой нерв лежит непосредственно под слизистой оболочкой барабанной полости.

Вопросы для повторения и самоконтроля

1. Перечислите кости мозгового отдела черепа.

2. Назовите части лобной кости.

3. Расскажите анатомию затылочной кости.

4. Назовите части клиновидной кости, ее поверхности и отверстия, в ней расположенные.

5. Расскажите анатомию каналов височной кости. Что проходит в каждом из этих каналов?

КОСТИ ЛИЦЕВОГО ОТДЕЛА ЧЕРЕПА

Верхнечелюстная кость *(maxilla),* парная, при соединении правой и левой костей образуется верхняя челюсть. Верхнечелюстная кость имеет тело, у которого различают переднюю, глазничную, подвисочную и носовую поверхности (рис. 60). *Передняя поверхность (facies anterior)* вогнутая, отделена от глазничной поверхности *подглазничным краем (margo infraorbitalis),* на котором начинается мышца, поднимающая верхнюю губу. Под подглазничным краем располагается подглазничное отверстие *(foramen infraorbitale)* диаметром 2-6 мм, которым заканчивается выходящий из глазницы *подглазничный канал (canalis infraorbitalis).* Через это отверстие выходит подглазничный нерв (ветвь верхнечелюстного нерва). Под подглазничным отверстием находится неглубокая клыковая ямка *(fossa canina),* где начинается мышца, поднимающая угол рта. Медиально подглазничный край кости изгибается кверху и образует *передний слезный гребень (crista lacrimalis anterior).* Медиальный край передней поверхности верхнечелюстной кости образует глубокую *носовую вырезку (incisura nasalis),* участвующую в образовании отверстия полости носа. Носовая вырезка внизу заканчивается *передней носовой остью (spina nasalis anterior).*

Глазничная поверхность *(facies orbitalis)* верхнечелюстной кости участвует в образовании нижней стенки глазницы. *Подвисочная поверхность (facies infratemporalis)* отделена от передней поверхности основанием скулового отростка. На подвисочной поверхности заметен *бугор верхнечелюстной кости (tuber maxillae),* на котором мелкими *альвеолярными отверстиями (foramina alveolaria)* открываются *альвеолярные каналы (canales alveolares).* Через эти каналы к зубам верхней челюсти идут задние альвеолярные нервы и артерии. Медиальнее бугра верхнечелюстной кости вертикально проходит *большая нёбная борозда (sulcus palatinus major),* образующая вместе с одноименной бороздой перпендикулярной пластинки нёбной кости большой нёбный канал (для большого нёбного нерва - ветви верхнечелюстного нерва).

Источник KingMed.info

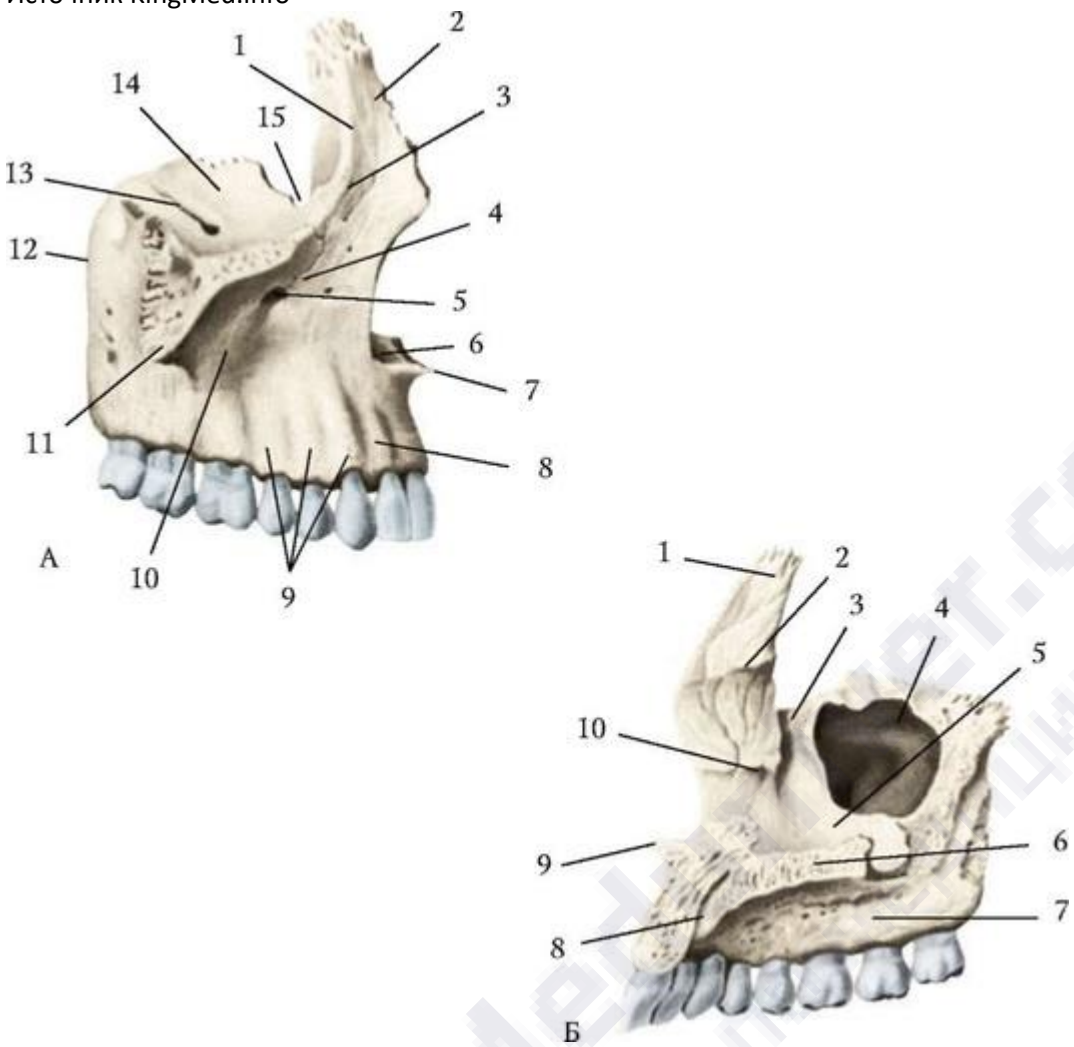

Рис. 60. Верхнечелюстная кость; правая: А - вид сбоку (снаружи): 1 - передний слезный гребень; 2 - лобный отросток; 3 - подглазничный край; 4 - передняя поверхность; 5 - подглазничное отверстие; 6 - носовая вырезка; 7 - передняя носовая ость; 8 - альвеолярный отросток; 9 - альвеолярные возвышения; 10 - тело верхнечелюстной кости; 11 - скуловой отросток; 12 - бугор верхнечелюстной кости; 13 - подглазничная борозда; 14 - глазничная поверхность; 15 - слезная вырезка. Б - вид с медиальной стороны: 1 - лобный отросток; 2 - решетчатый гребень; 3 - слезная борозда; 4 - верхнечелюстная пазуха; 5 - носовая поверхность; 6 - нёбный отросток; 7 - альвеолярный отросток; 8 - резцовый канал; 9 - передняя носовая ость; 10 - раковинный гребень

Носовая поверхность *(facies nasalis)* тела верхнечелюстной кости, от которой начинается глазничная часть круговой мышцы глаза, участвует в образовании латеральной стенки полости носа. На ней заметна *верхнечелюстная расщелина (hiatus maxillaris),* ведущая в верхнечелюстную (гайморову) пазуху, расположенную в теле этой кости. Кпереди от верхнечелюстной расщелины вертикально проходит *слезная борозда (sulcus lacrimalis),* ограниченная спереди задним краем лобного отростка. Эта борозда вместе с одноименной (слезной) бороздой слезной кости образует ямку для слезного мешка, переходящую книзу *в носослезный канал (canalis nasolacrimalis),* где проходит открывающийся в носовую полость носослезный проток. Еще более кпереди на носовой поверхности верхнечелюстной кости расположен горизонтально выступ - *раковинный гребень (crista conchalis),* к которому прикрепляется нижняя носовая раковина.

Лобный отросток *(processus frontalis)* отходит от тела верхнечелюстной кости кверху. На его медиальной стороне проходит спереди назад *решетчатый гребень (crista ethmoidalis),* с которым соединяется латеральный край решетчатой кости.

Альвеолярный отросток *(processus alveolaris)* верхнечелюстной кости отходит от тела кости вниз и образует *альвеолярную дугу (arcus alveolaris).*

На альвеолярной дуге имеются восемь глубоких ямок - *зубных альвеол (alveolae dentaleas)* для корней зубов, разделенные тонкими костными *межальвеолярными перегородками (septa interalveolaria).* У зубных альвеол резцов и клыков верхней челюсти выделяют губную и язычную стенки, у альвеол коренных зубов - язычную и щечную. На вестибулярной поверхности альвеолярного отростка имеются выпуклые *альвеолярные возвышения (juga alveolaria),* соответствующие расположенным в альвеолах корням зубов. Альвеолярные возвышения легко прощупать через десну, наиболее выражены они у медиального резца и клыка; у мужчин они более рельефные, чем у женщин. Величина и форма зубных альвеол соответствуют конфигурации корней зубов. У резцов альвеолы конусовидной формы, с округлым очертанием. У клыка и малых коренных зубов зубные альвеолы овальные по форме и сдавлены спереди назад. В трех задних альвеолах, принадлежащих большим коренным зубам, видны *межкорневые перегородки (septa interradicularia),* разделяющие корни больших коренных зубов.
На альвеолярном отростке начинаются носовая мышца и мышца, опускающая перегородку носа. Максимальная степень кривизны альвеолярного отростка соответствует уровню 1-го большого коренного зуба. Альвеолярный отросток соединяется с помощью межчелюстного шва с одноименным отростком противоположной стороны. Сзади альвеолярный отросток без выраженных границ переходит в бугор верхнечелюстной кости, медиально - в ее нёбный отросток. Наружная сторона альвеолярного отростка, обращенная к преддверию полости рта, называется *вестибулярной поверхностью (facies vestibularis),* сторона, направленная к нёбу, - *нёбной поверхностью (facies palatinus).* На дне зубных альвеол находится одно или несколько отверстий для нервов и сосудов, которыми открываются альвеолярные канальцы.

От тела верхнечелюстной кости медиально отходит **нёбный отросток** *(processus palatinus)* - утолщенная пластинка, участвующая в образовании твердого нёба. Верхняя сторона нёбного отростка гладкая и несколько вогнутая. Нижняя поверхность нёбного отростка шероховатая и около своего заднего края имеет 2-3 *нёбные борозды (sulci palatini),* разделенные *нёбными остями (spinae palatinae).* К нёбным бороздам прилежат нёбные сосуды, нервы, углубления нёбных желез.

В передней части отростка по срединной линии сверху вниз проходит *резцовый канал (canalis incisivus),* через который проходят носонёбный нерв (от

крылонёбного узла) и артерия (носовая задняя перегородочная ветвь нёбной артерии). Медиальный край нёбных отростков обеих верхнечелюстных костей соединены *срединным нёбным швом (sutura palatina mediana).* По линии срединного нёбного шва нёбные отростки образуют направленный вверх острый выступ - *носовой гребень (crista nasalis),* с которым соединены нижний край сошника и хрящевая часть перегородки носа. Задний край нёбного отростка соединяется с передним краем горизонтальной пластинки нёбной кости, образуя *поперечный нёбный шов (sutura palatina transversa).*
От верхнелатеральной части тела верхнечелюстной кости отходит **скуловой отросток** *(processus zygomaticus).*

У человека верхнечелюстная кость может иметь индивидуальные особенности строения. Выделяют две крайние формы верхней челюсти: узкую и высокую, характерную для людей с узким лицом, а также широкую и низкую, встречающуюся у людей с широким лицом.

Источник KingMed.info
Иногда в области нёбных отростков имеется непарная *резцовая кость*. Направление и форма резцового канала индивидуально варьируют. Правая и левая верхнечелюстные пазухи обычно асимметричны по форме, не одинаковы по объему и размерам. Иногда пазуха отсутствует с одной или обеих сторон. Подглазничное отверстие может располагаться на уровне 1-го малого коренного зуба или смещаться к 1-му большому коренному зубу, форма его чаще полуовальная, реже овальная, в виде щели, иногда оно двойное, прикрыто костным шипом. Наиболее тяжелым пороком развития верхнечелюстной кости является *«волчья пасть»* - расщепление твердого нёба, результат несращения нёбных отростков верхнечелюстных костей.

Нёбная кость (os *palatinum),* парная, участвует в образовании твердого нёба, глазницы, крыловидно-нёбной ямки. Нёбная кость имеет горизонтальную и перпендикулярную (вертикальную) пластинки, соединяющиеся под прямым углом (рис. 61). У горизонтальной пластинки нёбной кости имеются гладкая *носовая поверхность (facies nasalis)* и шероховатая *нёбная поверхность (facies palatina),* обращенная книзу. **Горизонтальная пластинка** *(lamina horizontalis)* медиально соединяется с одноименной пластинкой нёбной кости противоположной стороны и вместе они образуют острый выступ, направленный кверху, - носовой гребень. Задний край горизонтальной пластинки свободный, передний край соединен с задним краем нёбного отростка верхнечелюстной кости. На заднемедиальном конце горизонтальной пластинки имеется небольшой выступ - *задняя носовая ость (spina nasalis posterior).*
Перпендикулярная пластинка *(lamina perpendicularis)* имеет *носовую* и *верхнечелюстную поверхности (facies nasalis et maxillaris).* Эта пластинка прилежит к переднему краю медиальной пластинки крыловидного отростка клиновидной кости и к заднему отделу носовой поверхности тела верхнечелюстной кости. На верхнечелюстной поверхности перпендикулярной пластинки имеется *большая нёбная борозда (sulcus palatinus major),* на медиальной стороне этой пластинки - два горизонтальных гребня. Верхний *решетчатый гребень (crista ethmoidalis)* служит для прикрепления задней части средней носовой раковины, а нижний *раковинный гребень (crista conchalis)* предназначен для прикрепления задней части нижней носовой раковины.

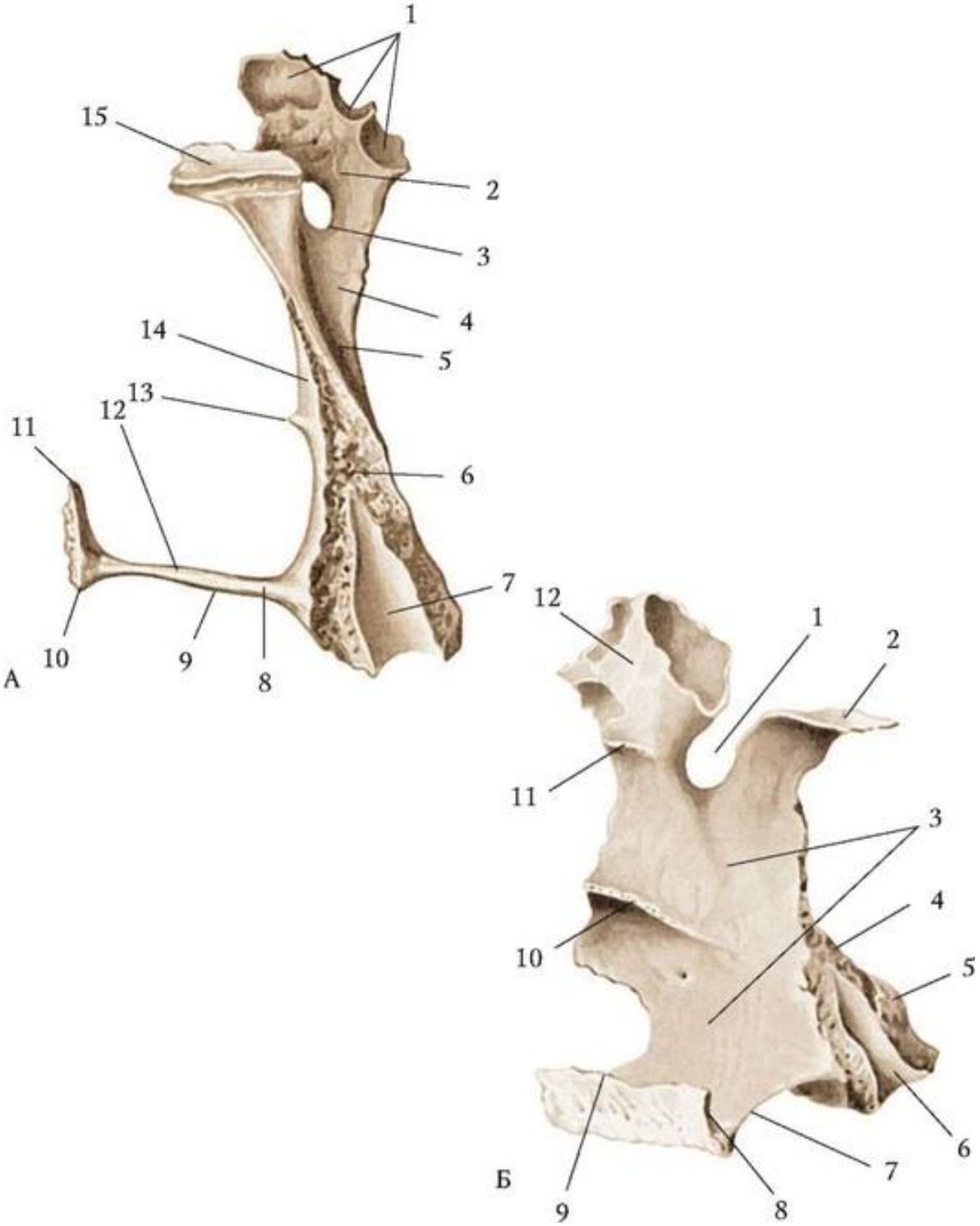

Рис. 61. Нёбная кость: А - вид сзади: 1 - ямки задних решетчатых ячеек; 2 - глазничный отросток; 3 - клиновидно-нёбная вырезка; 4 - поверхность крыловидно-нёбной ямки; 5 - большая нёбная борозда; 6 - перпендикулярная пластинка нёбной кости; 7 - часть крыловидной ямки; 8 - горизонтальная пластинка нёбной кости; 9 - нёбная поверхность горизонтальной пластинки; 10 - нёбный гребень; 11 - носовой гребень; 12 - носовая поверхность горизонтальной пластинки; 13 - раковинный гребень; 14 - носовая поверхность перпендикулярной пластинки; 15 - клиновидный отросток. Б - вид с медиальной стороны: 1 - клиновидно-нёбная вырезка; 2 - клиновидный отросток; 3 - носовая поверхность; 4 - перпендикулярная пластинка; 5 - пирамидальный отросток; 6 - большая нёбная борозда; 7 - горизонтальная пластинка; 8 - задняя носовая ость; 9 - носовой гребень; 10 - раковинный гребень; 11 - решетчатый гребень; 12 - глазничный отросток

Источник KingMed.info
У нёбной кости имеются глазничный, клиновидный и пирамидальный отростки. **Глазничный отросток** *(processus orbitalis)* направляется вперед и ла-терально и участвует в образовании нижней стенки глазницы. **Клиновидный отросток** *(processus sphenoidalis)* отходит кзади, медиально и соединяется с нижней поверхностью тела клиновидной кости. Глазничный и клиновидный отростки ограничивают *клиновидно-нёбную вырезку (incisura sphenopalatina),* участвующую вместе с телом клиновидной кости в образовании клиновидно-нёбного отверстия. Через это отверстие из крыловидно-нёбной ямки в носовую полость проходят сосуды и нервы. **Пирамидальный отросток** *(processus pyramidalis)* направлен вниз, латерально и кзади. Через этот отросток проходят *малые нёбные каналы (canales palatinae minores),* открывающиеся одноименными отверстиями *(малые нёбные отверстия, foramina palatina minora)* на нёбной поверхности пирамидального отростка. Через эти каналы проходят малые нёбные нервы.

Нижняя носовая раковина *(concha nasalis inferior),* парная, тонкая изогнутая пластинка, имеющая тело и три отростка (рис. 62). Верхний край с латеральной стороны соединяется с раковинным гребнем верхнечелюстной кости и перпендикулярной пластинкой нёбной кости. Все отростки этой кости отходят от верхнего ее края. **Слезный отросток** *(processus lacrimalis)* идет кверху и соединяется с нижним краем слезной кости, **верхнечелюстной отросток** *(processus maxillaris)* направлен вниз к медиальной стенке верхнечелюстной пазухи. На заднем крае раковины расположен **решетчатый отросток** *(processus ethmoidalis),* идущий вверх и соединяющийся с крючковидным отростком решетчатой кости. Пространство под нижней носовой раковиной называется *нижним носовым ходом (meatus nasi inferior).*

У человека нижняя носовая раковина варьирует по форме и величине, особенно ее отростки.

Сошник *(vomer),* непарная костная пластинка ромбовидной формы, участвующая в образовании перегородки носа (рис. 63). Нижний край сошника соединен с носовым гребнем верхнечелюстной кости, задний его край *(хоанный гребень сошника, crista choanalis vomeris)* отделяет друг от друга хоаны (задние отверстия носовой полости). Передний край сошника вверху соединяется с перпендикулярной пластинкой решетчатой кости, внизу - с хрящевой перегородкой носа. Верхний край сошника имеет два изогнутых кнаружи отростка - *крылья сошника (alae vomeris),* прилежащие к нижней поверхности тела клиновидной кости.

У человека сошник часто отклоняется вправо или влево, что приводит к асимметрии носовой полости.

Носовая кость *(os nasale),* парная, четырехугольной формы, выпуклая кпереди, участвует в образовании костной спинки носа (рис. 64). Верхний край носовой кости соединен с носовой частью лобной кости, латеральный край кости - с лобным отростком верхнечелюстной кости. Внизу носовая кость участвует в образовании грушевидной апертуры - переднего отверстия носовой полости. Передняя поверхность носовой кости, на которой начинается мышца гордецов, гладкая, задняя поверхность содержит *решетчатую борозду (sulcus ethmoidalis),* по которой проходит передний решетчатый нерв.

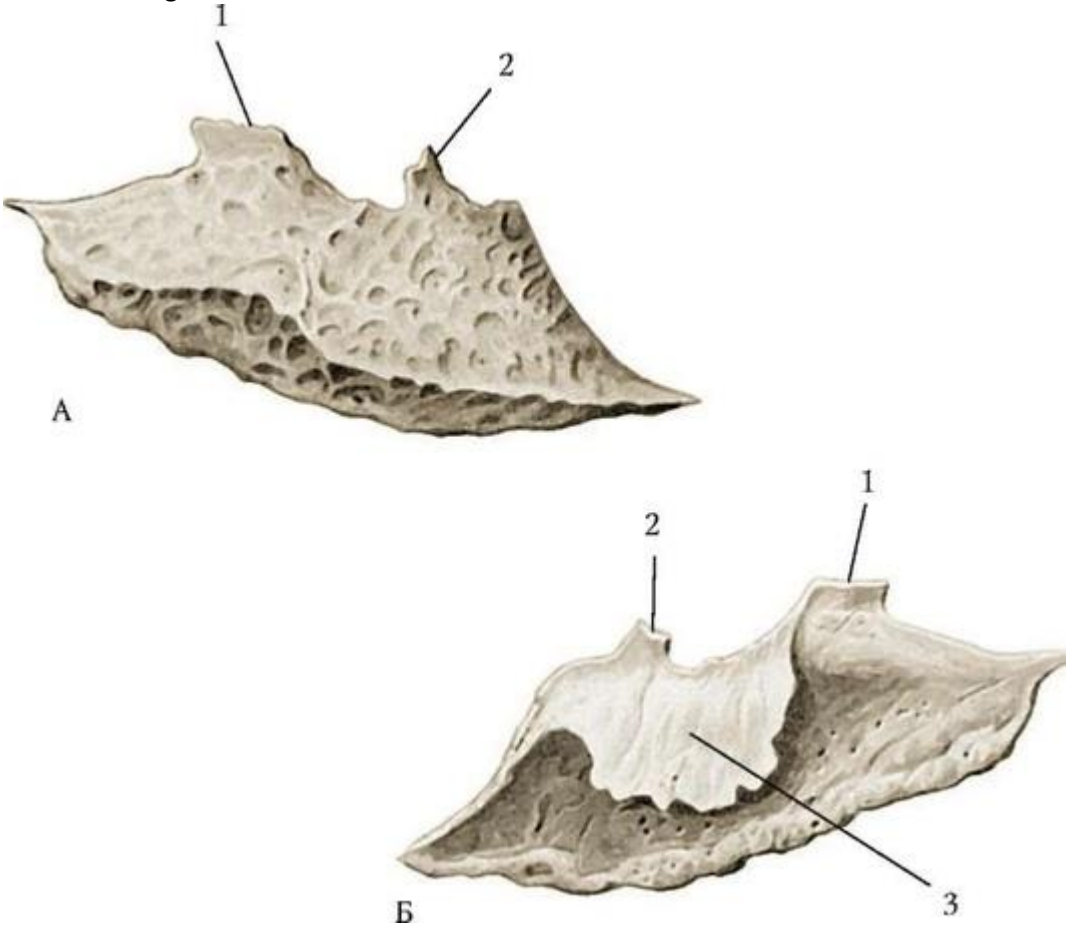

Рис. 62. Нижняя носовая раковина: А - вид с медиальной стороны (из полости носа): 1 - слезный отросток; 2 - решетчатый отросток. Б - вид с латеральной стороны: 1 - слезный отросток; 2 - решетчатый отросток; 3 - верхнечелюстной отросток

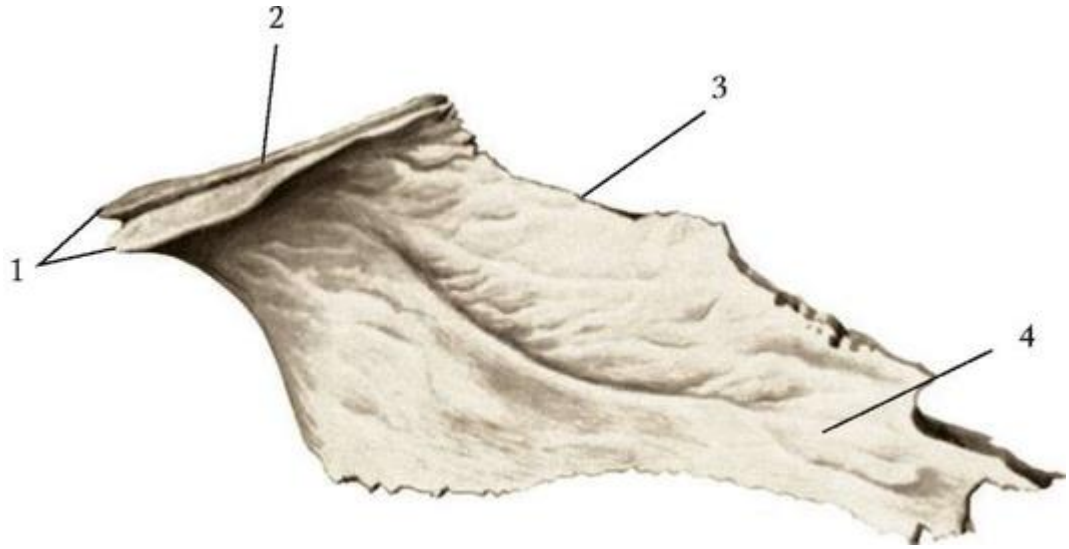

Рис. 63. Сошник (вид сбоку): 1 - крыло сошника; 2 - борозда сошника; 3 - хоанный гребень сошника; 4 - клиновидная часть сошника

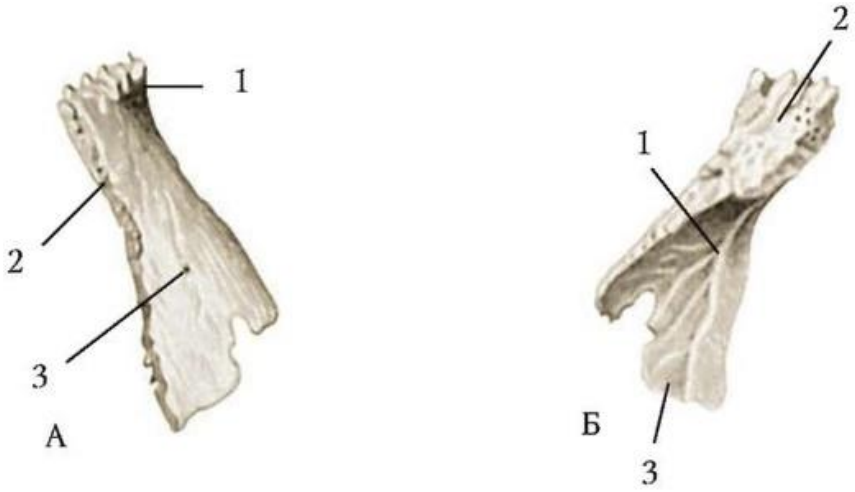

Рис. 64. Носовая кость; правая: А - вид сбоку (снаружи): 1 - верхний край; 2 - латеральный край; 3 - носовое отверстие. Б - вид с медиальной стороны (из полости носа): 1 - решетчатая борозда; 2 - медиальный край; 3 - нижний край

Форма и размеры носовой кости у человека индивидуальны, различны, иногда носовая кость отсутствует, замещаясь лобным отростком верхнечелюстной кости.

Слезная кость (os *lacrimale)*, парная, тонкая четырехугольная продолговатая пластинка, образующая передний отдел медиальной стенки глазницы (рис. 65). Спереди и снизу слезная кость соединена с лобным отростком верхнечелюстной кости, сзади - с глазничной пластинкой решетчатой кости. Вверху слезная кость граничит с медиальным краем глазничной части лобной кости, снизу - с глазничной поверхностью верхнечелюстной кости, спереди - с лобным отростком верхнечелюстной кости. Слезная кость, на которой начинается слезная часть круговой мышцы глаза, прикрывает передние ячейки решетчатой кости, а на своей латеральной поверхности имеет *задний слезный гребень (crista lacrimalis posterior),* заканчивающийся выступом - *слезным крючком (hamulus lacrimalis).* Слезный крючок направляется к слезной борозде на лобном отростке верхнечелюстной кости. Кпереди от слезного гребня располагается *слезная борозда (sulcus lacrimalis).* Слезный крючок направляется к слезной борозде на лобном отростке верхнечелюстной кости.

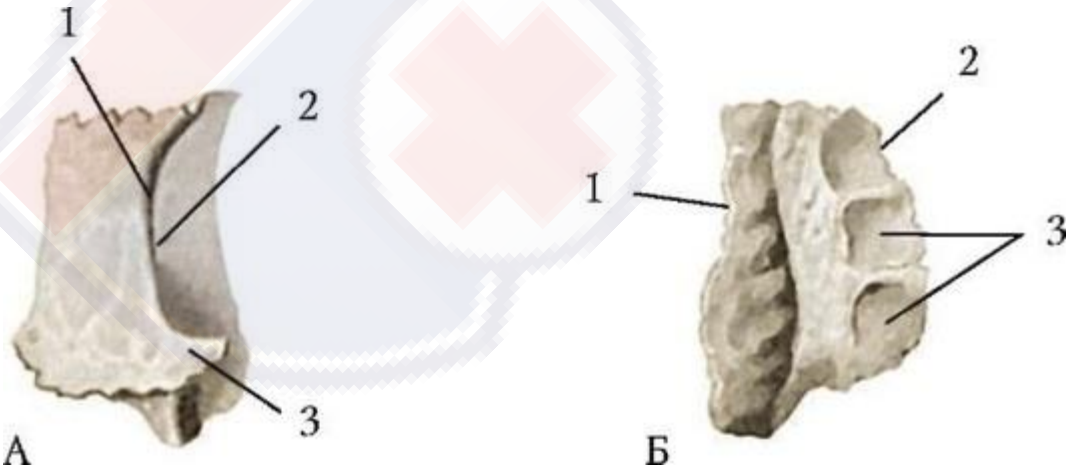

Рис. 65. Слезная кость; правая: А - вид снаружи: 1 - задний слезный гребень; 2 - слезная борозда; 3 - слезный крючок. Б - вид с медиальной стороны (из полости носа): 1 - передний край; 2 - задний край; 3 - решетчатые ямочки

Источник KingMed.info
Кпереди от слезного гребня располагается слезная борозда, которая совместно с одноименной бороздой верхнечелюстной кости образует *ямку слезного мешка (fossa glandulae lacrimalis),* к ней прилежит расположенный в нижнемедиальном углу глазницы слезный мешок. Ямка слезного мешка снизу продолжается в носослезный канал, где проходит заканчивающийся в носовой полости носослезный проток.

Величина и форма слезной кости непостоянны, иногда она отсутствует.

Скуловая кость *(os zygomaticum),* парная, соединяет лобную, височную и верхнечелюстную кости, укрепляя лицевой отдел черепа. Скуловая кость имеет латеральную, височную и глазничную поверхности (рис. 66). **Латеральная поверхность** *(facies lateralis),* выпуклая, обращенная кпереди и латерально, имеет *скулолицевое отверстие (foramen zygomaticofaciale),* где проходит скулолицевой нерв (из верхнечелюстного нерва). **Височная поверхность** *(facies temporalis),* вогнутая, образует переднюю стенку подвисочной ямки, содержит небольшое *скуловисочное отверстие (foramen zygomaticotemporale),* где расположен скуло-височный нерв (из верхнечелюстного нерва). На **глазничной поверхности** *(facies orbitalis)* имеется *скулоглазничное отверстие (foramen zygomaticoorbitale)* , предназначенное для скулового нерва. **Височный отросток** *(processus temporalis)* скуловой кости, направленный кзади, вместе со скуловым отростком височной кости образует скуловую дугу. **Лобный отросток** *(processus frontalis)* идет вверх, соединяется со скуловым отростком лобной кости и с большим крылом клиновидной кости. На середине заднего края лобного отростка имеется *краевой бугорок (tuberculum marginale).* На передней (глазничной) поверхности лобного отростка расположен *глазничный бугорок (tuberculum orbitale)* .

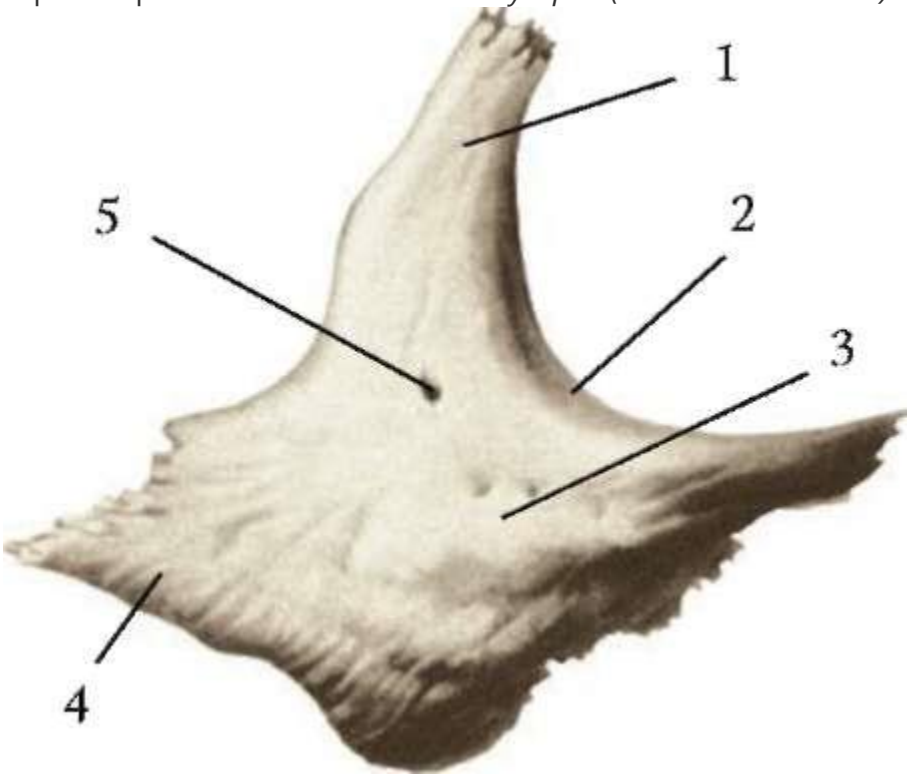

Рис. 66. Скуловая кость (вид с латеральной стороны): 1 - лобный отросток; 2 - подглазничный край; 3 - латеральная поверхность; 4 - височный отросток; 5 - скулолицевое отверстие

От положения скуловых костей зависит ширина лица. При более фронтальном их расположении лицо широкое, при более сагиттальном - оно узкое.

Источник KingMed.info
Скуловая кость может по строению индивидуально варьировать. Наблюдается различное количество и ход каналов, пронизывающих скуловую кость. Отверстия на ее поверхностях вариабельны по форме и размерам. Наибольшим индивидуальным изменениям подвержена латеральная и глазничная поверхности скуловой кости. Глазничная поверхность может доходить почти до уровня медиального угла глазницы, иногда - только до половины подглазничного края. Скуловая кость может быть разделена на 2-3 части, соединенных зубчатыми швами.

Нижняя челюсть *(mandibula)* непарная, подковообразной формы, является единственной подвижной костью черепа. У нижней челюсти имеются тело и две ветви (рис. 67). **Тело нижней челюсти** *(corpus mandibulae)* изогнуто кпереди, его нижний край - *основание нижней челюсти (basis mandibulae),* утолщено и закруглено, от него начинаются мышцы, опускающие угол рта и нижнюю губу. Форма тела этой кости на поперечном сечении неодинаковая в разных участках. В области передних зубов она почти треугольная с обращенным книзу основанием; в задней части, ближе к ветви челюсти, тело кости утолщено в верхней его части.

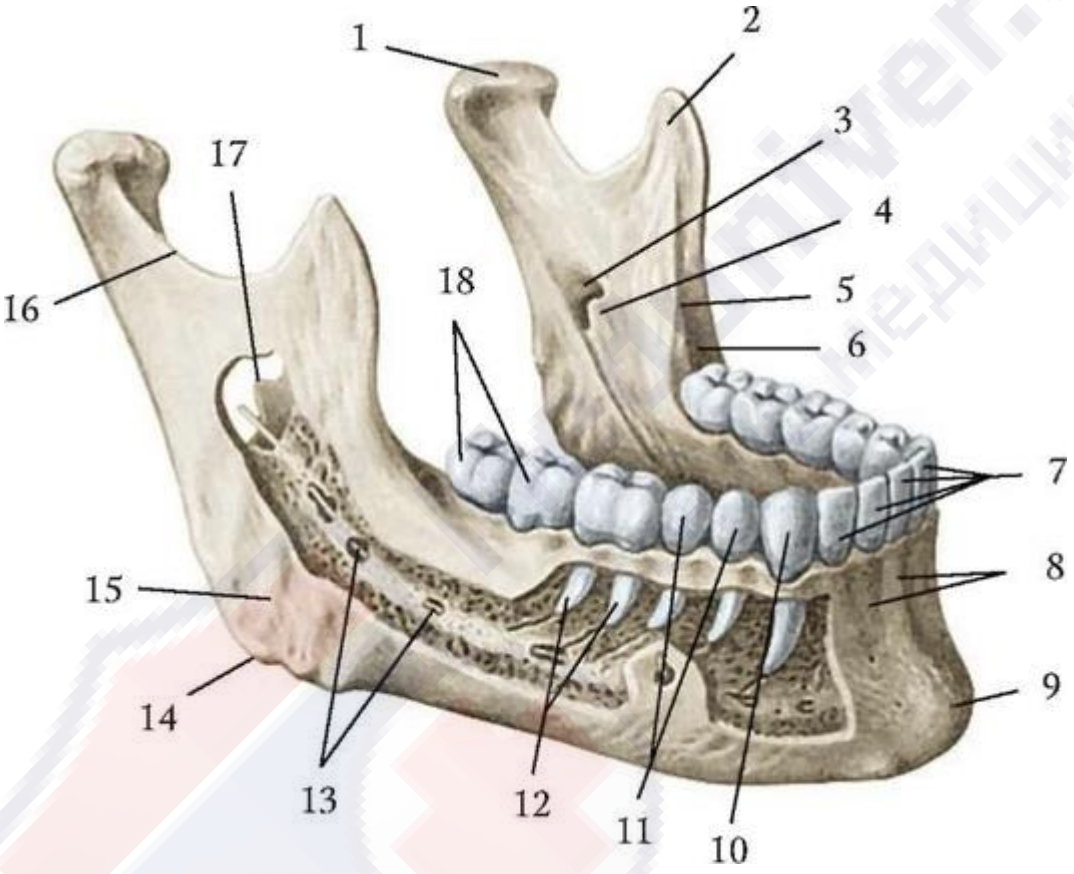

Рис. 67. Нижняя челюсть (вид справа и спереди). Латеральная костная пластинка тела нижней челюсти удалена. Видны корни зубов и канал нижней челюсти: 1 - мыщелковый отросток; 2 - венечный отросток; 3 - отверстие нижней челюсти; 4 - язычок нижней челюсти; 5 - щечный гребень; 6 - позадимолярная ямка; 7 - резцы; 8 - альвеолярные возвышения; 9 - подбородочный выступ; 10 - клык; 11 - премоляры; 12 - корни зубов; 13 - канал нижней челюсти; 14 - угол нижней челюсти; 15 - жевательная бугристость; 16 - вырезка нижней челюсти; 17 - язычок нижней челюсти (вид снаружи); 18 - большие коренные зубы (моляры)

Верхний край тела нижней челюсти образует *альвеолярную часть (pars alveolaris), альвеолярную дугу (arcus alveolaris),* в которой видны *зубные альвеолы (alveolae dentales),* по восемь с каждой стороны, разделенные тонкими *межальвеолярными перегородками (septa interalveolaria).* Стенки

альвеол, обращенные к губе и щекам, называют вестибулярными, а обращенные к языку - язычными. Наружная поверхность альвеолярной дуги содержит соответствующие альвеолам (корням зубов) *альвеолярные возвышения (juga alveolaria)*, на их передней поверхности начинается подбородочная мышца. Стенки зубных альвеол в верхних отделах состоят из двух слоев - наружной и внутренней пластинок компактного вещества. В нижней части альвеол между этими пластинками имеется тонкая прослойка губчатого вещества. В области дна зубной альвеолы под пластинкой компактного вещества имеется губчатое вещество, чьи балки направлены по высоте тела кости. Глубина, форма альвеол, ширина их стенок у разных зубов различные. Альвеолы медиальных резцов сдавлены по бокам, дно их смещено к внутренней пластинке компактного вещества, толщина язычной стенки альвеол больше, чем губной. Форма альвеол клыка и премоляра округлая, язычная их стенка более толстая, чем губная. Наиболее глубокой являются альвеолы клыка и у 2-го малого коренных зубов. У коренных зубов в глубине зубных альвеол имеются *межкорневые перегородки (septa interradicularia)*. Стенки альвеол моляров утолщены благодаря наличию у челюсти косой и челюстно-подъязычной линий, что укрепляет эти зубы и препятствует их расшатыванию в щечно-язычном направлении при поперечных жевательных движениях.

По срединной линии в передней части тела нижней челюсти имеется *подбородочный выступ (protuberantia mentalis)*, кнаружи от которого расположен *подбородочный бугорок (tuberculum mentale)*. Кверху и латеральнее подбородочного бугорка на уровне правого и левого 2-го малого коренного зуба находится *под-бородозное отверстие (foramen mentale),* где проходит подбородочный нерв (из нижнего альвеолярного нерва). Кзади от подбородочного отверстия идет *косая линия (linea obliqua)* - одно из мест начала щечной мышцы. Участок треугольной формы, позади 3-го большого коренного зуба, называется *позадимолярной ямкой (fossa retromollaris)*.
На **внутренней поверхности** нижней челюсти имеется два небольших выступа - *верхняя* и *нижняя подбородочные ости (spinae mentales superior et inferior)*, где начинаются подбородочно-язычные и подбородочно-подъязычные мышцы. По бокам от подбородочных остей расположена *двубрюшная ямка (fossa digastrica)* - место начала переднего брюшка двубрюшной мышцы. Кверху от подбородочной ости с каждой стороны находится в виде полого углубления *подъязычная ямка (fovea sublingualis),* к которой прилежит подъязычная слюнная железа. На внутренней поверхности тела нижней челюсти косо кверху проходит *челюстно-подъязычная линия (linea mylohyoidea),* на которой начинается челюстно-подъязычная и подбородочно-подъязычная мышцы, а также верхний констриктор глотки. Под челюстно-подъязычной линией на уровне 2-го большого коренного зуба расположена *поднижнечелюстная ямка (fovea submandibularis)* для одноименной слюнной железы. Параллельно и ниже челюстно-подъязычной линии находится одноименная борозда, где располагаются сосуды и нервы. Эта борозда начинается под задним отделом челюстно-подъязычной линии и заканчивается на внутренней поверхности ветви, возле отверстия нижней челюсти.

Ветвь нижней челюсти *(ramus mandibulae)* - парная, отходит от тела нижней челюсти кверху и кзади. В месте соединения тела и ветви имеется *угол нижней челюсти (angulus mandibulae)*. На наружной поверхности угла нижней челюсти расположена *жевательная бугристость (tuberositas masseterica)*, к которой прикрепляется жевательная мышца, на внутренней поверхности угла нижней челюсти видна *крыловидная бугристость (tuberositas pterygoidea)* - место прикрепления медиальной крыловидной мышцы. На внутренней поверхности ветви нижней челюсти расположено *отверстие нижней челюсти (foramen mandibulare)*, ограниченное

спереди и изнутри выступом - *язычком нижней челюсти (lingula mandibulae).* Это отверстие ведет в *канал нижней челюсти (canalis mandibulae),* заканчивающийся подбородочным отверстием. В канале проходят нижние альвеолярный нерв и сосуды. От канала отходят мелкие канальцы, открывающиеся на дне зубных альвеол, они служат для прохождения сосудов и нервов к зубам.

Выше и кпереди от язычка нижней челюсти располагается *нижнечелюстной валик (torus tubarius).*

Вверху ветвь нижней челюсти разделена на венечный и мыщелковый отростки, между ними имеется *вырезка нижней челюсти (incisura mandibulae)* . Передний **венечный отросток** *(processus coronoideus*) вверху заострен, к нему прикрепляется височная мышца. Задний **мыщелковый отросток** *(processus condylaris)* переходит в *шейку нижней челюсти (collum mandibulae),* заканчивающуюся *головкой нижней челюсти (caput mandibulae),* участвующей в образовании височно-нижнечелюстного сустава.

Нижняя челюсть может иметь индивидуальные особенности строения. Различают две крайние формы нижней челюсти: с минимально и максимально развернутыми ветвями. Степень расхождения ветвей зависит от формы верхней половины лица. При широкой верхней половине лица ветви нижней челюсти менее развернуты, по сравнению с людьми, имеющими узкую верхнюю половину лица. Канал нижней челюсти может смещаться в сторону наружной или внутренней поверхностей кости. Диаметр подбородочного отверстия индивидуально варьирует от 1,5 до 5,5 мм; форма отверстия овальная, округлая, иногда отверстие бывает двойным. Челюстно-подъязычная линия может быть едва заметной или иметь вид выраженного костного гребня. Иногда челюстно-подъязычная борозда на некотором протяжении имеет вид замкнутого канала.

Подъязычная кость (os *hyoideum)* находится в передней области шеи, имеет подковообразную форму (рис. 68). Эта кость мышцами и связками подвешена к черепу и соединена с гортанью. Подъязычная кость имеет тело и парные отростки - малые и большие рога. От *тела подъязычной кости (corpus ossis hyoidei)* вверх и латерально отходят короткие и заостренные *малые рога (cornua minora,* а кзади - удлиненные и утолщенные на концах *большие рога (cornua majora).*

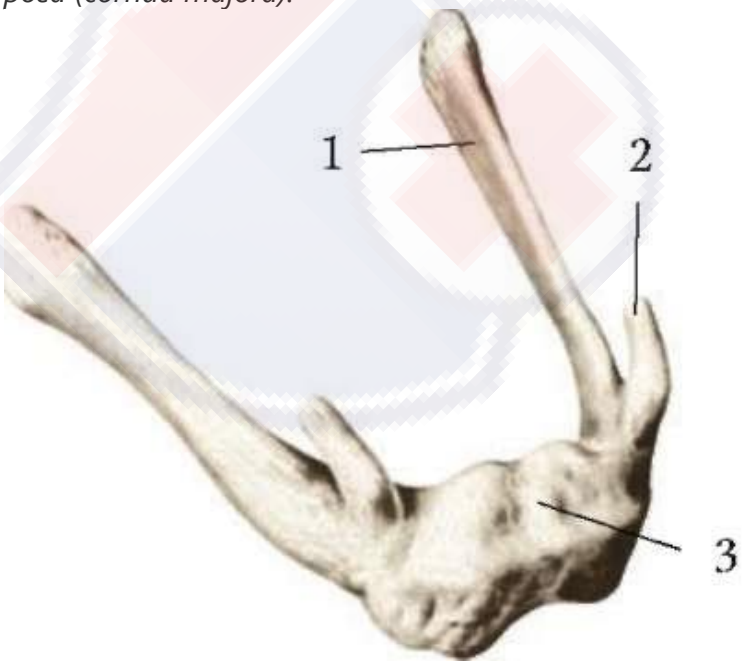

Рис. 68. Подъязычная кость (вид сверху и сбоку): 1 - большой рог; 2 - малый рог; 3 - тело кости

Размеры, форма, длина подъязычной кости и ее отростков у человека непостоянны.

Вопросы для повторения и самоконтроля

1. Назовите кости лицевого отдела черепа.

2. Назовите воздухоносные кости черепа.

3. Расскажите анатомию верхнечелюстной кости.

4. Опишите строение нижней челюсти.

5. акие поверхности и отростки имеет нёбная кость?

ЧЕРЕП В ЦЕЛОМ

Череп человека, образованный отдельными костями и их соединениями, составляет скелет головы. При изучении черепа вид сверху называется *вертикальной нормой (norma verticalis),* снизу - это *базилярная норма (norma basilaris),* спереди - *лицевая норма (norma facialis),* сзади - *затылочная норма (norma occipitalis),* а сбоку - *латеральная норма (norma laterali).* Верхнюю часть мозгового отдела черепа (т.е. при изучении его в вертикальной норме) в связи с ее расположением называют крышей, или **сводом черепа** *(calvaria).* Свод черепа в передней части содержит выпуклость - **лоб** *(frons).* Две выпуклости свода черепа по бокам образованы *теменными буграми (tuber parietale*), а сзади - *затылком (occiput).* Между лбом, затылком и теменными буграми находится наиболее выступающая точка свода - *темя,* или *верхушка (vertex).* Мозговая поверхность костей свода черепа имеет *артериальные борозды (sulci arteriosi)*, *венозные борозды (sulci venosi)* - след прилежания соответствующих кровеносных сосудов. У костей свода черепа имеются и небольшие *питательные отверстия (for. nutricia).*

Нижнюю часть черепа называют его основанием **(основание черепа,** *basis cranii).* Различают наружное и внутреннее основание черепа. Граница между крышей и основанием на наружной поверхности черепа проходит по условной линии, проводимой через наружный затылочный выступ, по верхней выйной линии до основания сосцевидного отростка, затем по основанию скулового отростка височной кости и по подвисочному гребню клиновидной кости. Затем граница между мозговым и лицевым отделами черепа идет кверху до скулового отростка лобной кости, по ее надглазничному краю до носового шва. Крыша (свод) мозгового отдела черепа образована лобной чешуей, теменными костями, чешуей затылочной и височных костей, латеральными частями больших крыльев клиновидной кости. Граница между сводом и основанием на внутренней поверхности черепа не определяется. Лишь в задней ее части границу можно провести по борозде поперечного синуса, соответствующей верхней выйной линии на наружной поверхности затылочной кости (см. рис. 49 и 50).
Височная ямка *(fossa temporalis)* находится с каждой стороны на боковой (наружной) поверхности черепа. Височная ямка отграничена сверху верхней височной линией на теменной и лобной костях. Медиальная стенка височной ямки образована нижней частью наружной поверхности теменной кости, чешуйчатой частью височной кости и височной поверхностью большого крыла клиновидной кости. Переднюю стенку височной ямки образуют скуловая кость и часть лобной кости, кзади от верхней височной линии. Снаружи височную ямку прикрывает скуловая дуга. Нижняя граница ямки проходит по подвисочному гребню. На передней стенке височной ямки находится *скуловисочное отверстие (for. zygomaticotemporale),* служащее местом выхода одноименной ветви скулового нерва. Внизу и медиально височная ямка переходит в

подвисочную ямку. Височную ямку заполняют височная мышца и фасция, жировая ткань, сосуды и нервы.

Подвисочная ямка *(fossa infratemporalis)* заметна при обзоре черепа сбоку. Длина подвисочной ямки составляет 42-64 мм, ширина - 34-46 мм, высота - 24-40 мм. Верхней стенкой подвисочной ямки служит нижняя поверхность большого крыла клиновидной кости, кнутри от подвисочного гребня. Медиальная стенка образована латеральной пластинкой крыловидного отростка клиновидной кости. Передняя стенка формируется бугром верхнечелюстной кости и отчасти скуловой костью. Латеральной и нижней стенок у подвисочной ямки нет. Медиально эта ямка сообщается с крыловидно-нёбной ямкой с помощью *крыловидно-верхнечелюстной щели (fissura pterygomaxillaris).* Эта щель расположена на границе между передней и медиальной поверхностями подвисочной ямки. Через овальное и остистое отверстия подвисочная ямка сообщается со средней черепной ямкой. На переднюю стенку подвисочной ямки выходит латеральный отдел нижней глазничной щели, ниже которой в задней стенке верхнечелюстной кости располагаются 2-3 небольших *альвеолярных отверстия (foramina alveolaria)* для верхних задних альвеолярных нервов и сосудов. В подвисочной ямке находятся нижняя часть височной мышцы, латеральная и медиальная крыловидные мышцы, крыловидное венозное сплетение, верхнечелюстная артерия и ее ветви, нижнечелюстной нерв и его ветви, ушной (парасимпатический) узел, барабанная струна (нерв).
Различают индивидуальные варианты формы подвисочной ямки. Выделяют короткую и широкую ямку, длинную и узкую и переходную формы. Короткая и широкая ямка характерна для брахикрании, длинная и узкая - для доли-хокрании, переходная форма подвисочной ямки - для мезокрании.

Крыловидно-нёбная ямка *(fossa pterygopalatina)* спереди ограничена бугром верхнечелюстной кости, сзади - основанием крыловидного отростка клиновидной кости, медиально - перпендикулярной пластинкой нёбной кости. Латеральной стенки крыловидно-нёбная ямка не имеет, с этой стороны она сообщается с подвисочной ямкой (через крыловидно-верхнечелюстную щель). Сверху крыловидно-нёбную ямку ограничивает верхнечелюстная поверхность большого крыла клиновидной кости. Высота передней стенки крыловидно-нёбной ямки в среднем составляет 17 мм, задней стенки - 13-14 мм, медиальной стенки - 1 мм, ширина - 6 мм, длина (переднезадний размер) - 8-10 мм.

В крыловидно-нёбную ямку открываются пять отверстий. Эта ямка сообщается: медиально - с носовой полостью через *клиновидно-нёбное отверстие* (через него в полость носа проходят клиновидно-нёбная артерия и симпатические нервы); со средней черепной ямкой - посредством *круглого отверстия,* через которое из средней черепной ямки проходит верхнечелюстной нерв. Сзади крыловидно-нёбная ямка имеет сообщение с наружной поверхностью основания черепа (с областью рваного отверстия) с помощью *крыловидного канала,* длина которого 1-18 мм (через него проходят нерв и артерия крыловидного канала). С глазницей крылонёбная ямка сообщается через *нижнюю глазничную щель,* а с полостью рта - через *большой нёбный канал,* где проходит нисходящая нёбная артерия. Верхняя часть узкого большого нёбного канала образована большой нёбной бороздой верхнечелюстной, нёбной и клиновидной костей. Нижняя часть этого канала образована только верхнечелюстной и нёбной костями. Большой нёбный канал, длиной 11-13 мм, открывается на твердом нёбе *большими* и *малыми нёбными отверстиями (foramen palatinum major et foramina palatina minora).* Через эти отверстия проходят одноименные кровеносные сосуды, ветви черепных нервов.

Нижнечелюстная ямка *(fossa mandibularis)* расположена в заднелатеральном отделе основания черепа. Ямка имеет поперечно-овальную форму, в ней залегает головка (суставная) нижней челюсти. Впереди ямку ограничивает *суставной бугорок (tuberculum articulare)* височной кости, кзади - барабанно-чешуйчатая щель. Эта щель разделяется на каменисто-барабанную и каменисто-чешуйчатую щели, выступающими вниз, на наружную поверхность основания черепа, отростком крыши барабанной полости. Каменисто-барабанная (гла-зерова) щель ведет в барабанную полость, в ней проходят барабанная струна, передняя барабанная артерия.

Наружное основание черепа *(basis cranii extrerna)* спереди не видно, поскольку оно закрыто лицевым отделом черепа. Задний отдел наружного основания доступен для осмотра (табл. 5, рис. 69).

Таблица 5. Отверстия в наружном основании черепа и их назначение

Отверстие	**Сосуды и нервы, проходящие через эти отверстия**		
	Артерии	**Вены**	**Нервы**
Овальное	Добавочная артерия (менингеальная ветвь средней менингеаль-ной артерии)	Венозное сплетение овального отверстия, соединяет пещеристый синус с крыловидным венозным сплетением	Нижнечелюстной нерв - третья ветвь тройничного нерва
Остистое	Средняя менингеаль-ная артерия - ветвь верхнечелюстной артерии	Средние менингеальные вены - впадают в заниж-нечелюстную вену	Менингеальная ветвь (нижнечелюстного нерва) - из третьей ветви тройничного нерва
Нижняя апертура барабанного канальца	Нижняя барабанная артерия	-	Барабанный нерв
Сонно-барабанные канальцы	Сонно-барабанные артерии	-	Сонно-барабанные нервы
Наружная апертура сонного канала	Внутренняя сонная артерия	Венозное сплетение сонного канала	Внутреннее сонное сплетение (симпатич.)
Шило-сосцевидное	Шилососцевидная артерия - ветвь задней ушной артерии	Шилососцевидная вена, впадает в занижнече-люстную вену	Лицевой нерв

Окончание табл. 5

Отверстие	**Сосуды и нервы, проходящие через эти отверстия**		
	Артерии	**Вены**	**Нервы**
Барабанно-чешуйчатая щель	Глубокая ушная ветвь верхнечелюстной артерии	-	-
Каменисто-барабанная щель	Передняя барабанная артерия - ветвь верхнечелюстной артерии	Барабанные вены - притоки занижнечелюстной вены	Барабанная струна - ветвь лицевого нерва (VII)
Сосцевидный (каналец)	Менингеальная ветвь затылочной артерии	-	Ушная ветвь блуждающего нерва (X)
Сосцевидное	Менингеальная ветвь затылочной артерии	Сосцевидный эмиссарий	-
Яремное	Задняя менингеаль-ная артерия - ветвь восходящей глоточной артерии	Яремная вена	Языко-глоточный (IX), блуждающий (X), добавочный (XI) нервы. Менингеальная ветвь блуждающего нерва (X)
Канал	-	Венозная сеть подъязычного канала	Подъязычный нерв

подъязычного нерва			(XII)
Мыщелковое	-	Мыщелковый эмиссарий - соединяет сигмовидный синус с позвоночным венозным сплетением	-
Большое затылочное	Позвоночные, передние и задние спинномозговые артерии	Основное (базилярное) венозное сплетение	Продолговатый мозг

Кзади от *твердого нёба (palatum osseum)* располагаются крыловидные отростки клиновидной кости. Медиальные пластинки крыловидных отростков и перпендикулярные пластинки нёбных костей снаружи ограничивают *хоаны (choanae),* разделенные с помощью сошника. Между крыловидными отростками, кзади и латерально от них, наружное основание черепа образовано телом и большими крыльями клиновидной кости, а также нижней поверхностью височной кости, базилярной частью и передним отделом чешуи затылочной кости. Возле основания медиальной пластинки крыловидного отростка расположена *ладьевидная ямка (fossa scaphoidea)*, от которой начинается мышца, напрягающая нёбную занавеску. Кзади от этого отростка находится *рваное отверстие (foramen lacerum),* имеющее неровные края. В области большого крыла клиновидной кости имеются *овальное* и *остистое отверстия (for. ovale etspinosum),* латеральнее которых расположена *нижнечелюстная ямка (fossa mandibularis)* , ограниченная спереди суставным бугорком. На нижней поверхности пирамиды височной кости открывается *сонный канал (canalis caroticus),* позади и латеральнее которого расположена *яремная ямка (fossa jugularis).* Яремная ямка продолжается в *яремное отверстие (foramen jugulare),* образующееся в результате соединения яремных вырезок пирамиды височной кости и латеральной части затылочной кости. Снаружи от яремного отверстия находятся шиловидный отросток, шилососцевидное отверстие, а еще латеральнее - сосцевидный отросток. В обла-

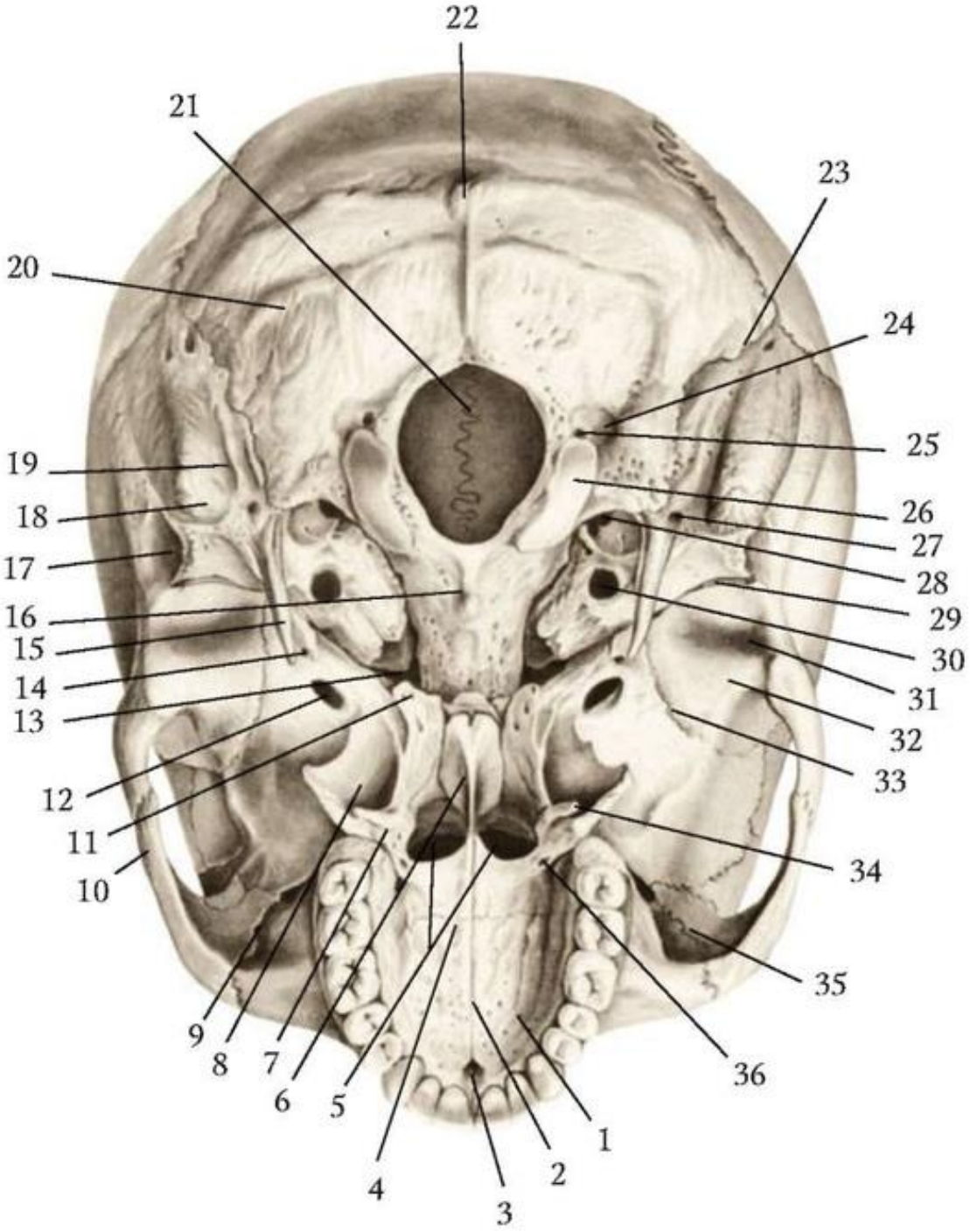

Рис. 69. Наружное основание черепа: 1 - нёбный отросток верхнечелюстной кости; 2 - срединный нёбный шов; 3 - резцовое отверстие; 4 - поперечный нёбный шов; 5 - хоаны; 6 - крыло сошника; 7 - крыловидная ямка; 8 - латеральная пластинка крыловидного отростка; 9 - нижняя глазничная щель; 10 - скуловая дуга; 11 - крыловидный отросток; 12 - овальное отверстие; 13 - рваное отверстие; 14 - остистое отверстие; 15 - шиловидный отросток; 16 - глоточный бугорок; 17 - наружный слуховой проход; 18 - сосцевидный отросток; 19 - сосцевидная вырезка; 20 - нижняя выйная линия; 21 - большое (затылочное) отверстие; 22 - наружный затылочный выступ; 23 - затылочно-сосцевидный шов; 24 - мыщелковая ямка; 25 - мыщелковый канал; 26 - затылочный мыщелок; 27 - шилососцевидное отверстие; 28 - яремное отверстие; 29 - каменисто-барабанная щель; 30 - наружное сонное отверстие; 31 - нижнечелюстная ямка; 32 - суставный бугорок; 33 - клиновидно-чешуйчатый шов; 34 - крыловидный крючок; 35 - скуловерхнечелюстной шов; 36 - большое нёбное отверстие

сти наружного основания черепа располагаются также *клиновидно-каменистая щель (fissura sphenopetrosa)* и *каменисто-затылочная щель (fissurapetrooccipitalis),* заполненные (на немацерированном черепе) хрящевой тканью. В центре этой области находится *затылочное отверстие (foramen magnum),* кпереди от которого на базилярной части затылочной кости имеется *глоточный бугорок (tub. pharyngeum).* На нижней поверхности наружного основания позади затылочного отверстия видны *затылочные мыщелки (condylus occipitalis)* , *мыщелко-вые ямки (fossa condylaris).* В основании мыщелка имеется подъязычный канал для одноименного нерва. Кзади от затылочного отверстия, почти по средней линии, до *наружного затылочного выстуna (protuberantia occipitalis externa)* направляется *наружный затылочный гребень (crista occipitalis externa),* от которого отходят *нижняя* и *верхняя выйные линии (lineae nuchae inferior et superior).*

Внутреннее основание черепа *(basis cranii interna)* имеет вогнутую поверхность, повторяющую рельеф прилежащего к ней головного мозга (рис. 70). Внутреннее основание черепа разделено на переднюю, среднюю и заднюю черепные ямки, в глубине которых имеются отверстия (табл. 6).

Таблица 6. Отверстия во внутреннем основании черепа и их назначение

Отверстия	**Через отверстия проходят**		
	Артерии	**Вены**	**Нервы**
Передняя черепная ямка			
Решетчатые	Передняя решетчатая артерия - ветвь глазной артерии	Решетчатые вены, впадают в верхнюю глазную вену	Обонятельные нервы (I)
Средняя черепная ямка			
Верхняя глазничная щель	Передняя менинге-альная ветвь передней решетчатой артерии	Верхняя глазничная вена, впадает в пещеристый синус	Глазодвигательный (III), блоковый (IV), отводящий (VI) нервы, глазной нерв
Внутреннее сонное	Внутренняя сонная артерия	Венозное сплетение сонного канала	Внутреннее сонное (симпатическое) сплетение
Круглое	-	-	Верхнечелюстной нерв - вторая ветвь тройничного нерва
Овальное	Добавочная ветвь средней менингеаль-ной артерии	Венозное сплетение овального отверстия, соединяет пещеристый синус и крыловидное (венозное) сплетение	Нижнечелюстной нерв - третья ветвь тройничного нерва
Остистое	Средняя менингеаль-ная артерия - ветвь верхнечелюстной артерии	Средние менингеаль-ные вены	Менингеальная ветвь нижнечелюстного нерва
Расщелина канала большого каменистого нерва	Поверхностная каменистая ветвь - ветвь средней менингеаль-ной артерии	Слуховая вена - впадает в верхний каменистый синус	Большой каменистый нерв - ветвь лицевого нерва

Окончание табл. 6

Отверстия	**Через отверстия проходят**		
	Артерии	**Вены**	**Нервы**
Расщелина канала малого каменистого нерва (верхняя апертура барабанного канальца)	Верхняя барабанная артерия - ветвь средней менингеальной артерии	-	Малый каменистый нерв - ветвь барабанного нерва (из языко-глоточного нерва, IX)
Задняя черепная ямка			
Внутренний слуховой проход	Артерия лабиринта	Вены лабиринта	Лицевой (VII), преддверно-улитковый (VIII) нервы
Апертура водопровода	-	Эндолимфатический про ток и мешочек	-

преддверия			
Апертура канальца улитки	-	Перилимфатический проток, вена канальца улитки	-
Сосцевидное	Менингеальная ветвь затылочной артерии	Сосцевидный эмиссарий - соединяет сигмовидный синус и затылочную вену	-
Яремное	Задняя менингеаль-ная артерия - ветвь восходящей глоточной артерии	Внутренняя яремная вен	Языкоглоточный (IX) , блуждающий (X) , добавочный (XI) нервы, менингеальная ветвь блуждающего нерва (X)
Большое затылочное	Позвоночные, передние и задние спинномозговые артерии	Основное (базилярное) венозное сплетение	Продолговатый мозг
Канал подъязычного нерва	-	Венозная сеть подъязычного канала	Подъязычный нерв (XII)
Мыщелковое	-	Мыщелковый эмиссарий соединяет сигмовидный синус с позвоночным венозным сплетением	-

Передняя черепная ямка *(fossa cranii anterior)* наименее глубокая, она образована глазничными частями лобных костей. Границу между передней и средней черепными ямками образуют задний край малых крыльев и бугорок седла клиновидной кости. В центральной части передней черепной ямки расположена решетчатая пластинка решетчатой кости, где проходят обонятельные нервы. Наиболее глубокой областью передней черепной ямки является область решетчатой пластинки, где кверху выступает *петушиный гребень (crista galli),* впереди которого расположено *слепое отверстие (for. caecum)*. На поверхности латеральных отделов передней черепной ямки имеются мозговые выступы и пальцевидные вдавления, отражающие рельеф лобных долей полушарий большого мозга и способствующие лучшей фиксации его твердой оболочки.

Нижняя стенка передней черепной ямки более тонкая в передней и медиальной частях и утолщается в заднелатеральном направлении. С правой стороны толщина нижней стенки в основном больше, чем с левой.

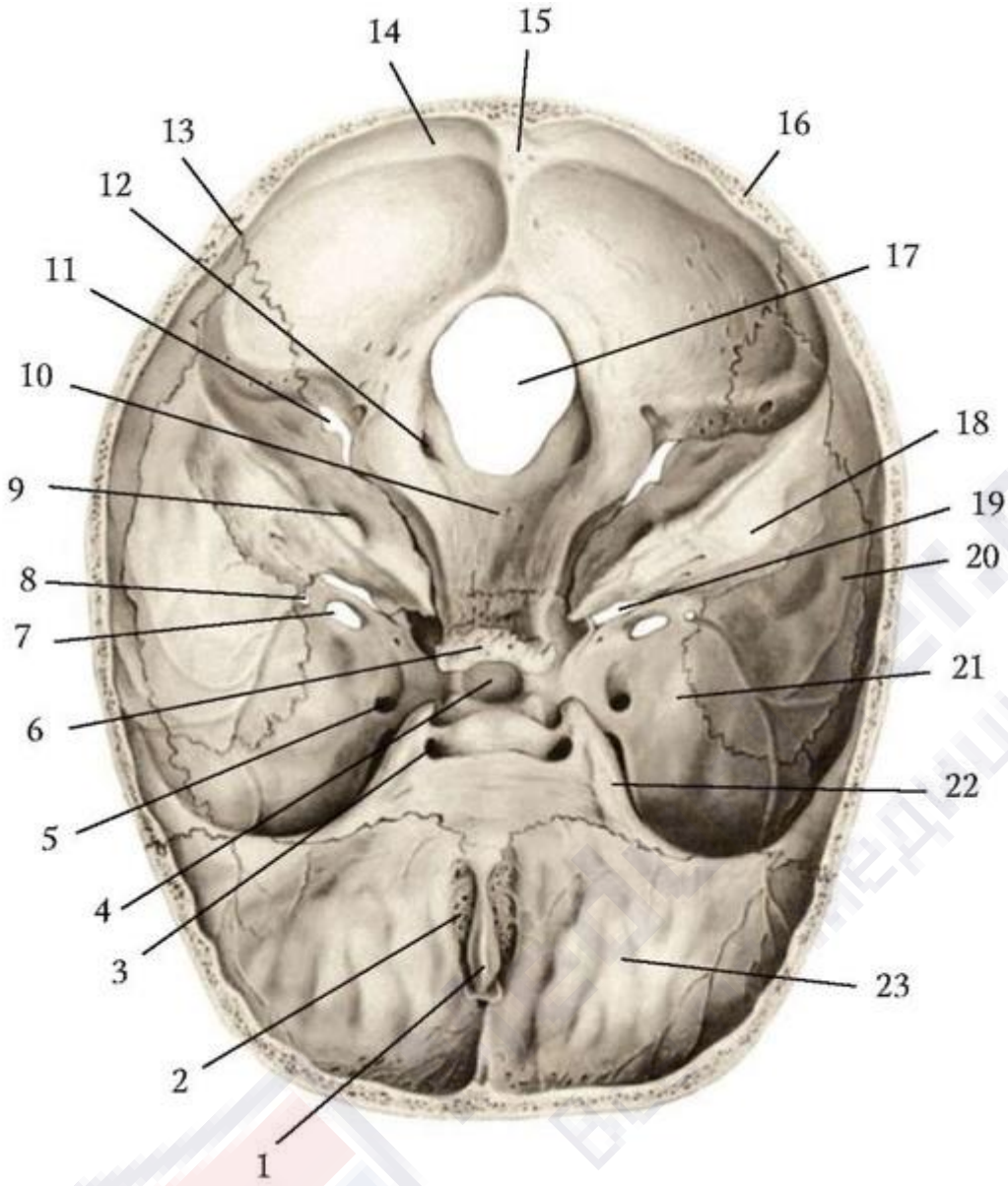

Рис. 70. Внутреннее основание черепа: 1 - петушиный гребень; 2 - решетчатая пластинка; 3 - зрительный канал; 4 - гипофизарная ямка; 5 - круглое отверстие; 6 - спинка седла; 7 - овальное отверстие; 8 - остистое отверстие; 9 - внутреннее слуховое отверстие; 10 - скат; 11 - яремное отверстие; 12 - канал подъязычного нерва; 13 - ламбдовидный шов; 14 - борозда поперечного синуса; 15 - внутренний затылочный выступ; 16 - затылочная чешуя; 17 - большое (затылочное) отверстие; 18 - пирамида (каменистая часть) височной кости; 19 - рваное отверстие; 20 - чешуйчатая часть височной кости; 21 - большое крыло клиновидной кости; 22 - малое крыло клиновидной кости; 23 - глазничная часть лобной кости

Средняя черепная ямка *(fossa cranii media)* образована телом и большими крыльями клиновидной кости. Она отделена от задней черепной ямки верхним краем пирамид височных костей и спинкой турецкого седла. Наиболее глубокими являются боковые отделы средней черепной ямки. Центральную часть средней черепной ямки занимает *турецкое седло (sella turcica),* на дне которого имеется *гипофизарная ямка (fossa hypophysialis)*. Кпереди от нее поперечно проходит *пред-перекрестная борозда (sulcus prechiasmaticus)*, располагающаяся между внутренними отверстиями зрительных каналов и впереди бугорка турецкого седла; под бороздой находится клиновидная пазуха. Горизонтальный отросток твердой оболочки головного

мозга, соединяющий между собой наклоненные отростки, образует диафрагму турецкого седла, расположенную над гипофизом.

По бокам от предперекрестной борозды находится *зрительный канал (canalis opticus),* ведущий в соответствующую глазницу. С каждой стороны от турецкого седла имеется *сонная борозда (sulcus caroticus)* - место прилежания внутренней сонной артерии. Вблизи верхушки пирамиды височной кости располагается *рваное отверстие (foramen lacerum)*, Оно расположено между пирамидой височной кости и телом клиновидной кости. Форма рваного отверстия варьирует. В его переднем, округлом и более широком отделе располагается пещеристая часть внутренней сонной артерии, а узкий задний отдел рваного отверстия прикрыт *нижней клиновидно-каменистой связкой (lig. sphenopetrosus inferior),* под которой проходит каменистая часть внутренней сонной артерии. Через рваное отверстие также следуют большой каменистый нерв (по пути к крыловидному каналу).
Между сонной бороздой и гипофизарной ямкой, чуть ниже бугорка турецкого седла, располагается *средний наклоненный отросток (processus clinoideus medius)* - место прикрепления *межнаклоненной складки (plica interclinoidea)* твердой оболочки головного мозга.

Между малым и большим крылом клиновидной кости находится **верхняя глазничная щель** *(fissura orbitalis superior),* соединяющая среднюю черепную ямку с глазницей и служащая для входа в глазницу глазодвигательного, блокового, отводящего и глазного нервов, а также для входа глазной ветви средней менингеальной артерии, а выходит из нее верхняя глазная вена. Кзади от верхней глазничной щели имеется круглое отверстие (для верхнечелюстного нерва), сзади - овальное (для нижнечелюстного нерва и венозного сплетения овального отверстия, а также добавочной ветви, менингеальной, от внечерепной части средней менингеальной артерии). Еще более кзади и латеральнее находится остистое отверстие, через него проходит средняя менингеальная артерия. В задних отделах средней черепной ямки на передней поверхности пирамиды находятся *тройничное вдавление (impressio trigeminalis),* на котором лежит крупный узел тройничного нерва. Видны расщелины канала и борозды малого и большого каменистых нервов, дугообразное возвышение, крыша барабанной полости.

Анатомические образования стенок средней черепной ямки могут иметь индивидуальные особенности строения. Длина зрительного канала варьирует от 4 до 12 мм. Продольный размер входа в турецкое седло варьирует от 8 до 12 мм, глубина турецкого седла - от 6 до 9 мм, поперечный его размер (ширина) - от 9 до 15 мм. Высота верхней глазничной щели индивидуально колеблется от 8 до 12 мм, длина ее - от 20 до 27 мм. Медиальнее остистого отверстия может располагаться *безымянный каналец (canaliculus innominatus),* или канал Арнольда, содержащий малый каменистый нерв. При отсутствии данного канала этот нерв проходит через клиновидно-каменистую щель. Верхняя глазничная щель в 90% случаев неодинаковая по форме и размерам у правой и левой половин черепа.

Задняя черепная ямка *(fossa cranii posterior)* - наиболее глубокая из черепных ямок; она образована почти всей затылочной костью (за исключением верхнего отдела затылочной чешуи), задней поверхностью пирамид височных костей, также тела клиновидной кости (позади спинки седла), затылочным углом клиновидной кости. Задняя черепная ямка спереди ограничена (от средней черепной ямки) спинкой седла клиновидной кости и верхним краем пирамид височных костей. Сзади заднюю черепную ямку ограничивают *борозда поперечного синуса (sulcus sinus transversi)* , *внутренний затылочный выступ (protuberantia ocipitalis interna).* В центральном отделе задней черепной ямки расположено затылочное отверстие, вокруг которого находится краевой синус твердой оболочки головного мозга. Это отверстие служит границей

между продолговатым и спинным мозгом. Через это отверстие в полость черепа входят позвоночные артерии, их передние и задние менингеальные ветви. Выходят из черепа корешки добавочного нерва, передние и задние спинномозговые артерии.

Позади турецкого седла и кпереди от затылочного отверстия находится костный желоб - *скат (clivus),* длиной в среднем 45 мм, образованный сросшимися телом клиновидной кости и базилярной частью затылочной кости. К латеральному краю ската прилежит пирамида височной кости, образуя *каменисто-затылочную щель (fissura petrooccipitalis).* Здесь же проходит *борозда нижнего каменистого синуса (sulcus sinus petrosus inferioris),* к которой прилежит одноименный синус твердой оболочки головного мозга. На скате располагаются мост головного мозга, продолговатый мозг, базилярная артерия и ее ветви, базилярное венозное сплетение.
Сбоку от затылочного отверстия находится *канал подъязычного нерва (canalis nervi hypoglossi)*, а кнаружи от него - непостоянный *мыщелковый канал (canalis condylaris),* через который проходит эмиссарная мыщелковая вена. От заднего края затылочного отверстия по срединной линии вверх идет *внутренний затылочный гребень (crista occipitalis interna)* , достигающий *внутреннего затылочного выступа (protuberantia occipitalis interna).* Чуть выше внутреннего затылочного выступа в обе стороны идет *борозда поперечного синуса (sulcus sinus transversi),* ее продолжением становится *борозда сигмовидного синуса (sulcus sigmoidei)* .

В заднюю черепную ямку открываются справа и слева внутреннее слуховое отверстие, ведущее во внутренний слуховой проход. В глубине каждого такого отверстия начинается канал лицевого нерва. Из внутреннего слухового отверстия выходит преддверно-улитковый нерв. В глубине задней черепной ямки, между затылочной костью и пирамидой височной кости, находится *яремное отверстие (foramen jugulare);* оно кпереди переходит в борозду нижнего каменистого синуса, кзади - в борозду сигмовидного синуса. *Внутрияремными отростками (processus intrajugulare)* затылочной и височной костей, а также фиброзной перегородкой между ними это отверстие делится на три части: *каменистую* (переднемедиальную) часть, в которой проходит нижний каменистый синус; *сигмовидную* (заднелатеральную) часть, содержащую луковицу внутренней яремной вены, и *невральную* (медиальную) часть, где расположены языко-глоточный, блуждающий и добавочный нервы.

Кости лицевого отдела черепа образуют стенки глазницы, полости носа, рта, крыловидно-нёбной и подвисочной ямок, а также содержат ряд отверстий (табл. 7).

Таблица 7. Отверстия в стенках полостей лицевого отдела черепа, сосуды и нервы, проходящие через них

Отверстия (канал)	**Артерия, проходящая через отверстие**	**Вена, проходящая через отверстие**	**Нерв, проходящий через отверстие**
Зрительный канал	Глазная артерия	-	Зрительный нерв
Переднее решетчатое	Передняя решетчатая артерия - ветвь надглазничной артерии	Передняя решетчатая вена - приток верхней глазной вены	Передний решетчатый нерв - ветвь носо-слезного нерва (из глазного нерва)
Верхняя глазничная щель	Передняя менин-геальная артерия - ветвь передней решетчатой артерии	Верхняя глазная вена	Глазодвигательный, блоковый, отводящий, глазной (первая ветвь тройничного нерва)
Нижняя глазничная щель	Подглазничная артерия	Нижняя глазная вена - приток крыловидного венозного сплетения	Подглазничный, скуловой нервы - ветви верхнечелюстного нерва
Носослезный канал (в канале проходит носослезный проток)	-	-	-

Надглазничное (непостоянное)	Надглазничная артерия - ветвь глазной артерии	Надглазничная вена - приток лицевой вены	Надглазничный нерв - ветвь лобного нерва
Заднее решетчатое	Задняя решетчатая артерия - ветвь надглазничной артерии	Задняя решетчатая вена - приток верхней глазной вены	Задний решетчатый нерв - ветвь носослезно-го нерва
Подглазничное	Подглазничная артерия - ветвь верхнечелюстной артерии	Альвеолярные верхние вены - притоки верхнечелюстной вены	Подглазничный нерв
Альвеолярные (передние и средние)	Альвеолярные передние верхние ветви подглазничной артерии	Альвеолярные верхние вены - притоки верхнечелюстной вены	Передние и средняя верхние альвеолярные ветви подглазничного нерва
Скулоглазничное	Скулоглазничная артерия - ветвь поверхностной височной артерии	-	Скуловой нерв - ветвь верхнечелюстного нерва
Грушевидная апертура	-	-	-
Хоаны	-	-	-

Окончание табл. 7

Отверстия (канал)	**Артерия, проходящая через отверстие**	**Вена, проходящая через отверстие**	**Нерв, проходящий через отверстие**
Отверстия решетчатой пластинки	Передняя решетчатая артерия - ветвь глазной артерии	Решетчатые вены	Обонятельные нервы
Клиновидно-нёбное	Клиновидно-нёбная артерия - ветвь верхнечелюстной артерии	Клиновидно-нёбная вена - впадает в крыловидное венозное сплетение	Носовые задние верхние ветви (латеральные и медиальные) - ветви крыловидно-нёбного узла
Резцовый канал	Носовая задняя перегородочная артерия (из клиновидно-нёбной артерии)	-	Носонёбный нерв (из крыловидно-нёбного узла)
Носовые	-	-	Наружные носовые ветви переднего решетчатого нерва
Большой нёбный канал (отверстие)	Большая нёбная артерия (из верхнечелюстной артерии)	-	Большой нёбный нерв (из крыловидно-нёбного узла)
Малые нёбные отверстия	Малые нёбные артерии - ветви нисходящей нёбной артерии		Малые нёбные нервы (от крыловидно-нёбного узла)

Глазница *(orbita)* имеет форму четырехсторонней пирамиды. В глазнице находятся глазное яблоко и вспомогательный аппарат глаза - мышцы, слезная железа и др. Ширина глазницы составляет 37-41 мм, высота - 32-36 мм. Кпереди **полость глазницы** *(cavitas orbitalis)* открывается широким **входом** в **глазницу** *(aditus orbitalis),* служащим как бы основанием пирамиды. Вход в глазницу ограничен *глазничным краем (margo orbitalis).* У глазничного края различают верхнюю часть - *надглазничный край (margo supraorbitalis)* , нижнюю часть - *подглазничный край (margo infraorbitalis)* , *латеральный* и *медиальный края (margo lateralis et medialis).* В надглазничном крае, на границе между медиальной и средней третями, имеется надглазничное отверстие (вырезка), где проходят надглазничные артерия, вена и нерв. Около входа в глазницу ее полость расширена, а в направлении кзади она постепенно суживается. Глазница медиально граничит с носовой полостью, сверху - с соответствующей частью передней черепной ямки, латерально - с височной ямкой, снизу - с верхнечелюстной пазухой. У глазницы имеются верхняя, нижняя, латеральная и медиальная стенки.

Верхняя стенка *(paries superior),* или крыша глазницы, образована глазничной частью лобной кости и малым крылом клиновидной кости (сзади). Она отделяет глазницу от лобной пазухи и передней черепной ямки. В латеральном углу верхней стенки находится *ямка слезной железы (fossa glandulae lacrimalis)* глубиной 4-5 мм.

Нижняя стенка *(paries inferior)* глазницы сформирована глазничными поверхностями верхнечелюстной кости, скуловой кости и глазничным отростком нёбной кости. В нижней стенке продольно расположена *подглазничная борозда (sulcus infraorbitalis),* переходящая спереди в *подглазничный канал (canalis infraorbitalis)* , длиной 5-30 мм. Через канал проходят подглазничные сосуды и нерв.

Медиальная стенка *(paries medialis)* глазницы образована лобным отростком верхнечелюстной кости, слезной костью, глазничной пластинкой решетчатой кости, телом клиновидной кости. В переднем отделе медиальной стенки глазницы находится *слезная борозда (sulcus lacrimalis)*. Вверху медиальная стенка дополняется глазничной частью лобной кости, ее медиальным отделом. Книзу в переднем отделе медиальной стенки расположен *носослезный канал (canalis nasolacrimalis)* длиной 15-16 мм, открывающийся в нижний носовой ход. Кверху от отверстия носослезного канала расположена *ямка слезного мешка (fossa sacci lacrimalis),* ее ограничивают задний слезный гребень слезной кости и передний слезный гребень лобного отростка верхнечелюстной кости. Кзади и кверху от ямки слезного мешка, в шве между лобной костью и глазничной пластинкой решетчатой кости, имеются *переднее* и *заднее решетчатые отверстия (foramina ethmoidales anterior et posterior).* Переднее решетчатое отверстие расположено у переднего конца лобно-решетчатого шва, заднее решетчатое отверстие - вблизи заднего конца этого шва. Отверстия содержат одноименные ветви носоресничного нерва и глазной артерии.

Латеральная стенка *(paries lateralis)* глазницы образована глазничной поверхностью большого крыла клиновидной кости и лобного отростка скуловой кости, а также небольшим участком скулового отростка лобной кости.

Между латеральной и верхней стенками расположена **верхняя глазничная щель** *(fissura orbitalis superior),* ведущая в среднюю черепную ямку. Через верхнюю глазничную щель проходят глазной нерв (ветвь тройничного нерва) слезный, блоковый, глазодвигательный нервы, верхняя глазная вена.

Нижняя глазничная щель *(fissura orbitalis inferior)* находится между латеральной и нижней стенками глазницы, соединяет глазницу с крыловидно-нёбной и подвисочной ямками и доходит спереди до скуловой кости. Через нижнюю глазничную щель в сторону глазницы проходят скуловой нерв, подглазничные артерия и нерв, а из глазницы выходит нижняя глазная вена, впадающая в крыловидное венозное сплетение.
На латеральной стенке глазницы, в области глазничной поверхности скуловой кости, находится *скулоглазничное отверстие (foramen zygomaticoorbitale)* , в которое входит скуловой нерв (ветвь верхнечелюстного нерва). Это отверстие ведет в канал, раздваивающийся и заканчивающийся скулолицевым отверстием на латеральной поверхности скуловой кости и скуловисочным отверстием - на височной ее поверхности. Все стенки глазницы сходятся у зрительного канала.

У женщин ширина глазницы меньше, чем у мужчин. Ее высота не имеет половых различий. У людей с широким лицом глазницы шире и ниже, чем у людей с узким лицом.

Различают укороченную и удлиненную форму глазницы. Укороченная форма типична при брахиокрании, удлиненная форма - при долихокрании.

Полость носа *(cavum nasi)*, или **костная носовая полость** *(cavitas nasalis ossea),* имеет правую и левую половины, разделенные **костной перегородкой носа** *(septum nasi osseum),* образованной перпендикулярной пластинкой

решетчатой кости, соединенной с сошником. Спереди полость носа имеет отверстие - грушевидную апертуру, высотой в среднем 24 мм, шириной - 30 мм. **Грушевидная апертура** *(apertura piriformis)* образована носовой вырезкой верхнечелюстных костей и нижним краем носовых костей. Задние отверстия полости носа - **хоаны** *(choanae),* ведут в носовую (верхнюю) часть глотки. Каждая хоана с латеральной стороны ограничена медиальной пластинкой крыловидного отростка, с медиальной стороны - сошником, сверху - телом клиновидной кости, крылом сошника и влагалищным отростком крыловидного отростка, снизу - горизонтальной пластинкой нёбной кости.

Полость носа имеет верхнюю, нижнюю и латеральную стенки. **Верхняя стенка** *(paries superior)* полости носа образована носовыми костями, носовой частью лобной кости, решетчатой пластинкой решетчатой кости и нижней поверхностью тела клиновидной кости. **Нижняя стенка** *(paries inferior)* полости носа формируется нёбными отростками верхнечелюстных костей, соединенных с горизонтальными пластинками нёбных костей.
В образовании **латеральной стенки** *(paries lateralis)* полости носа участвуют носовая поверхность тела и лобный отросток верхнечелюстной кости, слезная кость, решетчатый лабиринт решетчатой кости, перпендикулярная пластинка нёбной кости, медиальная пластинка крыловидного отростка клиновидной кости. На латеральной стенке полости носа имеются три выступающие костные носовые раковины: верхняя, средняя и нижняя. Между носовыми раковинами имеются три носовых хода: верхний, средний и нижний. Нередко выше и кзади от верхней носовой раковины в виде слабо изогнутой гладкой тонкой пластинки располагается наивысшая носовая раковина, относящаяся к решетчатой кости. При наличии наивысшей носовой раковины под ней образуется *наивысший носовой ход (meatus nasi supremus)*.

Верхний носовой ход *(meatus nasi superior)* располагается в задних отделах носовой полости. Он наиболее короткий, расположен между верхней и средней носовыми раковинами. Над верхней носовой раковиной расположено *клиновидно-решетчатое углубление (recessus sphenoethmoidalis),* где открывается *клиновидная пазуха (sinus sphenoidalis)* .

Средний носовой ход *(meatus nasi medius)* находится между средней и нижней носовыми раковинами. В него открываются передние и средние ячейки решетчатой кости, лобная пазуха и через верхнечелюстную расщелину - верхнечелюстная (гайморова) пазуха. Позади средней носовой раковины находится *клиновидно-нёбное отверстие (foramen sphenopalatinum),* сообщающее средний носовой ход с крыловидно-нёбной ямкой.

Нижний носовой ход *(meatus nasi inferior)* ограничен сверху нижней носовой раковиной (сверху), а снизу - верхней стенкой твердого нёба. В него открывается *отверстие носослезного канала (ostium canalis nasolacrimalis)* .

Общий носовой ход *(meatus nasi communis)* является частью полости носа, он расположен между латеральной стенкой полости носа и перегородкой носа.
Известны индивидуальные особенности полости носа человека. Высота наружного отверстия (грушевидной апертуры) индивидуально варьирует от 20 до 30 мм. Перегородка носа обычно отклоняется от срединной плоскости; ее симметричное положение отмечается в 33,2% случаев. Она может быть отклонена вправо (15,4%), влево (13,8%), иметь S-образную форму (8,6%). При сильном искривлении перегородка носа касается носовых раковин. *Наивысшая носовая раковина (concha nasalis suprema)* у взрослых людей обнаруживается в 36,7% случаев.

Придаточные пазухи носовой полости (околоносовые пазухи)

Придаточные пазухи (полости) носа располагаются в костях мозгового и лицевого отделов черепа и сообщаются с полостью носа. Придаточные пазухи носа уменьшают массу черепа (головы), участвуют в согревании и увлажнении воздушной струи при вдохе, служат резонаторами (усиливают голос) при голосообразовании.

Верхнечелюстная, или **гайморова, пазуха** *(sinus maxillaris)* является полостью верхнечелюстной кости; это самая большая воздухоносная полость черепа. По форме она напоминает усеченную трехгранную пирамиду. Задне-латеральная стенка этой пазухи соответствует бугру верхнечелюстной кости. К переднему отделу медиальной стенки верхнечелюстной пазухи прилежит носо-слезный канал. К задневерхнему отделу пазухи прилежат решетчатые ячейки решетчатой кости. Верхняя стенка пазухи одновременно служит нижней стенкой глазницы. Нижняя стенка верхнечелюстной пазухи образована альвеолярным отростком верхнечелюстной кости. Нижняя стенка верхнечелюстной пазухи соседствует с корнями зубов верхней челюсти.

Форма и размеры верхнечелюстной пазухи индивидуально вариабельные, изредка пазуха может отсутствовать.

Лобная пазуха *(sinus frontalis)* обычно разделена фронтальной перегородкой на правую и левую части. Лобная пазуха сообщается со средним носовым ходом полости носа. Части лобной пазухи обычно асимметричны, имеют форму трехгранной пирамиды, чье основание направлено к глазнице, а вершина к венечному шву. Передняя стенка лобной пазухи образована наружной пластинкой лобной кости. Задняя стенка тонкая, сформирована внутренней пластинкой лобной кости и отделяет пазуху от передней черепной ямки. Нижняя стенка тоже тонкая, ее латеральная часть расположена над глазницей, медиальная - над полостью носа, где находится апертура лобной пазухи.
Крупная лобная пазуха, бухтообразной формы, объемом до 15-18 $см^3$, у мужчин определяется чаще, чем у женщин. Степень пневматизации лобной кости зависит от формы черепа; при брахикрании она более изменчивая, чем при мезокрании.

Клиновидная пазуха *(sinus sphenoidalis)* находится в теле клиновидной кости, сагиттальной перегородкой обычно подразделяется на две части. Клиновидная пазуха имеет шесть стенок. Передняя стенка обращена к полости носа и сообщается с ней через апертуру, расположенную на уровне верхнего носового хода. Задняя стенка клиновидной пазухи расположена в толще тела клиновидной пазухи, нижняя спереди граничит с полостью носа, сзади - со сводом глотки. Верхняя стенка пазухи находится под предперекрестной бороздой и дном турецкого седла. К наружной стенке пазухи прилежат внутренняя сонная артерия и пещеристый синус.

Перегородка клиновидной пазухи отклонена от срединной плоскости в 94,1% случаев или изогнута S-образно, что определяет ее асимметрию. В 3% случаев клиновидная пазуха отсутствует.

Решетчатый лабиринт. Воздухоносными полостями, сообщающимися с носовой полостью, являются передние, средние и задние ячейки решетчатой кости. *Передние* и *средние ячейки* сообщаются со средним носовым ходом, *задние ячейки* открываются в верхний носовой ход. *Решетчатые ячейки (cellulae ethmoidales)* представляют собой малые полости овоидной, округлой или неправильной формы (их 8-10), разделенные тонкими костными пластинками, сообщающиеся между собой. Задние ячейки часто подходят к зрительному каналу и участвуют в образовании его стенок. С медиальной стороны решетчатые ячейки граничат с носовой полостью.

Воздухоносные полости височной кости. В височной кости имеются полости, в ее пирамиде (барабанная полость), в сосцевидном отростке. Эти полости не сообщаются с полостью носа. Сосцевидные ячейки сообщаются между собой и с барабанной полостью через ее углубление - через сосцевидную пещеру.

Общие закономерности строения придаточных пазух носа

• Наиболее крупной является верхнечелюстная пазуха, за ней следуют (в порядке убывания) лобная, решетчатые ячейки и клиновидная пазуха. Размеры всех пазух у мужчин, как правило, больше, чем у женщин. В наибольшей степени половые различия выражены у лобной пазухи.

• В онтогенезе раньше других развиваются решетчатые ячейки (до 1214 лет) и лобная пазуха (до 15-18 лет). Позже развиваются верхнечелюстная пазуха (до 20 лет) и клиновидная пазуха (до 30-40 лет).

• Связь между формой и размерами околоносовых пазух и общей формой черепа не установлена.

Костное (твердое) нёбо *(palatum osseum)* является костной основой верхней стенки полости рта и нижней стенки полости носа. Оно образовано в передних двух своих третях соединенными по срединной линии нёбными отростками правой и левой верхнечелюстных костей, а у задней трети твердого нёба - горизонтальными пластинками нёбных костей и их пирамидальными отростками. Толщина твердого нёба увеличивается в заднепереднем направлении. Спереди и по бокам твердое нёбо ограничено альвеолярной дугой верхнечелюстных костей. По срединной линии проходит *срединный нёбный шов (sutura palatina mediana)* .

В передней части твердого нёба имеется отверстие - *резцовый канал (canalis incisivus).* В канале проходит носонёбный нерв (от крыловидно-нёбного узла) и задние перегородочные ветви (от клиновидно-нёбной артерии).

В каждой горизонтальной пластинке нёбных костей имеются отверстие *большого нёбного канала* и 2-3 отверстия *малых нёбных каналов,* сообщающих область рта с крыловидно-нёбной ямкой. Через нёбные отверстия проходят одноименные нёбные нервы и артерии к слизистой оболочке мягкого нёба. Количество малых отверстий на одной стороне может достигать 6. Диаметр большого нёбного отверстия варьирует от 2 до 8 мм.

Вопросы для повторения и самоконтроля

1. Назовите границу между крышей и основанием на наружной поверхности черепа.

2. Назовите отверстия, расположенные на наружном основании черепа.

3. Назовите отверстия на медиальной стенке глазницы. Куда они ведут?

4. Какие кости образуют латеральную и верхнюю стенки полости носа?

5. Назовите стенки крыловидно-нёбной ямки. Какие отверстия открываются в крыловидно-нёбную ямку, и куда они ведут?

Источник KingMed.info

ЧЕРЕП НОВОРОЖДЕННОГО

Череп новорожденного имеет особенности строения. Лицо у новорожденного короткое и широкое, по сравнению с мозговым отделом черепа. Высота лица в среднем равна 40 мм (у взрослого человека в 3 раза больше). Для черепа новорожденного типичны широкие глазницы, хорошо развитые лобные и теменные бугры, отсутствие надбровных дуг, зубов, недоразвитие челюстей, слабое развитие придаточных пазух носа, полости носа. Между костями основания черепа имеются соединительнотканные прослойки (швы). Из-за значительного выпячивания теменных и лобных бугров сверху череп имеет пятиугольную форму (рис. 71).

Для черепа новорожденного характерно наличие **родничков** *(fonticuli)* - соединительнотканных участков свода черепа. Наиболее крупный **передний (лобный) родничок** *(fonticulus anterior)* имеет ромбовидную форму, он располагается между правой и левой половинами лобной кости и обеими теменными костями. Размеры его от 17-22 мм до 25-30 мм. Обычно он зарастает на 2-м году жизни. **Задний (затылочный) родничок** *(fonticulus posterior)* почти треугольной формы, шириной 8-10 мм, высотой 7-9 мм. Располагается между теменными костями спереди и затылочной чешуей сзади. Он зарастает к моменту рождения или на 1-3-м месяце жизни. **Клиновидный родничок** *(fonticulus sphenoidalis)* , или **переднелатеральный родничок** *(fonticulus anterolateralis)* , парный, расположен в области соединения большого крыла клиновидной кости с лобной и теменной костями и чешуей височной кости. **Сосцевидный родничок** *(fonticulus mastoideus)*, или **заднелатеральный родничок** *(fonticulus posterolateralis),* парный, находится между височной костью, теменной костью и затылочной чешуей. Клиновидный и сосцевидный роднички зарастают чаще на последнем месяце внутриутробной жизни и обнаруживаются в основном у недоношенных детей.
Швы между костями черепа новорожденного еще не сформированы, края костей свода черепа гладкие, пространство между соединяющимися костями шириной около 6 мм, заполнено соединительной тканью. Благодаря наличию этой ткани и эластичности костей черепа его форма может изменяться во время родов.

Изменения черепа после рождения. Объем черепа в среднем у новорожденных мальчиков составляет 375 $см^3$, у девочек - 350 $см^3$. К 6 месяцам он удваивается (750 $см^3$ и 700 $см^3$), к 2-м годам увеличивается в 3 раза (1125 $см^3$ и 1050 $см^3$) (у взрослого человека - 1500-1550 $см^3$ у мужчин и 1350-1400 $см^3$ у женщин). После рождения лицевой отдел черепа увеличивается больше, чем мозговой отдел.

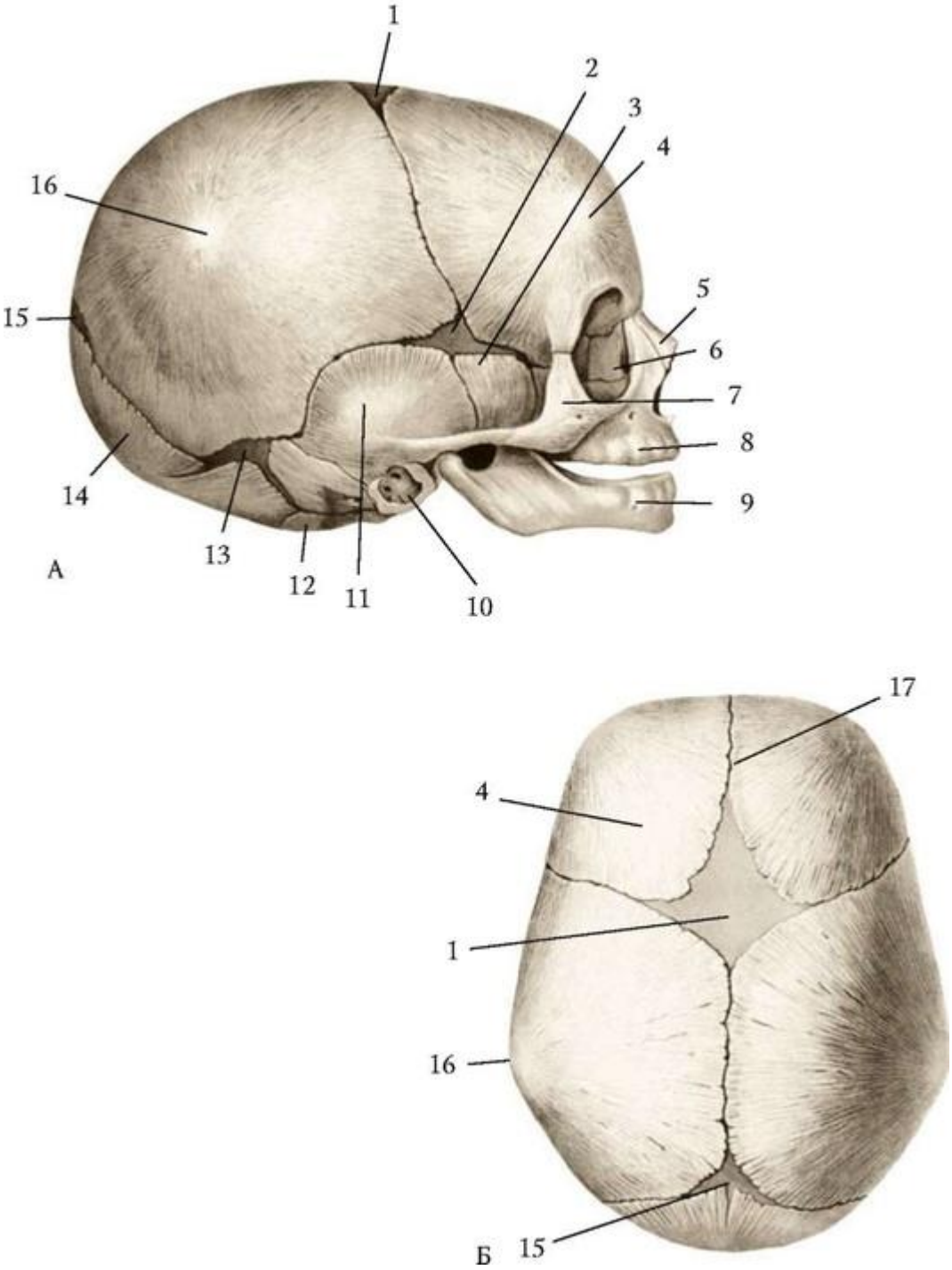

Рис. 71. Череп новорожденного ребенка: А - вид сбоку; Б - вид сверху; 1 - передний родничок; 2 - клиновидный родничок; 3 - большое крыло клиновидной кости; 4 - лобный бугор; 5 - носовая кость; 6 - слезная кость; 7 - скуловая кость; 8 - верхнечелюстная кость; 9 - нижняя челюсть; 10 - барабанное кольцо височной кости; 11 - чешуйчатая часть височной кости; 12 - латеральная часть затылочной кости; 13 - сосцевидный родничок; 14 - затылочная чешуя; 15 - задний родничок; 16 - теменной бугор; 17 - лобный шов

В развитии черепа после рождения выделяют три основных этапа. Начиная с рождения и до 7-летнего возраста происходит активный рост черепа, преимущественно его затылочной области. В растущих костях сливаются точки окостенения, формируется сосцевидный отросток. К 5-ти годам полностью образован костный наружный слуховой проход.

К 7 годам срастаются правая и левая части лобной кости и части решетчатой кости. Между 7 годами жизни и началом полового созревания (12-13 лет) наблюдается замедленное и равномерное развитие черепа, особенно его основания. Свод черепа растет более активно. После 12-13 лет и до 20-25 лет происходит интенсивный рост лицевого отдела черепа, проявляются половые особенности его строения. Надпереносье (отсутствующее у новорожденных) образуется к 15 годам.

Швы черепа. Швы черепа образуются после рождения. Этот процесс продолжается до 20 лет, когда черепные швы принимают окончательную форму. После 22-30 лет жизни наблюдается постепенное синостозирование (заращение) черепных швов. Сагиттальный шов начинает зарастать в возрасте 22-35 лет, венечный шов (его средняя часть) - в возрасте 24-41 года, ламбдовидный - в возрасте 26-42 лет, сосцевидно-затылочный - в 26-42 года, чешуйчатый шов зарастает редко. Процесс зарастания швов индивидуален.

В возрасте 60-65 лет начинаются инволютивные изменения в костях черепа, особенно области его свода. Разрежение и источение пластинок компактного вещества у пожилых людей отмечаются в 78% случаев. Происходит расширение диплоических каналов черепа; просвет части каналов облитерируется, исчезает. В старческом возрасте к остеопорозу присоединяются истончение костей, уменьшение их массы (96% случаев). Атрофия не захватывает участки, соответствующие контрфорсам, которые вследствие этого рельефно выделяются на наружной стороне свода черепа. Масса черепа, его эластические свойства снижаются, внешний рельеф черепа выражен менее отчетливо.

Индивидуальные варианты формы черепа. Форма черепа определяется отношением поперечного размера между правым и левым теменными буграми к продольному размеру, направленному от надпереносья к наружному затылочному бугру. Полученный показатель, выраженный в процентах, называют **черепным указателем** (показателем, **индексом).** Различают три формы черепа:

• ***долихоцефалическую*** (индекс менее 75);

• ***мезоцефалическую*** (индекс 75-80);
• ***брахицефалическую*** (индекс более 80).

При обзоре черепа сверху (вертикальная норма) различают эллипсоидную, пентагоноидную (пятиугольную), сфероидную, ромбовидную, овоидную, сфе-ноидную (в виде клина) и некоторые другие формы черепа.

При рождении череп имеет долихоцефалическую форму (благодаря его пластичности), которая сменяется через несколько месяцев на брахицефалическую (происходит увеличение поперечного размера мозгового отдела).

При характеристике лицевого отдела черепа (лица) используют **лицевой указатель,** выражаемый в процентах как отношение высоты лица (расстояние между серединой лобно-носового шва и серединой основания тела нижней челюсти) к так называемой скуловой ширине (расстояние между правой и левой скуловыми дугами).

Известны **аномальные формы** черепа:

• *башенный череп,* образующийся вследствие раннего закрытия ламбдовид-ного и венечного швов и усиленного роста в области сагиттального шва в ширину и высоту;

• *клиновидный череп,* сильно расширенный в лобной и суженный в затылочной части;

• *ладьевидный череп,* характеризующийся большой длиной и сильным выступанием лба и затылка (эта форма - результат ранней облитерации сагиттального шва и компенсаторного роста в венечном и ламбдовидном швах);

• *седловидный череп,* имеющий углубление в теменной области;

• *шлемообразный череп,* проявляющийся схождением теменных костей под более или менее острым углом друг к другу;

• *скошенный череп,* образующийся при асимметричной облитерации черепных швов.

В ряде случаев изменения формы черепа, его деформацию вызывают ис-скуственным путем (наложением в детском возрасте на голову разных повязок, длительном нахождении ребенка в положении на спине и соответствующим уплощением затылочной области и др.).

Половые особенности черепа

Внешний рельеф мужского черепа (бугры, борозды) обычно выражен четче, чем у женщин, что связано с лучшим развитием мускулатуры головы у мужчин. На мужских черепах глазницы имеют большую величину, придаточные пазухи носа часто имеют большие размеры и объем, чем у женщин. Вместимость и линейные размеры у мужского черепа значительнее, чем у женщин, что объясняется большими размерами тела у мужчин. Половые различия среди линейных размеров черепа наиболее выражены у его длины и ширины, а также у длины и ширины основания черепа (разница между черепами мужчин и женщин 4-5%).

Рентгеноанатомия черепа

На рентгенограмме головы в переднезадней проекции четко определяются в виде просветлений околоносовые пазухи: клиновидная, верхнечелюстная, лобная, решетчатые ячейки (накладываются на клиновидную пазуху) и сосцевидная пещера. Видны угол и ветвь нижней челюсти. В боковой проекции можно получить информацию о форме мозгового и лицевого отделов черепа. Костное нёбо определяется как белая узкая линия, заметны альвеолярный отросток верхнечелюстной кости, альвеолярный край нижней челюсти, корни зубов, околоносовые пазухи, а также гипофизарная ямка, ограниченная турецким седлом. Пирамида височной кости имеет вид треугольной тени, ее верхушка обращена кпереди и отходит до гипофизарной ямки; за ней видны сосцевидная пещера и сосцевидные ячейки. Позади пирамиды височной кости определяется борозда поперечного и сигмовидного синусов.

РАЗВИТИЕ ЧЕРЕПА У ЧЕЛОВЕКА

Мозговой отдел черепа образуется из мезенхимы, окружающей развивающийся головной мозг. Мезенхима постепенно преобразуется в соединительнотканную оболочку *(стадияперепончатого черепа).* В области свода перепончатый череп заменяется непосредственно костью *(костная стадия),* в области основании - вначале хрящевой тканью *(хрящевая стадия),* а затем костной. Небольшие участки хрящевой ткани - синхондрозы длительно сохраняются у взрослых людей в области основания черепа.

В мезенхиме между жаберными карманами у плода имеются хрящевые **жаберные дуги** (табл. 8). Две первые из них называются **висцеральными дугами** (рис. 72). Из них происходит формирование лицевого отдела черепа. Первая висцеральная дуга дает начало молоточку и наковальне - костям барабанной полости и меккелеву хрящу, на основе которого образуется нижняя челюсть. Вторая висцеральная дуга (подъязычная) участвует в образовании стремени, шиловидного отростка височной кости, малых рогов подъязычной кости. Тело и большие рога подъязычной кости формируются за счет материала третьей (первой жаберной) дуги.

Таблица 8. Производные висцеральных дуг и соответствующие им нервы у человека

Порядковый номер дуги	Наименование дуги	Производное дуги	Черепные нервы
Первая	Первая висцеральная (челюстная, мандибулярная)	Молоточек, наковальня, меккелев хрящ	Нижнечелюстной нерв (3-я ветвь тройничного нерва)
Вторая	Вторая висцеральная (подъязычная, гиоидная)	Стремя, шиловидный отросток височной кости, малые рога подъязычной кости, шилоподъязычная связка	Лицевой нерв
Третья	Первая жаберная	Большие рога и тело подъязычной кости	Языкоглоточный нерв
Четвертая	Вторая жаберная	Щитовидный хрящ гортани	Верхний гортанный нерв
Пятая	Третья жаберная	Щитовидный хрящ гортани	Нижний гортанный нерв

Основные этапы формирования отдельных костей черепа

Лобная кость развивается эндесмально (на основе перепончатой ткани) с 9-й недели жизни плода. Первые точки окостенения возникают в местах будущих лобных бугров. Срастание правой и левой половин лобной кости в единую кость наблюдается на 2-7-м году жизни. Лобная пазуха появляется на 12-м месяце жизни ребенка (табл. 9).

Таблица 9. Сроки появления придаточных пазух носа в костях черепа

Наименование околоносовой пазухи	Сроки появления пазухи
Лобная пазуха	12-й мес (после рождения)
Верхнечелюстная пазуха	5-6 мес (до рождения)
Сосцевидные ячейки	5-8 мес (после рождения)
Клиновидная пазуха	2-4 года
Ячейки решетчатой кости	9-12 мес (после рождения)

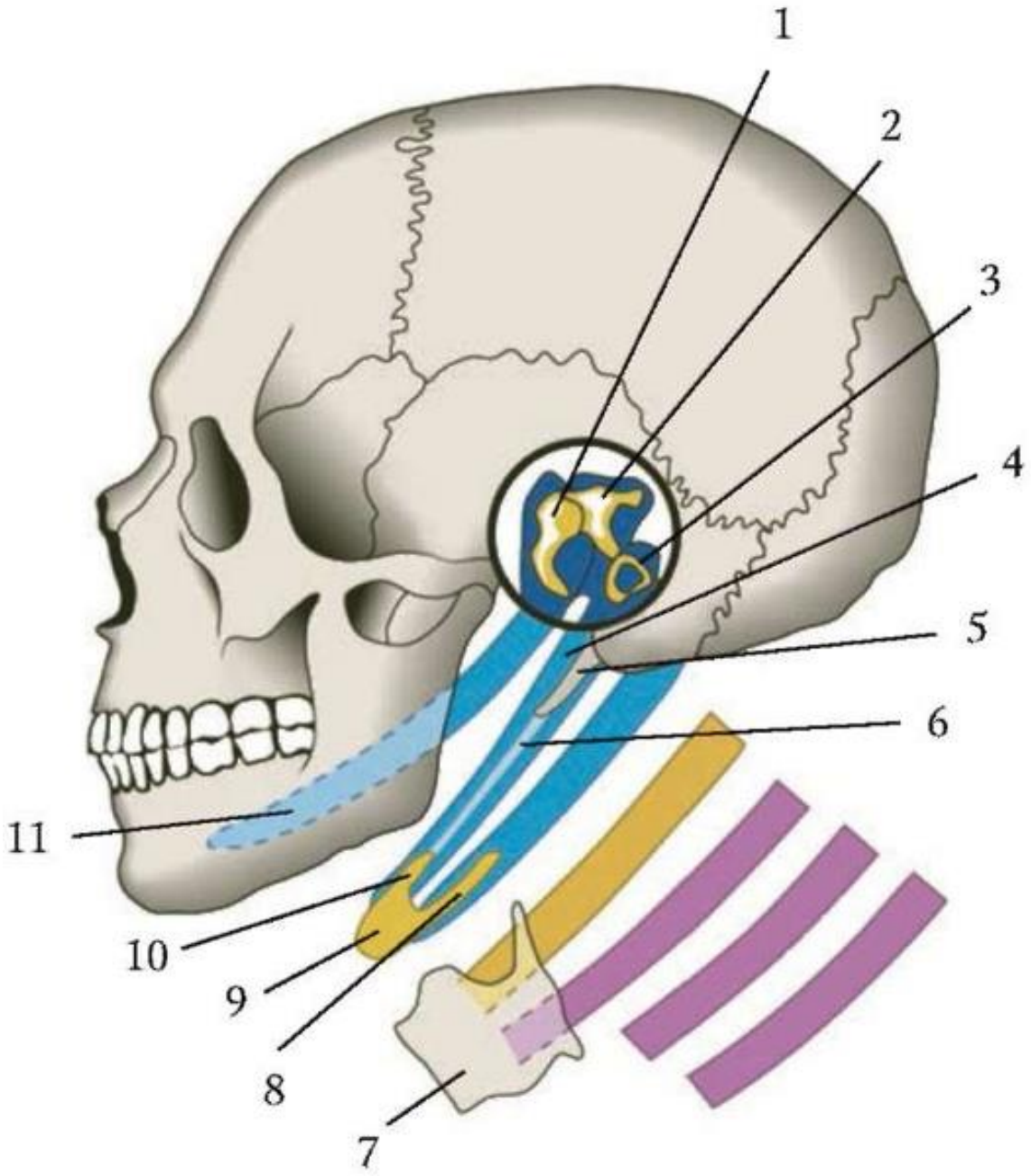

Рис. 72. Положение висцеральных и жаберных (I-V) дуг и их производных. Схема: 1 - молоточек; 2 - наковальня; 3 - стремя; 4 - подъязычная (II висцеральная) дуга; 5 - шиловидный отросток; 6 - шилоподъязычная связка; 7 - щитовидный хрящ; 8 - большой рог подъязычной кости; 9 - тело подъязычной кости; 10 - малый рог; 11 - меккелев хрящ

Клиновидная кость имеет сложное развитие. Большая часть ее развивается на основе хряща. Эндесмально образуются медиальная пластинка крыловидных отростков (кроме крючка), латеральные участки больших крыльев, клиновидные раковины. Первые точки окостенения появляются на 9-й неделе внутриутробного развития. К рождению клиновидная кость состоит из трех частей: тела и малых крыльев, больших крыльев с латеральной пластинкой крыловидного отростка и из медиальной пластинки. На 3-8-м году жизни они срастаются в единую кость.
Затылочная кость - все ее части, кроме верхней части затылочной чешуи, проходят три стадии окостенения, т.е. развиваются на основе хряща. Точки окостенения закладываются на 8-10-й неделе внутриутробной жизни. Они соединяются с образованием единой кости на 3-5-м году жизни.

Теменная кость развивается эндесмально. В соединительнотканной модели кости на месте будущего теменного бугра точка окостенения формируется на 8-й неделе внутриутробнго развития.

Решетчатая кость формируется на основе хрящевой обонятельной капсулы из трех точек окостенения: медиальной и двух латеральных. Из медиальной точки окостенения формируется перпендикулярная пластинка, из латеральных - решетчатые лабиринты. Единая кость образуется на 6-м году жизни.

Височная кость имеет сложное развитие. Ее пирамида образуется на основе хряща, точка окостенения в ней формируется на 5-6-м месяце внутриутробной жизни. Чешуйчатая и барабанная части развиваются эндесмально на 9-10-й неделе. Барабанная часть представлена барабанным кольцом. Сращение частей височной кости начинается после рождения и заканчивается обычно к 13 годам.

Верхнечелюстная кость формируется на основе перепончатой модели, начиная с конца 2-го месяца внутриутробной жизни.

Мелкие кости лицевого отдела черепа: сошник, нёбная, носовая, слезная и скуловая кости развиваются каждая из одной-двух точек окостенения, закладывающихся на 2-3-м месяце внутриутробной жизни. Основой для образования нижней носовой раковины, как и решетчатой кости, является хрящ обонятельной капсулы.

Нижняя челюсть формируется из соединительной ткани вокруг меккелева хряща. Вначале она состоит из двух симметричных половин. В каждой половине на 2-м месяце внутриутробного развития образуются несколько точек окостенения, постепенно срастающихся, а заключенный внутри хрящ постепенно рассасывается. Обе половины челюсти соединяются на 1-2-м году жизни.

Подъязычная кость образуется на основе материала второй висцеральной дуги (тело кости, малые рога) и первой жаберной дуги (большие рога). В теле и больших рогах точки окостенения появляются перед рождением, а в малых рогах - на 1-2-м году жизни. Единая кость образуется в результате срастания ее костных частей в возрасте 25-30 лет.

Непостоянные кости черепа

Непостоянные кости черепа, или **вставочные кости,** могут располагаться между постоянными костями в области швов черепа **(шовные кости,** *ossa suturalia, s. suturatum),* либо родничков **(кости родничков ,** *ossa fonticulorum),* либо внутри постоянных костей черепа **(островковые кости,** *ossa insularia).* Наличие непостоянных костей придает черепу человека индивидуальность. Для практической медицины знание возможных вариантов расположения непостоянных костей черепа определяется главным образом тем, что при травмах головы они на рентгеновских снимках могут быть приняты за трещины или отломки костей.

Вопросы для повторения и самоконтроля

1. Назовите роднички черепа новорожденного. Где располагается и когда зарастает каждый из родничков?

2. Какие периоды роста черепа выделяют у детей? Дайте характеристку каждому из этих периодов.

3. Назовите половые отличия в строении черепа.

4. Какие изменения происходят с костями черепа при старении?

5. Что такое висцеральные и жаберные дуги? Что развивается из каждой дуги?

6. Назовите основные варианты и аномалии костей черепа.

СКЕЛЕТ КОНЕЧНОСТЕЙ

Верхняя конечность отличается значительной подвижностью. Это обусловлено наличием ключицы, соединяющей верхнюю конечность с костями туловища, а также подвижными соединениями костей свободной верхней конечности между собой. Для **нижней конечности,** приспособленной для опоры и перемещения, характерны более массивные кости, меньшая подвижность соединений. У верхней и нижней конечностей имеются пояс конечностей и кости свободной части конечности.

КОСТИ ВЕРХНЕЙ КОНЕЧНОСТИ

У верхней конечности различают пояс верхних конечностей и две свободные части конечности (руки).

Пояс верхних конечностей *(cingulum membri superioris),* или **плечевой пояс,** образован двумя ключицами, двумя лопатками и верхней частью грудины. **Свободная часть верхней конечности** *(pars libera membri superioris)* образована плечевой, лучевой и локтевой костями и костями кисти. Скелет кисти включает в себя кости запястья, пястья и фаланги пальцев (рис. 73).

Кости пояса верхних конечностей

Лопатка *(scapula)* - плоская кость треугольной формы, прилежащая к задне-латеральной стороне грудной клетки. У лопатки различают три края (рис. 74). **Медиальный край** *(margo medialis)* обращен к позвоночнику; **латеральный край** *(margo lateralis)* - кнаружи и вниз, к подмышечной впадине. **Верхний край** *(margo superior)* имеет *вырезку лопатки (incisura scapulae)*, где проходят надлопаточные сосуды и нерв. **Верхний** (медиальный) **угол** *(angulus superior)* лопатки закруглен, обращен кверху и медиально. **Нижний угол** *(angulus inferior)* лопатки утолщен, обращен книзу. **Латеральный угол** *(angulus lateralis)* утолщен, на нем располагается *суставная впадина (cavitas glenoidalis)* для соединения с головкой плечевой кости. От остальной части лопатки латеральный угол отделен небольшим сужением - *шейкой лопатки (collum scapulae)* . Над верхним краем суставной впадины находится *надсуставной бугорок (tuberculum supraglenoidale),* под суставной впадиной - *подсуставной бугорок (tuberculum infraglenoidale)* .

Реберная (передняя) *поверхность (facies costalis)* образует незначительно выраженную *подлопаточную ямку (facies subscapularis)*. *Задняя поверхность (facies posterior)* лопатки выпуклая, имеет гребень - **ость лопатки** *(spina scapulae)* , над которым имеется *надостная ямка (fossa supraspinata),* а под ним - *подост-ная ямка (fossa infraspinata).* Ость лопатки на своем свободном латеральном конце расширяется и образует уплощенный отросток - *акромион (acromion),* на его верхушке имеется *суставная поверхность (facies articularis acromii)* для сочленения с ключицей. От верхнего края лопатки кпереди отходит изогнутый *клювовидный отросток (processus coracoideus)*, вначале он идет кверху, затем изгибается кпереди и латерально.

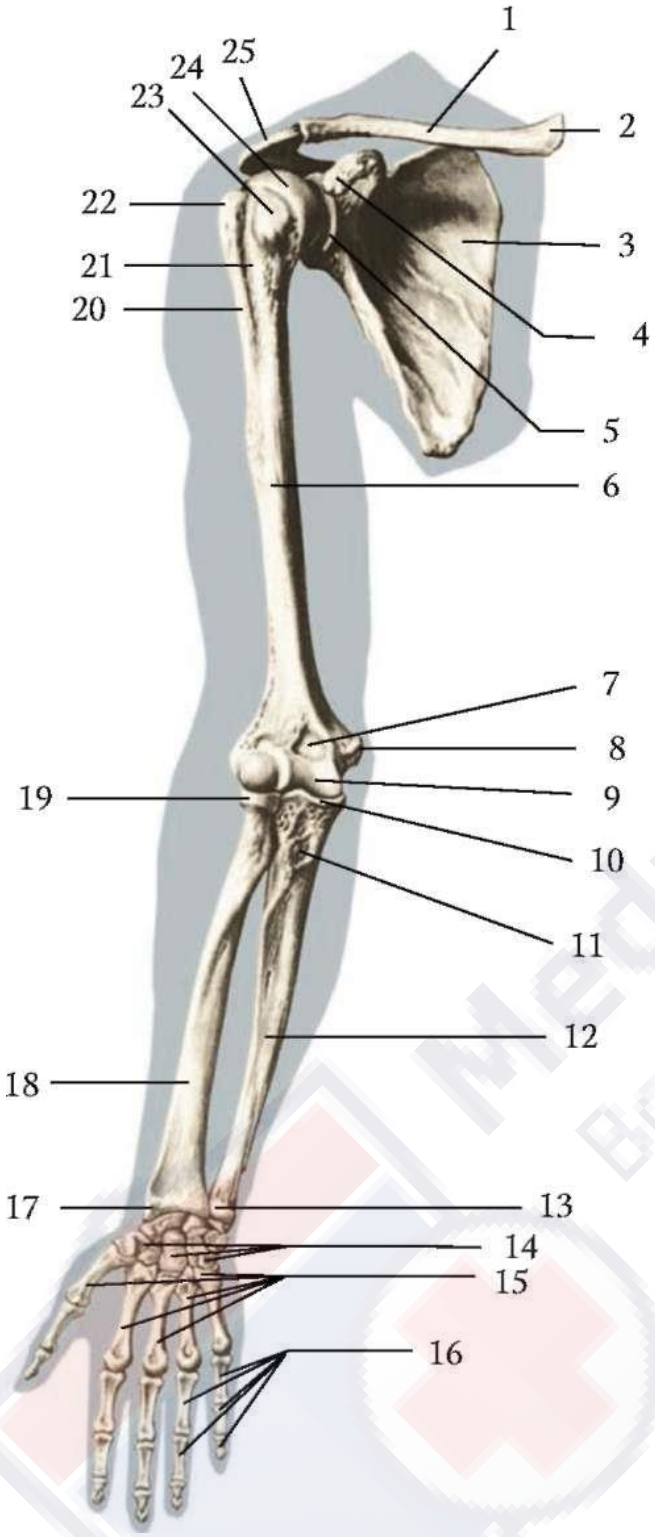

Рис. 73. Кости верхней конечности, правой (вид спереди): 1 - ключица; 2 - грудинный конец ключицы; 3 - лопатка; 4 - клювовидный отросток лопатки; 5 - суставная впадина лопатки; 6 - плечевая кость; 7 - венечная ямка плечевой кости; 8 - медиальный надмыщелок; 9 - блок плечевой кости; 10 - венечный отросток локтевой кости; 11 - бугристость локтевой кости; 12 - локтевая кость; 13 - головка локтевой кости; 14 - кости запястья; 15 - I-V пястные кости; 16 - фаланги пальцев; 17 - шиловидный отросток лучевой кости; 18 - лучевая кость; 19 - головка лучевой кости; 20 - гребень большого бугорка плечевой кости; 21 - межбугорковая борозда; 22 - большой бугорок плечевой кости; 23 - малый бугорок плечевой кости; 24 - головка плечевой кости; 25 - акромион

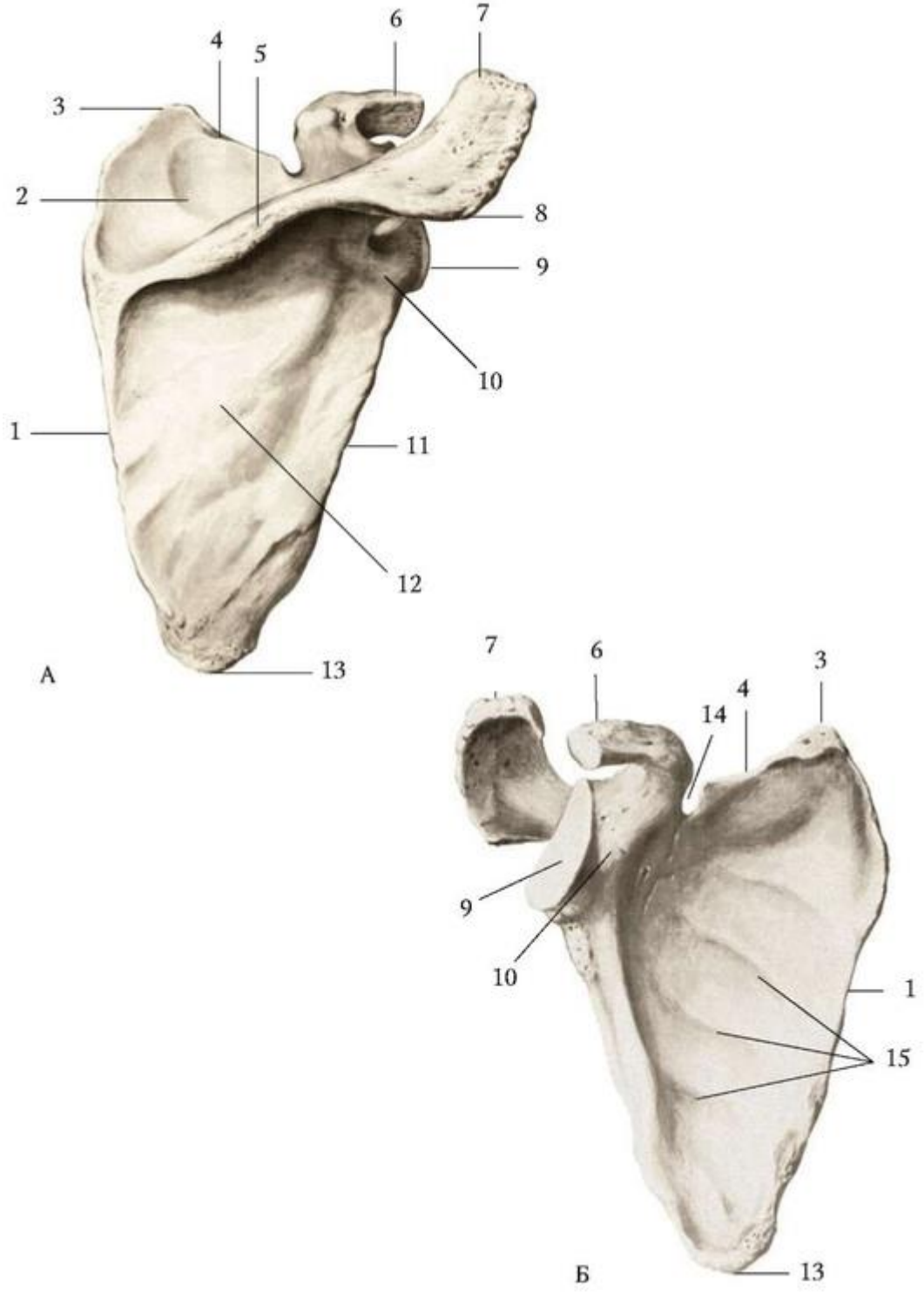

Рис. 74. Лопатка, правая: А - вид сзади; Б - вид спереди; 1 - медиальный край; 2 - надостная ямка; 3 - верхний угол; 4 - верхний край; 5 - ость лопатки; 6 - клювовидный отросток; 7 - акромион; 8 - угол акромиона; 9 - суставная впадина лопатки (латеральный угол лопатки); 10 - шейка лопатки; 11 - латеральный край; 12 - подостная ямка; 13 - нижний угол; 14 - вырезка лопатки; 15 - передняя (реберная) поверхность лопатки (мышечные линии)

Ключица *(clavicula)* представляет собой изогнутую трубчатую кость, находящуюся между акромионом лопатки и ключичной вырезкой грудины. Выделяют тело ключицы, акромиальный и грудинный ее концы (рис. 75). *Тело ключицы (corpus claviculae)* на нижней поверхности имеет крупное питательное отверстие, а вблизи акромиального конца находится *борозда подключичной мышцы (sulcus musculi subclavii).* **Грудинный конец** *(extremitassternalis)* ключицы

имеет *грудинную суставную поверхность (facies articularis sternalis)* для сочленения с грудиной. Возле грудинного конца ключицы расположено *вдавление реберно-ключичной связки (impressio ligamenti costoclavicularis).* **Акромиальный конец** *(extremitas acromialis)* ключицы шире, но тоньше грудинного, на наружно-нижней части имеет *акромиальную суставную поверхность (facies articularis acromialis).* На нижней поверхности ключицы, в области акромиального конца, имеются *конусовидный бугорок (tuberculum conoideum)* и *трапециевидная линия (linea trapezoidea),* вместе составляющие *бугристость клювовидно-ключичной связки (tuberositas ligamenti coracoclavicularis)* .



Рис. 75. Ключица, правая: А - вид сверху; Б - вид снизу; 1 - грудинный конец; 2 - конусовидный бугорок; 3 - тело ключицы; 4 - акромиальная суставная поверхность; 5 - акромиальный конец; 6 - вдавление реберно-ключичной связки; 7 - борозда подключичной мышцы; 8 - грудинная суставная поверхность

Кости свободной части верхних конечностей

Скелет свободной части верхних конечностей включает плечевую кость, кости предплечья и кисти.

Плечевая кость

Плечевая кость *(humerus)* длинная трубчатая, имеющая два эпифиза и **тело плечевой кости** *(corpus humeri)* - ее **диафиз** *(diαphysis)* (рис. 76). Верхний эпифиз кости утолщен, образует **головку плечевой кости** *(caput humeri).* Периферия головки отграничена от остальной части кости круговым сужением - *анатомической шейкой (colum anatomicum).* Возле шаровидной головки находится *большой бугорок (tuberculum majus)*, а медиальнее его - *малый бугорок (tuberculum minus)* плечевой кости. От большого бугорка книзу идет *гребень большого бугорка (crista tuberculi majoris)*. От малого бугорка вниз идет *гребень малого бугорка (crista*

tuberculi minoris). Между бугорками находится *межбугорковая борозда (sulcus intertubercularis)*, к которой прилежит сухожилие длинной головки двуглавой мышцы плеча. Между головкой и телом плечевой кости расположена *хирургическая шейка (colum chirurgicum)* - место наиболее частых переломов. Тело плечевой кости в верхней части имеет цилиндрическую форму, ниже становится трехгранным. У тела плечевой кости различают переднемедиальную, переднелатеральную и заднюю поверхности, а также *латеральный* и *медиальный края (margo lateralis et medialis)*. На *переднелатеральной поверхности (facies anterolateralis)* тела кости, чуть выше ее середины, располагается *дельтовидная бугристость (tuberositas deltoidea)* для прикрепления дельтовидной мышцы. На *переднемедиальной поверхности (facies anteromedialis)* находится питательное отверстие, через которое проходят питающие кость сосуды и нервные волокна. На *задней поверхности (facies posterior)* плечевой кости спирально сверху вниз проходит *борозда лучевого нерва (sulcus nervi radialis).* Нижний конец кости **(дистальный эпифиз)** расширен и образует **мыщелок плечевой кости** *(condylus humeri).* Медиальная часть мыщелка - *блок плечевой кости (trochlea humeri)* - служит для соединения с локтевой костью. Латеральная часть мыщелка - *головка мыщелка плечевой кости (capitulum humeri),* соединяется с лучевой костью. Над блоком плечевой кости спереди находится *венечная ямка (fossa coronoidea),* латеральнее ее - *лучевая ямка (fossa radialis).* Сзади над блоком плечевой кости имеется глубокая лучевая *ямка локтевого отростка (fossa olecrani).* С медиальной и латеральной сторон над мыщелком расположены два возвышения - *медиальный* и *латеральный надмыщелки (epicondyli medialis et lateralis).* По задней стороне поверхности медиального надмыщелка проходит *борозда локтевого нерва (sulcus nervi ulnaris).* Каждый из двух надмыщелков кверху переходит соответственно в *медиальный* и *латеральный надмыщелковые гребни (cristae supracondylares medialis et lateralis)* .

Кости предплечья

Кости предплечья представлены локтевой костью, расположенной медиально, и лучевой костью, расположенной латерально (рис. 77).

Лучевая кость *(radius)* на верхнем конце имеет утолщение **(головка лучевой кости,** *caput radii),* содержащее углубление - *суставную ямку (fovea articularis),* под которой находится цилиндрическая *суставная окружность (circumferentia articularis)*.

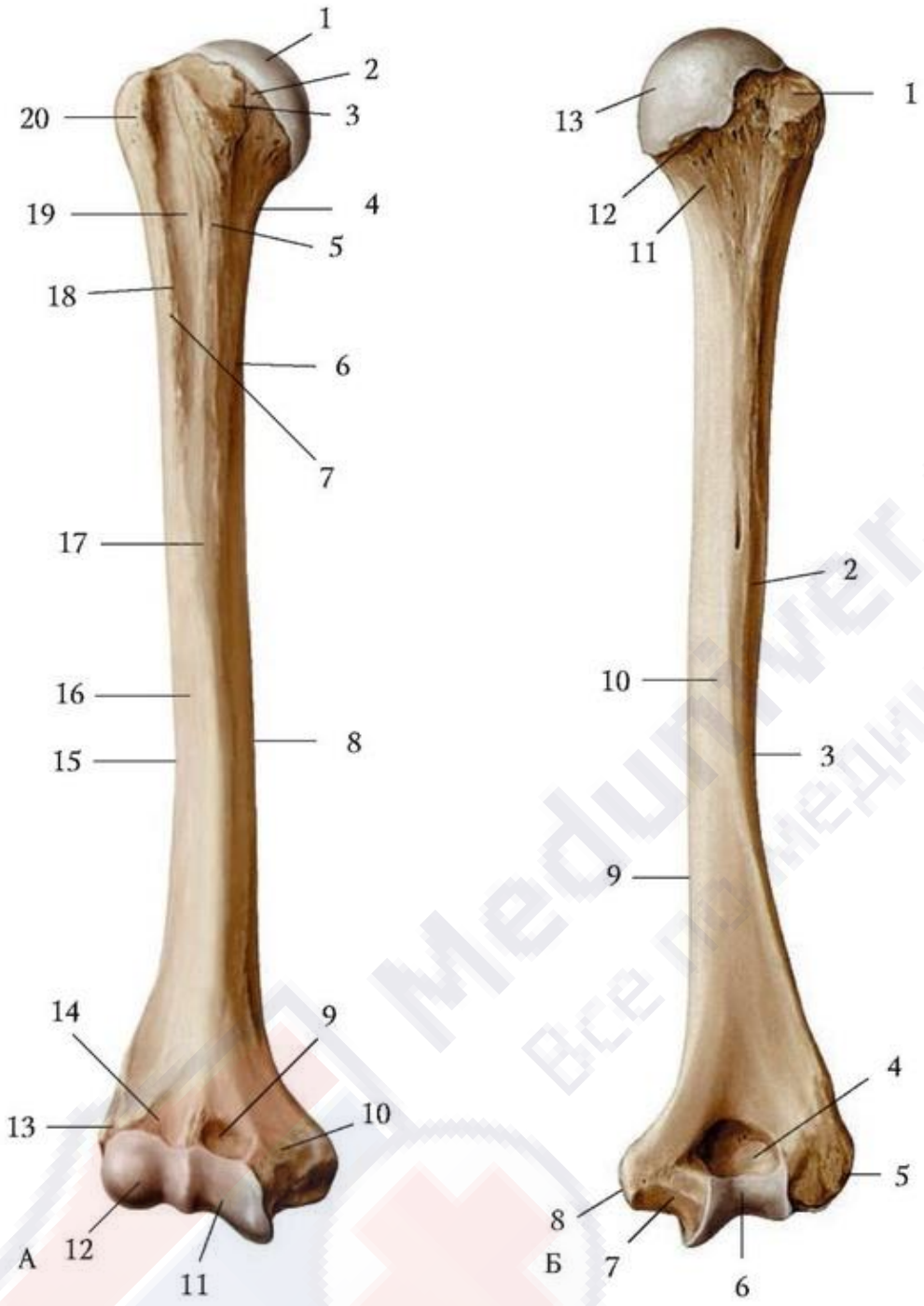

Рис. 76. Плечевая кость, правая. А - вид спереди: 1 - головка плечевой кости; 2 - анатомическая шейка; 3 - малый бугорок; 4 - хирургическая шейка; 5 - гребень малого бугорка; 6 - передняя медиальная поверхность; 7 - питательное отверстие; 8 - медиальный край; 9 - венечная ямка; 10 - медиальный надмыщелок; 11 - блок плечевой кости; 12 - головка мыщелка плечевой кости; 13 - латеральный надмыщелок; 14 - лучевая ямка; 15 - латеральный край; 16 - передняя латеральная поверхность; 17 - дельтовидная бугристость; 18 - гребень большого бугорка; 19 - межбугорковая борозда; 20 - большой бугорок. Б - вид сзади: 1 - большой бугорок; 2 - борозда лучевого нерва; 3 - латеральный край; 4 - ямка локтевого отростка; 5 - латеральный надмыщелок; 6 - блок плечевой кости; 7 - борозда локтевого нерва; 8 - медиальный надмыщелок; 9 - медиальный край; 10 - задняя поверхность; 11 - хирургическая шейка; 12 - анатомическая шейка; 13 - головка плечевой кости

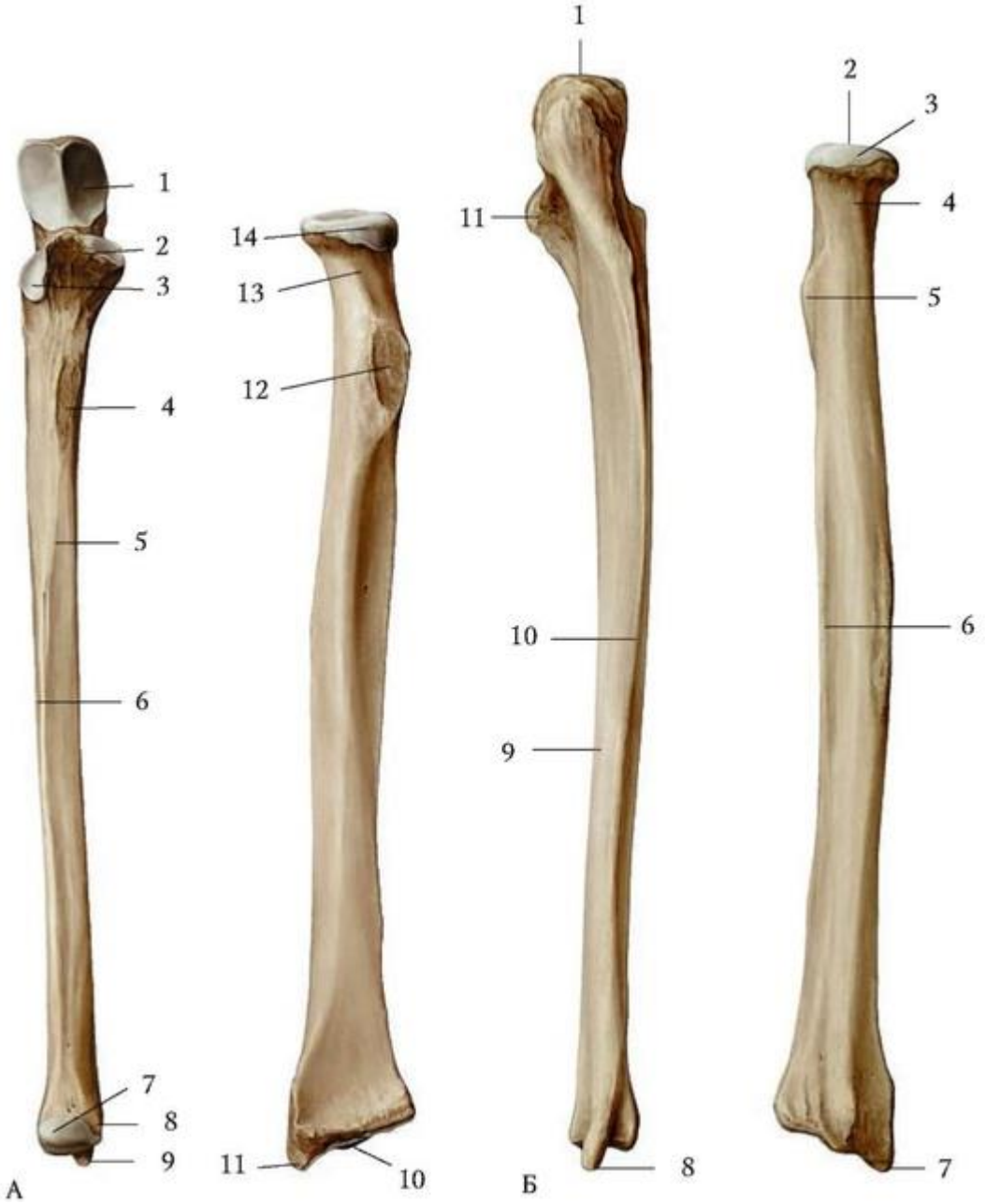

Рис. 77. Локтевая (А) и лучевая (Б) кости, правые. А - вид спереди: 1 - блоковидная вырезка; 2 - венечный отросток; 3 - лучевая вырезка; 4 - бугристость локтевой кости; 5 - тело локтевой кости (передняя поверхность); 6 - межкостный край; 7 - суставная окружность; 8 - головка локтевой кости; 9 - шиловидный отросток локтевой кости; 10 - запястная суставная поверхность лучевой кости; 11 - шиловидный отросток лучевой кости; 12 - бугристость лучевой кости; 13 - шейка лучевой кости; 14 - суставная окружность (лучевой кости). Б - вид сзади: 1 - локтевой отросток; 2 - головка лучевой кости; 3 - суставная окружность (лучевой кости); 4 - шейка лучевой кости; 5 - бугристость лучевой кости; 6 - межкостный край; 7 - шиловидный отросток лучевой кости; 8 - шиловидный отросток локтевой кости; 9 - медиальная поверхность (локтевой кости); 10 - задний край (локтевой кости); 11 - венечный отросток

Расположенная под головкой суженная *шейка лучевой кости (collum radii)* имеет *бугристость лучевой кости (tuberositas radii)* - место прикрепления сухожилия двуглавой мышцы плеча. **Тело лучевой кости** *(corpus radii)* имеет трехгранную форму - три поверхности: переднюю, заднюю и латеральную, между которыми различают передний, задний и межкостный края. *Передний край*

(margo anterior) и *задний край (margoposterior)* тела кости закруглены, а *межкостный край (margo interosseus),* обращенный к локтевой кости, заострен. *Передняя поверхность (facies anterior)* тела лучевой кости вогнутая, *задняя поверхность (facies posteror) и медиальная поверхность (faciesmedialis)* гладкие. На нижнем конце кости с медиальной стороны имеется локтевая вырезка *(incisura ulnaris radii),* с латеральной стороны - *шиловидный отросток* лучевой кости *(processus styloideus)*, над которым находится *надшиловидный гребень (crista suprastyloidea)*. На задней поверхности дистального эпифиза лучевой кости, ближе к шиловидному отростку, находится *дорсальный бугорок (tuberculum dorsale)*. На задней поверхности нижнего эпифиза лучевой кости располагаются *борозды сухожилий мышц-разгибателей (sulci tendinum musculorum extensorum),* разделенные небольшими гребешками. На нижней поверхности дистального конца расположена вогнутая *запястная суставная поверхность (facies articularis carpalis),* соединяющаяся с костями запястья.

Локтевая кость (ulna) имеет тело, верхний и нижний эпифизы. На верхнем эпифизе имеется *блоковидная вырезка (incisura trochlearis)* для соединения с блоком плечевой кости. Эта вырезка оканчивается двумя отростками. Задний *локтевой отросток (olecranon)* более массивный. Передний, более короткий, *венечный отросток (processus coronoideus)* с латеральной стороны образует *лучевую вырезку (incisura radialis)* для соединения с головкой лучевой кости. Позади лучевой вырезки находится *гребень супинатора (crista m. supinatoris),* следующий книзу и достигающий верхних отделов тела кости. **Тело локтевой кости** *(corpus ulnae)* имеет передний, задний и межкостный края, переднюю, заднюю и медиальную поверхности. *Передний край (margo anterior)* закруглен, *задний край (margo posterior)* направлен кзади, заостренный *межкостный край (margo interosseus)* обращен к лучевой кости. *Передняя поверхность (facies anterior)* тела локтевой кости чуть вогнутая, в верхних отделах имеет *бугристость локтевой кости (tuberositas ulnae). Задняя поверхность (faciesposterior)* тела локтевойкости направлена кзади, медиальная поверхность *(facies medialis)* - в сторону медиального края предплечья. Дистальный конец локтевой кости (нижний эпифиз) оканчивается *головкой (caput ulnae),* от которой медиально отходит *шиловидный отросток (processus styloideus ulnae).* Головка имеет *суставную окружность (circumferentia articularis)* для соединения с лучевой костью.

Кости кисти

Кости **кисти** *(carpus)* подразделяются на запястье, пястье и фаланги пальцев (рис. 78). У запястья различают восемь губчатых костей, образующих два ряда. В проксимальном ряду **костей запястья** *(ossa carpi)* находятся ладьевидная, полулунная, трехгранная и гороховидная кости, в дистальном ряду - кость-трапеция (большая многоугольная), трапециевидная (малая треугольная), головчатая и крючковидная кости.

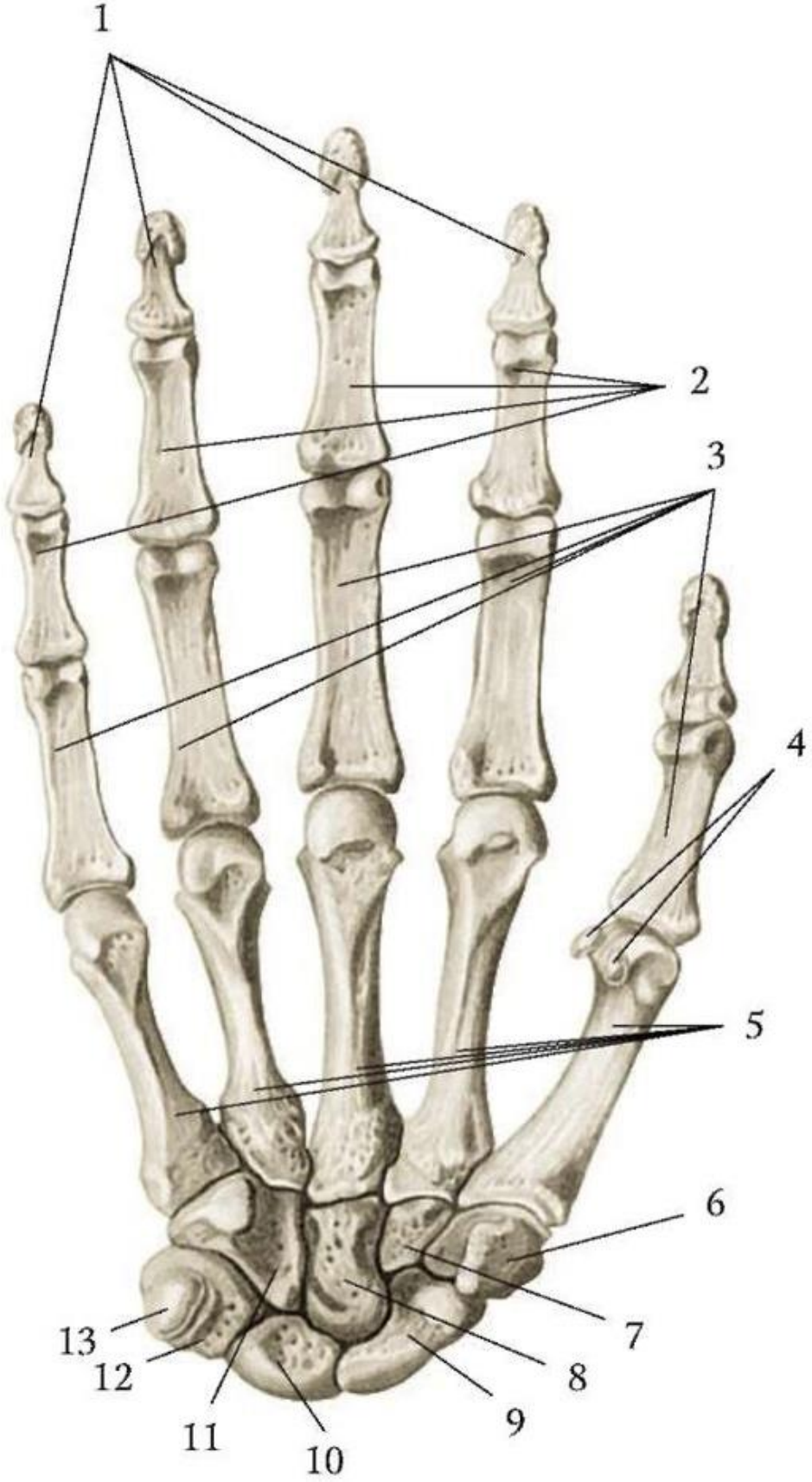

Рис. 78. Кости кисти, правой (вид спереди, ладонная сторона): 1 - дистальные фаланги пальцев; 2 - средние фаланги пальцев; 3 - проксимальные фаланги пальцев; 4 - сесамовидные кости; 5 - пястные кости; 6 - кость-трапеция; 7 - трапециевидная кость; 8 - головчатая кость; 9 - ладьевидная кость; 10 - полулунная кость; 11 - крючковидная кость; 12 - трехгранная кость; 13 - гороховидная кость

Ладьевидная кость *(os scaphoideum)* располагается наиболее латерально. Ее ладонная поверхность вогнутая, в нижнем отделе имеется *бугорок ладьевидной кости (tuberculum ossis scaphoidei)* .

Полулунная кость (os *lunatum)* находится в первом ряду костей запястья, располагаясь медиальнее ладьевидной кости.

Трехгранная кость (os *triquetrum)* расположена медиальнее полулунной.

Гороховидная кость (os *pisiforme)* расположена кпереди от трехгранной кости, в толще сухожилия локтевого сгибателя кисти.

Во втором ряду костей запястья наиболее латеральное положение занимает **кость-трапеция** (os *trapezium).* **Трапециевидная кость** (os *trapezoideum)* расположена медиальнее кости-трапеции. **Головчатая кость** *(os capitatum)* в проксимальной своей части имеет почти шаровидную головку. Остальная часть головчатой кости утолщена. **Крючковидная кость** (os *hamatum)* находится медиальнее головчатой кости. На передней (ладонной) поверхности крючко-видной кости имеется изогнутый латерально отросток - *крючок крючковидной кости (hamulus ossis hamati).*

Пять коротких трубчатых **пястных костей** *(ossa metacarpi)* образуют костную основу **пясти** *(metacarpus)*. Их счет ведется от большого пальца (I) к мизинцу (V). Каждая пястная кость имеет основание, тело и головку. *Основание пястных костей (basis ossis metacarpi)* сочленяются с костями второго ряда запястья. Основание III пястной кости в заднелатеральном отделе имеет *шиловидный отросток (processus styloideus ossis metacarpi tertii)*. **Тело** каждой пястной кости *(corpus ossis metacarpi)* имеет заднюю (тыльную), латеральную (лучевую) и медиальную (локтевую) поверхности. Тело пястных костей выгнуто в тыльную сторону. *Головка* каждой *пястной кости (caput ossis metacarpi)* полушаровидной формы, заканчивается выпуклой суставной поверхностью для соединения с основанием проксимальной фаланги соответствующего пальца.

Кости пальцев кисти

У кисти различают самый короткий и толстый **большой палец** *(polex),* **указательный (второй) палец** *(digitus secundus), средний палец (digitus medius),* самый длинный, затем четвертый **безымянный палец** *(digitus anularis)* и **мизинец** *(digitus minimus),* находящийся наиболее медиально.

Фаланги пальцев *(phalanges digitorum)* представляют собой короткие трубчатые кости. В составе всех пальцев, кроме большого, различают по три фаланги: проксимальную, среднюю и дистальную. Большой палец имеет лишь проксимальную и дистальную фаланги. *Проксимальные фаланги (phalanx proximalis)* самые длинные, *дистальные фаланги (phalanx distalis)* - наиболее короткие. У каждой фаланги различают *основание* (basis phalangis), *тело* (corpus phalangis) и *головку (caput phalangis).* Основание каждой фаланги имеет суставную поверхность, а у дистальной фаланги имеется *бугристость дистальной фаланги (tuberositas phalangis distalis),* где располагается ноготь.

Вопросы для повторения и самоконтроля

1. Какие поверхности и края имеет лопатка?

2. Назовите концы ключицы. Какие возвышения имеются на нижней поверхности ключицы?

3. Назовите поверхности тела плечевой кости. Назовите ямки в области мыщелка плечевой кости.

4. Назовите кости первого и второго ряда костей запястья.

КОСТИ НИЖНЕЙ КОНЕЧНОСТИ

У **нижних конечностей** выделяют кости пояса нижних конечностей (тазового пояса) и кости свободной части нижних конечностей (рис. 79). **Пояс нижних конечностей,** или **тазовый пояс** *(cingulum membri inferioris),* образован парной тазовой костью, соединяющимися спереди друг с другом, а сзади - с крестцом. **Скелет свободной части нижней конечности** *(sceleton membri inferioris liberi)* представлен бедренной, большеберцовой и малоберцовой костями голени и костями стопы. Скелет стопы образован костями предплюсны, плюсны и фалангами пальцев. В области коленного сустава располагается самая крупная сесамовидная кость - надколенник.

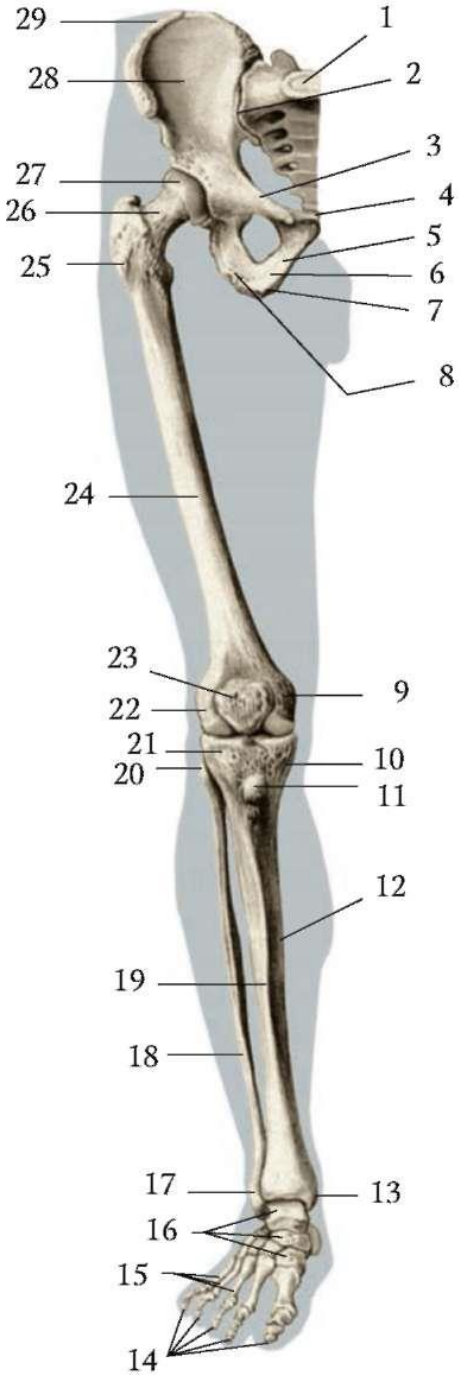

Рис. 79. Кости нижней конечности (вид спереди): 1 - крестец; 2 - крестцово-подвздошный сустав; 3 - верхняя ветвь лобковой кости; 4 - симфизиальная поверхность лобковой кости; 5 - нижняя ветвь лобковой кости; 6 - ветвь седалищной кости; 7 - седалищный бугор; 8 - тело седалищной кости; 9 - медиальный надмыщелок бедренной кости; 10 - медиальный мыщелок большеберцовой кости; 11 - бугристость большеберцовой кости; 12 - тело большеберцовой кости; 13 - медиальная лодыжка; 14 - фаланги пальцев; 15 - кости плюсны; 16 - кости предплюсны; 17 - латеральная лодыжка; 18 - малоберцовая кость; 19 - передний край большеберцовой кости; 20 - головка малоберцовой кости; 21 - латеральный мыщелок большеберцовой кости; 22 - латеральный надмыщелок бедренной кости; 23 - надколенник; 24 - бедренная кость; 25 - малый вертел бедренной кости; 26 - шейка бедренной кости; 27 - головка бедренной кости; 28 - крыло подвздошной кости; 29 - подвздошный гребень

Источник KingMed.info

Кости пояса нижних конечностей

Тазовая кость *(os coxae)* образуется в результате срастания подвздошной, лобковой и седалищной костей (рис. 80). Тела этих трех костей в месте соединения образуют **вертлужную впадину** *(acetabulum)* - суставную ямку для головки бедренной кости. Периферическая часть вертлужной впадины - *полулунная поверхность (facies lunata),* ограничена снаружи *краем вертлужной впадины (margo acetabuli).* Центральная часть вертлужной впадины глубокая *(ямка вертлужной впадины, fossa acetabuli).* Над вертлужной впадиной находится *над-вертлужная борозда (sulcus supraacetabularis)* .

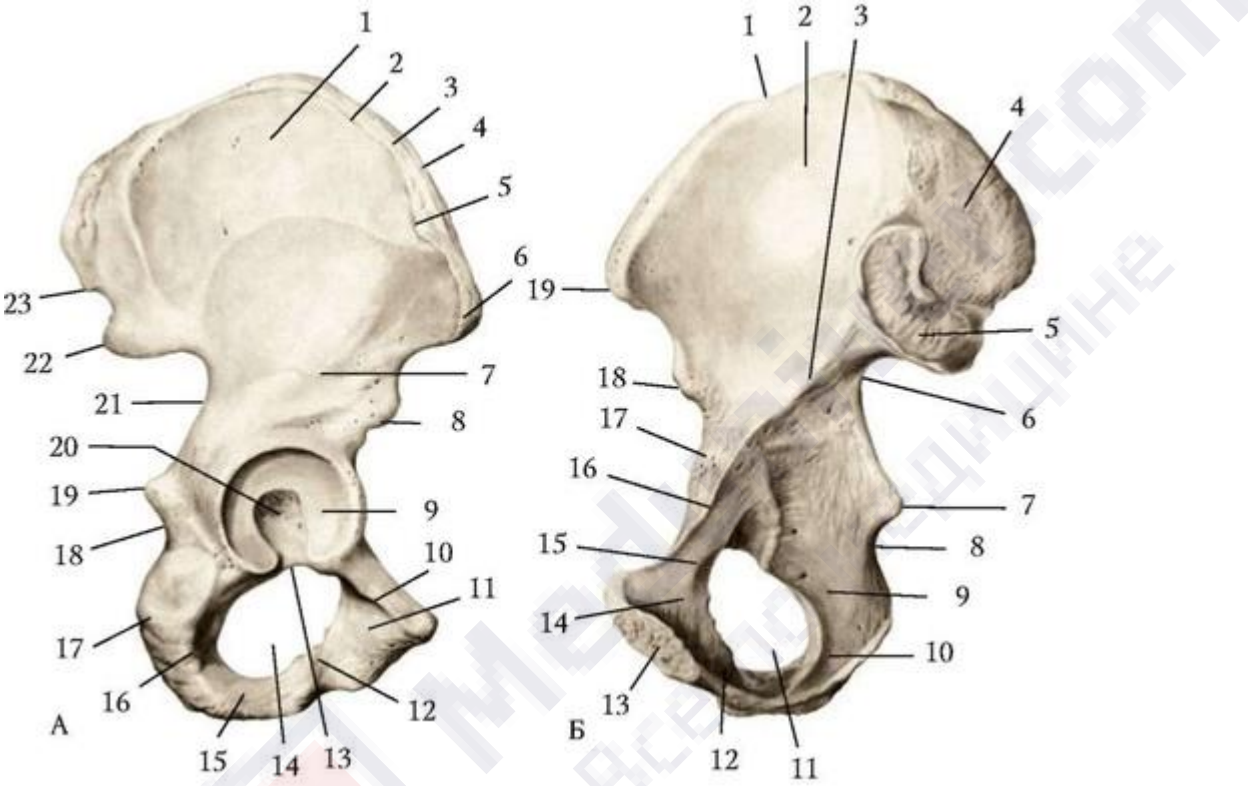

Рис. 80. Тазовая кость, правая. А - вид снаружи, сзади: 1 - подвздошная кость; 2 - наружная губа; 3 - промежуточная линия; 4 - внутренняя губа; 5 - передняя ягодичная линия; 6 - верхняя передняя подвздошная ость; 7 - нижняя ягодичная линия; 8 - нижняя передняя подвздошная ость; 9 - полулунная поверхность; 10 - запирательный гребень; 11 - нижняя ветвь лобковой кости; 12 - запирательная борозда; 13 - вертлужная вырезка; 14 - запирательное отверстие; 15 - ветвь седалищной кости; 16 - тело седалищной кости; 17 - седалищный бугор; 18 - малая седалищная вырезка; 19 - седалищная ость; 20 - вертлужная ямка; 21 - большая седалищная вырезка; 22 - задняя нижняя подвздошная ость; 23 - задняя верхняя подвздошная ость. Б - вид изнутри, из полости таза: 1 - подвздошный гребень; 2 - подвздошная ямка; 3 - дугообразная линия; 4 - подвздошная бугристость; 5 - ушковидная поверхность; 6 - большая седалищная вырезка; 7 - седалищная ость; 8 - малая седалищная вырезка; 9 - тело седалищной кости; 10 - ветвь седалищной кости; 11 - запирательное отверстие; 12 - нижняя ветвь лобковой кости; 13 - симфизиальная поверхность; 14 - верхняя ветвь лобковой кости; 15 - лобковый бугорок; 16 - гребень лобковой кости; 17 - подвздошно-лобковое возвышение; 18 - нижняя передняя подвздошная ость; 19 - верхняя передняя подвздошная ость

Подвздошная кость (os *ileum)* имеет утолщенный нижний отдел и верхний расширенный отдел - **крыло подвздошной кости** (ala *ossis ilii),* сверху образующий *подвздошный гребень (crista*

iliaca). На подвздошном гребне сверху заметны три шероховатые линии: *наружная губа (labium externum)* , расположенная латерально, *внутренняя губа (labium internum)* и *промежуточная линия (linea intermedia)* между ними. Спереди находится *верхняя передняя подвздошная ость (spina iliaca anterior superior)* и ниже - *нижняя передняя подвздошная ость (spina iliaca anterior inferior)*. Сзади подвздошный гребень заканчивается *верхней задней подвздошной остью (spina iliaca posterior superior)* и *нижнейзадней подвздошной остью (spina iliaca posterior inferor)*.
На *дорсолатеральной поверхности* крыла подвздошной кости заметны *передняя ягодичная линия (linea glutea anterior),* начинающаяся от верхней передней подвздошной ости, направляется кзади и доходит до большой седалищной вырезки. *Задняя ягодичная линия (linea glutea posterior)* находится кпереди от верхней задней подвздошной ости, направляется вниз. *Нижняя ягодичная линия (linea glutea inferior)* расположена над верхним краем вертлужной впадины.

На вогнутой поверхности крыла подвздошной кости находится пологая **подвздошная ямка** *(fossa iliaca),* ограниченная снизу *дугообразной линией (linea arcuata)*. Сзади эта линия достигает *ушковидной поверхности (facies auricularis)*, а спереди переходит в *подвздошно-лобковое возвышение (eminentia iliopubica)*. Над ушковидной поверхностью видна *подвздошная бугристость (tuberositas iliaca)* - место прикрепления мощных связок.

Лобковая кость (os *pubis)* имеет тело (утолщенную часть) и две ветви. **Тело лобковой кости** *(corpus ossis pubis)* образует передний отдел вертлужной впадины. От тела вперед отходит верхняя **ветвь лобковой кости** *(ramus superior ossis pubis),* направляющаяся кпереди, книзу и медиально. Ее верхний край заострен и образует *гребень лобковой кости (pecten ossis pubis)*. Нижний заостренный край верхней ветви лобковой кости заострен, формирует *запирательный гребень (crista obturatoria)*. Впереди верхняя ветвь образует резкий изгиб и продолжается в нижнюю **ветвь лобковой кости** *(ramus inferior ossis pubis)*. Верхняя ветвь имеет *лобковый бугорок (tuberculum pubicum)*, книзу от которого находится плоская *симфизальная поверхность (facies symphysialis),* для сочленения с лобковой костью противоположной стороны.
Седалищная кость (os *ischii)* имеет тело, составляющее нижнюю часть вертлужной впадины. Отходящая от **тела седалищной кости** *(corpus ossis ischii)* книзу **ветвь седалищной кости** *(ramus ossis ischii)* образует утолщение - *седалищный бугор (tuber ischiadicum)*. Направленная кзади от тела седалищной кости *седалищная ость (spina ischiadica)* разделяет *большую* и малую седалищные вырезки *(incisura ischiadica major et incisura ischiadica minor)*. **Ветвь седалищной кости** *(ramus ossis ischii),* соединяясь с нижней ветвью лобковой кости, ограничивает **запирательное отверстие** *(foramen obturatum),* в верхнепереднем крае которого находится *запирательная борозда (sulcus obturatorius).*

Кости свободной части нижней конечности

Скелет свободной части нижней конечности образуют бедренная кость, кости голени и стопы.

Бедренная кость

Бедренная кость *(femur),* типичная длинная трубчатая, имеет удлиненное тело и два утолщенных конца (рис. 81). Проксимальный конец образует расположенную на длинной шейке **головку бедренной кости** *(caput femoris)* для соединения с тазовой костью. Головка на своей верхней части имеет небольшую *ямку головки бедренной кости (fovea capitis femoris)*. На границе шейки и тела кости имеются два выступа - вертелы. *Большой вертел (trochanter major)*

Источник KingMed.info

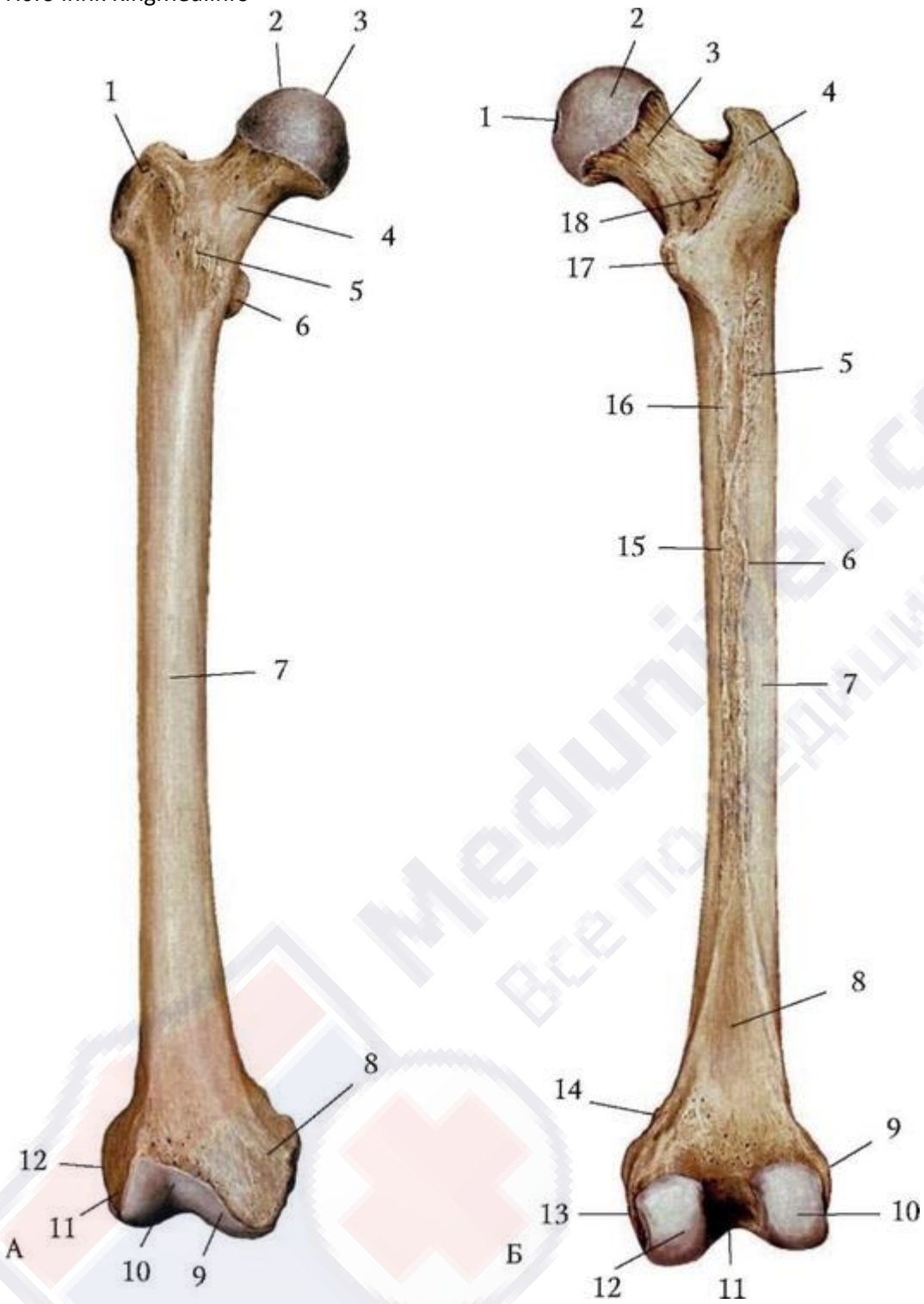

Рис. 81. Бедренная кость, правая. А - вид спереди: 1 - большой вертел; 2 - головка бедренной кости; 3 - ямка головки бедренной кости; 4 - шейка бедренной кости; 5 - межвертельная линия; 6 - малый вертел; 7 - передняя поверхность; 8 - медиальный надмыщелок; 9 - медиальный мыщелок; 10 - надколенниковая поверхность; 11 - латеральный мыщелок; 12 - латеральный надмыщелок. Б - вид сзади: 1 - ямка головки бедренной кости; 2 - головка бедренной кости; 3 - шейка бедренной кости; 4 - большой вертел; 5 - ягодичная бугристость; 6 - латеральная губа шероховатой линии; 7 - тело бедренной кости; 8 - подколенная поверхность; 9 - латеральный надмыщелок; 10 - латеральный мыщелок; 11 - межмыщелковая ямка; 12 - медиальный мыщелок; 13 - медиальный надмыщелок; 14 - приводящий бугорок; 15 - медиальная губа шероховатой линии; 16 - гребенчатая линия; 17 - малый вертел; 18 - межвертельный гребень

расположен вверху и латерально, на внутренней поверхности его располагается *вертельная ямка (fossa trochanterics)*. *Малый вертел (trochanter minor)* находится медиально и кзади. Оба вертела спереди соединяются *межвертельной линией (linea intertrochanterica)*. а сзади - *межвертельным гребнем (crista intertrochanterica)* . **Тело бедренной кости** *(corpus femoris)* почти цилиндрической формы, на *задней* его *поверхности (facies posterior)* видна *шероховатая линия (linea aspera)*, расходящаяся и образующая медиальную и латеральную губы. *Медиальная губа (labium mediale)* вверху переходит в *гребенчатую линию (linea pectinea)*. *Латеральная губа (labium laterale)* заканчивается вверху *ягодичной бугристостью (tuberositas glutea).* Внизу также имеется две губы, расходящиеся и ограничивающие *подколенную поверхность (facies poplitea)*. Дистальный конец бедренной кости утолщен в поперечном направлении и образует **медиальный** и **латеральный мыщелки** *(condylus medialis et condylus lateralis)*. Медиальный мыщелок крупнее, чем латеральный, имеет небольшой *приводящий бугорок (tuberculum adductorium)*. Сзади между мыщелками находится *межмыщелковая ямка (fossa intercondylaris),* спереди - слегка вогнутая *надколенниковая поверхность (facies patellaris).* Межмыщелковая ямка отделена от подколенной поверхности *межмыщелковой линией (linea intercondylaris).* Медиальный мыщелок сверху и сбоку переходит в *медиальный надмыщелок (epicondylus medialis)*. На латеральном мыщелке сзади располагается *подколенная борозда (sulcus popliteus)* , на верхнелатеральной стороне над латеральным мыщелком имеется *латеральный надмыщелок (epicondylus lateralis)*.

Надколенник *(patella)* - наиболее крупная сесамовидная кость, располагающаяся в толще сухожилия четырехглавой мышцы бедра. Выделяют закругленное *основание надколенника (basis patellae)*, обращенное кверху, и *верхушку надколенника (apex patellae).* суженную книзу. Задняя *суставная поверхность (facies articularis)* надколенника обращена в сторону надколенниковой поверхности бедренной кости. *Передняя поверхность (facies anterior)* надколенника шероховатая, легко прощупывается через кожу.

Кости голени

Кости голени включают большеберцовую и малоберцовую кости. Среди костей голени различают медиально расположенную большеберцовую кость и латерально - малоберцовую кость, между которыми находится *межкостное пространство голени (spatium interosseum cruris).* Обе кости являются длинными трубчатыми.

Большеберцовая кость *(tibia)* крупная, на ее проксимальном конце имеется утолщение, образующее *медиальный и латеральный мыщелки (condylus medialis et lateralis)* (рис. 82). Верхний отдел обоих мыщелков образует *верхнюю суставную поверхность (facies articularis superior)* для сочленения с бедренной костью. На мыщелках сверху находится *межмыщелковое возвышение (eminentia intercondylaris)*. у которого различают *медиальный межмыщелковый бугорок (tuberculum intercondylare mediale)* и *латеральный межмыщелковый бугорок (tuberculum intercondylare laterale),* к ним прикрепляются крестообразные связки. Позади от медиального межмыщелкового бугорка располагается *заднее межмыщелковое поле (area intercondylaris posterior),* кпереди от латерального межмыщелкового бугорка - *переднее межмыщелковое поле (area intercondylare anterior).* Латеральнее и ниже латерального мыщелка располагается *малоберцовая суставная поверхность (facies articularis fibularis)*. *Тело большеберцовой кости (corpus tibiae)* трехгранной формы, имеет *медиальную, латеральную и заднюю поверхности (facies medialis, lateralis, posterior)*. Тело кости имеет также три края. *Передний край (margo anterior),* наиболее острый, его верхний отдел утолщен и образует *бугристость большеберцовой кости (tuberositas tibiae). Межкостный край (margo*

interosseus) большеберцовой кости направлен латерально и ограничивает межкостное пространство голени. *Медиальный край* кости *(margo medialis)* закругленный.



Рис. 82. Большеберцовая кость, правая (вид спереди): 1 - межмыщелковое возвышение; 2 - медиальный мыщелок; 3 - бугристость большеберцовой кости; 4 - межкостный край; 5 - латеральная поверхность; 6 - передний край; 7 - медиальная поверхность; 8 - медиальная лодыжка; 9 - латеральный мыщелок

В верхних отделах тела большеберцовой кости, на задней поверхности, косо расположена *линия камбаловидной мышцы (linea m. solei).* На латеральной стороне верхнего эпифиза имеется *малоберцовая вырезка (incisura fibularis).* На задней поверхности нижнего конца кости имеется *лодыжковая борозда (sulcus malleolaris).* Медиально у большеберцовой кости имеется уплощенный и направленный книзу отросток - *медиальная лодыжка (malleolus medialis)*, на которой видна *суставная поверхность (facies articularis malleoli medialis).* Медиальная лодыжка хорошо прощупывается через кожу. На латеральной стороне нижнего конца большеберцовой кости расположена *малоберцовая вырезка (incisura fibularis),* к которой прилежит нижний конец малоберцовой кости.

Малоберцовая кость *(fibula)* тонкая, проксимальный ее конец образует головку малоберцовой кости *(caputfbularis)* (см. рис. 79). С медиальной стороны на головке имеется *суставная поверхность малоберцовой кости (facies articularis capitis fibulae)* для сочленения с большеберцовой костью. Кверху головка суживается и образует *верхушку головки малоберцовой кости (apex capitis fibulae)*, внизу головка переходит в *шейку малоберцовой кости (collum fibulae)* , продолжающуюся в *тело малоберцовой кости (corpus fibulae).* У тела малоберцовой кости различают *латеральную, медиальную* и *заднюю поверхности (facies lateralis, medialis et posterior),* отделенные друг от друга передним, межкостным и задним краями. *Передний край (margo anterior),* наиболее острый, отделяет латеральную поверхность от медиальной. На медиальной поверхности кости находится *межкостный край (margo interosseus)*, направленный в сторону большеберцовой кости. Дистальный конец малоберцовой кости утолщен и образует *латеральную лодыжку (malleolus lateralis)*, на внутренней поверхности которой находится *суставная поверхность латеральной лодыжки (facies articularis malleoli lateralis)* для соединения с костями стопы.

Кости стопы

Кости стопы *(ossa pedis)* подразделяются на кости предплюсны, плюсны и фаланги пальцев (рис. 83). **Кости предплюсны** *(ossa tarsi)* представлены семью губчатыми костями. Различают таранную и пяточную кости, расположенные в проксимальном ряду, и кости дистального ряда: ладьевидную, кубовидную, а также медиальную, промежуточную и латеральную клиновидные кости.

Таранная кость *(talus)* имеет *головку таранной кости (caput tali)* , направленную вперед, тело и соединяющую их *шейку таранной кости (collum* tali). Головка таранной кости спереди имеет *ладьевидную суставную поверхность (facies articularis navicularis)* для сочленения с ладьевидной костью. На головке снизу имеется *суставная поверхность подошвенной пяточно-ладьевидной связки (facies articularis ligamenti calcaneonavicularis plantaris)* , рядом с которой сверху и латеральнее находится *суставная поверхность пяточно-ладьевидной (раздвоенной) связки facies articularis calcaneonavicularis ligamenti (bifurcati)].* Снизу на головке таранной кости имеется *передняя пяточная суставная поверхность (facies articularis calcanea anterior)* для сочленения с соответствующей суставной поверхностью пяточной кости. Снизу на шейке пяточной кости видна *средняя пяточная суставная поверхность (facies articularis calcanea media),* отделенная с помощью *борозды таранной кости (sulcus tali)* от *задней пяточной суставной поверхности (facies articularis calcanea posterior)* . На *теле таранной кости (corpus tali)* сверху располагается блок таранной кости *(trochlea tali)* , имеющий *верхнюю поверхность (facies superior)* для соединения с нижней суставной поверхностью большеберцовой

кости. По бокам на блоке таранной кости имеются *медиальная* и *латеральная лодыжковые поверхности (facies malleolares medialis et lateralis)* для соединения с одноименными лодыжками

костей голени. Книзу от латеральной лодыжковой поверхности на теле таранной кости находится *латеральный отросток таранной кости (processus lateralis tali).* Заднюю поверхность тела таранной кости сверху вниз пересекает *борозда сухожилия длинного сгибателя большого пальца стопы (sulcus tendinis musculi flexoris hallucis longi)* . Эта борозда разделяет выступающие кзади *медиальный* и *латеральный бугорки (tuberculi mediale et laterale),* вместе образующие *задний отросток таранной кости (processus posterior tali)* .



Рис. 83. Кости стопы, правой (вид сверху): 1 - пяточная кость; 2 - блок таранной кости; 3 - таранная кость; 4 - ладьевидная кость; 5 - медиальная клиновидная кость; 6 - промежуточная клиновидная кость; 7 - I плюсневая кость; 8 - проксимальная фаланга; 9 - дистальная (ногтевая) фаланга; 10 - средняя фаланга; 11 - бугристость V плюсневой кости; 12 - кубовидная кость; 13 - латеральная клиновидная кость; 14 - бугор пяточной кости

Пяточная кость *(calcaneus)* - наиболее крупная кость предплюсны, расположенная книзу и кзади от таранной кости. Пяточная кость сзади заканчивается *бугром пяточной кости (tuber calcanei)*, От бугра пяточной кости в латеральную сторону отходит *латеральный отросток бугра пяточной кости (processus lateralis tuberis calcanei)*. *Медиальный отросток бугра пяточной кости (processus medialis tuberis calcanei)* отходит медиально от нижнего отдела бугра пяточной кости. Верхняя сторона пяточной кости имеет *переднюю, среднюю и заднюю таранные суставные поверхности (facies articulares talares anterior, media et posterior)* для соединения с таранной костью. Между средней и задней суставными поверхностями находится *борозда пяточной кости (sulcus calcanei),* проходящая сзади наперед и латерально. Эта борозда, ограниченная сверху таранной костью, а снизу - пяточной костью, участвует в образовании *синуса предплюсны (sinus tarsi).* От верхнепереднего края пяточной кости медиально отходит утолщенный короткий отросток - *опора таранной кости (sustentaculum tali).* На латеральной поверхности пяточной кости находится продольная *борозда сухожилия длинной малоберцовой мышцы (sulcus tendinis musculi fibularis longi).* На латеральной поверхности пяточной кости, в переднем ее отделе, расположен небольшой *малоберцовый блок (trochlea fibularis).*
Спереди на головке пяточной кости расположена седловидной формы *кубовидная суставная поверхность (facies articularis cuboidea)* для сочленения с кубовидной костью.

Ладьевидная кость (os *naviculagae),* уплощенная, лежит впереди между таранной и клиновидной костями, в медиальной части стопы. На задней поверхности ладьевидной кости располагается вогнутая суставная поверхность для сочленения с головкой таранной кости. Верхняя сторона

ладьевидной кости выпуклая. Передняя поверхность ладьевидной кости имеет суставную поверхность для сочленения с тремя клиновидными костями. На латеральной ее стороне располагается кубовидная суставная поверхность (для сочленения с кубовидной костью). Снизу у ладьевидной кости заметна *бугристость ладьевидной кости (tuberositas ossis navicularis)* .

Клиновидные кости *(ossa cuneiformia).* Медиальная, промежуточная и латеральная клиновидные кости расположены впереди ладьевидной кости. Задняя сторона клиновидных костей имеет суставные поверхности для сочленения с ладьевидной костью. **Медиальная клиновидная кость** (os *cuneiforme mediale)* на вогнутой латеральной стороне имеет две суставные поверхности. Одна из них сочленяется с промежуточной клиновидной костью, другая - со 2-й плюсневой костью. У *промежуточной клиновидной кости (os cuneiforme intermedium)* ее широкая часть обращена вверх. Промежуточная клиновидная кость короче, чем остальные клиновидные кости, на ее медиальной поверхности располагается суставная поверхность для сочленения с медиальной клиновидной костью. Латеральная сторона промежуточной клиновидной кости содержит суставную поверхность для сочленения с латеральной клиновидной костью. **Латеральная клиновидная кость** (os *cuneiforme laterale)* на медиальной стороне имеет суставные поверхности для сочленения с промежуточной клиновидной костью и основанием 2-й плюсневой кости, а с латеральной стороны - с кубовидной костью.
Кубовидная кость (os *cuboideum)* находится кпереди от пяточной кости и кнаружи от латеральной клиновидной кости, занимает латеральную часть предплюсны. Медиальная сторона кубовидной кости имеет суставные поверхности для сочленения с латеральной клиновидной и ладьевидной костями. Латеральный край кубовидной кости содержит *бугристость кубовидной кости (tuberositas ossis cuboidei).* Впереди от бугристости кубовидной кости располагается *борозда сухожилия длинной малоберцовой мышцы (sulcus tendinis musculi fibularis longi)* , переходящая на нижнюю сторону этой кости, где направлена вперед и медиально. Кубовидная кость сзади имеет суставную поверхность седловидной формы для сочленения с пяточной костью.

Плюсневые кости. Пять **плюсневых костей** *(ossa metatarsi),* коротких трубчатых, расположены между костями предплюсны сзади и фалангами пальцев спереди. Счет этих костей ведется со стороны большого пальца (I) к мизинцу (V). Каждая плюсневая кость имеет основание, тело и головку. *Основание плюсневой кости (basis ossis metatarsi)* в задних своих отделах сочленяется с соответствующей костью предплюсны. На нижней поверхности основания I плюсневой кости имеется небольшая *бугристость первой плюсневой кости (tuberositas ossis metatarsi primi).* У основания V плюсневой кости с латеральной стороны имеется *бугристость V плюсневой кости (tuberositas ossis metatarsi quinti). Головка плюсневой кости (caputossis metatarsi)* полушаровидной формы заканчивается выпуклой суставной поверхностью для соединения с основанием соответствующей проксимальной фаланги. *Тело плюсневой кости (corpus ossis metatarsi)* у каждой из них трехгранной формы. Между телами соседних плюсневых костей расположены *промежутки плюсневые межкостные (spatia interossea metatarsi)* .

Кости (фаланги) пальцев стопы *(ossa digitorum)* короче и толще, чем кости пальцев кисти. У всех пальцев стопы, кроме первого, различают **проксимальную, среднюю** и **дистальную фаланги** *(phalanges proximalis, media, distalis)* . **Большой палец стопы** *(hallux)* имеет лишь проксимальную и дистальную фаланги. Фаланги являются короткими трубчатыми костями. У каждой фаланги различают *основание, тело* и *головку (basis phalangis, corpus phalangis, caput phalangis).* Поверхность головки фаланг пальцев имеет форму блока *(блок фаланги, trochlea phalangis).* Конец каждой дистальной фаланги имеет небольшую шероховатость *(бугристость фаланги дистальная, tuberositas phalangis distalis),* где прикрепляется ноготь.

Источник KingMed.info

ВАРИАНТЫ И АНОМАЛИИ КОСТЕЙ КОНЕЧНОСТЕЙ

Лопатка имеет индивидуальные особенности. Глубина вырезки лопатки значительно варьирует, иногда она превращается в отверстие. Между акроми-оном и остью в течение всей жизни может сохраняться хрящевая прослойка. **Ключица** может иметь разной величины изгибы. Трапециевидная линия и конусовидный бугорок иногда отсутствуют.

У **плечевой кости** над медиальным мыщелком иногда имеется дополнительный отросток. Он может быть длинным и, загибаясь, ограничивать отверстие.

Лучевая кость может отсутствовать (редкая аномалия). Локтевой отросток иногда не срастается с телом локтевой кости, между ними сохраняется хрящевая перемычка. Размеры, форма, рельеф локтевой кости индивидуально различны.

У **кисти** иногда выявляются дополнительные **кости запястья** (центральная кость и др.). В области пястно-фаланговых суставов I, II и V пальцев кисти и межфаланговом суставе I пальца на ладонной стороне в толще сухожилий мышц часто имеются сесамовидные кости. Возможно образование добавочных пальцев (полидактилия) или сращение соседних пальцев.
У **тазовой кости** иногда подвздошные ости могут быть сильно удлинены. Толщина подвздошного гребня, длина седалищной ости могут сильно варьировать.

Форма **костей голени** иногда уплощенная. Часто встречается недоразвитие лодыжек.

У **стопы** возможно наличие дополнительных костей предплюсны. Рядом с таранной костью иногда присутствует треугольная кость. На стопе, как и на кисти, могут развиваться дополнительные пальцы.

Вопросы для повторения и самоконтроля

1. Назовите и покажите на препаратах (рисунках) суставные поверхности на костях нижней конечности.

2. Назовите и покажите кости предплюсны.

3. Какие кости стопы имеют борозды для сухожилий мышц? Назовите эти борозды по-русски и по-латыни.

СОЕДИНЕНИЯ КОСТЕЙ (СИНДЕСМОЛОГИЯ)

Соединения костей являются частью опорно-двигательного аппарата, они удерживают кости друг возле друга и обеспечивают их подвижность при различных движениях. Соединения костей подразделяют на **непрерывные соединения, полусуставы (симфизы)** и **прерывные соединения (суставы)** (рис. 84). Непрерывные соединения костей образуются с помощью разных видов соединительной ткани. Различают фиброзные, хрящевые и костные соединения. К **фиброзным соединениям** *(junctura fibrosa)* относят швы, вколачивание и синдесмозы.

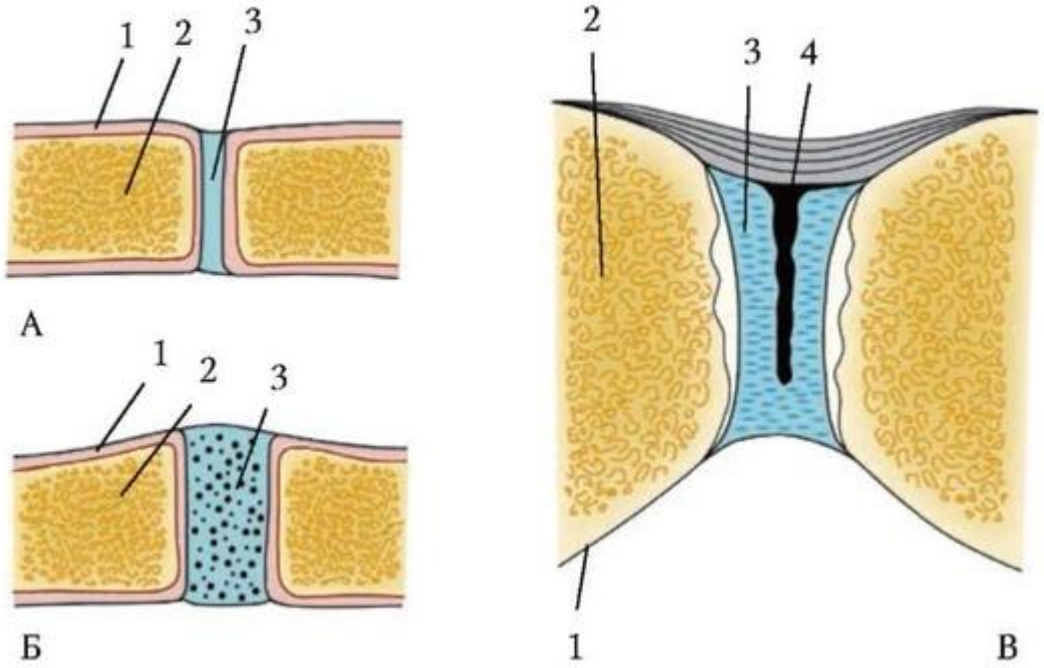

Рис. 84. Различные виды непрерывных соединений костей: А - синдесмоз: 1 - надкостница, 2 - кость, 3 - волокнистая соединительная ткань; Б - синхондроз: 1 - надкостница, 2 - кость, 3 - хрящ; В - симфиз (гемиартроз): 1 - надкостница, 2 - кость, 3 - межлобковый диск, 4 - щель в межлобковом диске

Швы *(suturae)* - это соединения в виде тонкой соединительнотканной прослойки между костями черепа. Различают три вида швов. *Плоские швы (sut. plana)* имеются между костями лицевого отдела черепа, где соединяются ровные края костей. *Зубчатые швы (sut. serrata)* характеризуются изрезанностью соединяющихся костных краев. Они располагаются между костями мозгового отдела черепа. Примером *чешуйчатых швов (sut. squamosa)* служит соединение чешуи височной кости с теменной костью. Швы являются зонами амортизации толчков и сотрясений при движениях, они служат зонами роста костей. После 40-50 лет многие швы зарастают, замещаются костью *(синосто-зируются)*. Преждевременное зарастание швов может привести к деформации черепа. Зарастание швов черепа всегда происходит в направлении изнутри кнаружи. Асинхронность зарастания парных швов является главной причиной асимметрии черепа.

Вколачиванием *(gomphosis),* или *зубоальвеолярным синдесмозом,* называется соединение корня зуба со стенками зубной альвеолы, между которыми имеются соединительнотканные волокна. **Синдесмозы** *(syndesmosis)* представляют собой соединения костей посредством связок и межкостных перепонок (мембран). **Связки** *(ligamenta)* в виде толстых пучков плотной волокнистой соединительной ткани соединяют соседние кости. Они укрепляют суставы, направляют и ограничивают их движения. Большинство связок образованы коллагеновыми волокнами, которые мало растяжимы, но обладают большой прочностью. Межкостные

перепонки натянуты, как правило, между диафизами трубчатых костей. Они удерживают кости друг возле друга, часто служат местом начала мышц.

Соединения костей с помощью хрящевой ткани называются **хрящевыми соединениями,** или **синхондрозами** *(junctura cartilaginea, s. synchondrosis).* Различают *постоянные синхондрозы,* существующие на протяжении всей жизни (например, межпозвоночные диски), и временные. *Временные синхондрозы* в определенном возрасте замещаются костной тканью (например, эпифизарные хрящи трубчатых костей).

К хрящевым соединениям относятся симфизы (полусуставы), у которых в хрящевой прослойке между костями имеется узкая щелевидная полость (например, лобковый симфиз). **Симфизы** *(symphysis)* занимают поэтому промежуточное положение между непрерывными и прерывными соединениями (суставами).

Костные соединения *(синостозы, junctura ossea, synostosis)* образуются в результате замещения синхондрозов костной тканью. Примером синостоза является замещение костной тканью хрящей между лобковой, подвздошной и седалищной костями, в результате чего образуется единая тазовая кость.

Суставы, или **синовиальные соединения** *(articulatio, s. junctura synovialis, Diarthrosis)* являются прерывными соединениями костей. Для суставов характерно наличие покрытых хрящом суставных поверхностей, суставной капсулы, суставной полости и в ней синовиальной жидкости (рис. 85). У некоторых суставов дополнительно имеются образования в виде суставных дисков, менисков или суставной губы. *Суставные поверхности (facies articularis)* могут соответствовать друг другу по конфигурации (быть конгруэнтными) или отличаться по форме и размерам (инкогруэнтные). *Суставной хрящ (cartilago articularis)* у большинства суставов гиалиновый. Суставной хрящ имеет *поверхностную, промежуточную* и *глубокую зоны* (рис. 86). У височно-нижнечелюстного и грудино-ключичного суставов хрящ волокнистый. Толщина суставного хряща колеблется от 0,2 до 6 мм. Под действием механической нагрузки суставной хрящ уплощается, пружинит благодаря своей упругости.
Суставная капсула (capsula articularis) прикрепляется к краям суставного хряща или на некотором отдалении от него. Она прочно срастается с надкост-

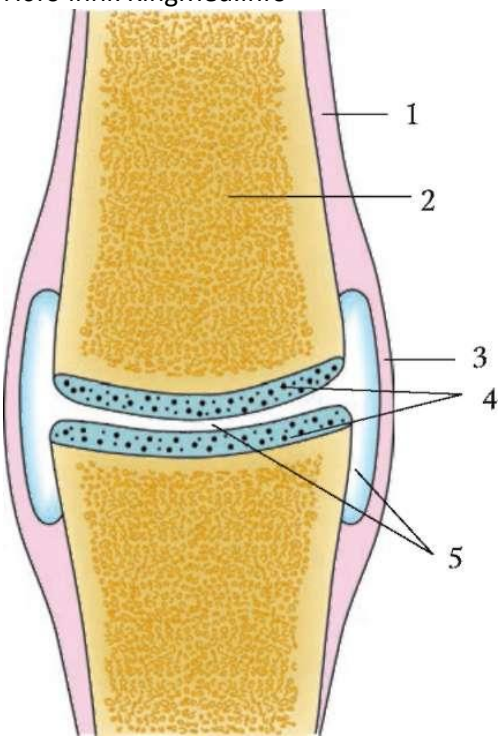

Рис. 85. Схема строения сустава: 1 - надкостница; 2 - кость; 3 - суставная капсула; 4 - суставной хрящ; 5 - суставная полость

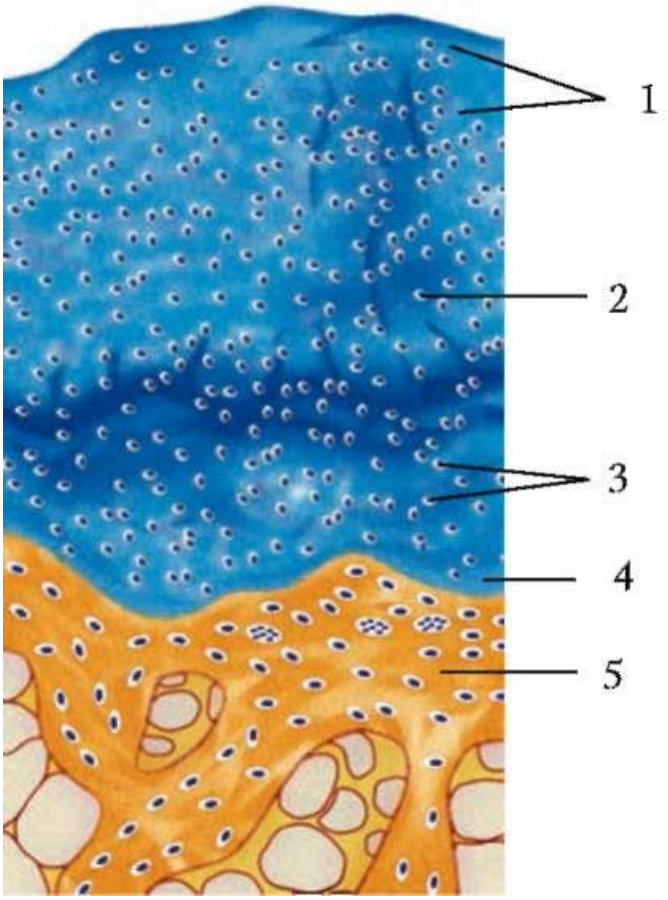

Рис. 86. Строение суставного хряща (поперечный разрез): 1 - поверхностный слой; 2 - хрящевое основное вещество; 3 - глубокий слой (группы хондроцитов); 4 - хрящ, пропитанный солями; 5 - кость

ницей, образуя замкнутую суставную полость, в пределах которой поддерживается давление ниже атмосферного. У капсулы различают фиброзную мембрану снаружи и синовиальную мембрану изнутри. *Фиброзная мембрана (membrana fibrosa)* прочная и толстая, образована волокнистой соединительной тканью. В некоторых местах фиброзная мембрана утолщается, образуя связки, укрепляющие капсулу. Эти связки называются *капсульными (ligg. capsularia),* если они располагаются в толще фиброзной мембраны. *Внекапсульные связки (ligg. extracapsularia)* находятся кнаружи от суставной капсулы. Некоторые суставы в суставной полости имеют внутрисуставные связки. Находясь внутри сустава, эти *внутрикапсульные связки (ligg. intracapsularia)* покрыты синовиальной оболочкой (например, крестообразные связки коленного сустава). *Синовиальная мембрана (membrana synovialis)* тонкая, она выстилает фиброзную мембрану изнутри, а также образует микровыросты - синовиальные ворсинки, существенно увеличивающие площадь мембраны. Синовиальная мембрана у ряда суставов образует *синовиальные складки*.

Суставная полость (cavum articulare) - это замкнутое щелевидное пространство, ограниченное суставными поверхностями и капсулой. В суставной полости находится в небольшом количестве слизеподобная *синовиальная жидкость (synovia)*, она смачивает суставные поверхности и облегчает их скольжение друг относительно друга, участвует в питании суставного хряща. *Суставные диски* и *мениски (disci et menisci articulares)* являются внутрисуставными хрящевыми пластинками различной формы, устраняющими или уменьшающими несоответствия (инконгруэнтность) суставных поверхностей (рис. 87). Они полностью или частично разделяют суставную полость на два этажа. Диск в виде сплошной хрящевой пластинки имеется у грудино-ключичного, височно-нижнечелюстного и некоторых других суставов. Мениски характерны для коленного сустава. Диски и мениски способны смещаться при движениях, амортизируют толчки и сотрясения.

Суставная губа (labrum articulare) имеется у некоторых суставов (плечевого и тазобедренного). Она прикрепляется по краю суставной поверхности, увеличивая глубину суставной ямки.

КЛАССИФИКАЦИЯ СУСТАВОВ

Выделяют анатомическую и биомеханическую классификации суставов. По анатомической классификации различают простые, сложные, комплексные и комбинированные суставы. **Простой сустав** *(articulatio simplex)* образован двумя сочленяющимися поверхностями (плечевой, тазобедренный и многие другие суставы). **Сложный сустав** *(articulatio composita)* образован тремя и более суставными поверхностями костей (лучезапястный и др.). **Комплексный сустав** *(articulatio complex)* имеет суставной диск или мениски (грудино-ключичный, височно-нижнечелюстной, коленный). **Комбинированные суставы** анатомически изолированы, располагаются по отдельности, но функционируют совместно (например, височно-нижнечелюстные суставы). По биомеханической классификации суставы классифицируются по форме суставных поверхностей, по числу осей вращения. Выделяют одноосные, двуосные и многоосные суставы (рис. 88). **Одноосные суставы** имеют одну ось вращения, вокруг которой происходят сгибание-разгибание или отведение-приведение либо вращения (повороты) кнаружи (супинация) или вовнутрь (пронация). К одноосным суставам по форме суставных поверхностей относятся *блоковидные суставы (art. ginglimus)*. К блоковидным суставам относится плечелоктевой сустав. Проксимальный и дистальный лучелоктевые суставы по форме - *цилиндрические суставы (art. trochoidea)*. **Двуосные суставы** имеют две оси вращения - например, фронтальную и сагиттальную (сгибание-разгибание, отведение- приведение кисти и др.). К таким суставам относят лучезапястный сустав (*эллипсовидный, art. ellipsoidea),* запястно-

пястный сустав большого пальца кисти (по форме - *седловидный сустав, art. sellaris),* а также атлантозатылочный сустав (по форме - *мыщелковый сустав, art. bicondylaris).*

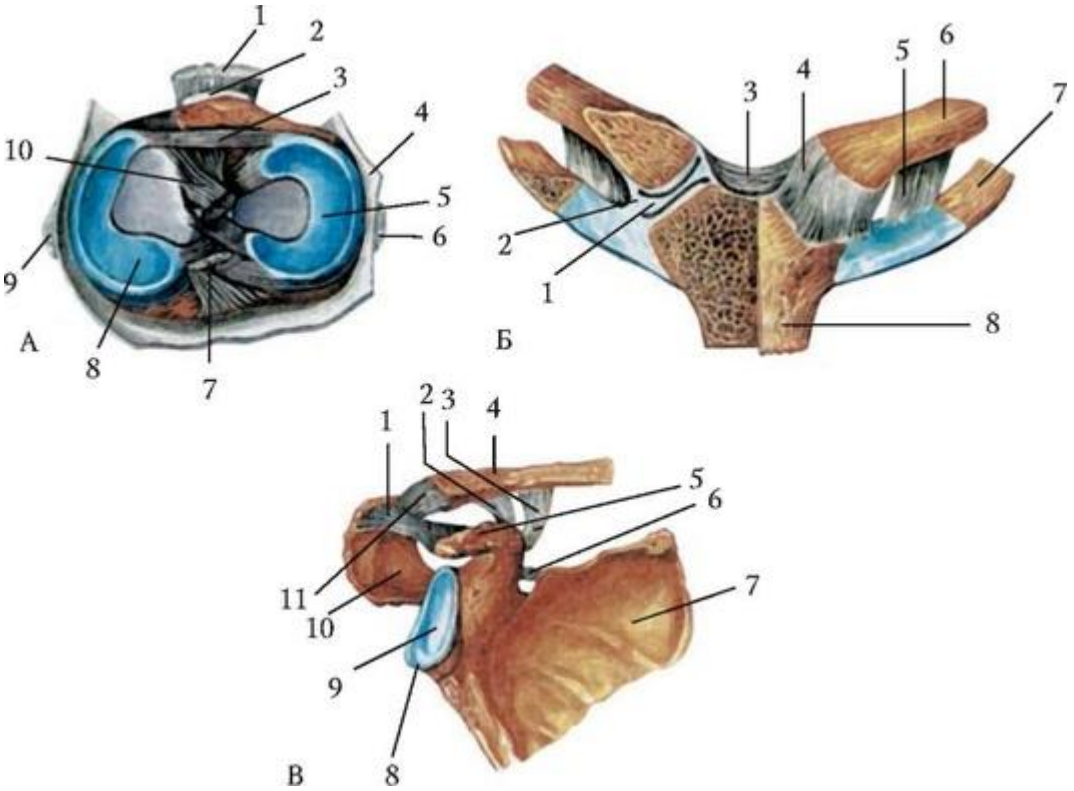

Рис. 87. Различные виды суставов, имеющих суставные диски или мениски. Схема: А - коленный сустав, правый, на горизонтальном разрезе видны суставная капсула и крестообразные связки (отрезаны), а также проксимальный эпифиз большеберцовой кости с менисками: 1 - связка надколенника; 2 - глубокая поднадколенниковая сумка; 3 - поперечная связка колена; 4 - суставная капсула; 5 - латеральный мениск; 6 - малоберцовая коллатеральная связка (перерезана); 7 - задняя крестообразная связка; 8 - медиальный мениск; 9 - большеберцовая коллатеральная связка (перерезана); 10 - передняя крестообразная связка, Б - грудино-ключичный сустав (правый сустав вскрыт), вид спереди: 1 - суставный диск; 2 - суставная капсула; 3 - межключичная связка; 4 - передняя грудино-ключичная связка; 5 - реберно-ключичная связка; 6 - ключица; 7 - I ребро; 8 - рукоятка грудины. В - акромиально-ключичный сустав (правый), собственные связки лопатки: 1 - клювовидно-акромиальная связка; 2 - трапециевидная связка; 3 - коническая связка; 4 - акромиальный конец ключицы; 5 - клювовидный отросток; 6 - верхняя поперечная связка лопатки; 7 - лопатка; 8 - суставная губа; 9 - суставная впадина лопатки; 10 - акромион; 11 - акромиально-ключичный сустав, видна акромиально-ключичная связка

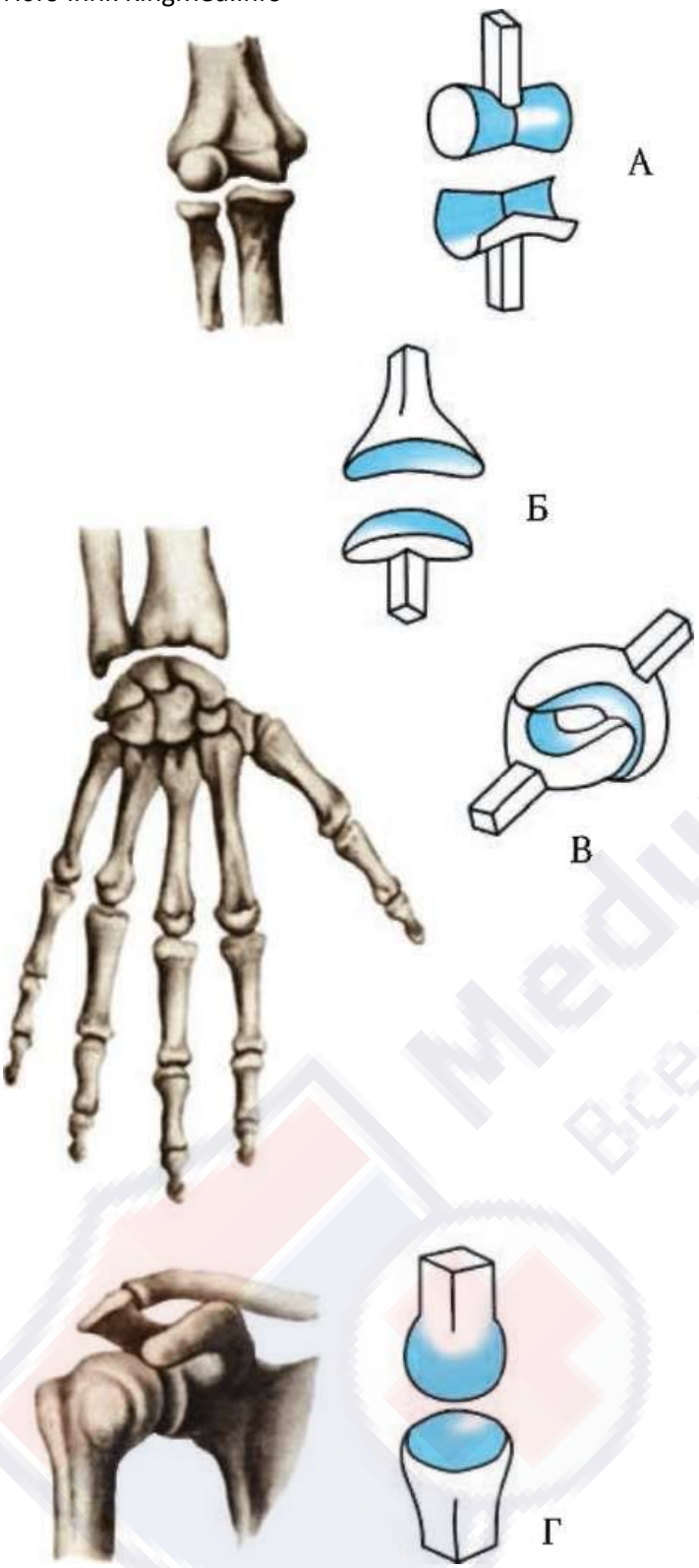

Рис. 88. Различные формы суставных поверхностей. Схема: А - блоковидный сустав; Б - эллипсовидный сустав; В - седловидный сустав; Г - шаровидный сустав

Многоосные (трехосные) суставы (плечевой и тазобедренный) имеют шаровидную форму суставных поверхностей. У *шаровидных суставов (art. spheroidea)* осуществляются самые разнообразные движения: сгибание-разгибание, отведение-приведение, супинация-пронация (вращение). К многоосным суставам относятся также плоские суставы, где суставные поверхности являются как бы частью поверхности шара большого диаметра. У *плоских суставов (art.*

plana) возможно незначительное скольжение суставных поверхностей по отношению друг к другу.
Размах движений в суставах определяется формой и величиной суставных поверхностей, их соответствием друг другу (конгруэнтностью). Величина подвижности в суставах зависит от натяжения суставной капсулы и связок, укрепляющих сустав, от индивидуальных, возрастных и половых особенностей. Подвижность суставов определяется разницей угловых величин поверхностей соединяющихся костей. Так, если величина кривизны суставной впадины составляет 140°, а суставной головки 210°, то размах возможного движения равняется 70°. Чем больше разность в кривизне суставных поверхностей, тем больше размах движений.

Вопросы для повторения и самоконтроля

1. Назовите функции соединений костей.

2. Перечислите типы фиброзных соединений между костями.

3. Как называются соединения между костями с помощью хрящевой ткани?

4. Какие анатомические структуры являются обязательными для суставов?

5. Какие слои (мембраны) образуют суставную капсулу?

6. Расскажите о классификациях суставов.

СОЕДИНЕНИЯ КОСТЕЙ ЧЕРЕПА

Кости черепа соединяются между собой преимущественно с помощью непрерывных соединений - швов (табл. 10). Исключением является височно-нижнечелюстной сустав.

Таблица 10. Непрерывные соединения костей черепа

Отдел черепа	Вид соединений	Способ соединения
Крыша черепа	Синдесмоз	Зубчатые швы: • венечный • сагиттальный • ламбдовидный Чешуйчатый шов
Лицевой отдел черепа	Синдесмозы	Плоские (гармоничные) швы
Зубо-альвеолярные синдесмозы	Синдесмозы	Вколачивание (зубо-альвеолярный синдесмоз)
Основание черепа	Синхондрозы: клиновидно-затылочный; клиновидно-каменистый; каменисто-затылочный; клиновидно-решетчатый	

ШВЫ ЧЕРЕПА

Соседние кости мозгового и лицевого отделов черепа соединены с помощью швов. Медиальный край обеих теменных костей соединяются зубчатым *сагиттальным швом (sutura sagittalis),* лобная и теменные кости - зубчатым *венечным швом (sutura coronalis),* теменные и затылочная кости - с помощью зубчатого *ламбдовидного шва (sutura lambdoidea).* Чешуя височной кости с большим крылом клиновидной кости и с теменной костью соединены *чешуйчатым швом (sutura squamosa).* Кости лицевого отдела черепа образуют плоские (гармоничные) швы *(межносовой, слезно-раковинный, межверхнечелюстной, нёбно-*

решетчатый и др.). Названия швов обычно даются по наименованию двух соединяющихся костей.

Непостоянные швы черепа. Помимо постоянных швов черепа могут иметься дополнительные швы между его костями. Эти **непостоянные швы** отделяют друг от друга костные фрагменты, рассматриваемые как особая группа сверхкомплектных костей черепа. Наличие непостоянных швов выражает индивидуальную изменчивость черепа.

Непостоянный шов лобной кости - *лобный, или метопический, шов (sutura frontalis, s. metopica)* проходит по средней линии, разделяет лобную кость на правую и левую половины; у взрослых людей сохраняется в 8,6% случаев.

Непостоянные швы теменной кости: *внутритеменной шов (sutura intra-parietalis)* - горизонтальный, косой и вертикальный, встречаются редко. Наиболее часто бывает горизонтальный шов, идущий от венечного шва к ламб-довидному шву. Вертикальный теменной шов разделяет теменную кость на переднюю и заднюю половины; косой шов отделяет один из углов теменной кости.

Непостоянный шов височной кости - *сосцевидно-чешуйчатый шов (sutura mastoideosquamosa), с*ледует от теменной вырезки до переднего края сосцевидного отростка; встречается в 1,5-5% случаев. Шов может продолжаться до сосцевидной пещеры, сообщая ее с наружным основанием черепа.

Внутричешуйчатый шов (sutura intrasquamosa) - горизонтальный или вертикальный, встречается редко. Горизонтальный внутричешуйчатый шов разделяет височную чешую на меньшую нижнюю и более крупную верхнюю части; вертикальный - полностью или частично разделяет височную чушую на переднюю и заднюю части.

Непостоянный шов клиновидной кости - *внутрикрыльный шов (sutura intraalaris):* горизонтальный или косой. При обоих вариантах он отделяет верхнюю часть большого крыла этой кости, развивающуюся из отдельной точки окостенения. Встречаются эти швы в 1,3% случаев.

Непостоянные швы затылочной кости характеризуются большим разнообразием вариантов. Наиболее типичными являются: *нижний поперечный затылочный шов (sutura transversa occipitalis inferior)*, отделяющий так называемую *межтеменную кость (os interparietale)* от остальной части чешуи. *Верхний поперечный затылочный шов (sutura transversa occipitalis superior)* отделяет верхний угол затылочной чешуи от нижних отделов кости, образуя *предмежтеменную кость (os preinterparietale). Срединный шов затылочной чешуи (sutura mediana squamae occipitalis)* проходит вертикально по середине затылочной кости. *Латеральный шов затылочной чешуи (sutura lateralis squamae occipitalis)* следует вертикально через латеральную часть затылочной чешуи.

СИНХОНДРОЗЫ ЧЕРЕПА

В области основания черепа имеются хрящевые соединения - **синхондрозы.** Между телом клиновидной кости и базилярной частью затылочной кости расположен **клиновидно-затылочный синхондроз** *(synchondrosis sphenooccipitalis).* Между пирамидой височной кости и базилярной частью затылочной кости имеется **каменисто-затылочный синхондроз** *(synchondrosis petrooccipitalis).* Между клиновидной и решетчатой костями расположен **клиновидно-решетчатый синхондроз** *(synchondrosis sphenoethmoidalis).* Между пирамидой височной ко-

сти и клиновидной костью имеется **клиновидно-каменистый синхондроз** *(synchondrosis sphenopetrosa).* Большинство синхондрозов с возрастом замещаются костной тканью.

Иногда имеются непостоянные синхондрозы в основании черепа. К ним относят **задний внутризатылочный синхондроз** *(synchondrosis intraoccipitalis posterior)* и **передний внутризатылочный синхондроз** *(synchondrosis intraoccipitalis anterior).* Задний внутризатылочный синхондроз соединяет затылочную чешую с латеральной частью этой кости; чаще зарастает до 2 лет, реже сохраняется в более позднем возрасте (у взрослх людей - в 2,7% случаев). Передний внутризатылочный синхондроз располагается между базиляр-ной и латеральными частями затылочной кости, обычно зарастает к 8 годам жизни.

Височно-нижнечелюстной сустав

Височно-нижнечелюстной сустав *(art. temporomandibularis)* образован головкой нижней челюсти, нижнечелюстной ямкой и суставным бугорком височной кости, покрытыми волокнистым хрящом (рис. 89). Головка нижней челюсти имеет форму валика эллипсовидной формы, вытянутого в поперечном направлении. Оси, продолженные по длиннику головок, сходятся у переднего края большого (затылочного) отверстия, с образованием тупого угла, открытого кпереди. Впереди головки имеется крыловидная ямка, где прикрепляется латеральная крыловидная мышца. Задняя поверхность головки чуть выпуклая, имеет треугольную форму, обращена кверху.

Суставная поверхность нижнечелюстной ямки височной кости в 2-3 раза больше, чем у головки. Суставная поверхность ямки имеет форму эллипса. У этой ямки выделяют заднюю внекапсульную и переднюю внутрикапсуль-ную части. *Внекапсульная часть* нижнечелюстной ямки располагается позади каменисто-чешуйчатой щели, *внутрикапсульная часть* - кпереди от этой щели. Эта часть ямки заключена в суставную капсулу, распространяющуюся и на суставной бугорок височной кости. Суставная капсула прикреплена по краю суставного хряща, впереди по переднему скату суставного бугорка височной кости. Сзади капсула прикрепляется по переднему краю каменисто-барабанной щели, латерально - у основания скулового отростка, медиально достигает ости клиновидной кости. На нижней челюсти суставная капсула охватывает ее шейку, спереди она прикрепляется чуть ниже, чем сзади. Суставная капсула сращена с периферическими отделами *суставного диска (discus articularis)*. Суставной диск имеет овальную, двояковогнутую форму, расположен в горизонтальной плоскости. Диск разделяет суставную полость на два изолированных друг от друга отдела (этажа). Полость верхнего этажа выстлана *верхней синовиальной мембраной (membrana synovialis superior)*, нижнего этажа височно-нижнечелюстного сустава - *нижней синовиальной мембраной (membrana synovialis inferior).* К внутреннему краю суставного диска прикрепляется часть сухожильных пучков латеральной крыловидной мышцы.

Источник KingMed.info

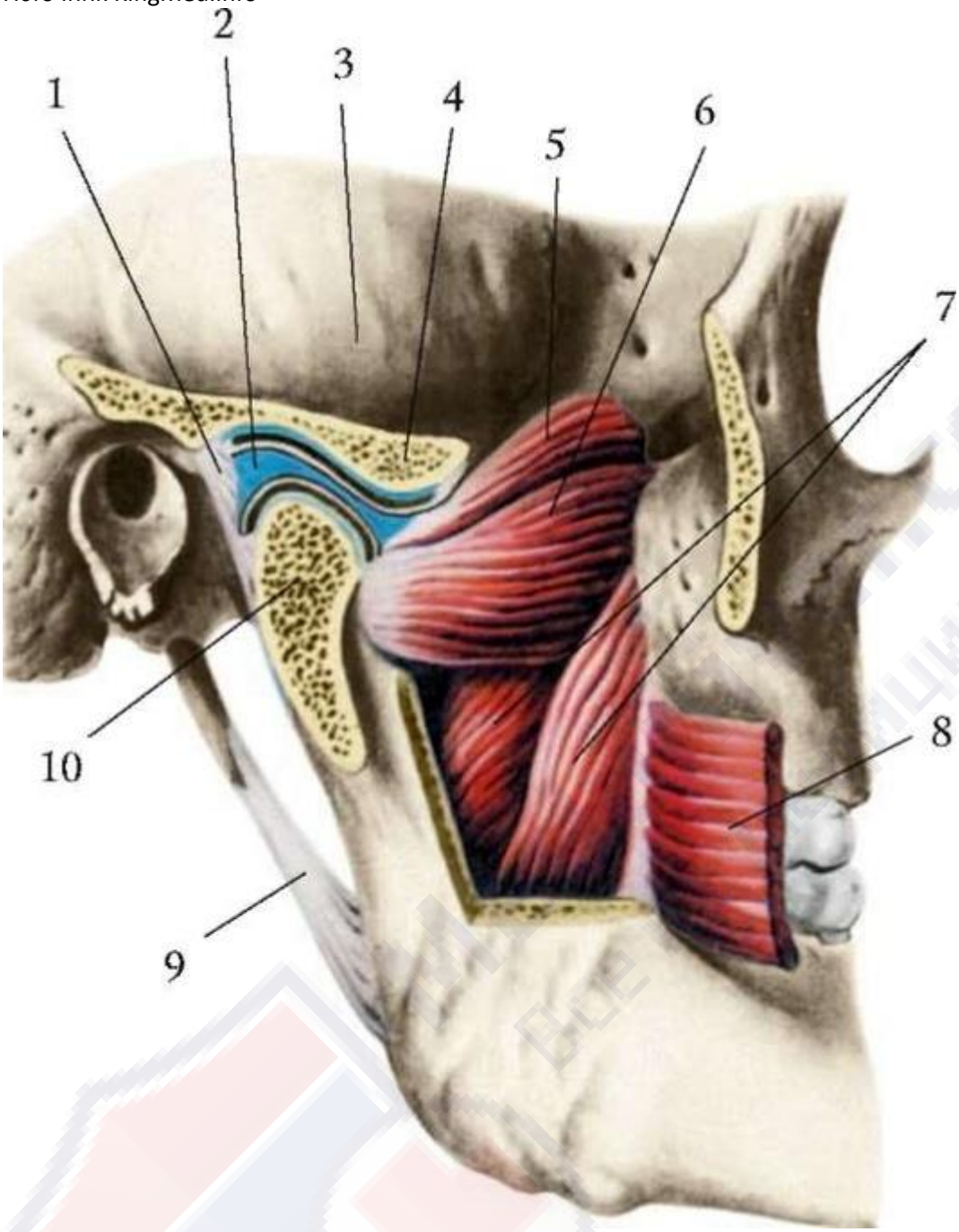

Рис. 89. Височно-нижнечелюстной сустав, правый. Вид справа (с латеральной стороны). Скуловая дуга удалена, суставная капсула вскрыта: 1 - суставная капсула; 2 - суставный диск; 3 - чешуйчатая часть височной кости; 4 - суставный бугорок; 5 - верхняя головка латеральной крыловидной мышцы; 6 - нижняя головка латеральной крыловидной мышцы; 7 - медиальная крыловидная мышца; 8 - щечная мышца; 9 - шилонижнечелюстная связка; 10 - головка нижней челюсти

Височно-нижнечелюстной сустав укрепляют связки. *Латеральная связка (lig. laterale)* является латеральным утолщением капсулы сустава. Она имеет треугольную форму, основанием обращена к скуловой дуге и состоит из задней и передней частей. Волокна задней части направляются сверху и кпереди, передней части - следуют сверху вниз и кзади. Латеральная связка тормозит боковые движения нижней челюсти. *Медиальная связка (lig. mediale)* идет вдоль внутренней поверхности капсулы височно-нижнечелюстного сустава, начинается на внутреннем

крае суставной поверхности нижнечелюстной ямки и основания ости клиновидной кости. Эта связка прикрепляется на задневерхней стороне шейки нижней челюсти.

У височно-нижнечелюстного сустава имеются внекапсульные связки. *Клиновидно-нижнечелюстная связка (lig. sphenomandibulare)* начинается на ости клиновидной кости, следует книзу и прикрепляется к язычку нижней челюсти. Эта связка ограничивает боковые и вертикальные движения нижней челюсти.

Шило-нижнечелюстная связка (lig. stylomandibulare) идет от шиловидного отростка височной кости вниз, к внутренней поверхности нижней челюсти, вблизи ее угла. Связка тормозит выдвижение нижней челюсти вперед.

К внутрикапсульным связкам относят четыре связки. *Передняя* и *задняя дисковисочные связки,* которые идут от верхнего края суставного диска кверху, кпереди и кзади, по направлению к корню скуловой дуги. *Латеральная* и *меди-*

альная дисконижнечелюстные связки идут от нижнего края диска вниз, до прикрепления капсулы у шейки нижней челюсти.

Височно-нижнечелюстной сустав, парный, комплексный, комбинированный, эллипсовидной формы. В правом и левом височно-нижнечелюстном суставе совершаются опускание и поднимание нижней челюсти (соответствуют открыванию и закрыванию рта), выдвижение нижней челюсти вперед и возвращение в исходное положение, движения нижней челюсти вправо и влево (боковые движения). Такое многообразие движений обусловлено комбинацией перемещений головки одновременно в правом и в левом височно-нижнечелюстных суставах. Это разнообразие возможных движений обусловлено наличием верхнего и нижнего этажей у этого сустава. Опускание нижней челюсти происходит при повороте головок нижней челюсти вокруг горизонтальной оси под суставными дисками (т.е. в нижнем этаже суставов). Выдвижение нижней челюсти кпереди осуществляется при движении головок челюсти вместе с суставным и дисками на суставные бугорки (т.е. в верхнем этаже суставов). Движение нижней челюсти в стороны совершается при участии суставного диска. В правом височно-нижнечелюстном суставе при движении вправо (а в левом суставе - при движении влево) происходит поворот головки нижней челюсти под суставным диском, а в противоположном суставе - движение головки на суставной бугорок в верхнем этаже сустава.
Иннервация сустава: ветви ушно-височного нерва (из нижнечелюстного нерва).

Кровоснабжение: ветви верхнечелюстной артерии, поверхностной височной артерии. *Венозная кровь* оттекает в вены височно-нижнечелюстного сустава и далее в позадинижнечелюстную вену.

Лимфатические сосуды направляются в околоушные, а затем в глубокие шейные лимфатические узлы.

Вопросы для повторения и самоконтроля

1. Назовите типы швов черепа. Приведите примеры.

2. Назовите временные синхондрозы основания черепа.

3. Назовите связки височно-нижнечелюстного сустава, места их начала и прикрепления.

4. Опишите анатомию височно-нижнечелюстного сустава и его функции.

Источник KingMed.info

СОЕДИНЕНИЯ КОСТЕЙ ТУЛОВИЩА

СОЕДИНЕНИЯ ПОЗВОНКОВ

Позвонки соединяются между собой и образуют позвоночный столб, а вверху - с затылочной костью. Тела соседних позвонков соединяются с помощью **межпозвоночных дисков** *(disci intervertebrales),* или **синхондрозов позвоночного столба** *(synchondroses columnae vertebralis)*. а дуги и отростки позвонков - с помощью связок (рис. 90). У каждого межпозвоночного диска выделяют центральную и периферическую части. Центральная часть диска - это *студенистое ядро (nucleus pulposus),* а периферическая часть - *фиброзное кольцо (anulus fibrosus)* (рис. 91). Студенистое ядро очень упругое, при наклонах позвоночника смещается в сторону разгибания. Иногда внутри студенистого ядра имеется горизонтальная узкая щель, что позволяет называть такое соединение *межпозвоночным симфизом (symphysis intervertebralis)*. Фиброзное кольцо образовано волокнистым хрящом, в его составе различают волокна концентрического, косого (перекрещивающегося) и спиралевидного направления, заканчивающиеся в надкостнице тел позвонков. Между атлантом и осевым позвонком межпозвоночного диска нет.

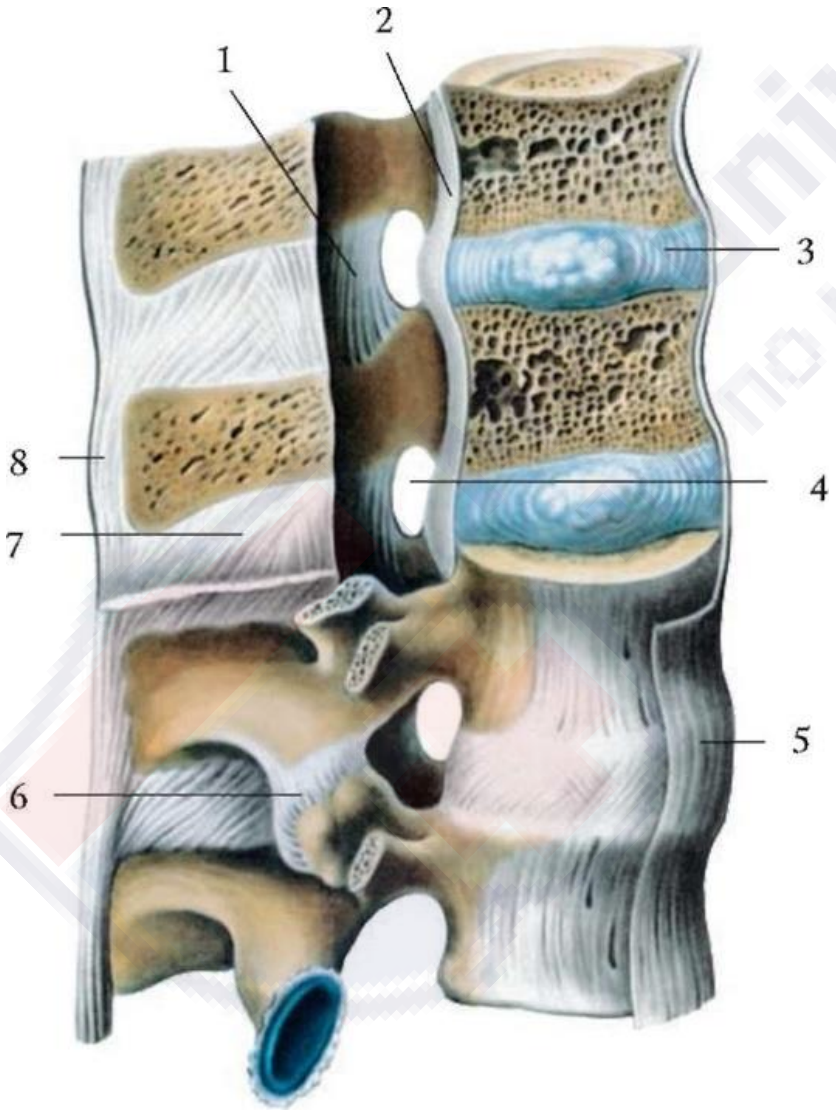

Рис. 90. Соединения позвонков, вид сбоку (справа). Позвоночный канал вскрыт: 1 - желтая связка; 2 - задняя продольная связка; 3 - межпозвоночный диск; 4 - межпозвоночное отверстие; 5 - передняя продольная связка; 6 - дугоотростчатый сустав; 7 - межостистая связка; 8 - надостистая связка

Толщина межпозвоночного диска в грудном отделе, наименее подвижном, составляет 3-4 мм, в шейном отделе, обладающем большей степенью подвижности, - 5-6 мм. В поясничном отделе толщина диска равна 10-12 мм. Диски шейного и поясничного отделов позвоночного столба спереди толще, чем сзади. В целом суммарная длина межпозвоночных дисков составляет четверть длины всего позвоночного столба.

Соединения тел позвонков подкрепляются передней и задней продольными связками. *Передняя продольная связка (lig. longitudinale anterius)* идет по передней и частично по боковым поверхностям тел позвонков и межпозвоночных дисков. Она начинается на глоточном бугорке затылочной кости и переднем бугорке передней дуги атланта и заканчивается в надкостнице на уровне 2-3 поперечных линий крестца, прочно срастаясь с межпозвоночными дисками. Эта связка у верхних отделов позвоночного столба существенно уже и менее крепкая, по сравнению с ее нижними отделами. Поверхностные пучки передней продольной связки длиннее, чем глубокие пучки. Поверхностные пучки располагаются на протяжении 4-5 позвонков, а глубокие пучки соединяют соседние позвонки. *Задняя продольная связка (lig. longitudinale posterius)* расположена внутри позвоночного канала, проходит по задней поверхности тел позвонков, от осевого позвонка до уровня I копчикового позвонка. На уровне срединного атлантоосевого сустава эта связка соединяется с крестообразной связкой атланта, а книзу - срастается с межпозвоночными дисками. С телами позвонков эта связка соединяется рыхло. Между связкой и телами позвонков располагается венозное сплетение. Задняя продольная связка в верхнем отделе позвоночного столба более широкая, чем у нижнего его отдела. Поверхностные пучки задней продольной связки длиннее, чем глубокие пучки.

Источник KingMed.info

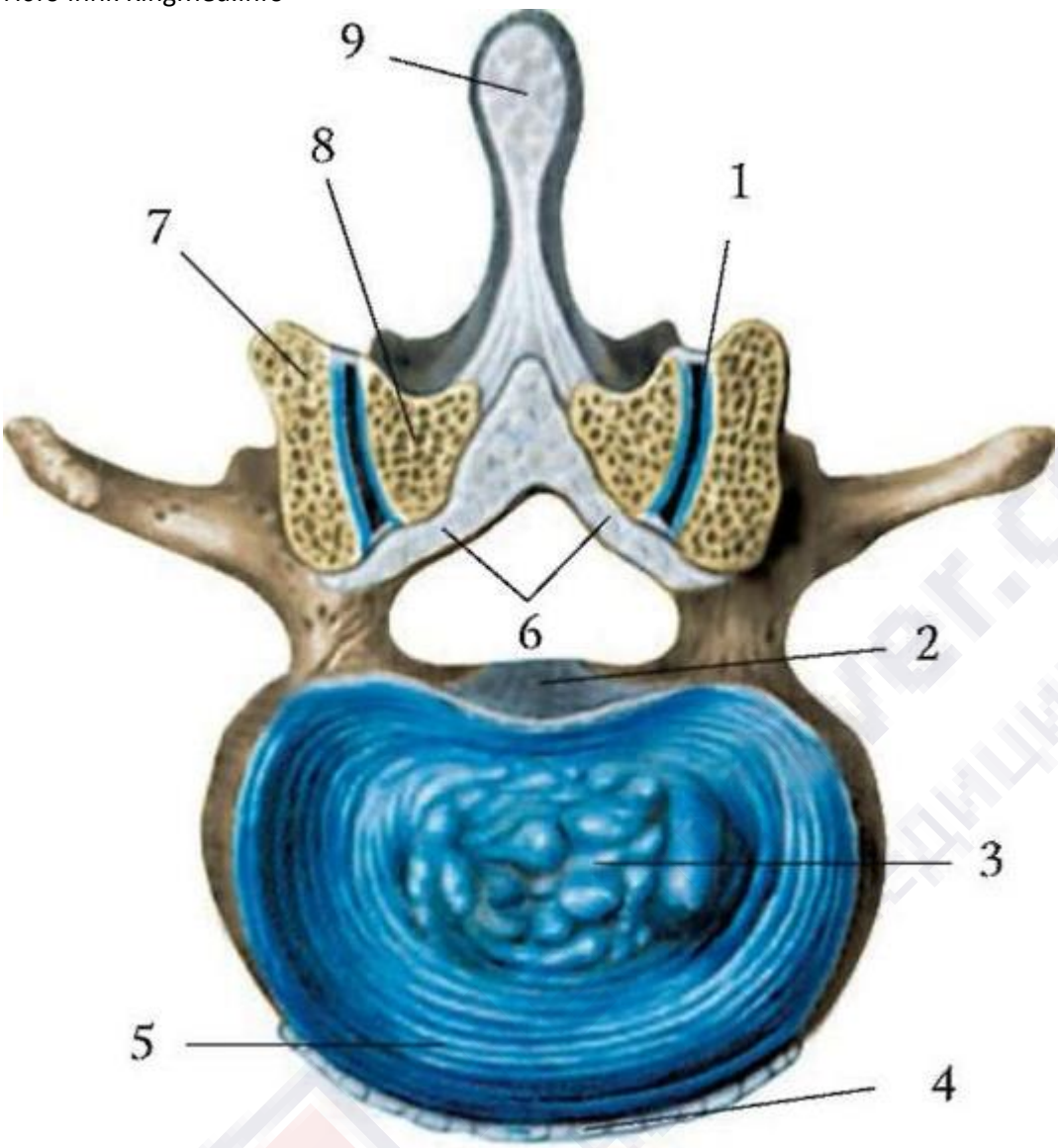

Рис. 91. Схема строения межпозвоночного диска и дугоотростчатых суставов (вид сверху): 1 - дугоотростчатый сустав (вскрыт); 2 - задняя продольная связка; 3 - студенистое ядро; 4 - передняя продольная связка; 5 - фиброзное кольцо; 6 - желтая связка (разрезана); 7 - нижний суставной отросток III грудного позвонка; 8 - верхний суставной отросток IV грудного позвонка; 9 - надостистая связка

Дуги соседних позвонков соединяются с помощью *желтых связок (ligg. flava)* , состоящих из эластической соединительной ткани, имеющей желтоватый цвет. Желтые связки имеются на протяжении от осевого позвонка до крестца. Они направляются от внутренней поверхности и нижнего края дуги вышележащего позвонка к наружной поверхности и верхнему краю дуги нижележащего позвонка. Передние края желтых связок ограничивают сзади межпозвоночные отверстия. Желтые связки образованы вертикально идущими пучками. Эти связки прочные, упругие, наиболее развиты у поясничного отдела позвоночника. Они отсутствуют между дугами атланта и осевого позвонка, где «натянута» покровная мембрана.

Верхний суставной отросток нижележащего позвонка и нижний суставной отросток вышележащего позвонка образуют *дугоотростгатые, или межпозвоночные, суставы (art. zygapophysiales, s. intervertebrales)*. В шейном отделе суставная полость этих суставов ориентирована почти горизонтально, в грудном - во фронтальной и в поясничном - в

сагиттальной плоскостях. Суставная капсула прикрепляется по краям суставных поверхностей. Эти соединения в шейном и грудном отделах относят к плоским, многоосным. В поясничном отделе дугоотростчатые суставы цилиндрической формы. Функционально все дугоотростчатые суставы относятся к малоподвижным соединениям. Симметричные (правый и левый) дугоотростчатые суставы рассматриваются как комбинированные соединения.
Остистые отростки позвонков соединяются между собой с помощью межостистых и надостистых связок. *Межостистые связки (ligg. interspinalia)* - это тонкие фиброзные пластинки, расположенные между остистыми отростками, они наиболее развиты у поясничного отдела позвоночника, наименее - между шейными позвонками. Межостистые связки спереди соединены с желтыми связками, а у верхушки остистого отростка они соединяются с надостистой связкой. *Надостистая связка (lig. supraspinale)* прикрепляется к верхушкам остистых отростков всех позвонков, представляет собой непрерывный тяж. Внизу надостистая связка заканчивается на остистых отростках крестцовых позвонков.

В шейном отделе надостистая связка получила название *выйной связки (lig. nuchae)*. Задний край надостистой связки свободен и натягивается между наружным затылочным выступом, наружным затылочным гребнем вверху и вершинами остистых отростков шейных позвонков внизу. Выйная связка содержит коллагеновые и эластические волокна, несколько расширяется в верхней своей части, имеет форму, близкую к треугольной.

Между поперечными отростками (в основном их верхушками) располагаются *межпоперегные связки (ligg. intertransversaria)*. В шейном отделе позвоночника эти связки нередко отсутствуют, у грудного отдела позвоночника они развиты слабо, наиболее выражены у поясничного отдела.

Пояснично-крестцовое соединение, *или* **сустав** *(articulatio lumbosacralis),* образуется между V поясничным позвонком и основанием крестца. Это соединение укрепляется парной *подвздошно-пояснигной связкой (lig. iliolumbale),* идущей от задневерхнего края подвздошной ямки к задней трети подвздошного гребня. Эти связки прикрепляются к переднебоковой поверхности тела V поясничного и I крестцового позвонков. Пояснично-крестцовое соединение также укреплено передней и задней продольными связками.
Крестцово-копчиковый сустав *(art. sacrococcygea)* - это соединение верхушки крестца с I копчиковым позвонком. В межпозвоночном диске этого соединения имеется расширенная полость. Соединение крестца с копчиком укрепляется с помощью нескольких связок. Парная *латеральная крестцово-копгиковая связка (lig. sacrococcygeum laterale)* идет от нижнего края латерального крестцового гребня и поперечного отростка последнего крестцового позвонка к поперечному отростку I копчикового позвонка, служа продолжением межпоперечных связок. *Передняя крестцово-копчиковая связка (lig. sacrococcygeum anterius)* представляет собой продолжение передней продольной связки, она состоит из двух пучков, расположенных на передней поверхности крестцово-копчикового сустава, которые вблизи верхушки копчика перекрещиваются. *Поверхностная задняя крестцово-копчиковая связка (lig. sacrococcygeum posterius superficiale)* идет от боковых стенок крестцовой щели до задней поверхности копчика. Эта связка соответствует желтым и надостистой связкам позвоночного столба. *Глубокая задняя крестцово-копчиковая связка (lig. sacrococcygeum posterius profundum),* являясь продолжением задней продольной связки, располагается на задней поверхности тел I копчикового и крестцовых позвонков.

Крестцовые и копчиковые рожки соединены между собой с помощью соединительной ткани (синдесмоза). Подвижность в крестцово-копчиковом соединении более выражена у женщин.

Источник KingMed.info

СОЕДИНЕНИЯ ПОЗВОНОЧНОГО СТОЛБА С ЧЕРЕПОМ

Позвоночный столб соединяется с черепом (с затылочной костью) сложно устроенными атлантозатылочным и атлантоосевыми суставами.

Атлантозатылочный сустав *(art. atlantooccipitalis)* образован мыщелками затылочной кости, соединяющимися с соответствующими верхними суставными ямками атланта (табл. 11).

Таблица 11. Соединения (суставы) костей черепа и позвоночного столба с черепом

Суставы	Суставные поверхности	Вид сустава	Оси движения	Вид движения в суставе
Височно-нижнечелюстной (парный)	Нижнечелюстная ямка височной кости и головка нижней челюсти	Эллипсовидный, двуосный, комбинированный	Фронтальная и вертикальная	Опускание и поднимание нижней челюсти, движения кпереди и кзади, боковые движения
Атланто-затылочный (парный	Мыщелок затылочной кости, верхняя суставная ямка атланта	Эллипсовидный, двуосный, комбинированный	Фронтальная и сагиттальная	Кивательные движения, боковые наклоны головы
Срединный атланто-осевой	Ямка зуба (атланта), зуб осевого позвонка, поперечная связка атланта	Цилиндрический, одноосный	Вертикальная	Вращательные движения, повороты головы
Латеральный атланто-осевой (парный)	Нижняя суставная ямка атланта, верхняя суставная поверхность осевого позвонка	Плоский, комбинированный	Многоосный, малоподвижный	Вращательные движения, повороты головы

Продольная ось суставных поверхностей затылочной кости и атланта несколько сходятся кпереди. Суставные поверхности затылочной кости короче суставных поверхностей атланта. Атлантозатылочный сустав комбинированный (парный), мыщелковый (эллипсовидный). Каждый из этих суставов (правый и левый) имеет свою суставную капсулу, прикрепляющуюся по краю суставных хрящей. Оба сустава вместе укреплены двумя атлантозатылочными мембранами. *Передняя атлантозатылочная мембрана (membrana atlantooccipitalis anterior)* натянута между передним краем большого (затылочного) отверстия (затылочной кости) и передней дугой атланта и сращена с верхним краем передней продольной связки. Позади передней атлантозатылочной мембраны расположена *передняя атлантозатылочная связка (lig. atlantooccipitale anterius),* натянутая между затылочной костью и средней частью передней дуги атланта. *Задняя атланто-затылочная мембрана (membrana atlantooccipitalis posterior)* тоньше и шире, чем передняя атлантозатылочная мембрана, расположена между задней полуокружностью большого (затылочного) отверстия и верхним краем задней дуги атланта. Латеральные отделы задней атлантозатылочной мембраны называются *латеральными атлантозатылочными связками (lig. atlantoocipitale laterale)* .

В обоих суставах вокруг фронтальной оси осуществляются наклоны головы вперед и назад (кивательные движения). Их объем составляет при наклоне вперед 20°, наклоне назад - 30°. Вокруг сагиттальной оси возможно отведение головы от срединной линии (наклон вбок) и возвращение в исходное положение общим объемом до 20°.

Атлантоосевые суставы

При сочленении атланта и осевого позвонка образуются непарный срединный атлантоосевой сустав и парный латеральный атлантоосевой сустав (рис. 92). **Срединный атлантоосевой сустав** *(art. atlantoaxialis mediana)* образован передней и задней суставными поверхностями зуба осевого позвонка и структурами атланта (рис. 93). Зуб спереди соединяется с ямкой зуба на

задней стороне передней дуги атланта. Сзади зуб сочленяется с *поперечной связкой атланта (lig. transversum atlantis),* натянутой между внутренней поверхностью латеральных масс атланта. Переднее и заднее сочленения зуба имеют отдельные суставные полости и суставные капсулы, но рассматриваются обычно как единый срединный атлантоосевой сустав. Срединный атлантоосевой сустав является цилиндрическим одноосным суставом. В нем возможны повороты головы относительно вертикальной оси. Повороты атланта вокруг зуба совершаются совместно с черепом на 30-40° в каждую сторону.

Латеральный атлантоосевой сустав *(art. atlantoaxialis lateralis),* парный, образован суставной ямкой на латеральной массе атланта и верхней суставной поверхностью на теле осевого позвонка. Это малоподвижные плоские суставы. Правый и левый атлантоосевые суставы имеют отдельные суставные капсулы.

Срединный и латеральные атлантоосевые суставы укреплены несколькими связками. *Связка верхушки зуба (lig. apicis dentis),* непарная, тонкая, натянута между серединой заднего края передней окружности большого (затылочного) отверстия и верхушкой зуба осевого позвонка. *Крыловидные связки (ligg. alaria)* , парные, начинаются на боковой поверхности зуба, направляются каждая косо кверху и латерально, прикрепляются к внутренней поверхности мыщелка затылочной кости. Крыловидные связки ограничивают чрезмерные повороты головы в срединном атлантоосевом суставе. Кзади от связки верхушки зуба и крыловидных связок находится *крестообразная связка атланта (lig. cruciforme atlantis),* образованная поперечной связкой атланта и *продольными пучками (fasciculi longitudinales)* фиброзной ткани, идущими кверху и книзу от попереч-

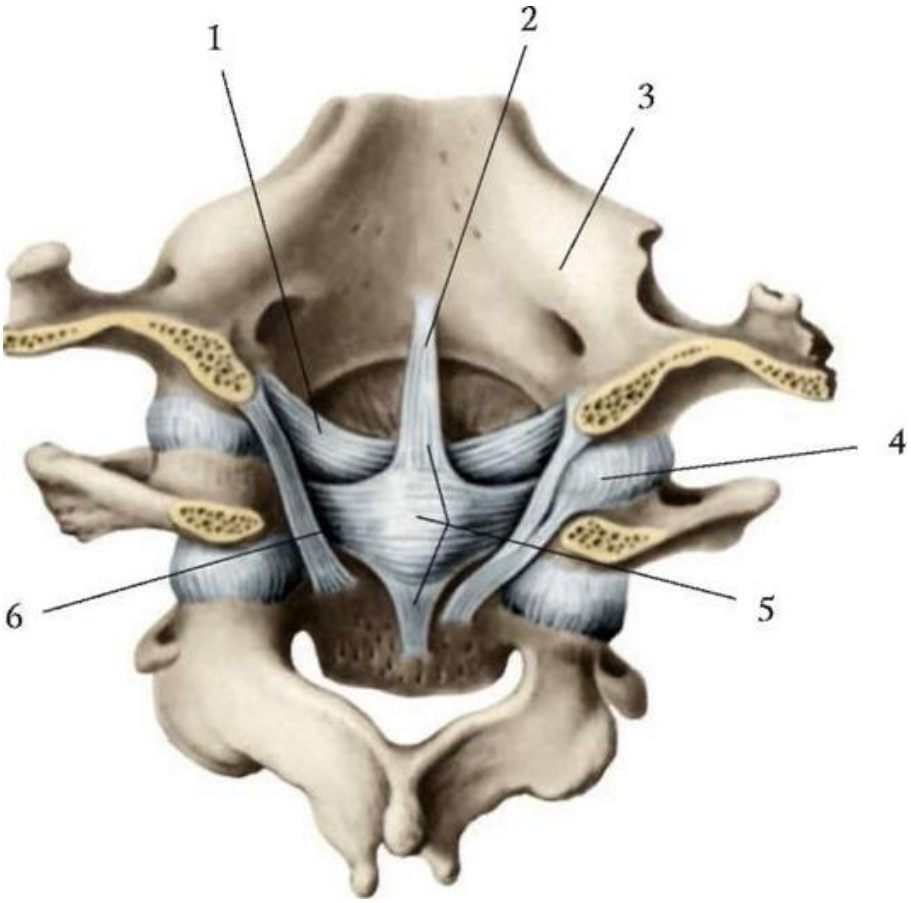

Рис. 92. Связки и суставы верхних шейных позвонков и затылочной кости (вид сзади, со стороны позвоночного канала): 1 - крыловидная связка; 2 - продольные пучки; 3 - затылочная кость; 4 - атлантозатылочный сустав; 5 - крестообразная связка атланта; 6 - поперечная связка атланта

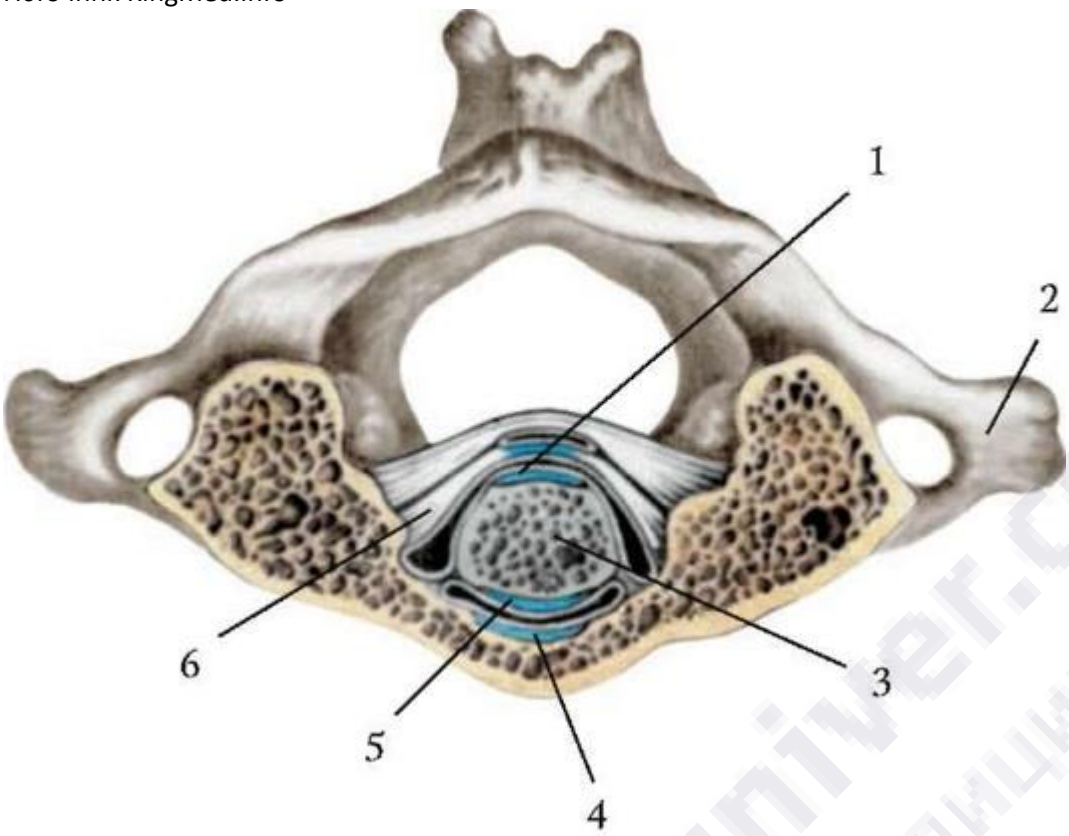

Рис. 93. Соединение атланта с зубом осевого позвонка (вид сверху): 1 - задняя суставная поверхность зуба атланта; 2 - поперечный отросток атланта; 3 - зуб осевого позвонка (горизонтальный распил); 4 - ямка зуба; 5 - передняя суставная поверхность зуба; 6 - поперечная связка атланта ной связки атланта. Верхний пучок оканчивается на передней полуокружности большого (затылочного) отверстия, нижний - на задней поверхности тела осевого позвонка.

Сзади, со стороны позвоночного канала, атлантоосевые суставы и их связки покрыты широкой и прочной соединительнотканной *покровной мембраной (membrana tectoria).* Эта пластинка называется покровной, потому что она сзади покрывает зуб осевого позвонка и поперечную связку атланта. Вверху покровная мембрана заканчивается на внутренней поверхности базилярной части затылочной кости, снизу она продолжается в заднюю продольную связку. Латеральные и срединный атлантоосевые суставы являются комбинированными. Одновременно с поворотами в срединном атлантоосевом суставе в латеральных осуществляется лишь скольжение с незначительным смещением суставных поверхностей.

Иннервация соединений между позвонками: задние ветви соответствующих по уровню расположения спинномозговых нервов.

Кровоснабжение: ветви позвоночной артерии, восходящей и глубокой шейных артерий (из системы подключичной артерии) - в шейном отделе, наивысшей межреберной артерии (из реберно-шейного ствола), задних межреберных артерий - в грудном отделе, поясничных артерий - в поясничном отделе, латеральных крестцовых артерий (в крестцовом отделе).

Венозная кровь оттекает: в наружное и внутреннее венозные позвоночные сплетения и затем в позвоночную вену (в шейном отделе), в задние межреберные вены (в грудном отделе), в поясничные вены (в поясничном), во внутреннюю подвздошную вену (в крестцовом отделе).

Лимфатические сосуды впадают: в затылочные, глубокие шейные (в шейном отделе), в межреберные (в грудном отделе), поясничные (в поясничном) и крестцовые (в крестцовом отделе) лимфатические узлы.

Вопросы для повторения и самоконтроля

1. Назовите место прикрепления суставной капсулы атлантозатылочного сустава.

2. Назовите связки (мембраны) атлантозатылочного сустава, места их начала и прикрепления.
3. Какие движения и в каком объеме возможны в атлантозатылочном суставе?

4. Назовите связки атлантоосевых суставов, места их начала и прикрепления.

ПОЗВОНОЧНЫЙ СТОЛБ

Позвоночный столб *(columna vertebralis),* или **позвоночник,** образован позвонками, соединенными между собой с помощью межпозвоночных дисков (симфизов), связок и мембран. Позвоночный столб выполняет опорную функцию, служит гибкой осью туловища, участвует в формировании задней стенки грудной и брюшной полостей, таза, является вместилищем для спинного мозга и его оболочек. Позвоночник начинается ниже затылочной кости и заканчивается нижним копчиковым позвонком. Позвоночный столб содержит позвоночный канал, который вверху, в области большого (затылочного) отверстия, переходит в полость черепа, внизу заканчивается крестцовой щелью. Спереди позвоночный канал ограничен задней поверхностью тел позвонков и межпозвоночных дисков, покрытых задней продольной связкой. Сбоку позвоночный канал ограничен частично дугами позвонков, с каждой стороны содержит межпозвоночные отверстия. Сзади позвоночный канал ограничен дугами позвонков и желтыми связками. Промежутки, занимаемые желтыми связками в грудном отделе позвоночного канала, существенно больше, чем у шейного и поясничного его отделов. Позвоночный канал на поперечном его разрезе имеет треугольную форму в шейном его отделе, у грудного отдела она округлая, у поясничного и крестцового отделов - почти треугольная.

Длина позвоночного столба у взрослой женщины составляет 60-65 см, у мужчины - 60-75 см. Позвоночник образует изгибы в сагиттальной и фронтальной плоскостях (см. рис. 39). Изгибы позвоночного столба выпуклостью кзади называются *кифозами,* выпуклостью вперед - *лордозами,* вбок - *сколиозами.* Различают *шейный* и *поясничный лордозы, грудной* и *крестцовый кифозы, грудной* (аортальный) *физиологический сколиоз.* Аортальный сколиоз имеется примерно в 1/3 случаев, он расположен на уровне III-V грудных позвонков в виде небольшой выпуклости вправо. Шейный и поясничный лордозы более выражены у женщин, чем у мужчин. Изгибы позвоночного столба при горизонтальном положении тела человека несколько распрямляются, при вертикальном положении - выражены более резко. При нагрузках (ношение тяжестей и др.) выраженность изгибов увеличивается.
При вялой осанке (согнутая голова, опущенная грудь) увеличивается грудной кифоз, уменьшаются шейный и поясничный лордозы. Увеличение грудного кифоза наблюдается в старческом возрасте (старческий горб). В результате болезненных процессов или длительной неправильной посадке (ребенка в школе) могут развиваться нефизиологические изгибы позвоночника (сколиозы). Появление шейного лордоза происходит в первые шесть месяцев жизни, когда ребенок начинает самостоятельно сидеть. С увеличением нагрузки на позвоночник (тяжесть рук, головы) начинает формироваться грудной кифоз (в шесть месяцев), который полностью устанавливается в возрасте 6-7 лет.

Движения позвоночного столба

Источник KingMed.info
Несмотря на незначительную подвижность расположенных по соседству позвонков по отношению друг к другу, в целом позвоночный столб имеет большую подвижность. Возможны сгибание и разгибание, отведение и приведение (наклоны в бок), скручивание (повороты) и круговое движение. Сгибание и разгибание осуществляется относительно фронтальной оси. Их общая амплитуда составляет 170-245°. При сгибании тела позвонков наклоняются кпереди, остистые отростки отдаляются друг от друга, передняя продольная связка расслабляется. Натяжение задней продольной связки, желтых связок, межостистых и надостистой связок тормозят это движение. При разгибании позвоночника расслабляются все его связки, кроме передней продольной, чье натяжение ограничивает разгибание позвоночного столба. Межпозвоночные диски при сгибании и разгибании изменяют свою конфигурацию. Толщина их уменьшается на стороне наклона позвоночного столба и увеличивается на противоположной стороне.

Отведение и приведение позвоночника осуществляется относительно сагиттальной оси, общий размах этих движений - 165°. При отведении позвоночного столба от срединной плоскости в сторону натягиваются желтые связки и межпоперечные капсулы дугоотростчатых суставов на противоположной стороне. Это ограничивает выполняемое движение.
Повороты позвоночного столба (вправо и влево) происходят вокруг вертикальной оси. Общий размах вращения равен около 120°. При поворотах студенистое ядро межпозвоночных дисков играет роль суставной головки, а натяжение фиброзных пучков межпозвоночных дисков и желтых связок тормозят это движение. Круговое движение позвоночного столба осуществляется вокруг вертикальной (продольной) его оси.

СОЕДИНЕНИЯ РЕБЕР С ПОЗВОНОЧНЫМ СТОЛБОМ И ГРУДИНОЙ

Ребра соединяются с позвонками с помощью **реберно-позвоночных суставов** *(artt. costovertebrales)*, включающих суставы головки ребра и реберно-поперечные суставы (табл. 12; рис. 94).

Таблица 12. Суставы позвоночного столба и грудины

Суставы	Суставные поверхности	Вид сустава	Оси движения	Движения в суставах
Сустав головки ребра	Суставная поверхность головки ребра, верхняя и нижняя реберные ямки двух соседних грудных позвонков	Шаровидный, комбинированный	Многоосный	Поднимание и опускание ребра
Реберно-поперечный	Суставная поверхность бугорка ребра, реберная ямка поперечного отростка позвонка	Плоский, комбинированный	Многоосный	Поднимание и опускание ребра
Грудино-реберный сустав	Передние хрящи II-VII ребер, реберные вырезки грудины	Плоский	Многоосный, малоподвижный	Поднимание и опускание ребра
Межхрящевые	Хрящи VIII-X ребер, реберные вырезки грудины	Плоский	Многоосный, малоподвижный	Ограничены

Сустав головки ребра *(art. capitis costae)* образован верхней и нижней реберными ямками (полуямками) двух соседних грудных позвонков и головкой ребра. Суставные поверхности покрыты волокнистым хрящом. От гребня головки ребра к межпозвоночному диску в полости суставов направлена *внутрисуставная связка головки ребра (lig. capitis costae intraarticulare)*, она имеется у II-X ребер. Она отсутствует у I, XI и XII ребер, головка которых не имеет гребня. Спереди капсула сустава головки ребра укреплена *лучистой связкой головки ребра (lig. capitis*

costae radiatum), начинающейся на передней поверхности головки ребра, связка веерообразно расходится и прикрепляется к телам соседних позвонков и к межпозвоночному диску.

Реберно-поперечный сустав *(art. costotransversaria)* - парный, образован бугорком ребра и реберной ямкой на поперечном отростке. Этот сустав имеется только у десяти верхних ребер. Суставные поверхности покрыты тонким гиалиновым хрящом. Суставная капсула тонкая, прикрепляется по краю суставных поверхностей. Капсулу укрепляет *реберно-поперечная связка (lig. costotransversarium)*. У этой связки выделяют две части - верхнюю и латеральную реберно-поперечные связки. *Верхняя реберно-поперечная связка (lig. costotransversarium superius)* начинается на нижней поверхности поперечного отростка, прикрепляется на гребне шейки нижележащего ребра. *Латеральная реберно-поперечная связка (lig. costotransversarium laterale)* соединяет заднюю поверхность шейки ребра с основаниями остистого и поперечного отростков вышележащего позвонка. *Пояснично-реберная связка (lig. lumbocostale),* натянутая между реберными отростками I-II поясничных позвонков и нижним краем XII ребра, фиксирует XII ребро, укрепляет апоневроз поперечной мышцы живота.

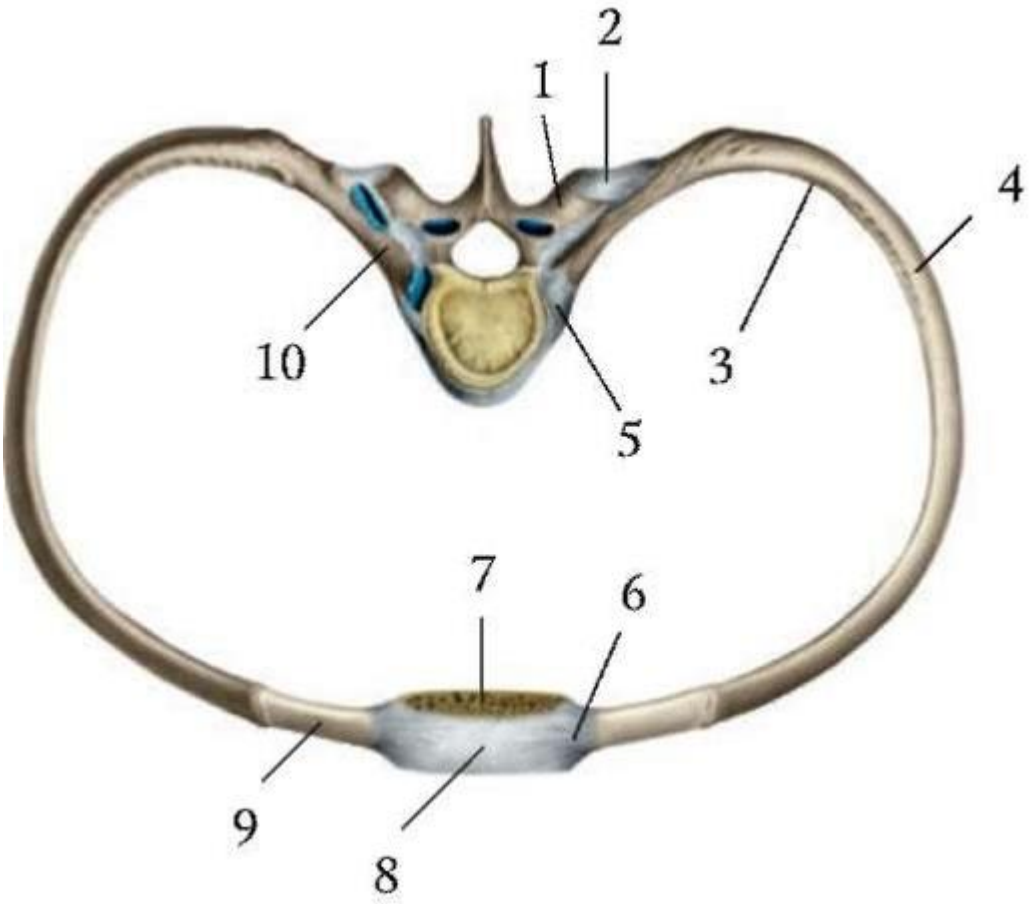

Рис. 94. Соединение ребер с позвоночным столбом и с грудиной (вид сверху): 1 - поперечный отросток позвонка; 2 - реберно-поперечный сустав; 3 - угол ребра; 4 - тело ребра; 5 - суставная капсула сустава головки ребра; 6 - лучистая грудино-реберная связка; 7 - тело грудины; 8 - мембрана грудины; 9 - хрящ ребра; 10 - шейка ребра

Реберно-поперечный сустав и сустав головки ребра, комбинированные, движения в них осуществляются совместно. В них возможно движение вокруг общей оси, проходящей вдоль шейки ребра через центры суставов. При этом передние реберные концы, соединенные с грудиной, поднимаются или опускаются.

Источник KingMed.info
Положение оси реберно-позвоночных суставов у детей в связи с изменением формы грудной клетки значительно меняется.

Иннервация реберно-позвоночных суставов: задние ветви грудных межреберных нервов.

Кровоснабжение реберно-позвоночных суставов: ветви задней межреберной артерии. *Венозная кровь* оттекает в одноименные вены.

Лимфатические сосуды впадают в межреберные лимфатические узлы.

Соединения ребер с грудиной

Ребра соединяются с грудиной с помощью суставов и синхондрозов. Хрящ I ребра срастается с грудиной (синхондроз). Хрящи II-VII ребер при соедине-

нии с грудиной образуют **грудино-реберные суставы** *(art. sternocostales)*. Суставными поверхностями служат передние концы реберных хрящей и реберные вырезки грудины. Суставная капсула каждого сустава служит продолжением надхрящницы реберных хрящей, переходящей в надкостницу грудины. Суставную капсулу укрепляют *лучистые грудино-реберные связки (ligg. sternocostalia radiata),* которые спереди, срастаясь с надкостницей грудины, образуют плотную *мембрану грудины (membrana sterni).* Пучки волокон, идущие от передней поверхности VI-VII реберных хрящей к мечевидному отростку грудины косо книзу и медиально, образуют *реберно-мечевидные связки (ligg. costoxiphoidea).* У сустава II ребра имеется *внутрисуставная грудино-реберная связка (lig. sternocostale intraarticulare),* направляющаяся от реберного хряща II ребра к месту соединения рукоятки и тела грудины.
Передние концы VII-IX ребер хрящами соединяются друг с другом. Иногда между хрящами этих ребер образуются **межхрящевые суставы** *(art. interchondrales)* .

Передние концы ребер соединяются *наружной межреберной мембраной (membrana intercostalis externa)*, чьи волокна направлены сверху вниз и кпереди, от нижнего края хряща к верхнему краю хряща нижележащего ребра. Наружная межреберная мембрана имеется у передней стенки грудной клетки в области реберных хрящей. Задние концы ребер соединены между собой *внутренней межреберной мембраной (membrana intercostalis interna).* Ее волокна ориентированы снизу вверх и кзади, идут от верхнего края нижележащего ребра к нижнему краю вышележащего ребра. Внутренняя межреберная мембрана имеется у задней стенки грудной клетки. Наружная и внутренняя межреберные мембраны укрепляют межреберья. В области расположения наружной и внутренней межреберных мембран межреберные мышцы отсутствуют.

Иннервация соединений ребер с грудиной: передние ветви межреберных нервов.

Кровоснабжение: ветви внутренней грудной артерии. *Венозная кровь* оттекает в притоки внутренней грудной вены.

Лимфатические сосуды направляются к окологрудинным и глубоким шейным лимфатическим узлам.

ГРУДНАЯ КЛЕТКА

Грудная клетка *(compages thoracis)* - это костно-хрящевое образование, состоящее из двенадцати грудных позвонков, соответствующих им ребер и грудины, соединенных между собой (рис. 95). Грудная клетка является скелетом грудной полости, в которой расположены

сердце и крупные сосуды, легкие, пищевод и другие органы. Грудная клетка уплощена в переднезаднем направлении, имеет вид неправильного конуса. В ней различают четыре стенки (переднюю, заднюю и две латеральных) и два отверстия (верхнее и нижнее). Передняя стенка образована грудиной, реберными хрящами, задняя стенка - грудными позвонками и задними концами ребер, а боковые - ребрами. Между ребрами расположены **межреберные промежутки** *(spatia intercostalia)*. **Верхнее отверстие (апертура) грудной клетки** *(apertura thoracis superior)* ограничено I грудным позвонком, внутренними краями первых ребер и верхним краем рукоятки грудины. **Нижнее отверстие (апертура) грудной клетки** *(apertura thoracis inferior)* сзади ограничено телом XII грудного позвонка, спереди - мечевидным отростком грудины, сбоку - нижними ребрами. Переднезадний размер нижней апертуры - 13-15 см, поперечный - 25-28 см. Переднебоковой край нижней апертуры, образованный соединениями VII-X ребер, называется **реберной дугой** *(arcus costalis)*. Правая и левая реберные дуги спереди ограничивают открытый книзу **подгрудинный угол** *(angulus infrasternialis)* , вершина угла занята мечевидным отростком грудины.

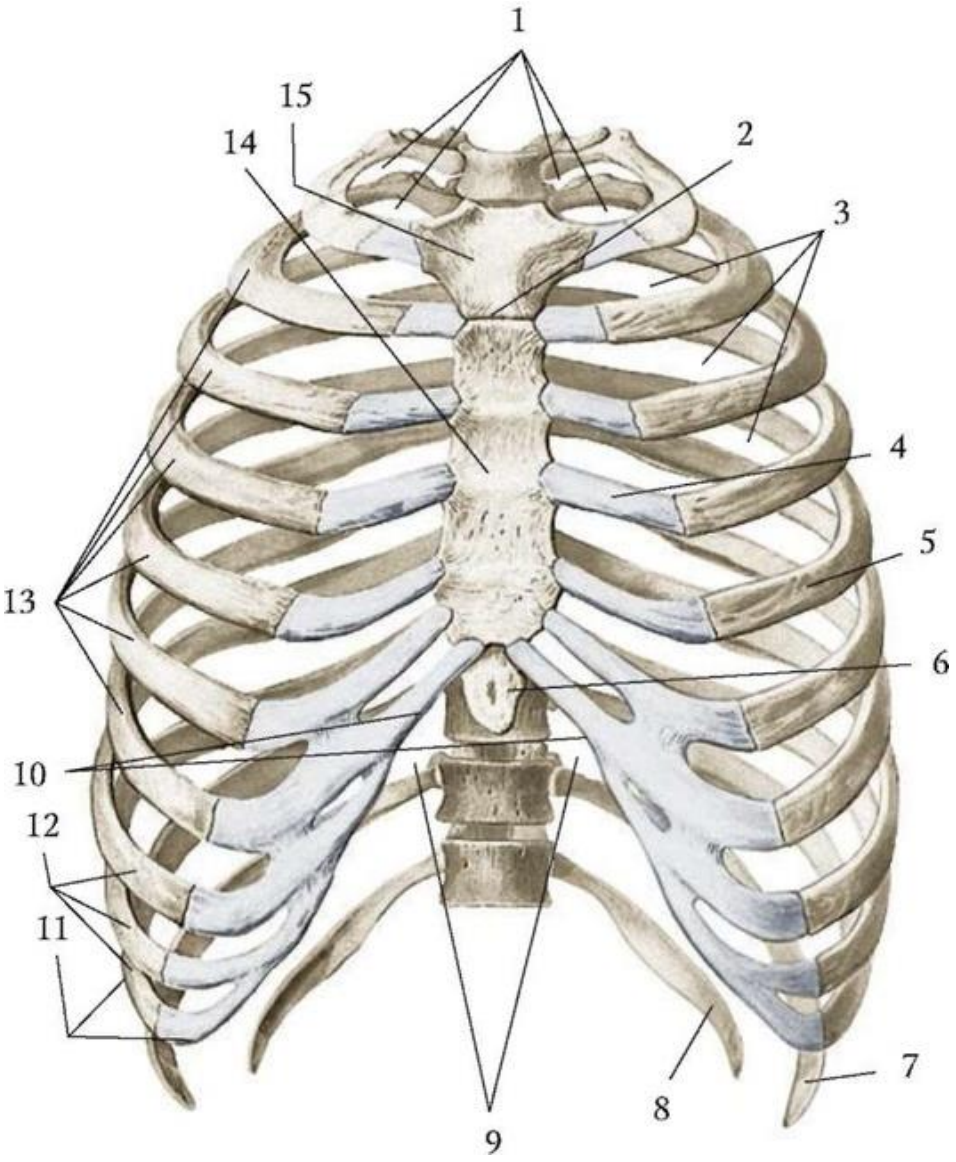

Рис. 95. Грудная клетка (вид спереди): 1 - верхняя апертура грудной клетки; 2 - угол грудины; 3 - межреберные промежутки; 4 - реберный хрящ; 5 - тело ребра; 6 - мечевидный отросток грудины; 7 - XI ребро; 8 - XII ребро; 9 - нижняя апертура грудной клетки; 10 - подгрудинный угол; 11 - реберная дуга; 12 - ложные ребра; 13 - истинные ребра; 14 - тело грудины; 15 - рукоятка грудины

Источник KingMed.info
Форма грудной клетки зависит от типа телосложения. У людей брахиморфного типа телосложения грудная клетка коническая, ее верхняя часть уже нижней, подгрудинный угол тупой, ребра чуть наклонены кпереди, разница между поперечным и переднезадним размерами невелика. При долихоморфном типе телосложения грудная клетка плоская, длинная, ее переднезадний размер значительно меньше поперечного, ребра сильно наклонены кпереди и книзу, под-грудинный угол острый. Для мезоморфного типа телосложения характерна цилиндрическая грудная клетка. По форме она занимает промежуточное положение между конической и плоской. У женщин грудная клетка более округлая, короче, чем у мужчин.

Движения грудной клетки связаны с дыханием, процессами вдоха и выдоха. При вдохе передние концы ребер вместе с грудиной поднимаются, что приводит к увеличению переднезаднего и поперечного размеров грудной клетки, расширению межреберных промежутков и увеличению объема грудной полости. При выдохе передние концы ребер и грудина опускаются, размеры грудной клетки уменьшаются, межреберные промежутки суживаются, что приводит к уменьшению объема грудной полости. Опускание ребер происходит не только вследствие работы соответствующих мышц, но и благодаря тяжести грудной клетки и эластичности реберных хрящей.

СОЕДИНЕНИЯ КОСТЕЙ ВЕРХНЕЙ КОНЕЧНОСТИ

Соединения костей верхней конечности *(juncturae membri superioris)* подразделяют на **соединения пояса верхних конечностей** *(juncturae cinguli pectoralis)* и **соединения свободной части верхней конечности** *(juncturae membri superioris liberi).* Пояс верхних конечностей образуют ключицы с лопатками, между которыми имеются два грудино-ключичных сустава и два акромиально-ключичных сустава.

Кости верхней конечности соединяются со скелетом туловища с помощью грудино-ключичного сустава (табл. 13).

Грудино-ключичный сустав *(art. sternoclavicularis)* образован грудинным концом ключицы и ключичной вырезкой грудины (рис. 96). Он является простым седловидным, комплексным суставом. Между суставными поверхностями имеется *суставной диск (discus articularis)*. по периферии срастающийся с капсулой сустава. Полость сустава поэтому разделяется на верхнелатеральную и нижнемедиальную части, не сообщающиеся между собой. Суставная капсула спереди, сверху и сзади укреплена *передней* и *задней грудино-ключичными связками (ligg. sternoclaviculare anterius et posterius).* Над яремной вырезкой грудины, между грудинным концом ключиц, расположена *межключичная связка (lig. interclaviculare),* ограничивающая движение ключицы книзу. Сустав укрепляет внекапсульная *реберно-ключичная связка (lig. costoclaviculare),* соединяющая нижнюю поверхность грудинного конца ключицы и верхнюю сторону I ребра, тормозящая движение ключицы кверху. В грудино-ключичном суставе возможны движения ключицы кверху и книзу (вокруг сагиттальной оси), перемещение акромиального конца ключицы вперед и кзади (относительно вертикальной оси) и круговое движение. Объем движений ограничен.

Источник KingMed.info

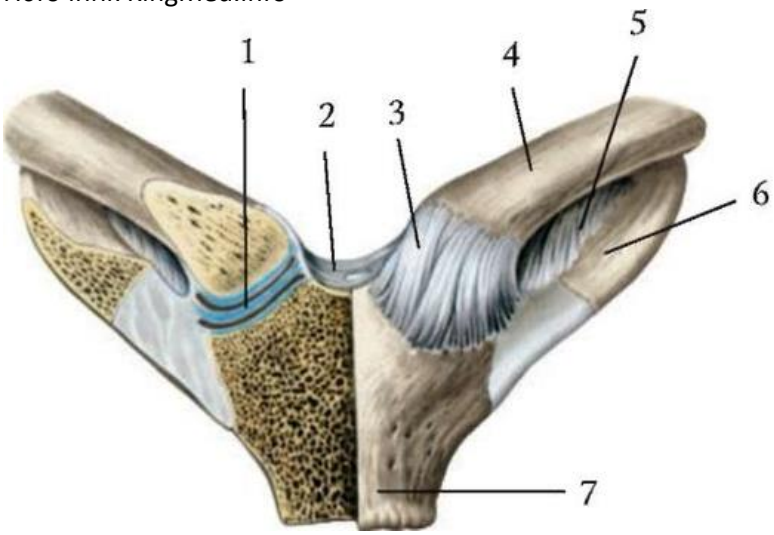

Рис. 96. Грудино-ключичный сустав (вид спереди; правый сустав вскрыт фронтальным разрезом): 1 - суставной диск; 2 - межключичная связка; 3 - передняя грудино-ключичная связка; 4 - ключица; 5 - реберно-ключичная связка; 6 - I ребро; 7 - рукоятка грудины

Таблица 13. Суставы верхней конечности

Суставы	Суставные поверхности	Вид сустава	Оси движения	Движения в суставах
Грудино-ключичный	Грудинная суставная поверхность ключицы, ключичная вырезка грудины	Седловидный, комплексный	Многоосный	Поднимание и опускание ключицы, движения ключицы вперед и кзади, круговое движение ключицы
Акромиально-ключичный	Суставная поверхность акромиона, акроми- альная суставная поверхность ключицы	Плоский	Многоосный	Поднимание и опускание ключицы
Плечевой	Головка плечевой кости, суставная впадина лопатки	Шаровидный	Многоосный	Сгибание-разгибание руки, отведение руки до горизонтального уровня, приведение руки, повороты руки кнаружи и вовнутрь, круговое движение
Локтевой	-	Сложный	-	-
Плечелоктевой	Блок плечевой кости, блоковидная вырезка локтевой кости	Блоковидный, винтообразный	Одноосный (фронтальная ось)	Сгибание и разгибание предплечья
Плечелучевой	Головка мыщелка плечевой кости, суставная ямка головки лучевой кости	Шаровидный	Многоосный	Повороты лучевой кости вокруг продольной оси, сгибание и разгибание предплечья
Проксимальный лучелоктевой	Суставная окружность лучевой кости, лучевая вырезка локтевой кости	Цилиндрический	Одноосный (продольная)	Повороты лучевой кости
Дистальный луче-локтевой	Суставная окружность локтевой кости, локтевая вырезка лучевой кости	Цилиндрический	Одноосный (продольная)	Повороты лучевой кости
Лучезапястный	Запястная суставная поверхность лучевой кости, проксимальная поверхность ладьевидной, полулунной, трехгранной костей	Эллипсовидный, сложный, комплексный	Двуосный (оси: сагиттальная, фронтальная)	Приведение-отведение, сгибание-разгибание кисти
Среднезапястный	Суставные поверхности первого и второго рядов костей запястья (кроме гороховидной)	Блоковидный, сложный	Одноосный (фронтальная ось)	Сгибание-разгибание кисти

Запястно-пястные (2-5)	Суставные поверхности второго ряда костей запястья и основания 2-5 пястных костей	Плоские	Многоосные	Малоподвижные

Окончание табл. 13

Суставы	Суставные поверхности	Вид сустава	Оси движения	Движения в суставах
Запястно-пястный сустав большого пальца кисти	Суставные поверхности кости-трапеции и основания 1-й пястной кости	Седловидный	Двуосный (оси: фронтальная, сагиттальная)	Сгибание-разгибание большого пальца, отведение-приведение его, противопоставление его остальным пальцам
Межзапястные	Обращенные друг к другу суставные поверхности костей запястья	Плоские	Многоосные	Малоподвижные
Пястно- фаланговые	Суставные поверхности головок пястных костей и основания проксимальных фаланг	I пальца - блоко-видный, II-V пальцев - шаровидные	Двуосные (оси: фронтальная, сагиттальная)	Сгибание-разгибание, отведение-приведение пальцев
Межфаланговые	Суставные поверхности головок и оснований сочленяющихся фаланг	Блоковидные	Одноосные (фронтальная ось)	Сгибание-разгибание фаланг

Акромиально-ключичный сустав *(art. acromioclavicularis)* образован акромиальным концом ключицы и суставной поверхностью акромиона (рис. 97). Сустав простой, многоосный, плоский. В 30% случаев у сустава имеется *суставной диск (discus articularis).* Суставная капсула прикрепляется по краям суставных поверхностей, сверху она укреплена *акромиально-ключичной связкой (lig. acromioclaviculare),* натянутой между акромиальным концом ключицы и акромионом лопатки. Внекапсульная мощная *клювовидно-ключичная связка (lig. coracoclaviculare),* соединяющая нижнюю поверхность акромиального конца ключицы и клювовидный отросток лопатки, содержит две части. Первая часть прикрепляется к трапециевидной линии ключицы и называется *трапециевидной связкой (lig. trapezoideum).* Вторая часть клювовидно-ключичной связки имеет треугольную форму, присоединяется к конусовидному бугорку *(коническая связка, lig. conoideum).* Эта часть располагается медиальнее, чем трапециевидная связка. Трапециевидная и коническая связки сходятся у клювовидного отростка лопатки под углом. В акромиально-ключичном суставе возможны незначительные движения относительно трех осей.

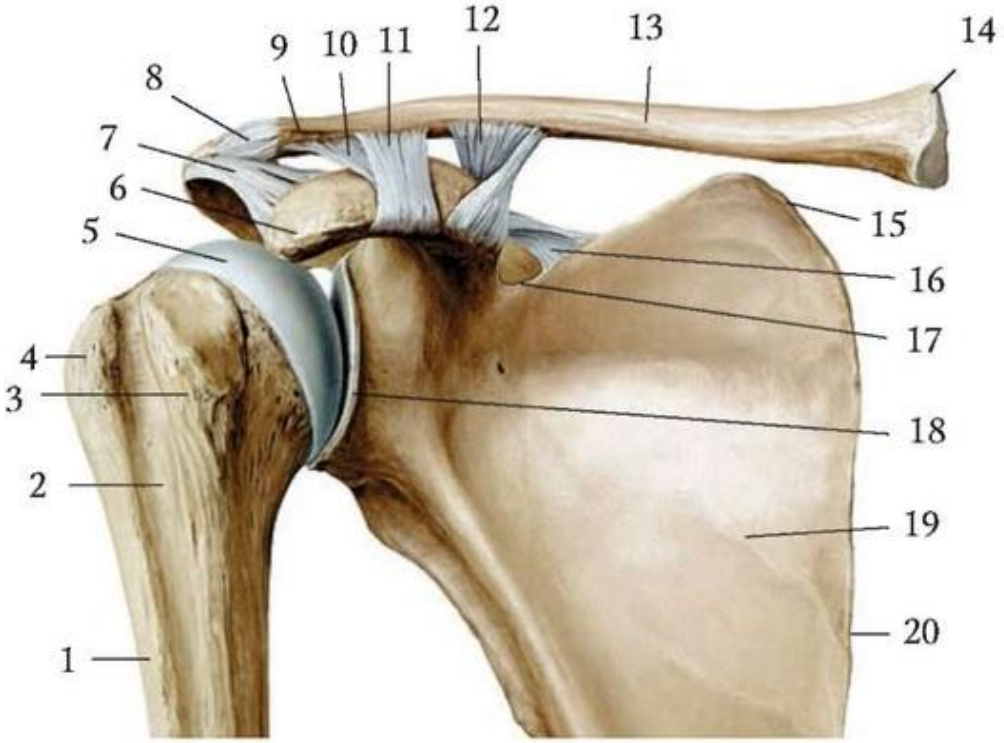

Рис. 97. Акромиально-ключичный сустав, правый (вид спереди). Связки лопатки: 1 - плечевая кость; 2 - межбугорковая борозда; 3 - малый бугорок; 4 - большой бугорок; 5 - суставная поверхность головки плечевой кости; 6 - клювовидный отросток лопатки; 7 - клювовидно-акромиальная связка; 8 - акромиально-ключичная связка; 9 - акромиальный конец ключицы; 10 - трапециевидная связка; 11 - коническая связка; 12 - клювовидно-ключичная связка; 13 - ключица; 14 - грудинный конец ключицы; 15 - верхний угол лопатки; 16 - верхняя поперечная связка лопатки; 17 - вырезка лопатки; 18 - суставная впадина лопатки; 19 - реберная (передняя) поверхность; 20 - медиальный край лопатки

Собственные связки лопатки

Между отдельными частями лопатки имеются связки, не имеющие непосредственного отношения к акромиально-ключичному и грудино-ключичному суставам. К собственным связкам лопатки относится **клювовидно-акроми-альная связка** *(lig. coracoacromiale)* - мощная фиброзная пластинка, натянутая между вершиной акромиона и клювовидным отростком лопатки. **Верхняя поперечная связка лопатки** *(lig. transversum scapulae superius)* , соединяющая края вырезки лопатки, превращает ее в отверстие. **Нижняя поперечная связка лопатки** *(lig. transversum scapulae inferius)* располагается на задней стороне лопатки, соединяя основание акромиона и задний край суставной впадины лопатки. Часть пучков нижней поперечной связки лопатки вплетается в капсулу плечевого сустава, укрепляя ее.

Вопросы для повторения и самоконтроля

1. Как изменяется толщина фиброзного диска у разных отделов позвоночного столба?

2. Назовите физиологические изгибы позвоночного столба.

3. Какие движения возможны у позвоночного столба?

4. Какие движения возможны у грудной клетки?

5. Назовите собственные связки лопатки, места их начала и прикрепления.

Источник KingMed.info

СУСТАВЫ СВОБОДНОЙ ЧАСТИ ВЕРХНЕЙ КОНЕЧНОСТИ

Суставы свободной части верхней конечности соединяют кости верхней конечности друг с другом (плечевой, локтевой, лучезапястный и др.).

Плечевой сустав

Плечевой сустав *(art. humeri)* образован суставной впадиной лопатки и головкой плечевой кости (рис. 98). Суставная поверхность головки шаровидная, почти в 3 раза превышает плоскую поверхность суставной впадины лопатки, которая дополняется по краям хрящевой *суставной губой (labrum glenoidale),* увеличивающей конгруэнтность суставных поверхностей и вместимость суставной ямки. Суставная капсула прикрепляется на наружной поверхности суставной губы лопатки и к анатомической шейке плечевой кости. Капсула плечевого сустава тонкая, натянута слабо, свободная. Сверху суставная капсула укреплена *клювовидно-плечевой связкой (lig. coracohumerale),* она начинается на наружном крае основания клювовидного отростка лопатки и прикрепляется к верхней части анатомической шейки плечевой кости и к большому бугорку плечевой кости. Суставная капсула утолщена тремя *суставно-плечевыми связками (ligg. glenohumeralia).* Верхняя, медиальная, и нижняя суставно-плечевые связки соединяют края суставной губы лопатки и анатомическую шейку плечевой кости, они укрепляют преимущественно переднюю поверхность капсулы плечевого сустава. Синовиальная мембрана образует выпячивания. Одно из них - *межбугорковое синовиальное влагалище (vagina synovialis intertubercularis),* окружает сухожилие длинной головки двуглавой мышцы плеча, проходящее через суставную полость. Другое выпячивание синовиальной мембраны - *под-сухожильная сумка подлопаточной мышцы (bursa subtendinea m. subscapularis),* находится у основания клювовидного отростка, под сухожилием подлопаточной мышцы. Синовиальная мембрана образует *подмышечный заворот (recessus axillaris),* расположенный в нижнем отделе сустава. Вблизи сустава располагаются *поддельтовидная сумка (bursa subdeltoidea),* сообщающаяся часто с полостью плечевого сустава.

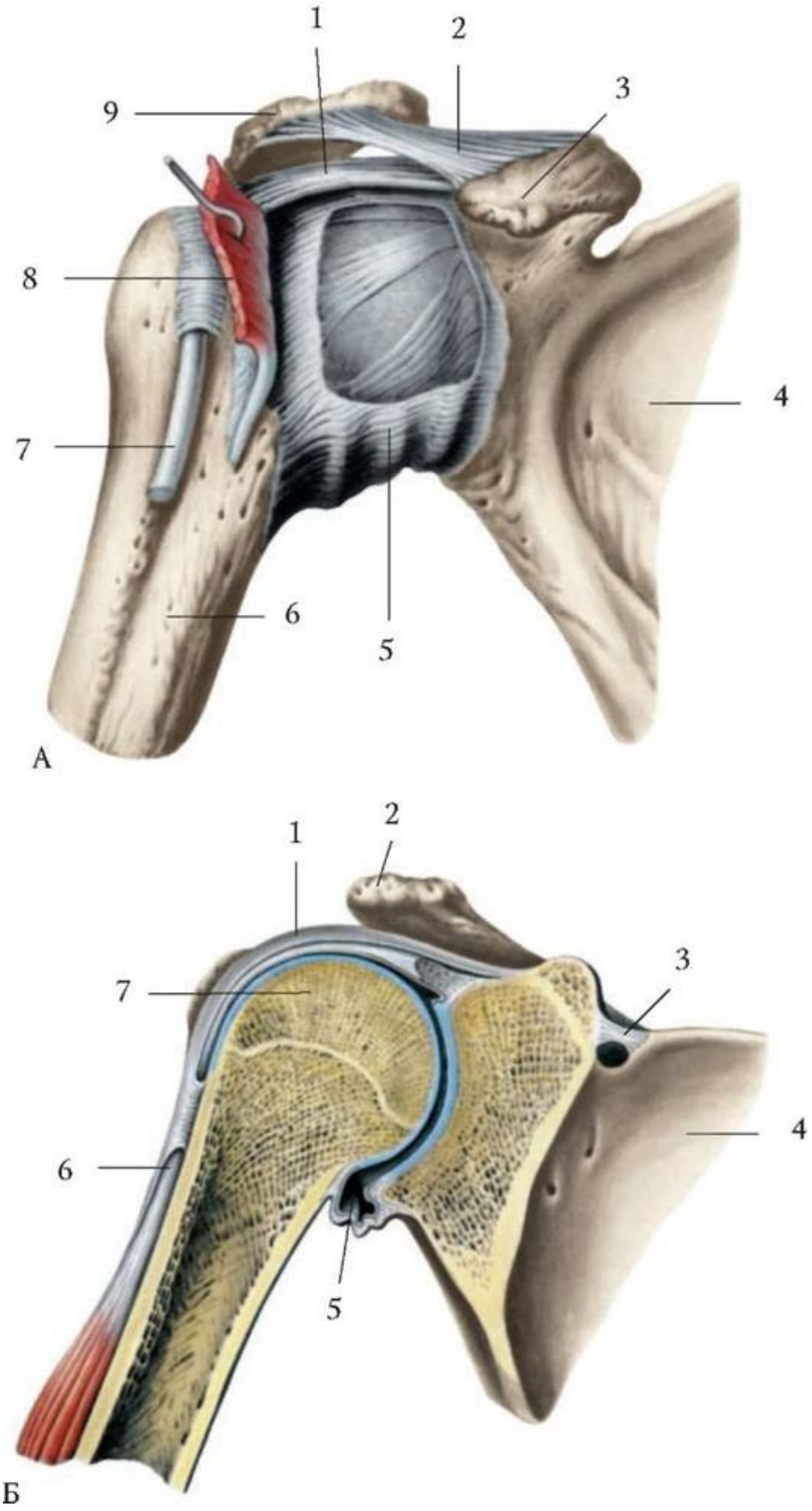

Рис. 98. Плечевой сустав, правый (вид спереди). А - капсула частично вскрыта: 1 - клювовидно-плечевая связка; 2 - клювовидно-акромиальная связка; 3 - клювовидный отросток лопатки; 4 - реберная поверхность лопатки; 5 - суставная капсула; 6 - плечевая кость; 7 - сухожилие длинной головки двуглавой мышцы плеча; 8 - сухожилие подлопаточной мышцы; 9 - акромион лопатки. Б - сустав вскрыт фронтальным разрезом: 1 - суставная капсула; 2 - акромион лопатки; 3 - верхняя поперечная связка лопатки; 4 - реберная поверхность лопатки; 5 - суставная полость; 6 - сухожилие длинной головки двуглавой мышцы плеча; 7 - головка плечевой кости

Источник KingMed.info
Плечевой сустав шаровидный, с большой амплитудой движения, чему способствуют свободная суставная капсула, большая разница в величине сочленяющихся поверхностей, отсутствие мощных связок. Вокруг фронтальной оси осуществляются сгибание и разгибание общим размахом 120°. Относительно сагиттальной оси выполняются отведение (до горизонтального уровня) и приведение руки размахом 100°. Относительно вертикальной оси осуществляются поворот плеча кнаружи (супинация) и вовнутрь (пронация) общим объемом до 125°. В плечевом суставе осуществляются круговые движения *(circumductio)* . Движение верхней конечности выше горизонтального уровня выполняется в грудино-ключичном суставе при поднятии лопатки совместно со свободной верхней конечности.
Иннервация плечевого сустава: ветви подмышечного и надлопаточного нервов.

Кровоснабжение: ветви передней и задней артерий, огибающих плечевую кость, дельтовидными и акромиальными ветвями грудоакромиальной артерии. Венозная кровь оттекает в одноименные вены.

Лимфатические сосуды направляются к надключичным лимфатическим узлам (от верхнемедиальных отделов сустава), к подмышечным лимфатическим узлам - от заднежнего отдела сустава.

Локтевой сустав

Локтевой сустав *(art. cubiti)* образован тремя костями: плечевой, лучевой и локтевой. Кости образуют три соединения с общей суставной капсулой (рис. 99). **Плечелоктевой сустав** *(art. humeroulnaris),* блоковидный, образован соединением блока плечевой кости с блоковидной вырезкой локтевой кости. **Плечелучевой сустав** *(art. humeroradialis),* шаровидный, образован соединением головки плечевой кости и суставной впадины лучевой кости. **Проксимальный лучелоктевой сустав** *(art. radioulnaris proximalis),* цилиндрический, образован суставной окружностью лучевой кости и лучевой вырезкой локтевой кости. Суставная капсула свободная, она наиболее тонкая в передних и задних отделах сустава. Проксимально она прикрепляется над суставным хрящом блока плечевой кости, венечная и лучевая ямки и ямка локтевого отростка расположены в полости сустава. На локтевой кости суставная капсула прикрепляется ниже края суставного хряща венечного отростка и у края блоковидной вырезки локтевого отростка. На лучевой кости капсула прикрепляется на ее шейке, образуя здесь *мешкообразное углубление (recessus saciformis).* Суставную капсулу укрепляют связки. *Локтевая коллатеральная связка (lig. collaterale ulnare)* начинается на медиальном надмыщелке плечевой кости, прикрепляется к медиальному краю блоковидной вырезки локтевой кости. *Лучевая коллатеральная связка (lig. collaterale radiale),* начинаясь на латеральном надмыщелке плечевой кости, делится на два пучка. Передний из них охватывает спереди шейку лучевой кости и прикрепляется у передненаружного края блоковидной вырезки локтевой кости. Задний пучок этой связки охватывает шейку лучевой кости сзади и вплетается в кольцевую связку лучевой кости. *Кольцевая связка лучевой кости (lig. annulare radii)* начинается у переднего края лучевой кости и прикрепляется у заднего края лучевой вырезки, она охватывает суставную окружность головки лучевой кости с передней, задней и латеральной сторон, удерживает лучевую кость возле локтевой. *Квадратная связка (lig. quadratum)* представляет собой пучки волокон, соединяющих дистальный край лучевой вырезки локтевой кости с шейкой лучевой кости.

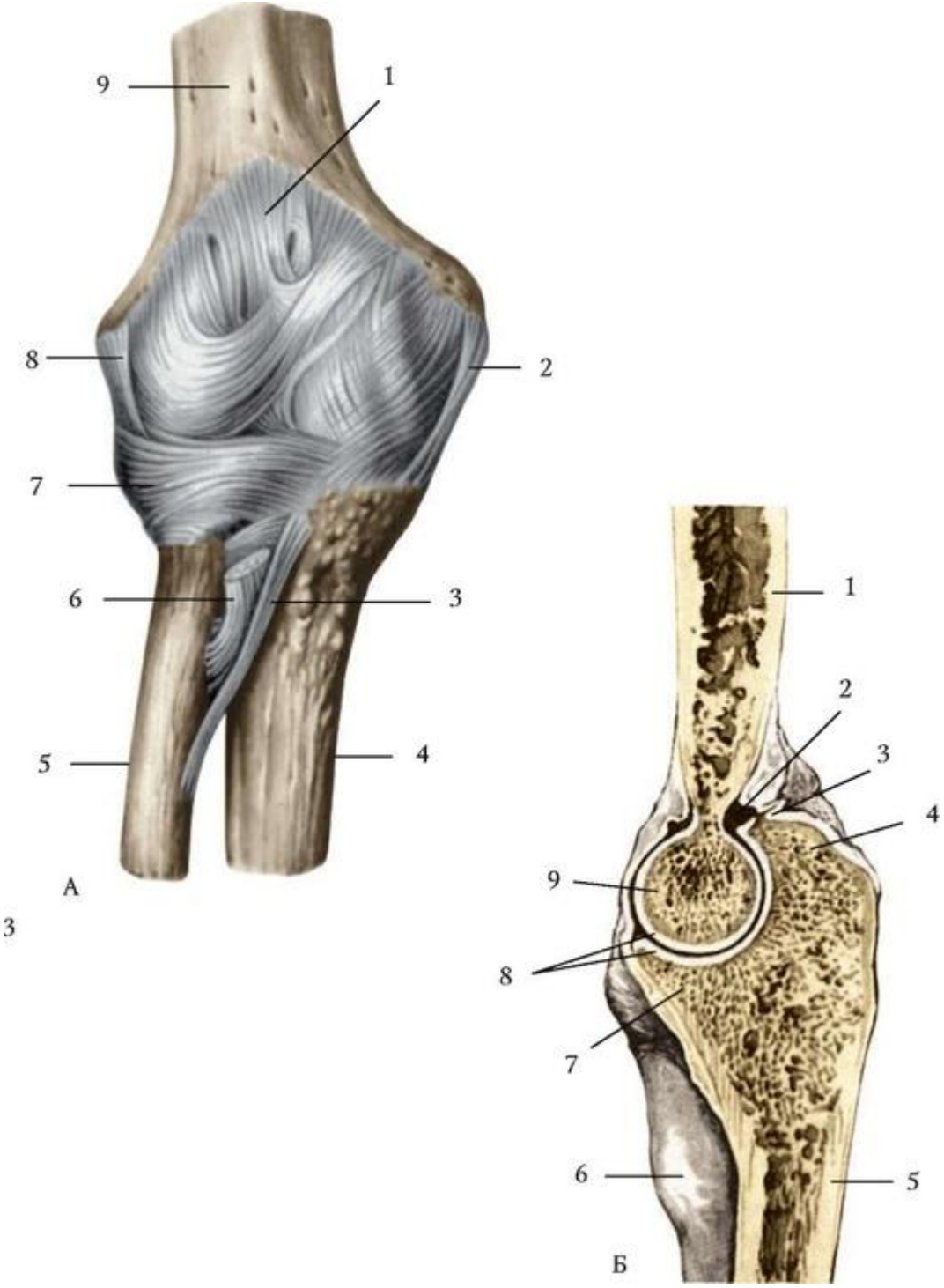

Рис. 99. Локтевой (плечелоктевой) сустав, правый. А - капсула и связки: 1 - суставная капсула; 2 - локтевая коллатеральная связка; 3 - косая хорда; 4 - локтевая кость; 5 - лучевая кость; 6 - сухожилие двуглавой мышцы плеча; 7 - кольцевая связка лучевой кости; 8 - лучевая коллатеральная связка; 9 - плечевая кость. Б - сустав вскрыт сагиттальным разрезом, вид с медиальной стороны: 1 - плечевая кость; 2 - суставная полость; 3 - суставная капсула; 4 - локтевой отросток; 5 - локтевая кость; 6 - лучевая кость; 7 - венечный отросток; 8 - суставной хрящ; 9 - блок плечевой кости

В локтевом суставе происходят движения вокруг фронтальной оси - сгибание и разгибание предплечья общим объемом до 170°. При сгибании предплечье отклоняется медиально и кисть ложится не на плечо, а на грудь. Вокруг продольной оси лучевой кости в проксимальном

лучелоктевом суставе осуществляются повороты лучевой кости вместе с кистью (одновременно в дистальном лучелоктевом суставе). В целом локтевой сустав является блоковидным суставом с винтообразной формой скольжения суставных поверхностей.

Иннервация сустава: ветви лучевого, локтевого и срединного нервов.

Кровоснабжение: артериальная локтевая сеть, образованная верхней и нижней коллатеральными локтевыми артериями (из плечевой артерии), средняя и лучевая коллатеральные артерии (из глубокой артерии плеча), возвратная лучевая артерия (из лучевой артерии), возвратная межкостная артерия (из задней межкостной артерии), передняя и задняя возвратные локтевые артерии (из локтевой артерии). *Венозная кровь* оттекает по одноименным венам в глубокие вены верхней конечности - лучевые, локтевые и плечевые вены.
Лимфатические сосуды впадают в локтевые лимфатические узлы.

Соединение костей предплечья и кисти

Кости предплечья соединены с помощью прерывных и непрерывных соединений. Непрерывным соединением *(лучелоктевым синдесмозом, syndesmosis radioulnaris)* является **межкостная перепонка предплечья** *(membrana interossea antebrachii),* в виде прочной соединительнотканной мембраны, натянутой между межкостными краями лучевой и локтевой костей (рис. 100). Она направлена косо сверху вниз от лучевой кости к локтевой, ее верхний отдел содержит отверстие для сосудов и нерва. На межкостной перепонке начинаются многие мышцы предплечья. Книзу от проксимального лучелоктевого сустава между обеими костями предплечья натянут фиброзный тяж - *косая хорда (chorda obliqua),* чьи соединительнотканные пучки идут от бугристости локтевой кости к бугристости лучевой кости, т.е. в противоположном направлении пучкам межкостной перепонки предплечья.

Дистальный лучелоктевой сустав *(art. radioulnaris distalis)* образован соединением суставной окружности локтевой кости и локтевой вырезкой лучевой кости. Этот сустав отделен от лучезапястного сустава *суставным диском (discus articularis),* представляющим собой треугольную волокнисто-хрящевую пластинку, которая своим основанием прикрепляется к локтевой вырезке лучевой кости, а вершиной - к шиловидному отростку локтевой кости. Суставная капсула дистального лучелоктевого сустава свободная, прикрепляется по краю суставных поверхностей и суставного диска. Капсула выпячивается проксимально между костями предплечья, образует *мешкообразное углубление (recessus sacciformis).* Проксимальный и дистальный лучелоктевые суставы вместе являются комбинированными, цилиндрическими по форме. Средний размах вращения в лучелоктевых суставах (супинация и пронация) составляет примерно 140°.

Источник KingMed.info

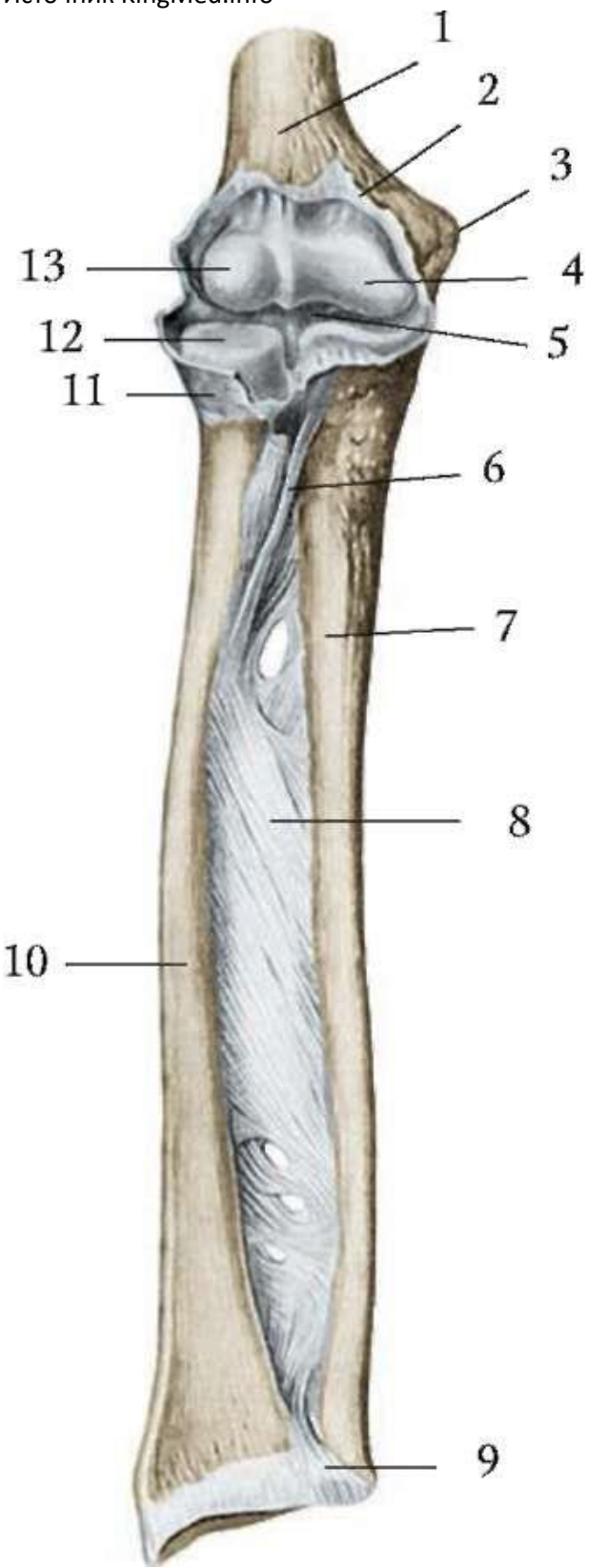

Рис. 100. Межкостная перепонка предплечья, правого. Локтевой сустав (вскрыт) (вид спереди): 1 - плечевая кость; 2 - суставная капсула; 3 - медиальный надмыщелок плечевой кости; 4 - блок плечевой кости; 5 - суставная полость локтевого сустава; 6 - косая хорда; 7 - локтевая кость; 8 - межкостная перепонка предплечья; 9 - дистальный лучелоктевой сустав; 10 - лучевая кость; 11 - кольцевая связка лучевой кости; 12 - головка лучевой кости; 13 - головка мыщелка плечевой кости

Лучезапястный сустав

Лучезапястный сустав *(art. radiocarpea)* - это сочленение костей предплечья с костями. Сустав образован слегка вогнутой запястной суставной поверхностью лучевой кости, суставным диском (с медиальной стороны) и выпуклым проксимальным рядом костей запястья (ладьевидной, полулунной и трехгранной) (рис. 101). Суставная капсула тонкая, прикрепляется по краям сочленяющихся поверхностей, укреплена связками. *Лучевая коллатеральная связка запястья (lig. collaterale carpi radiale)* начинается на шиловидном отростке лучевой кости, идет до ладьевидной кости и достигает кости трапеции; она тормозит приведение кисти. *Локтевая коллатеральная связка запястья (lig. collaterale carpi ulnare)* направлена от шиловидного отростка локтевой кости к трехгранной кости и частично к гороховидной кости запястья. Связка тормозит отведение кисти. *Ладонная лучезапястная связка (lig. radiocarpeum palmare)* идет книзу медиально, соединяет передний край суставной поверхности лучевой кости и ее шиловидный отросток с костями первого ряда запястья и головчатой костью. Ладонная лучезапястная связка тормозит разгибание кисти. *Тыльная лучезапястная связка (lig. radiocarpeum dorsale)* идет от заднего края суставной поверхности лучевой кости до первого ряда костей запястья. Тыльная лучезапястная связка ограничивает сгибание кисти. *Ладонная локтезапястная связка (lig. ulnocarpeum palmare)* соединяет передний край нижней части головки локтевой кости и ладонную поверхность костей запястья. Лучезапястный сустав является сложным, эллипсовидным с двумя осями движения (фронтальной и сагиттальной).

Суставы кисти

Кости запястья соединяются между собой многочисленными суставами, разными по форме суставных поверхностей. **Среднезапястный сустав** *(art. mediocarpea)* образован сочленяющимися суставными поверхностями костей первого и второго рядов запястья (см. рис. 101). Этот сустав сложный, блоковидный по форме. Дистальная поверхность первого ряда костей запястья на значительном протяжении представляет собой глубокую впадину, куда входит суставная поверхность головчатой и крючковидной костей. Суставная щель имеет S-образную форму. Суставная щель среднезапястного сустава продолжается в суставные щели между отдельными костями запястья и сообщается с запястно-пястным суставом. Суставная капсула тонкая, особенно с тыльной стороны, прикрепляется по краям суставных поверхностей. Среднезапястный сустав функционально связан с лучезапястным суставом.

Межзапястные суставы *(artt. intercarpeae)* образованы соседними костями запястья. Суставные капсулы прикрепляются по краям сочленяющихся поверхностей. Суставные полости межзапястных суставов сообщаются с полостью среднезапястного сустава. Среднезапястный и межзапястные суставы малоподвижные, укреплены многими связками. *Лучистая связка запястья (lig. carpi radiatum)* представляет собой веерообразные фиброзные пучки, идущие на ладонной поверхности от головчатой кости к соседним костям. Рядом расположенные кости запястья соединяют *ладонные межзапястные связки (ligg. intercarpalia palmaria)* и *тыльные межзапястные связки (ligg. intercarpalia dorsalia).* Ладонные межзапястные связки располагаются на ладонной поверхности костей запястья, тыльные межзапястные связки - на тыльной стороне суставов. Некоторые кости запястья соединяются *межкостными межзапястными связками (ligg. intercarpalia interossea).* К межзапястным суставам относят **сустав гороховидной кости** *(art. ossis pisiformis)*, который соединяет гороховидную и трехгранную кости. Суставная капсула прикрепляется по краю суставных поверхностей костей. Сустав гороховидной кости укреплен несколькими связками. *Гороховидно-пястная связка (lig. pisometacarpale)* начинается на

гороховидной кости, прикрепляется на основаниях III-V пястных костей. *Гороховидно-крючковая связка (lig. pisohamatum)* натянута между гороховидной костью и крючком крючковидной кости.

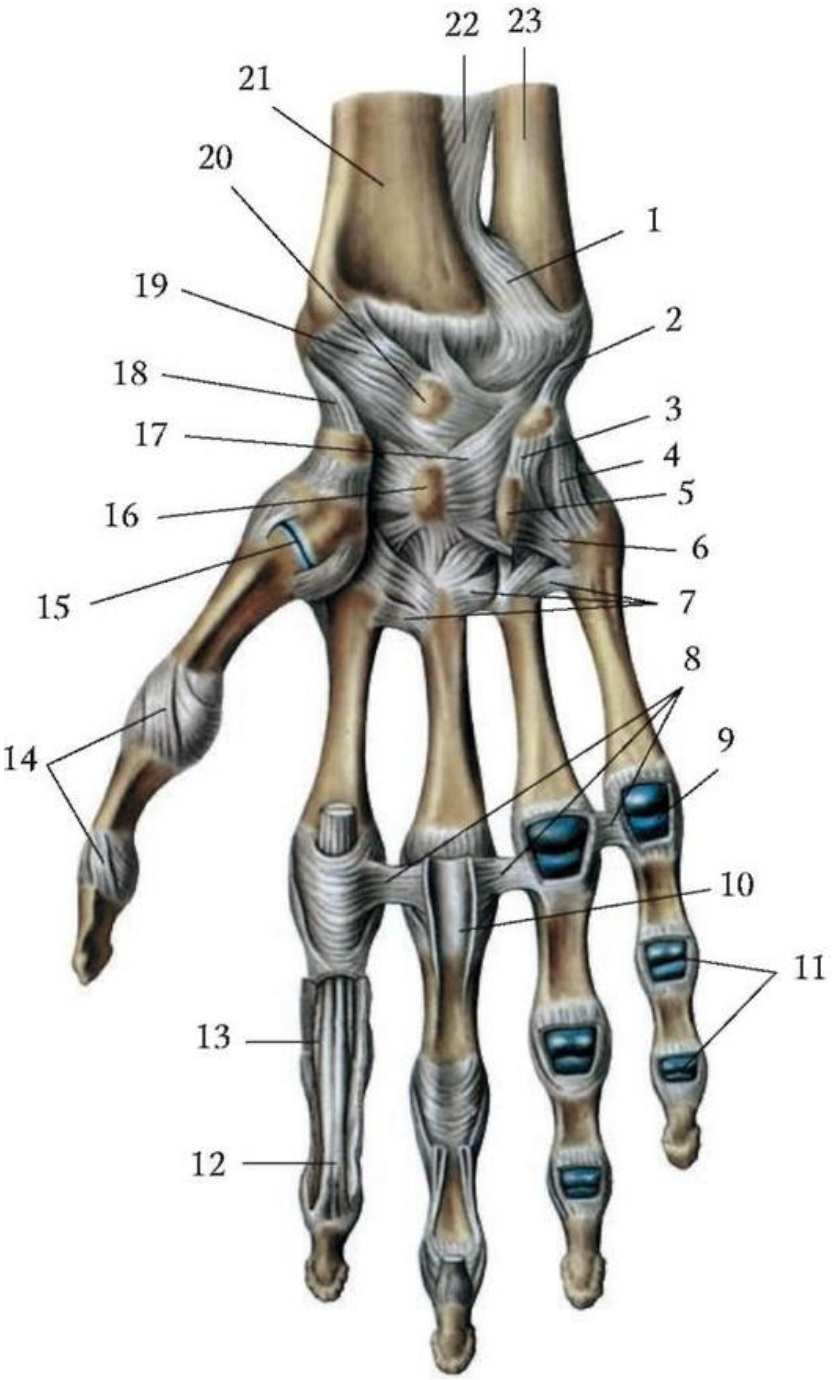

Рис. 101. Суставы и связки кисти (вид спереди): 1 - дистальный лучелоктевой сустав; 2 - локтевая коллатеральная связка запястья; 3 - гороховидно-крючковая связка; 4 - гороховидно-пястная связка; 5 - крючок крючковидной кости; 6 - ладонные запястнопястные связки; 7 - ладонные пястные связки; 8 - глубокие поперечные пястные связки; 9 - пястно-фаланговый сустав (вскрыт); 10 - фиброзное влагалище III пальца кисти (вскрыто); 11 - межфаланговые суставы (вскрыты); 12 - сухожилие мышцы - глубокого сгибателя пальцев кисти; 13 - сухожилие мышцы - поверхностного сгибателя пальцев кисти; 14 - коллатеральные связки; 15 - запястно-пястный сустав большого пальца кисти (вскрыт); 16 - головчатая кость; 17 - лучистая связка запястья; 18 - лучевая коллатеральная связка запястья; 19 - ладонная лучезапястная связка запястья; 20 - полулунная кость; 21 - лучевая кость; 22 - межкостная перепонка предплечья; 23 - локтевая кость

Источник KingMed.info

Запястно-пястные суставы *(artt. carpometacarpales)* образованы суставными поверхностями костей второго ряда запястья и основаниями пястных костей. Запястно-пястные суставы (II-V пястных костей), плоские по форме, имеют общую суставную щель (см. рис. 101). Суставную щель этих суставов прощупать сложно. Эти суставы малоподвижные, образованы костями: трапецией, трапециевидной, головчатой и крючковидной, а также основаниями II-V костей. Суставная капсула тонкая, прикрепляется по краям суставных поверхностей, туго натянута. Суставная полость запястно-пястных суставов сообщается с суставными полостями среднезапястного и межзапястных суставов. **Запястно-пястный сустав V пястной кости** по форме приближается к седловидному.

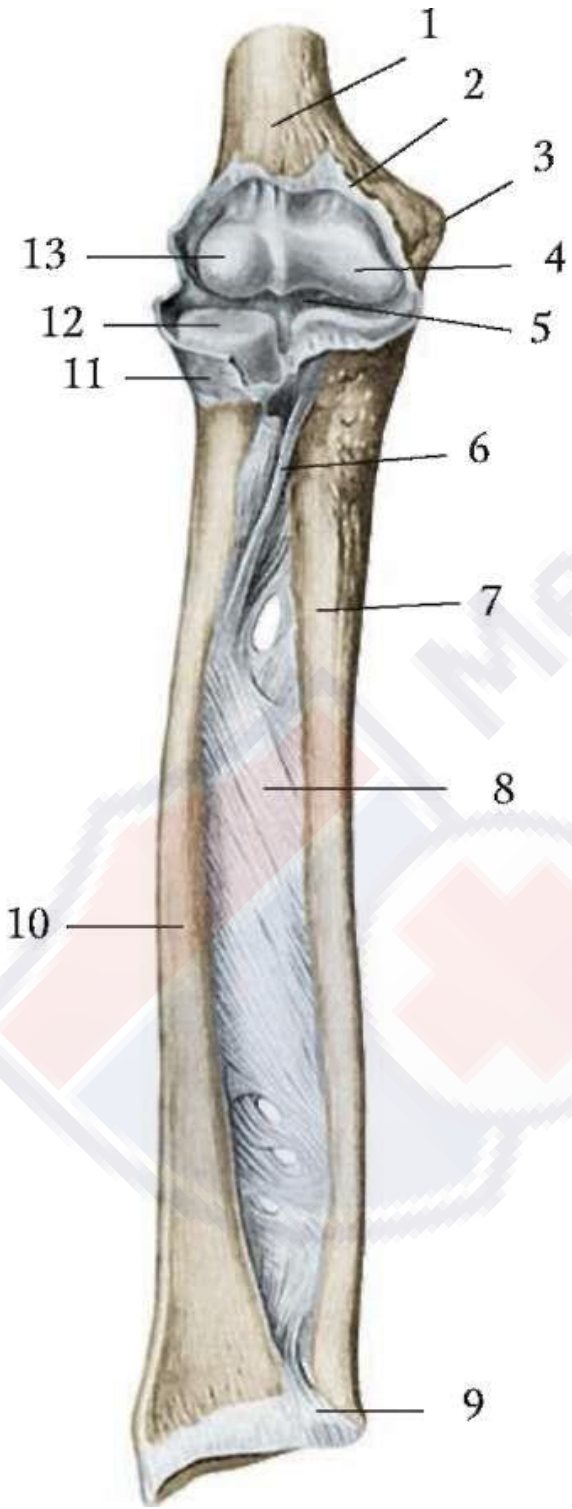

Рис. 100. Межкостная перепонка предплечья, правого. Локтевой сустав (вскрыт) (вид спереди): 1 - плечевая кость; 2 - суставная капсула; 3 - медиальный надмыщелок плечевой кости; 4 - блок плечевой кости; 5 - суставная полость локтевого сустава; 6 - косая хорда; 7 - локтевая кость; 8 - межкостная перепонка предплечья; 9 - дистальный лучелоктевой сустав; 10 - лучевая кость; 11 - кольцевая связка лучевой кости; 12 - головка лучевой кости; 13 - головка мыщелка плечевой кости

Лучезапястный сустав

Лучезапястный сустав *(art. radiocarpea)* - это сочленение костей предплечья с костями. Сустав образован слегка вогнутой запястной суставной поверхностью лучевой кости, суставным диском (с медиальной стороны) и выпуклым проксимальным рядом костей запястья (ладьевидной, полулунной и трехгранной) (рис. 101). Суставная капсула тонкая, прикрепляется по краям сочленяющихся поверхностей, укреплена связками. *Лучевая коллатеральная связка запястья (lig. collaterale carpi radiale)* начинается на шиловидном отростке лучевой кости, идет до ладьевидной кости и достигает кости трапеции; она тормозит приведение кисти. *Локтевая коллатеральная связка запястья (lig. collaterale carpi ulnare)* направлена от шиловидного отростка локтевой кости к трехгранной кости и частично к гороховидной кости запястья. Связка тормозит отведение кисти. *Ладонная лучезапястная связка (lig. radiocarpeum palmare)* идет книзу медиально, соединяет передний край суставной поверхности лучевой кости и ее шиловидный отросток с костями первого ряда запястья и головчатой костью. Ладонная лучезапястная связка тормозит разгибание кисти. *Тыльная лучезапястная связка (lig. radiocarpeum dorsale)* идет от заднего края суставной поверхности лучевой кости до первого ряда костей запястья. Тыльная

лучеза-пястная связка ограничивает сгибание кисти. *Ладонная локтезапястная связка (lig. ulnocarpeum palmare)* соединяет передний край нижней части головки локтевой кости и ладонную поверхность костей запястья. Лучезапястный сустав является сложным, эллипсовидным с двумя осями движения (фронтальной и сагиттальной).

Капсула укреплена *тыльными запястно-пястными (ligg. carpometa-carpalia dorsalia)* и *ладонными запястно-пястными (ligg. carpometacarpalia palmaria) связками,* натянутыми на соответствующей стороне между костями запястья и кисти. Среди связок запястно-пястного сустава пястной кости выделяют *крючковидно-пястную связку (lig. hamatometacarpale),* в виде плотного фиброзного тяжа соединяющую крючок крючковидной кости с основанием V пястной кости.

Запястно-пясный сустав большого пальца кисти *(art. carpometacarpalis pollicis),* в отличие от остальных, образован костью-трапецией и основанием I пястной кости. Суставная капсула натянута слабо. Сустав седловидный, обладает большой подвижностью.

Межпястные суставы *(artt. intermetacarpales)* образованы прилежащими друг к другу боковыми поверхностями оснований II-V пястных костей. Боковые поверхности основания пястных костей имеют плоские суставные поверхности. Полости межпястных суставов щелевидные. Суставная капсула у межпястных и запястно-пястных суставов общая. Межпястные суставы укреплены поперечно расположенными четыремя *тыльными* и *тремя ладонными пястными связками (ligg. metacarpalia dorsalia et palmaria).* Эти связки натянуты с тыльной и ладонной сторон между основаниями пястных костей. Между основаниями пястных костей в полости суставов находятся прочные *межкостные пястные связки (ligg. metacarpalia interossea)* .

Пястно-фаланговые суставы *(artt. metacarpophalangeae)* образованы основаниями проксимальных фаланг пальцев и суставными поверхностями головок пястных костей. Первый пястно-фаланговый сустав (большого пальца) относится к блоковидным суставам, пястно-фаланговые суставы II-V пальцев - к шаровидным суставам. Суставные капсулы просторные, прикрепляются по краям суставных поверхностей, укреплены связками. На ладонной стороне капсула утолщена за счет *ладонных связок (ligg. palmaria),* по бокам - *коллатеральными связками (ligg. collateralia).* Коллатеральные связки начинаются на медиальной и латеральной поверхностях головок пястных костей, они прикрепляются к боковой и отчасти к ладонной поверхностям основания проксимальных фаланг. Часть волокон коллатеральных связок на ладонной поверхности оснований проксимальных фаланг перекрещиваются с пучками таких же волокон противоположной стороны. Между головками II-V пястных костей в поперечном направлении проходит *глубокая поперечная пястная связка (lig. metacarpale transversum profundum)* .

Межфаланговые суставы *(artt. interphalangeae)* образованы головками и основаниями соседних пальцев кисти. Суставная поверхность головки каждой фаланги имеет форму блока и направляющую бороздку, а основания фаланг уплощены, содержат направляющий гребешок. I палец имеет один межфаланговый сустав, остальные пальцы - два межфаланговых сустава. Межфаланговые суставы блоковидные по форме. Суставная капсула свободная, прикрепляется по краям суставных хрящей. Капсула укреплена спереди и по бокам ладонными и коллатеральными связками, начинающимися на боковых поверхностях головок фаланг пальцев. Ладонные связки прикрепляются на ладонной поверхности, коллатеральные связки - на боковых поверхностях оснований фаланг.

Движения в суставах кисти. В движениях кисти относительно предплечья принимают участие многие суставы, которые в клинике для удобства называют кистевым суставом. Движения в

лучезапястном суставе, эллипсоидном, возможны относительно фронтальной оси - сгибание-разгибание кисти (общий объем до 100°), вокруг сагиттальной - отведение-приведение (70°). Круговое движение в лучезапястном суставе является сложением последовательных движений относительно сагиттальной и фронтальной осей. Запястно-пястный сустав большого пальца кисти более подвижен. Вокруг фронтальной оси, проходящей не строго поперечно (под углом к фронтальной плоскости), осуществляется противопоставление большого пальца остальным *(oppositio).* Возвращение большого пальца в исходное положение называется *repositio.* Вокруг сагиттальной оси выполняются приведение и отведение большого пальца по отношению ко II пальцу. Круговое движение является результатом сочетанных движений относительно фронтальной и сагиттальной осей. Запястно-пястные (II-V) суставы малоподвижны. В межзапястных и межпястных суставах осуществляются лишь незначительные скользящие движения. В пястно-фаланговых суставах возможно движение вокруг фронтальной оси - выполняются сгибание-разгибание (общим объемом до 90°), по отношению к сагиттальной оси - отведение и приведение (в ограниченных пределах). В пястно-фаланговых суставах возможны круговые движения. В межфаланговых суставах движения (сгибание и разгибание) совершаются относительно фронтальной оси, общий объем - около 90°. По отношению к сагиттальной оси совершаются отведение и приведение в ограниченных пределах. В пястно-фаланговых суставах возможны круговые движения. В межфаланговых суставах движения (сгибание и разгибание) совершаются относительно фронтальной оси. Общий объем сгибания-разгибания в этих суставах около 90°.
Иннервация суставов кисти: ветвями срединного, лучевого и локтевого нервов.

Кровоснабжение: из ветвей глубокой ладонной дуги, ладонной и тыльной сетей запястья. *Венозная кровь* оттекает в глубокие вены кисти, а затем в локтевые, лучевые, межкостные вены.

Лимфатические сосуды направляются к локтевым лимфатическим узлам.

Вопросы для повторения и самоконтроля

1. Назовите особенности строения и функции грудино-ключичного сустава.

2. Назовите особенности строения и функции акромиально-ключичного сустава.

3. Какие особенности строения обеспечивают большую подвижность в плечевом суставе?

4. Назовите и покажите на препаратах (рисунках) связки локтевого сустава.

5. Расскажите анатомию лучезапястного сустава.

СОЕДИНЕНИЯ КОСТЕЙ НИЖНЕЙ КОНЕЧНОСТИ

Соединения костей нижних конечностей *(juncturae ossium membri inferioris)* подразделяются на соединения (суставы) пояса нижних конечностей и суставы свободной части нижней конечности (табл. 14).

Соединения пояса нижних конечностей

К **соединениям пояса нижних конечностей** *(juncturae cinguli membri inferioris)* относятся парный крестцово-подвздошный сустав и лобковый симфиз (рис. 102).

Крестцово-подвздошный сустав *(articulatio sacroiliaca)* образован ушко-видными поверхностями тазовой кости и крестца. Суставные поверхности покрыты толстым волокнистым хрящом, по форме суставных поверхностей сустав плоский. Суставная капсула очень толстая, туго

натянутая, прикрепляется по краям суставных поверхностей, срастаясь с надкостницей тазовой кости и крестца. Полость сустава щелевидная. Сустав укреплен прочными связками. *Вентральные крестцово-подвздошные связки (ligg. sacroiliaca ventralia)* короткие, идут почти поперечно и соединяют передние края сочленяющихся поверхностей. Задняя сторона капсулы усилена *дорсальными крестцово-подвздошными связками (ligg. sacroiliaca dorsalia),* часть пучков которых начинаются на нижней задней подвздошной ости и прикрепляются на латеральном крестцовом гребне на уровне 2-3 задних крестцовых отверстий. Другие пучки этой связки идут от верхней задней подвздошной ости вниз и медиально, прикрепляются на задней поверхности крестца в области IV крестцового позвонка. Наиболее прочные *межкостные крестцово-подвздошные связки (ligg. sacroiliaca interossea)* расположены в задней части суставной щели этого сустава и соединяют обе рядом лежащие кости.
Позвоночный столб соединяется с подвздошной костью с помощью *подвздошно-поясничной связки (lig. iliolumbale),* которая начинается на передней поверхности поперечных отростков IV и V поясничных позвонков, идет кнаружи и прикрепляется к задним отделам подвздошного гребня и к медиальной поверхности крыла подвздошной кости.

Движения в крестцово-подвздошном суставе невозможны, что вызвано сложным рельефом сочленяющихся поверхностей и туго натянутыми суставной капсулой и связками.

Иннервация сустава: ветви поясничного и крестцового сплетений.

Кровоснабжение: поясничные, подвздошно-поясничная и латеральные крестцовые артерии. *Венозная кровь* оттекает по одноименным венам.

Лимфатические сосуды направляются к крестцовым и поясничным лимфатическим узлам.

Таблица 14. Суставы нижней конечности

Суставы	Суставные поверхности	Вид сустава	Оси движения	Движения в суставах
Крестцово-подвздошный	Ушковидные поверхности подвздошной кости и крестца	Плоский	Многоосный	Отсутствуют
Тазобедренный	Полулунная поверхность вертлужной впадины, головка бедренной кости	Шаровидный	Многоосный	Сгибание-разгибание, отведение-приведение, повороты бедра
Коленный	Мыщелки и надколенниковая поверхности бедренной кости, верхняя суставная поверхность большеберцовой кости, суставная поверхность надколенника	Мыщелковый, сложный, комплексный	Двуосный: фронтальная, вертикальная	Сгибание-разгибание голени, повороты голени при ее полусогнутом положении
Межберцовый	Малоберцовая вырезка большеберцовой кости, суставная поверхность головки малоберцовой кости	Плоский	Многоосный	Малоподвижный
Межберцовый синдесмоз	Малоберцовая вырезка большеберцовой кости, суставная поверхность латеральной лодыжки малоберцовой кости	Непрерывное соединение		Малоподвижный
Голеностопный	Суставные поверхности лодыжек, нижняя поверхность большеберцовой кости, верхняя и лодыжковые поверхности блока таранной кости	Блоковидный, сложный	Одноосный (фронтальная)	Тыльное и подошвенное сгибание, небольшие колебательные движения стопы
Подтаранный	Задняя пяточная суставная поверхность таранной кости, задняя таранная суставная поверхность пяточной кости	Цилиндрический, комбинированный	Одноосный (сагиттальная)	Повороты пяточной кости вместе с ладьевидной вокруг косой сагиттальной оси
Таранно-пяточно-ладьевидный	Ладьевидная, передняя и средняя пяточные суставные поверхности таранной кости, передняя и средняя	Шаровидный, сложный, комбинированный	Многоосный	Повороты пяточной кости вместе с

	таранные суставные поверхности пяточной кости, задняя суставная поверхность ладьевидной кости			ладьевидной вокруг сагиттальной оси
Пяточно-кубовидный	Кубовидная суставная поверхность пяточной кости, задняя суставная поверхность кубовидной кости	Седловидный	Двуосный: сагиттальная, фронтальная	Повороты вокруг переднезадней оси (незначительное)

Окончание табл. 14

Суставы	**Суставные поверхности**	**Вид сустава**	**Оси движения**	**Движения в суставах**
Клино-ладьевидный	Задние суставные поверхности клиновидных костей, передняя суставная поверхность ладьевидной кости	Плоский	Многоосный	Малоподвижный
Предплюсне-плюсневые	Передние суставные поверхности всех клиновидных и кубовидной костей, основания пяти плюсневых костей	Плоские	Многоосные	Малоподвижные
Межплюсневые	Суставные поверхности плюсневых костей, обращенные друг к другу	Плоские	Многоосные	Малоподвижные
Плюсне-фаланговые суставы	Головки плюсневых костей, основания проксимальных фаланг пальцев	Эллипсовидные	Двуосные: фронтальная, сагиттальная	Сгибание-разгибание, отведение-приведение пальцев стопы
Межфаланговые	Головки и основания соседних фаланг	Блоковидные	Одноосные: фронтальная	Сгибание-разгибание фаланг

Medunivet.com Все по медицине

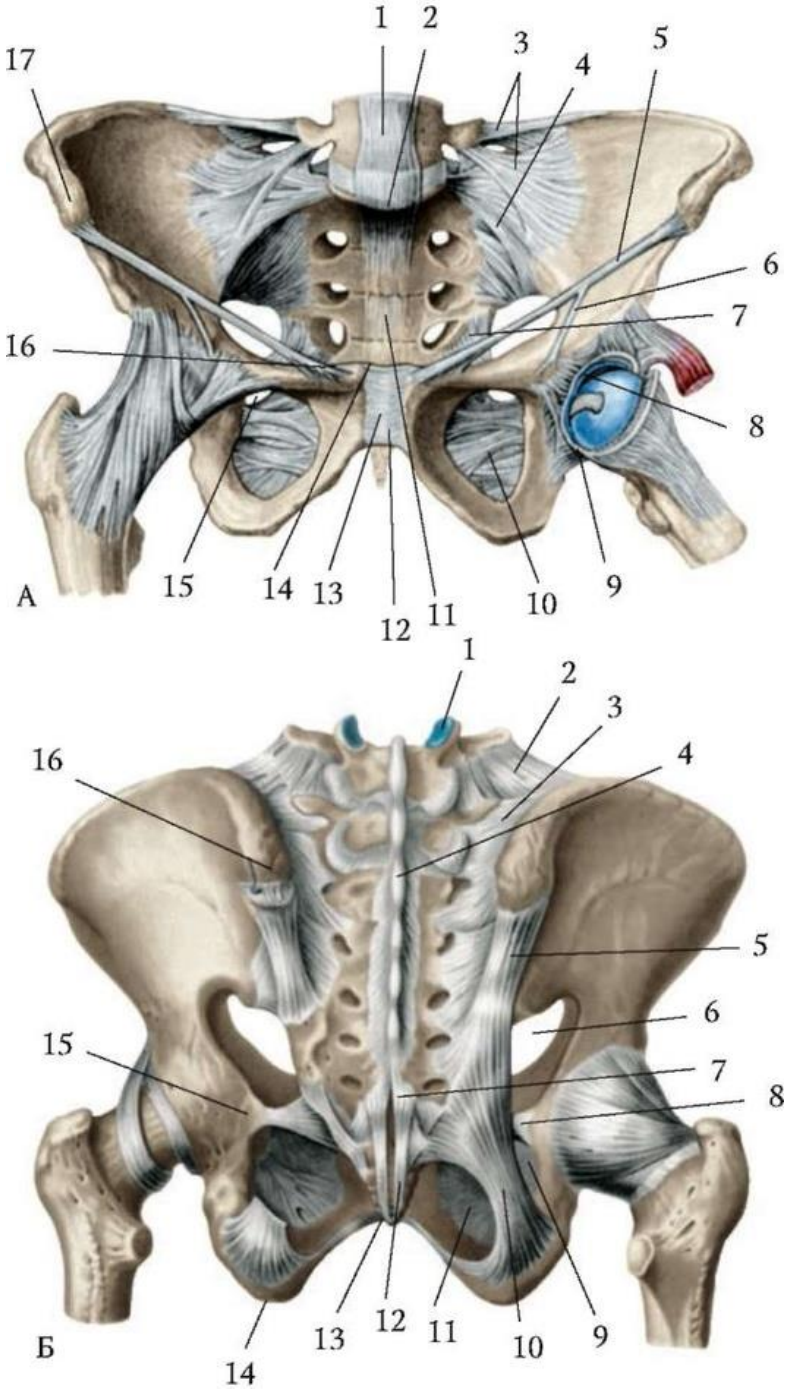

Рис. 102. Соединения костей пояса нижних конечностей (тазового пояса). А - вид спереди: 1 - передняя продольная связка; 2 - мыс; 3 - подвздошно-поясничная связка; 4 - передняя крестцово-подвздошная связка; 5 - паховая связка; 6 - подвздошно-гребенчатая дуга; 7 - крестцово-остистая связка; 8 - ямка вертлужной впадины; 9 - поперечная связка вертлужной впадины; 10 - запирательная мембрана; 11 - крестец; 12 - дугообразная связка лобка; 13 - лобковый симфиз; 14 - верхняя лобковая связка; 15 - запирательный канал; 16 - лакунарная связка; 17 - верхняя передняя подвздошная ость. Б - вид сзади: 1 - верхний суставной отросток крестца; 2 - подвздошно-поясничная связка; 3 - задняя крестцово-подвздошная связка; 4 - надостистая связка; 5 - задняя крестцово-подвздошная связка; 6 - большое седалищное отверстие; 7 - поверхностная задняя крестцово-копчиковая связка; 8 - крестцово-остистая связка; 9 - малое седалищное отверстие; 10 - крестцово-бугорная связка; 11 - запирательное отверстие; 12 - глубокая задняя крестцово-копчиковая связка; 13 - лобковый симфиз; 14 - седалищный бугор; 15 - седалищная ость; 16 - верхняя задняя подвздошная ость

Лобковый симфиз *(symphysis pubica)* соединяет симфизальные поверхности обеих лобковых костей, между которыми расположен волокнисто-хрящевой *межлобковый диск (discus interpubicus)*, Этот диск имеет расположенную внутри сагиттально ориентированную узкую щелевидную полость. Лобковый симфиз укрепляют две связки. *Верхняя лобковая связка (lig. pubicum superius)* идет поперечно кверху от симфиза, натянута между обоими лобковыми бугорками и соединяет правую и левую лобковые кости. *Дугообразная связка лобка (lig. arcuatum pubis)* прилежит к симфизу снизу, переходя с одной лобковой кости на другую. Лобковый симфиз относится к полусуставам. Лобковый симфиз у женщин менее высокий и более широкий, чем у мужчин. У женщин во время родов в лобковом симфизе возможны небольшие движения.

Помимо суставов и укрепляющих их связок тазовые кости соединяются с крестцом с помощью двух мощных внесуставных связок. **Крестцово-бугорная связка** *(lig. sacrotuberale)* идет от седалищного бугра к латеральным краям крестца и копчика. Часть волокон крестцово-бугорной связки продолжается на нижнюю часть ветви седалищной кости как *серповидный отросток (processus falciformis)* . **Крестцово-остистая связка** *(lig. sacrospinale)* соединяет седалищную ость с крестцом и копчиком.

ТАЗ В ЦЕЛОМ

Таз *(pelvis)* образован соединяющимися тазовыми костями и крестцом, является вместилищем для многих внутренних органов, обеспечивает связь туловища с нижними конечностями. У таза выделяют два отдела - большой и малый таз (рис. 103). Большой таз ограничен от расположенного ниже малого таза пограничной линией. *Пограничная линия (linea terminalis)* проходит через мыс крестца по дугообразной линии подвздошных костей, лобковому гребню и верхнему краю лобкового симфиза. **Большой таз** *(pelvis major)* сзади ограничен телом V поясничного позвонка, с боков - крыльями подвздошных костей. Спереди большой таз костной стенки не имеет.

Малый таз *(pelvis minor)* сзади ограничен тазовой поверхностью крестца и вентральной поверхностью копчика, сбоку - внутренней поверхностью тазовых костей (ниже пограничной линии), крестцово-остистыми и крестцово-бугорными связками. Передней стенкой малого таза являются верхние и нижние ветви лобковых костей, лобковый симфиз. У малого таза имеются входное и выходное отверстия. *Верхняя апертура* (отверстие) малого таза ограничена пограничной линией. Выход из малого таза *(нижняя апертура)* сзади ограничивается копчиком, с боков - крестцово-бугорными связками, ветвями седалищных костей, седалищными буграми, нижними ветвями лобковых костей, а спереди - лобковым симфизом. Расположенное в боковых стенках малого таза запирательное отверстие закрыто фиброзной *запирательной мембраной (membrana obturatoria),* которая, перекидываясь через запирательную борозду, ограничивает *запирательный канал (canalis obturatorius).* На боковых стенках малого таза имеются также большое и малое седалищные отверстия. *Большое седалищное отверстие (foramen ischiadicum majus)* ограничено большой седалищной вырезкой и крестцово-остистой связкой. *Малое седалищное отверстие (foramen ischiadicum minus)* образовано малой седалищной вырезкой, крестцово-бугорной и крестцово-остистой связками.

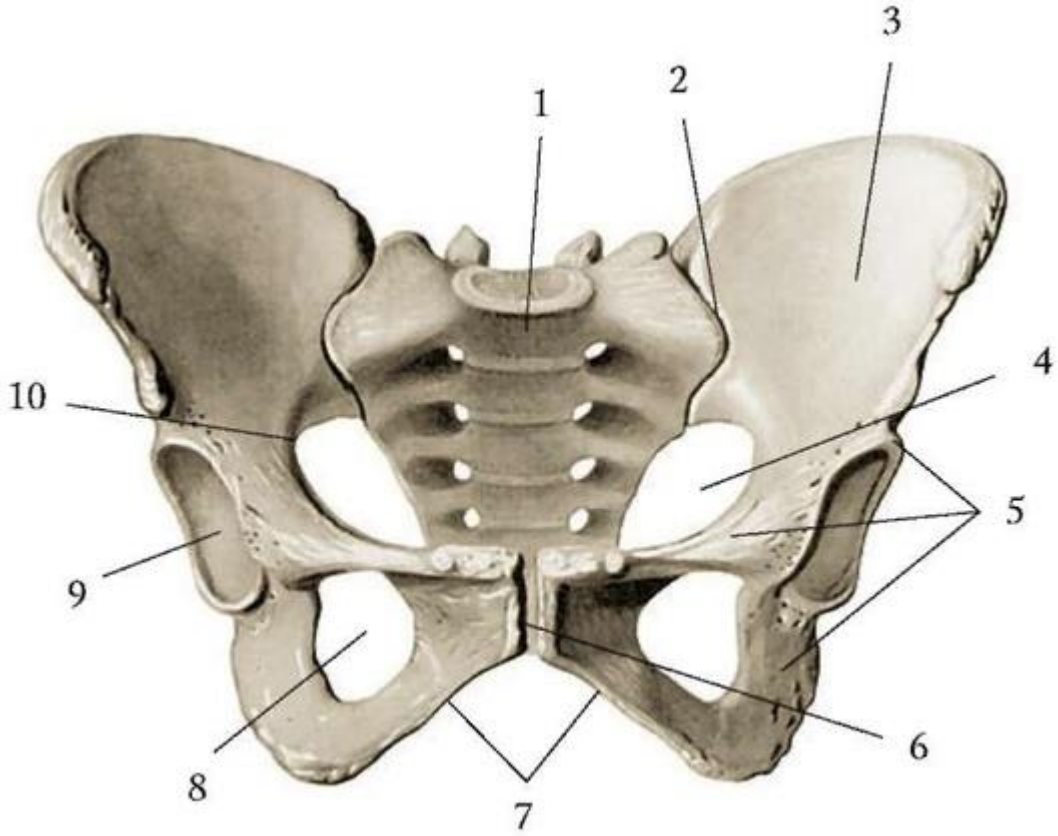

Рис. 103. Большой и малый таз, женский (вид спереди): 1 - крестец; 2 - крестцово-подвздошный сустав; 3 - большой таз; 4 - малый таз; 5 - тазовая кость; 6 - лобковый симфиз; 7 - подлобковый угол; 8 - запирательное отверстие; 9 - вертлужная впадина; 10 - пограничная линия

Верхняя апертура таза при вертикальном положении тела у женщин образует с горизонтальной плоскостью угол 55-60°. Таз у женщин ниже и шире, крестец шире и короче, чем у мужчин. Мыс крестца у женщин меньше выступает вперед. Седалищные бугры больше развернуты в стороны, расстояние между ними больше, чем у мужчин. Угол схождения нижних ветвей лобковых костей у женщин составляет 90° (лобковая дуга), у мужчин этот угол равен 70-75° (под-лобковый угол).

Для прогнозирования родового процесса важно знать размеры таза женщины. Практическое значение имеют размеры малого и большого таза (рис. 104). Расстояние между двумя верхними передними подвздошными остями *(distantia spinarum)* у женщин составляет 25-27 см. Расстояние между наиболее удаленными точками крыльев подвздошных костей *(distantia cristarum)* равно 28-30 см. У малого таза прямой размер входа *[истинная, или гинекологическая конъюга-та (conjugata vera, s. gynaecologica)]* измеряется между мысом крестца сзади и наиболее выступающей назад точкой лобкового симфиза спереди. Этот размер составляет 11 см. Поперечный диаметр входа в малый таз *(diameter transversa)* - расстояние между наиболее отдаленными точками пограничной линии, равен 13 см. Косой диаметр входа в малый таз *(diameter obliqua)* составляет 12 см. Он измеряется между крестцово-подвздошным сочленением одной стороны таза и подвздошно-лобковым возвышением другой стороны.

Источник KingMed.info

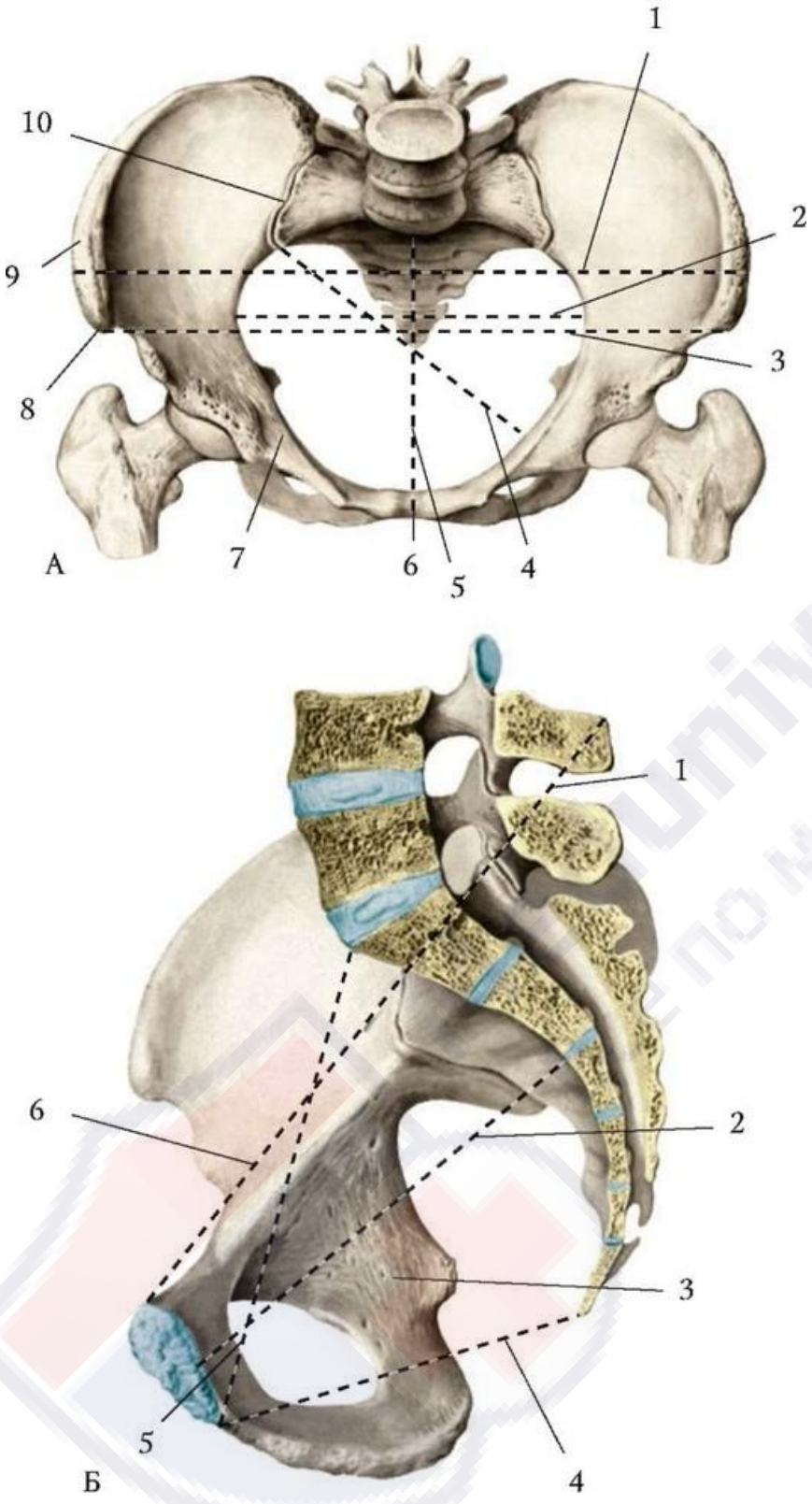

Рис. 104. Размеры большого и малого женского таза (вид сверху). А - вид сверху: 1 - расстояние между гребнями подвздошных костей (дист. *«cristarum»);* 2 - поперечный размер; 3 - расстояние между передними верхними подвздошными остями; 4 - косой размер; 5 - прямой размер; 6 - лобковый симфиз; 7 - подвздошно-лобковое возвышение; 8 - верхняя передняя подвздошная ость; 9 - крыло подвздошной кости; 10 - крестцово-подвздошный сустав. Б - сагиттальный распил, вид изнутри (со стороны полости таза): 1 - наружная конъюгата; 2 - прямой размер (полости таза); 3 - ось таза; 4 - прямой размер (выхода из полости таза); 5 - диагональная конъюгата; 6 - истинная (гинекологическая) конъюгата

СУСТАВЫ СВОБОДНОЙ ЧАСТИ НИЖНЕЙ КОНЕЧНОСТИ

Тазобедренный сустав

Тазобедренный сустав *(art. coxae)* образован полулунной поверхностью вертлужной впадины тазовой кости и головкой бедренной кости (рис. 105).

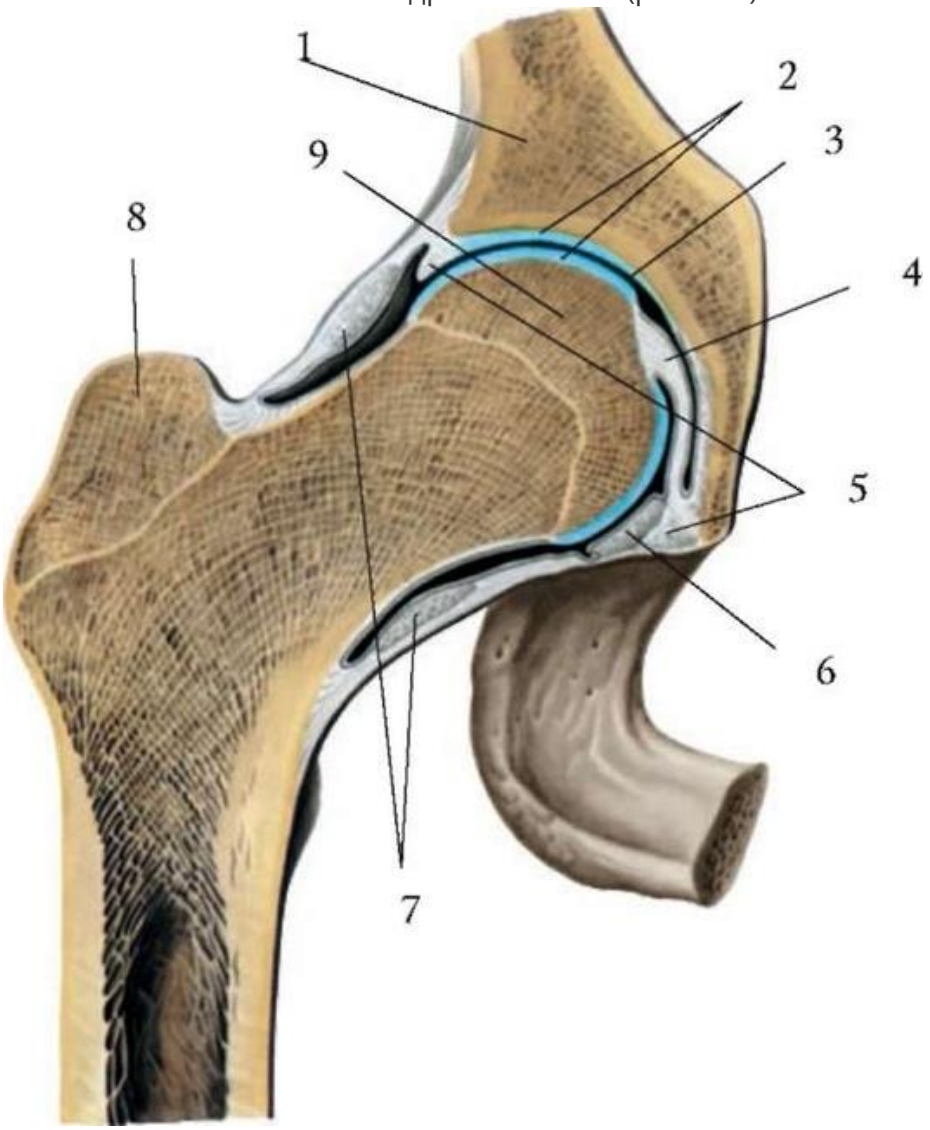

Рис. 105. Тазобедренный сустав, правый. Фронтальный распил: 1 - тазовая кость; 2 - суставный хрящ; 3 - полость сустава; 4 - связка головки бедренной кости; 5 - вертлужная губа; 6 - поперечная связка вертлужной впадины; 7 - связка - круговая зона; 8 - большой вертел; 9 - головка бедренной кости

Суставная поверхность головки бедренной кости покрыта гиалиновым хрящом почти на всем протяжении (кроме ямки головки бедренной кости). Вертлужная впадина покрыта хрящом только в области полулунной поверхности, а на остальном протяжении заполнена жировой клетчаткой и покрыта синовиальной оболочкой. Суставная поверхность тазовой кости увеличивается за счет *вертлужной губы (labrum acetabulare),* представляющей собой волокнисто-хрящевое образование, прочно соединенное с краями вертлужной впадины. Над вырезкой вертлужной впадины перекидывается *поперечная связка вертлужной впадины (lig. transversum acetabuli).* Суставная капсула тазобедренного сустава прикрепляется по краям вертлужной впадины. На бедренной кости капсула спереди прикрепляется по межвертельной линии, над межвертельным гребнем. Суставная капсула прочная, укреплена мощными связками. В толще

фиброзной мембраны тазобедренного сустава располагается толстая связка - *круговая зона (zona orbicularis),* охватывающая шейку бедренной кости в виде петли. Эта связка прикрепляется к нижней передней подвздошной ости. Пучки круговой зоны идут циркулярно, составляют основу фиброзного слоя суставной капсулы.

Подвздошно-бедренная связка *(lig. iliofemorale*)находится на передней стороне тазобедренного сустава, начинается на нижней передней подвздошной ости и прикрепляется к межвертельной линии. Она тормозит разгибание в тазобедренном суставе и принимает участие в удержании туловища в вертикальном положении (рис. 106). **Лобково-бедренная связка** *(lig. pubofemorale)* идет от верхней ветви лобковой кости и тела подвздошной кости вниз, к подвздошно-гребенчатой возвышенности и вплетается в суставную капсулу тазобедренного сустава (в ее круговую зону). Часть пучков лобково-бедренной связки прикрепляются к медиальной части межвертельной линии бедренной кости. Лобково-бедренная связка ограничивает разгибание и отведение в тазобедренном суставе. **Седалищно-бедренная связка** *(lig. ischiofemorale)* находится на задней стороне сустава, укрепляет заднемедиальную часть суставной капсулы. Начинается эта связка на теле седалищной кости, идет кнаружи и почти горизонтально и заканчивается у вертельной ямки большого вертела. В полости сустава имеется покрытая синовиальной мембраной *связка головки бедренной кости (lig. capitis femoris),* соединяющая ямку головки и дно вертлужной впадины.

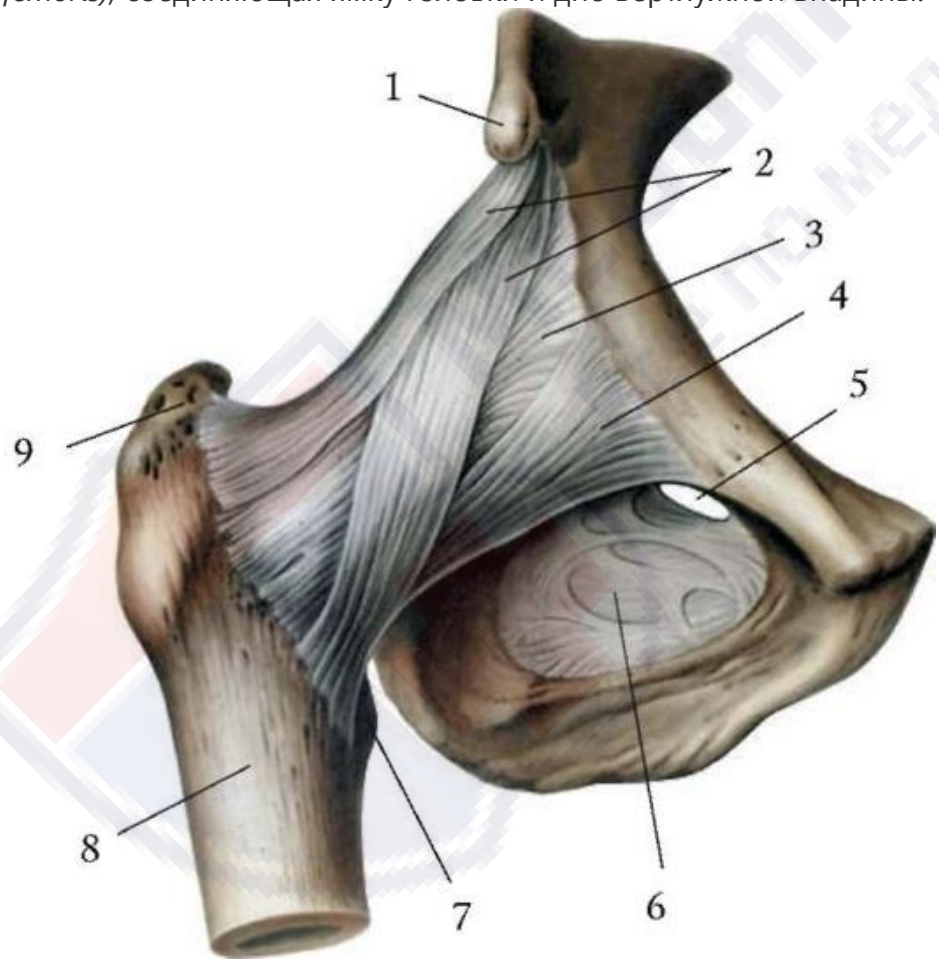

Рис. 106. Связки тазобедренного сустава (вид спереди): 1 - нижняя передняя подвздошная ость; 2 - подвздошно-бедренная связка; 3 - суставная капсула; 4 - лобково-бедренная связка; 5 - запирательный канал; 6 - запирательная мембрана; 7 - малый вертел; 8 - бедренная кость; 9 - большой вертел

Тазобедренный сустав по форме суставных поверхностей является ореховидным (чашеобразным) соединением - разновидностью шаровидного сустава. Вокруг фронтальной оси возможны сгибание и разгибание. Максимальное сгибание (около 120°) осуществляется при согнутой голени. При разогнутой голени объем сгибания снижен (85°) из-за натяжения задней группы мышц бедра. Разгибание в тазобедренном суставе осуществляется с небольшим размахом (до 13-15°) из-за сильного натяжения подвздошно-бедренной связки. Вокруг сагиттальной оси осуществляются отведение и приведение конечности по отношению к срединной линии (до 80-90°). Общий объем вращательных движений (вокруг вертикальной оси) достигает 40-50°. В суставе возможно круговое движение.

Иннервация: ветви запирательного, бедренного и седалищного нервов.

Кровоснабжение: из артериальной сети, образованной ветвями латеральной и медиальной артерий, огибающих бедренную кость (из глубокой артерии бедра); запирательной артерии. *Венозная кровь* оттекает в глубокую вену бедра, бедренную вену, внутреннюю подвздошную вену.

Лимфатические сосуды впадают в глубокие паховые лимфатические узлы.

Коленный сустав

Коленный сустав *(art. genus),* наиболее крупный и сложный по строению, образован бедренной, большеберцовой костями и надколенником (рис. 107). Суставные поверхности обоих мыщелков бедренной кости эллипсоидные, слегка вогнуты, сочленяются с медиальным и латеральным мыщелками больше-берцовой кости, надколенниковая поверхность уплощенная. Внутри сустава имеются полулунной формы внутрисуставные хрящи - **латеральный** и **медиальный мениски** *(meniscus lateralis et meniscus medialis),* они увеличивают конгруэнтность сочленяющихся поверхностей, а также выполняют амортизирующую роль (рис. 108). Их наружный край утолщен и сращен с капсулой сустава, внутренний истонченный край прикреплен к межмыщелковому возвышению большеберцовой кости. Верхняя поверхность мыщелков вогнутая, нижняя - уплощенная. Медиальный мениск уже, чем латеральный. Передние концы менисков соединены *поперечной связкой колена (lig. transversum genus)* . Суставная капсула коленного сустава тонкая. На бедренной кости она прикрепляется примерно на 1 см от краев суставной поверхности. На большеберцовой кости и надколеннике суставная капсула прикрепляется по краям суставных поверхностей. Синовиальная мембрана образует несколько складок, содержащих жировую ткань. Наиболее крупные парные *крыловидные складки (plicae alares)* расположены по бокам от надколенника. *Поднадколенниковая синовиальная сумка (plica synovialis infrapatellaris)* служит продолжением крыловидных складок, начинается в области верхушки надколенника и прикрепляется возле переднего края межмыщелкового возвышения бедренной кости (рис. 109). Под надколенником располагается *поднадколенниковое жировое тело (corpus adiposum infrapatellare)*. У коленного сустава имеются *синовиальные сумки (bursae synoviales)* и *синовиальные выворотьі (eversiones synoviales).*
Коленный сустав укреплен прочными связками. *Малоберцовая коллатеральная связка (lig. collaterale fibulare)* идет от латерального надмыщелка бедренной кости к латеральной поверхности головки малоберцовой кости. *Большеберцовая коллатеральная связка (lig. collaterale tibiale),* сращенная с капсулой, начинается на медиальном надмыщелке бедренной кости и прикрепляется к верхней части медиального края большеберцовой кости. На задней поверхности сустава располагается *косая подколенная связка (lig. popliteum obliquum),* она начинается на медиальном крае медиального мыщелка большеберцовой кости и прикрепляется на задней поверхности бедренной кости, над ее латеральным мыщелком. *Дугообразная*

подколенная связка (lig. popliteum arcuatum) начинается на задней поверхности головки малоберцовой кости, изгибается медиально и прикрепляется к задней поверхности большеберцовой кости.

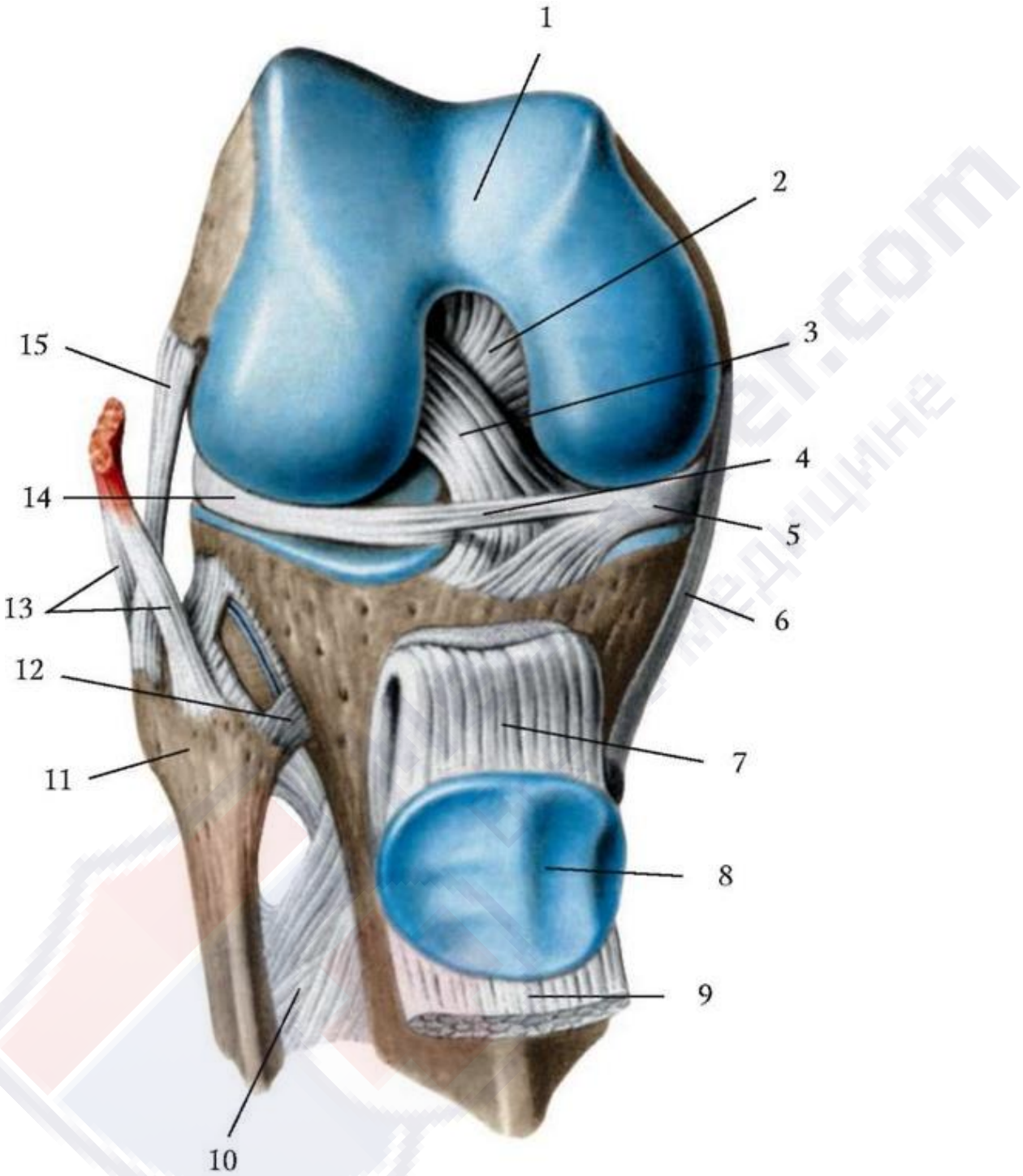

Рис. 107. Коленный сустав, правый (вид спереди; суставная капсула удалена, сухожилие четырехглавой мышцы бедра с надколенником опущено вниз): 1 - надколенниковая поверхность; 2 - задняя крестообразная связка; 3 - передняя крестообразная связка; 4 - поперечная связка колена; 5 - медиальный мениск; 6 - коллатеральная большеберцовая связка; 7 - связка надколенника; 8 - суставная поверхность надколенника; 9 - сухожилие четырехглавой мышцы бедра; 10 - межкостная перепонка голени; 11 - головка малоберцовой кости; 12 - передняя связка головки малоберцовой кости; 13 - сухожилие двуглавой мышцы бедра; 14 - латеральный мениск; 15 - коллатеральная малоберцовая связка

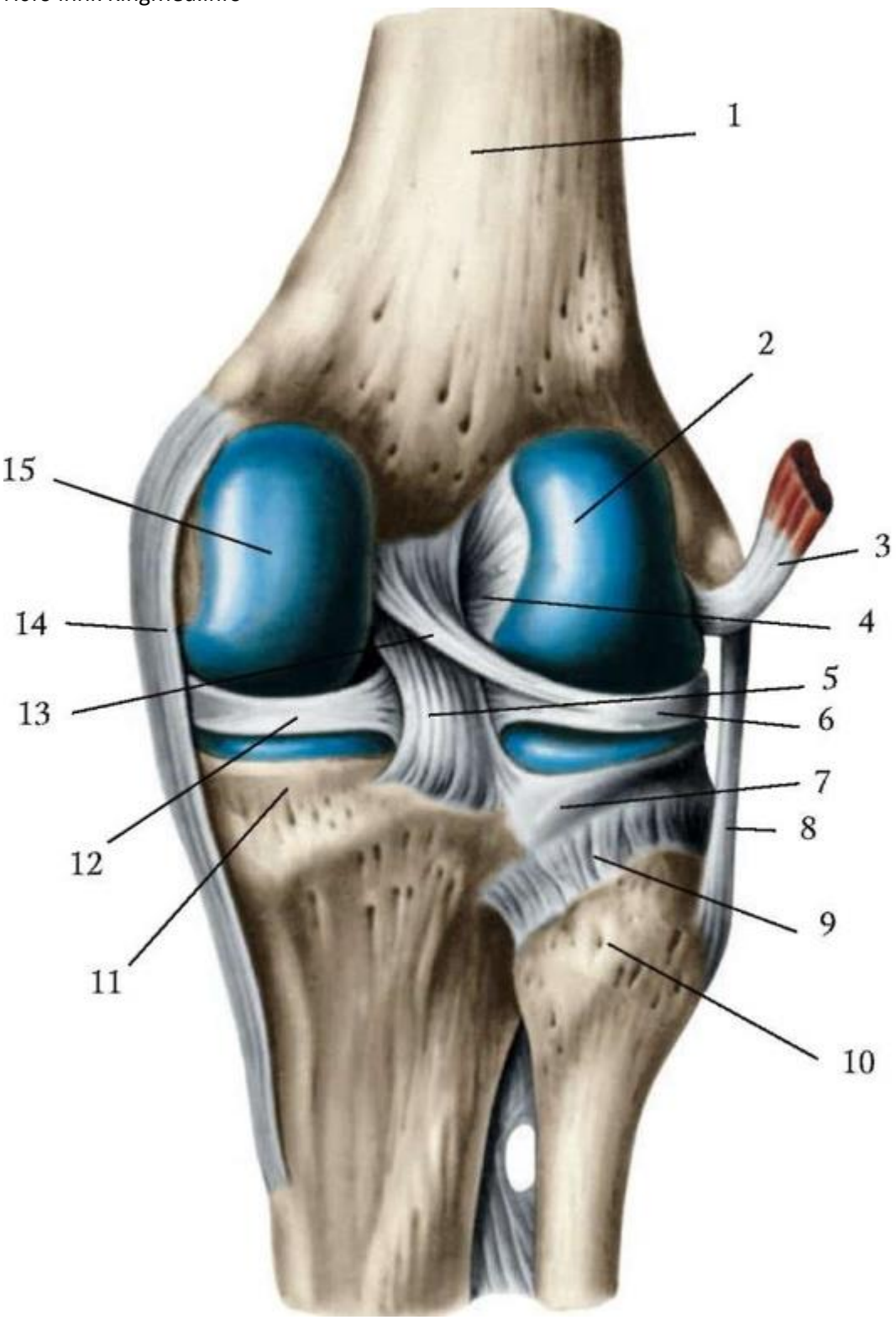

Рис. 108. Коленный сустав (вид сзади; суставная капсула удалена): 1 - бедренная кость; 2 - латеральный мыщелок; 3 - сухожилие подколенной мышцы; 4 - передняя крестообразная связка; 5 - задняя крестообразная связка; 6 - латеральный мениск; 7 - латеральный мыщелок большеберцовой кости; 8 - коллатеральная малоберцовая связка; 9 - задняя связка головки малоберцовой кости; 10 - головка малоберцовой кости; 11 - медиальный мыщелок большеберцовой кости; 12 - медиальный мениск; 13 - задняя менискобедренная связка; 14 - коллатеральная большеберцовая связка; 15 - медиальный мыщелок бедренной кости

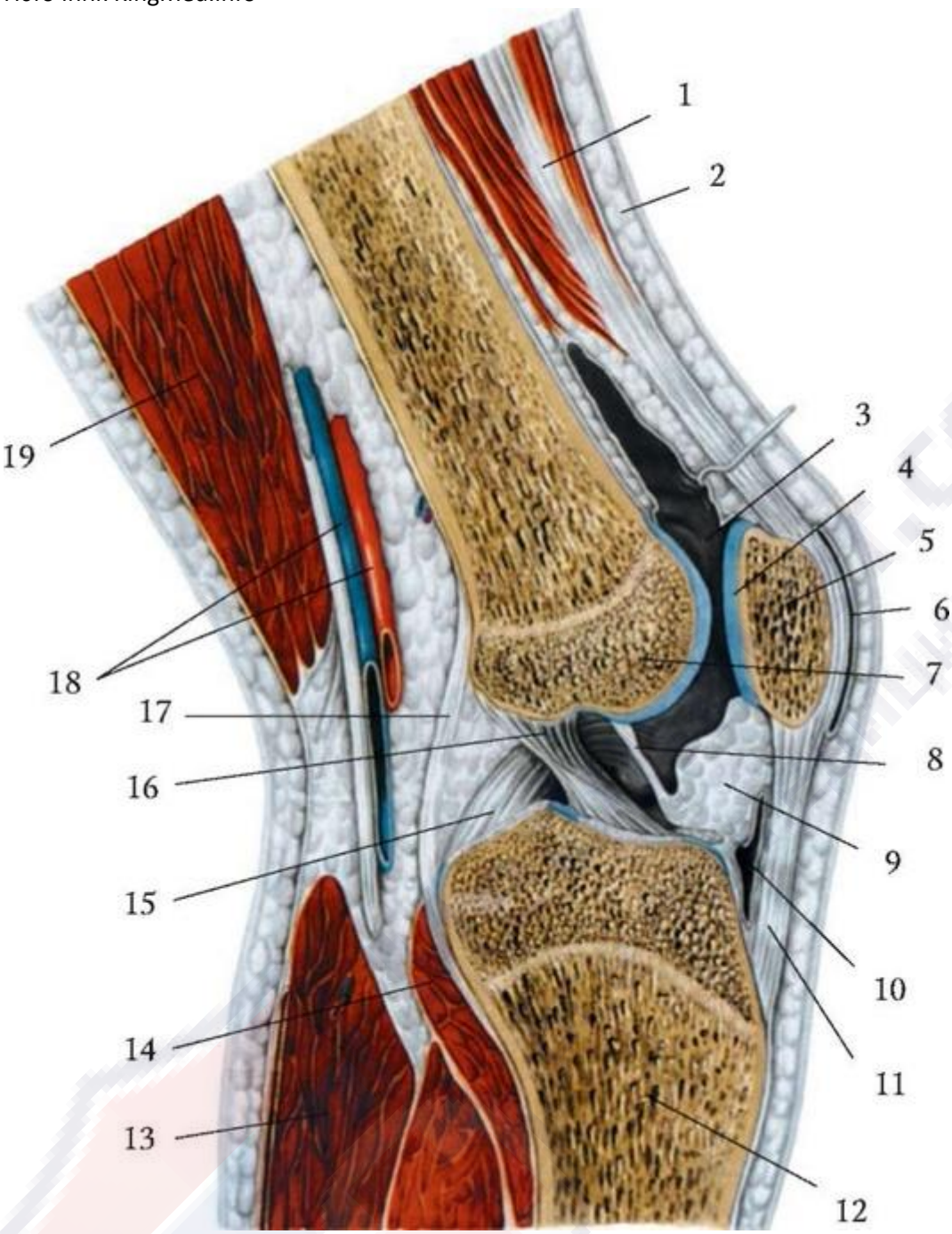

Рис. 109. Синовиальные сумки и связки коленного сустава (сагиттальный распил): 1 - сухожилие четырехглавой мышцы бедра; 2 - кожа; 3 - надколенниковая сумка; 4 - суставная поверхность надколенника; 5 - надколенник; 6 - подкожная преднадколенниковая сумка; 7 - медиальный мыщелок; 8 - поднадколенниковая синовиальная складка; 9 - крыловидные складки; 10 - глубокая поднадколенниковая сумка; 11 - связка надколенника; 12 - большеберцовая кость; 13 - икроножная мышца (латеральная головка); 14 - подколенная мышца; 15 - задняя крестообразная связка; 16 - передняя крестообразная связка; 17 - суставная капсула; 18 - подколенные сосуды; 19 - двуглавая мышца бедра

Спереди суставная капсула укреплена сухожилием четырехглавой мышцы бедра, получившим название *связки надколенника (lig. patellae).* Внутренние и наружные пучки сухожилия четырехглавой мышцы бедра, идущие от надколенника к медиальному и латеральному надмыщелкам бедра, называют *медиальной* и *латеральной поддерживающими связками*

надколенника (retinaculum patellae mediale et laterale). В полости коленного сустава имеются крестообразные и ме-нискобедренные связки. *Передняя крестообразная связка (lig. cruciatum anterius)* начинается на медиальной поверхности латерального мыщелка бедренной кости и прикрепляется к переднему межмыщелковому полю большеберцовой кости. *Задняя крестообразная связка (lig. cruciatum posterius)* натянута между латеральной поверхностью медиального мыщелка бедра и задним межмы-щелковым полем большеберцовой кости. *Передняя менискобедренная связка (lig. meniscofemorale anterius)* направляется от переднего отдела медиального мениска латерально и вверх, к медиальной поверхности латерального мыщелка бедренной кости. *Задняя менискобедренная связка (lig. meniscofemorale posterius)* начинается на заднем крае латерального мениска, идет медиально и кверху, прикрепляется на внутренней поверхности медиального мыщелка бедренной кости.

Коленный сустав является сложным, комплексным, мыщелковым, блоковидно-вращательным. Вокруг фронтальной оси в нем происходит сгибание и разгибание (общим объемом до 150°). При сгибании голени вследствие расслабления коллатеральных связок возможен поворот относительно вертикальной оси. Общий объем вращения достигает 15°, пассивного вращения - 35°. Крестообразные связки тормозят пронацию, при выполнении супинации они расслабляются. *Иннервация:* ветви большеберцового и общего малоберцового нервов.

Кровоснабжение: из артериальной сети, образованной медиальной и латеральной верхними коленными артериями, средней коленной артерией, медиальной и латеральной нижними коленными артериями (из подколенной артерии), нисходящей ветвью латеральной артерии, огибающей бедренную кость; нисходящей коленной артерией (из бедренной артерии), передней и задней возвратными большеберцовыми артериями (из передней большеберцовой артерии). *Венозная кровь* оттекает по одноименным венам в глубокие вены нижней конечности - в передние большеберцовые, подколенную, бедренную вены.

Лимфатигеские сосуды направляются к подколенным лимфатическим узлам.

СОЕДИНЕНИЯ КОСТЕЙ ГОЛЕНИ И СТОПЫ

Кости голени соединены с помощью межберцового сустава, а также непрерывных фиброзных соединений - межберцового синдесмоза и межкостной перепонки голени (рис. 110). **Межберцовый сустав** *(art. tibiofibularis)* образован сочленением суставной малоберцовой поверхности большеберцовой кости и суставной поверхности головки малоберцовой кости. Суставные поверхности плоские, суставная капсула туго натянута, прикрепляется по краю суставных поверхностей, укреплена *передней* и *задней связками головки малоберцовой кости (ligg. capitis fibulae anterius et posterius).* Эти связки находятся на передней и задней сторонах межберцового сустава, они направляются от большеберцовой кости к головке малоберцовой кости. Межберцовый сустав малоподвижный.

Источник KingMed.info

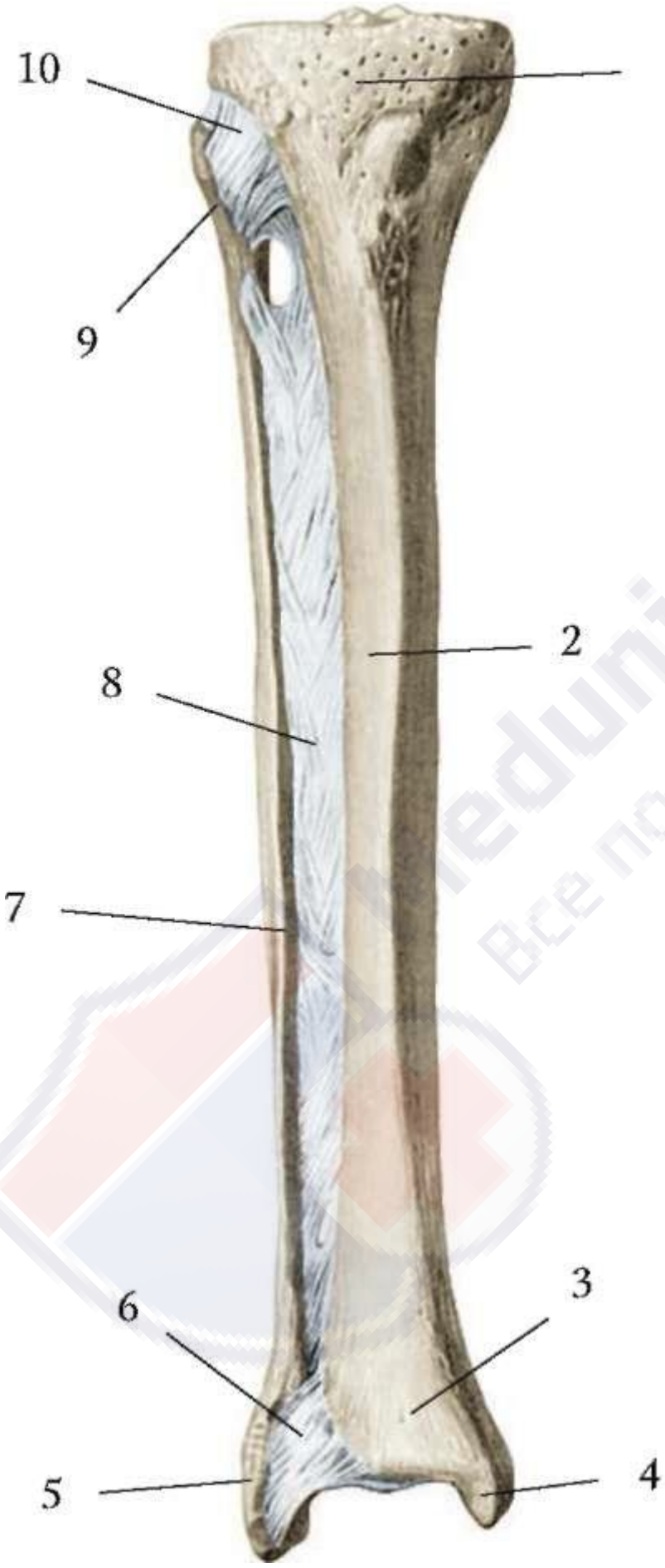

Рис. 110. Соединения костей голени (вид спереди): 1 - проксимальный эпифиз большеберцовой кости; 2 - диафиз (тело) большеберцовой кости; 3 - дистальный эпифиз большеберцовой кости; 4 - медиальная лодыжка; 5 - латеральная лодыжка; 6 - передняя межберцовая связка; 7 - малоберцовая кость; 8 - межкостная перепонка голени; 9 - головка малоберцовой кости; 10 - передняя связка головки малоберцовой кости

Межберцовый синдесмоз *(sydesmosis tibiofibularis)* - это фиброзное непрерывное соединение между малоберцовой вырезкой большеберцовой кости в дистальном ее отделе и суставной поверхностью основания латеральной лодыжки малоберцовой кости. Это соединение укрепляют *передняя* и *задняя межберцовые связки (ligg. tibiofibularia anterius et posterius),* короткие и крепкие, натянутые соответственно от переднего и заднего краев малоберцовой вырезки большеберцовой кости к латеральной лодыжке. Кроме того, плотные соединительнотканные пучки натянуты на всем протяжении между малоберцовой вырезкой большеберцовой кости и обращенной к этой вырезке шероховатой поверхностью латеральной лодыжки.

Межкостная перепонка голени *(membrana interossea cruris)* натянута между межкостными краями большеберцовой и малоберцовой костей. Ее волокна идут сверху вниз и латерально, начинаются на межкостном крае большеберцовой кости и заканчиваются на межкостном крае малоберцовой кости.

Голеностопный сустав

Кости стопы соединяются с костями голени (голеностопный сустав) и между собой. Кости стопы образуют соединения костей предплюсны, костей плюсны, а также суставы пальцев стопы (рис. 111). **Голеностопный сустав** *(art. talocruralis)* сложный, блоковидный, образован нижней суставной поверхностью большеберцовой кости и суставными поверхностями блока таранной кости, суставными поверхностями медиальной и латеральной лодыжек (рис. 112). Суставная капсула сзади и с боков прикрепляется по краям сочленяющихся суставных поверхностей, а спереди - на 0,5 см отступя от них. Связки располагаются на боковых сторонах сустава. С латеральной стороны сустава находится *латеральная коллатеральная связка (lig. collaterale laterale),* ее образуют передняя и задняя таранно-малоберцовые, а также пяточно-малоберцовая связки. Эти связки начинаются на латеральной лодыжке и веерообразно расходятся. *Передняя таранно-малоберцовая связка (lig. talofibulare anterius)* направляется к шейке таранной кости, *задняя таранно-малоберцовая связка (lig. talofibulare posterius)* - к заднему отростку таранной кости. *Пяточно-малоберцовая связка (lig. calcaneofibulare)* идет книзу и заканчивается на наружной поверхности пяточной кости.
На медиальной стороне голеностопного сустава расположена *медиальная (дельтовидная) связка (lig. mediale, seu deltoideum)*, у которой различают большеберцово-ладьевидную, большеберцово-пяточную, переднюю и заднюю большеберцово-таранные части. *Большеберцово-ладьевидная часть (pars tibionavicularis)* начинается на медиальной лодыжке, прикрепляется на тыльной стороне ладьевидной кости. *Большеберцово-пяточная часть (pars tibiocalcanea)* начинается на медиальной лодыжке и оканчивается на опоре таранной кости. *Передняя большеберцово-таранная часть (pars tibiotalaris anterior)* медиальной связки идет от переднего края медиальной лодыжки вперед и книзу, прикрепляется на заднемедиальной поверхности таранной кости. *Задняя большеберцово-таранная часть (pars tibiotalaris posterior)* начинается на заднем крае медиальной лодыжки латерально и книзу, прикрепляется на заднемедиальной стороне таранной кости.

В голеностопном суставе происходят сгибание (движение стопы вниз) и разгибание с общим объемом до 70° (относительно фронтальной оси). При сгибании стопы возможны небольшие колебательные движения в стороны.

Источник KingMed.info

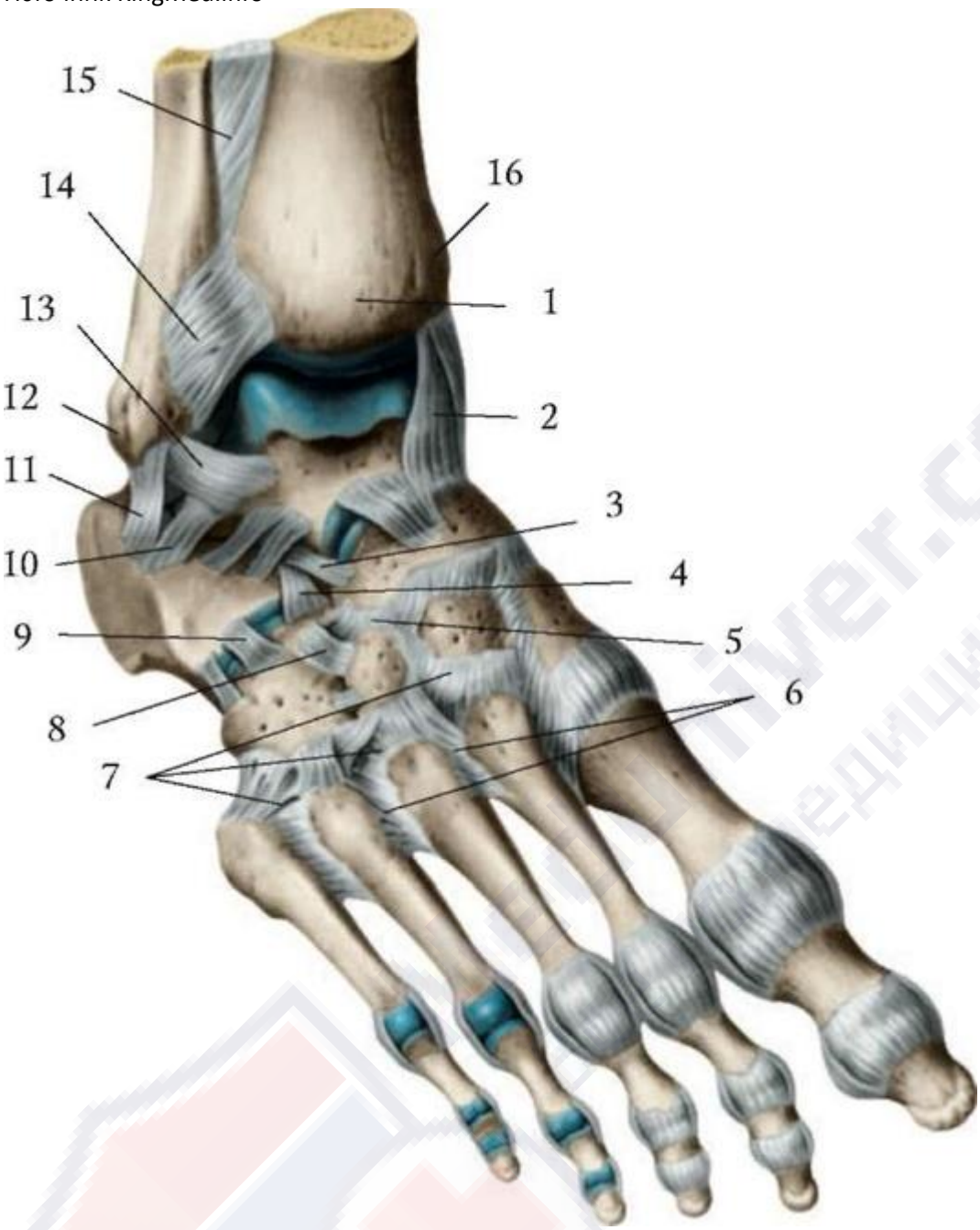

Рис. 111. Суставы и связки стопы, правой (вид сверху и справа): 1 - большеберцовая кость; 2 - медиальная (дельтовидная) связка; 3 - пяточно-ладьевидная связка; 4 - пяточно-кубовидная связка; 5 - тыльные клиноладьевидные связки; 6 - межкостные плюсневые связки; 7 - тыльные предплюсне-плюсневые связки; 8 - тыльная клинокубовидная связка; 9 - тыльная пяточно-кубовидная связка; 10 - латеральная таранно-пяточная связка; 11 - пяточно-малоберцовая связка; 12 - латеральная лодыжка; 13 - передняя таранно-малоберцовая связка; 14 - передняя межберцовая связка; 15 - межкостная перепонка голени; 16 - медиальная лодыжка

Суставы стопы

Сочленения костей предплюсны представлены подтаранным, таранно-пяточно-ладьевидным, поперечным суставом предплюсны, пяточно-кубо-видным, клиноладьевидным и предплюсне-плюсневыми суставами (см. рис. 112).

Подтаранный сустав *(art. subtalaris), или* **таранно-пяточный сустав**

(art. talocalcanea), образован соединением задней таранной суставной поверхностью (пяточная кость) и задней пяточной суставной поверхностью (таранная кость). Суставные поверхности по форме конгруэнтны, суставная капсула натянута слабо, прикрепляется на таранной кости по краям суставных хрящей. На пяточной кости суставная капсула несколько отступает от края суставных поверхностей. Сустав укрепляют латеральная, медиальная и задняя таранно-пяточные связки. *Латеральная таранно-пяточная связка (lig. talocalcaneum laterale)* начинается на верхней стороне шейки таранной кости и прикрепляется на верхнелатеральной поверхности пяточной кости. *Медиальная таранно-пяточная связка (lig. talocalcaneum mediale)* берет начало на заднем отростке таранной кости, заканчивается на опоре таранной кости. *Задняя таранно-пяточная связка (lig. talocalcaneum posterior)* начинается на заднем отростке таранной кости, прикрепляется на задней стороне пяточной кости, в ее верхнем отделе. В суставе возможны незначительные колебательные движения относительно сагиттальной оси.

Источник KingMed.info

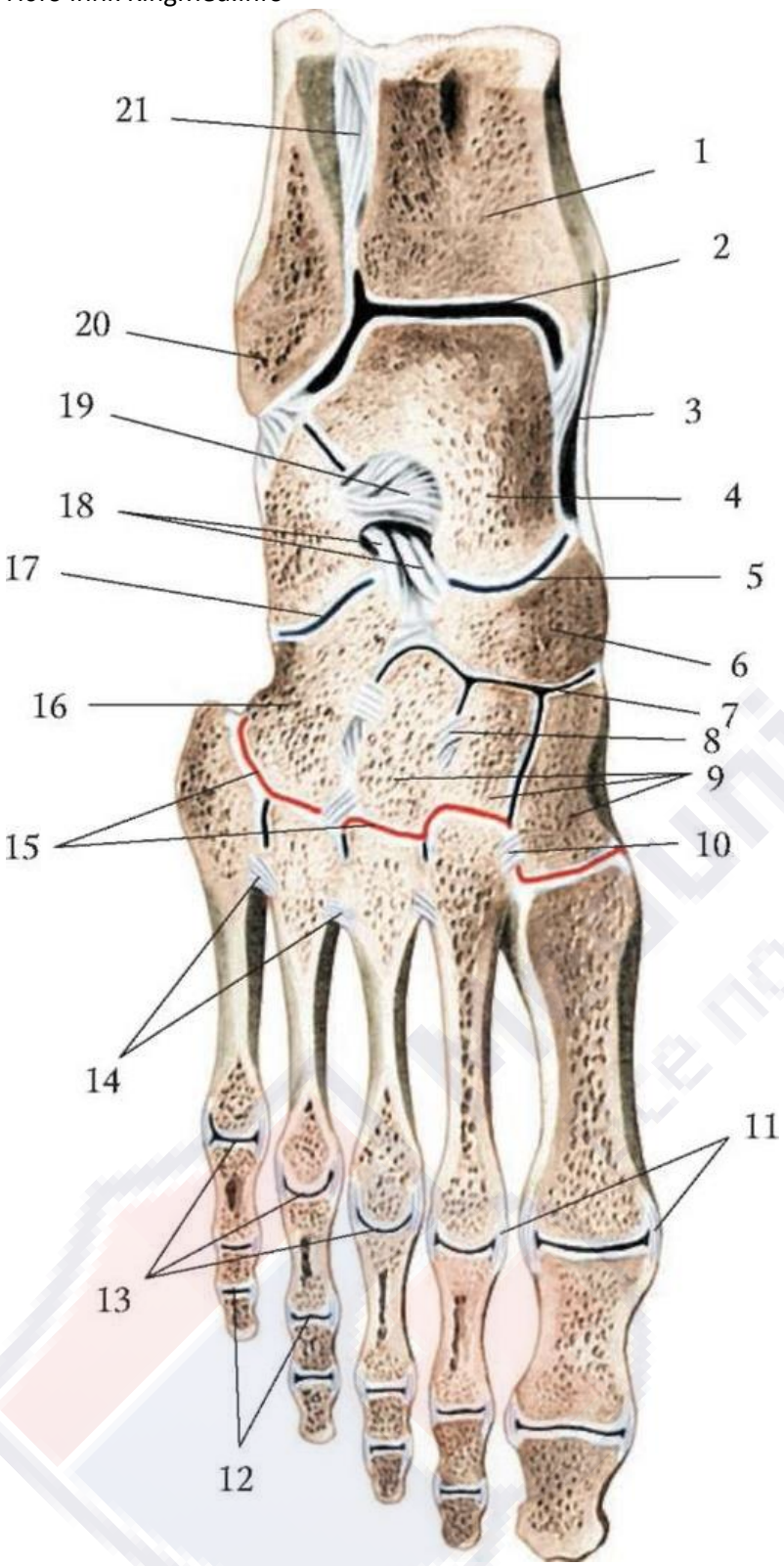

Рис. 112. Голеностопный сустав и суставы стопы (вид сверху; продольный разрез): 1 - большеберцовая кость; 2 - голеностопный сустав; 3 - дельтовидная связка; 4 - таранная кость; 5 - таранно-пяточно-ладьевидный сустав; 6 - ладьевидная кость; 7 - клиноладьевидный сустав; 8 - межкостная межклиновидная связка; 9 - клиновидные кости; 10 - межкостная клиноплюсневая связка; 11 - коллатеральные связки; 12 - межфаланговые суставы; 13 - плюснефаланговые суставы; 14 - межкостные плюсневые связки; 15 - предплюсне-плюсневые суставы; 16 - кубовидная кость; 17 - пяточно-кубовидный сустав; 18 - раздвоенная связка; 19 - межкостная таранно-пяточная связка; 20 - латеральная лодыжка; 21 - межкостная перепонка голени

Таранно-пяточно-ладьевидный сустав *(art. talocalcaneonavicularis)* образован суставной поверхностью головки таранной кости, сочленяющейся с ладьевидной костью спереди и пяточной костью - снизу. Таранная кость образует суставную головку, а пяточная и ладьевидная кости - суставную ямку. Сустав по форме суставных поверхностей относится к шаровидным. Суставная капсула укрепляется по краям суставных поверхностей. Сустав укрепляют несколько связок. *Межкостная таранно-пяточная связка (lig. talocalcaneum interosseum)* прочная, находится в пазухе (синусе) предплюсны, соединяя поверхности борозд таранной и пяточной костей. *Подошвенная пяточно-ладьевидная связка (lig. calcaneonaviculare plantare)* соединяет нижнемедиальную часть опоры таранной кости и нижнюю поверхность ладьевидной кости.

Движения в этом суставе совместно с подтаранным суставом осуществляются вокруг сагиттальной оси. Таранная кость при выполнении приведения и отведения неподвижна. Вместе с ладьевидной и пяточной костями перемещается вся стопа. При приведении стопы ее медиальный край приподнимается, а тыл стопы поворачивается в латеральную сторону. При отведении стопы латеральный край ее приподнимается, а тыльная ее поверхность поворачивается медиально. Общий объем движений относительно сагиттальной оси около 55°.

Пяточно-кубовидный сустав *(art. calcaneocuboidea)* образован суставными поверхностями пяточной и кубовидной костей, обращенными друг к другу. Сустав седловидный по форме, его суставные поверхности конгруэнтны. Суставная капсула в медиальном отделе прикрепляется по краю суставного хряща и туго натянута, а в латеральном отделе прикрепляется несколько отступя от суставного хряща. Суставная капсула укреплена **длинной подошвенной связкой** *(lig. plantare longum)*, она начинается на нижней поверхности пяточной кости, веерообразно расходится кпереди и прикрепляется к основаниям II-V плюсневых костей (рис. 113). Глубокие пучки длинной подошвенной связки прикрепляются к бугристости кубовидной кости. Рядом и глубже расположена прочная и короткая *подошвенная пяточно-кубовидная связка (lig. calcaneocuboideum plantare)*. Ее пучки прилежат к суставной капсуле пяточно-кубовидного сустава и соединяют подошвенные поверхности пяточной и кубовидной костей. Движения в пяточно-кубовидном суставе ограничены.
По практическим соображениям пяточно-кубовидный сустав и таранно-ладьевидный сустав (часть таранно-пяточно-ладьевидного сустава) рассматривают как **поперечный сустав предплюсны** *(art. tarsi transversa),* или Шопаров сустав. Помимо связок, укрепляющих каждый из этих двух суставов, он имеет общую **раздвоенную связку** *(lig. bifurcatum),* состоящую из пяточно-ладьевидной и пяточно-кубовидной связок, начинающихся на верхнелатеральном крае пяточной кости. *Пяточно-ладьевидная связка (lig. calcaneonaviculare)* прикрепляется к заднелатеральному краю ладьевидной кости, *пяточно-кубовидная связка (lig. calcaneocuboideum)* - к тылу кубовидной кости. При рассечении раздвоенной связки целостность стопы нарушается («ключ Шопарова сустава»).

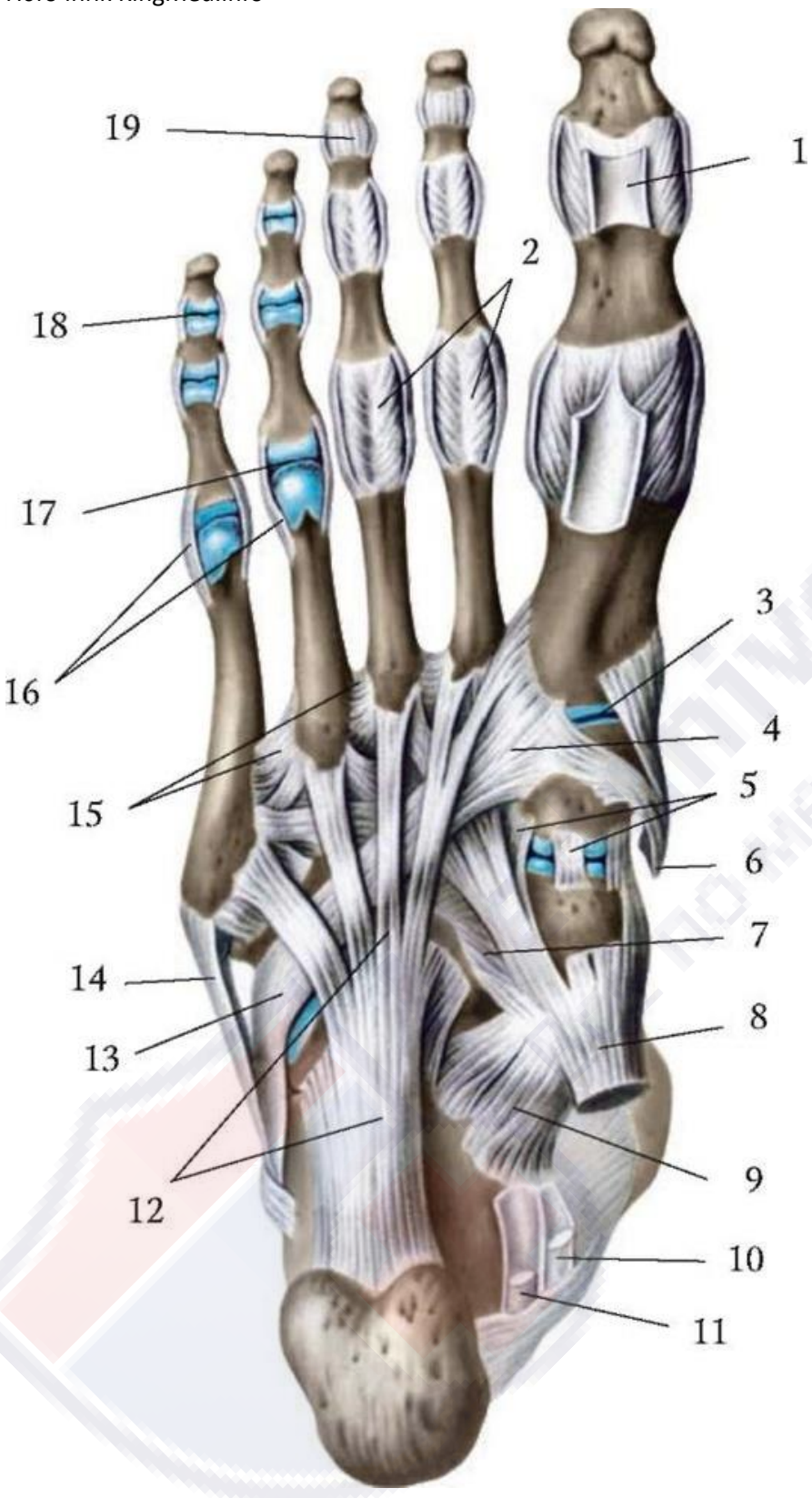

Рис. 113. Подошвенные связки стопы: 1 - фиброзное влагалище сухожилия длинного сгибателя большого пальца стопы; 2 - подошвенные связки; 3 - первый предплюснеплюсневый сустав; 4 - сухожилие длинной малоберцовой мышцы; 5 - подошвенные клиноладьевидные связки; 6 - сухожилие передней большеберцовой мышцы; 7 - подошвенная кубовидно-ладьевидная связка; 8 - сухожилие задней большеберцовой мышцы; 9 - подошвенная пяточно-ладьевидная связка; 10 - сухожилие длинного сгибателя пальцев стопы; 11 - сухожилие длинного сгибателя большого пальца стопы; 12 - длинная подошвенная связка; 13 - сухожилие длинной малоберцовой мышцы; 14 - сухожилие короткой малоберцовой мышцы; 15 - подошвенные плюсневые связки; 16 - коллатеральные связки; 17 - плюснефаланговый сустав; 18 - межфаланговый сустав стопы; 19 - капсула межфалангового сустава (третьего пальца)

Клиноладьевидный сустав *(art. cuneonavicularis)* образован плоскими суставными поверхностями ладьевидной кости и трех клиновидных костей. В составе этого сустава рассматривают **межклиновидные суставы** *(artt. intercuneiformes),* образованные сочленяющимися поверхностями клиновидных костей, а также соединение между обращенными друг к другу поверхностями кубовидной, ладьевидной и латеральной клиновидной костей. Суставная щель между клиновидными и ладьевидной костями расположена во фронтальной плоскости. От этой суставной полости (щели) отходят в виде ответвлений три суставные щели -

между медиальной, промежуточной и латеральной клиновидными костями, между латеральной клиновидной и кубовидной костями и одна суставная щель, направленная кзади, расположенная между ладьевидной и кубовидной костями. Суставная капсула прикрепляется по краям суставных поверхностей. Эти соединения укреплены многочисленными связками. Среди них различают *тыльные связки предплюсны (ligg. tarsi dorsalia), подошвенные связки предплюсны (ligg. tarsi plantaria), межкостные связки предплюсны (ligg. tarsi interossea).* К тыльным связкам предплюсны относят таранно-ладьевидную, тыльные межклиновидные, тыльную клинокубовидную, тыльную кубовидно-ладьевидную связки. *Таранно-ладьевидная связка (lig. talonaviculare),* мощная и широкая, соединяет тыльную поверхность шейки таранной кости и ладьевидную кость. *Тыльные межклиновидные связки (ligg. intercuneiformia dorsalia)* расположены на тыльной стороне сустава, соединяют медиальную, промежуточную и латеральную клиновидные кости. *Тыльная клинокубовидная связка (lig. cuneocuboideum dorsale)* расположена кнаружи от тыльной клинокубовид-ной связки, соединяет латеральную клиновидную и кубовидную кости. *Тыльная кубовидно-ладьевидная связка (lig. cuboideonaviculare)* расположена латеральнее тыльных клиноладьевидных связок, соединяет тыльные поверхности кубовидной и ладьевидной костей.

Подошвенные связки предплюсны представлены подошвенной клино-кубовидной, подошвенными клиноладьевидными и подошвенными межклиновидными связками (см. рис. 113). *Подошвенная клинокубовидная связка (lig. cuneocuboideum plantare)* соединяет подошвенные поверхности латеральной клиновидной и кубовидной костей. *Подошвенные клиноладьевидные связки (ligg. cuneonavicularia plantaria)* находятся на подошвенной стороне между ладьевидной костью и медиальной, промежуточной и латеральной клиновидными костями. *Подошвенные межклиновидные связки (ligg. intercuneiformia plantaria)* расположены на подошвенной поверхности между клиновидными костями.
Межкостные связки предплюсны представлены межкостной таранно-пя-точной, межкостной клинокубовидной и межкостными межклиновидными связками, они хорошо выражены и располагаются в полости суставов между смежными костями. *Межкостная таранно-пяточная связка (lig. talocalcaneum interosseum)* расположена между таранной и пяточной костями, *межкостная клинокубовидная связка (lig. cuneocuboideum interosseum)* - между сочленяющимися поверхностями клиновидных и кубовидной костей. *Межкостные межклиновидные связки (ligg. intercuneiformia interossea)* соединяют сочленяющиеся между собой суставные поверхности латеральной и промежуточной клиновидных костей, а также промежуточной и медиальной клиновидных костей. Движение в клиноладьевидном суставе ограничено.

Предплюсне-плюсневые суставы *(artt. tarsometatarsales)* образованы кубовидной и клиновидной костями, сочленяющимися с костями плюсны. Выделяют три самостоятельных, изолированных сустава: соединение медиальной клиновидной и I плюсневой кости (Лисфранков сустав), сочленение II и III плюсневых костей с промежуточной и латеральной клиновидной, а также соединение кубовидной кости с IV и V плюсневыми костями. Сустав между медиальной клиновидной и I плюсневой костями образован суставными поверхностями, имеющими слабо выраженную седловидную форму, а остальные суставы - плоскими суставными поверхностями. Линия суставной щели предплюсне-плюсневых суставов неровная, потому что II плюсневая кость длиннее остальных плюсневых костей, а латеральная клиновидная кость выступает кпереди, по сравнению с передней частью кубовидной кости. Суставные капсулы натянуты, прикрепляются по краям сочленяющихся поверхностей. Суставные полости не сообщаются между собой. Капсулы укреплены *тыльными* и *подошвенными предплюсне-плюсневыми связками (ligg.*

tarsometatarsalia dorsalia et plantaria), расположенными соответственно на тыльной и подошвенной сторонах суставов. *Межкостные клиноплюсневые связки (ligg. cuneometatarsalia interossea)* соединяют клиновидные кости с костями плюсны. *Медиальную межкостную клиноплюсневую связку (lig. cuneometatarsea interosseum mediale)* , соединяющую медиальную клиновидную кость и основание II плюсневой кости, называют «ключом Лисфранкова сустава». *Межкостные плюсневые связки (ligg. metarsalia interossea)* связывают основания плюсневых костей. Движения в предплюсне-плюсневых суставах ограничены.
Межплюсневые суставы *(artt. intermetatarsales)* образованы обращенными друг к другу основаниями плюсневых костей. Суставные капсулы укреплены поперечно расположенными *тыльными и подошвенными плюсневыми связками (ligg. metatarsalia dorsalia el plantaria).* Между обращенными друг к другу суставными поверхностями в суставных полостях имеются *межкостные плюсневые связки (ligg. metarsalia interossea).* Движения в межплюсневых суставах ограничены.

Плюснефаланговые суставы *(artt. metatarsophalangeae)* шаровидные по форме, образованы суставными поверхностями головок плюсневых костей и оснований проксимальных фаланг пальцев. Суставная капсула тонкая, натянута слабо, прикреплена по краю суставных хрящей. По бокам суставная капсула укреплена *коллатеральными связками (ligg. collateralia)*, снизу - *подошвенными связками (ligg. plantaria)*. Головки плюсневых костей соединены *глубокой поперечной плюсневой связкой (lig. metatarsale transversum profundum)* , срастающейся с капсулами всех плюснефаланговых суставов. В этих суставах возможно сгибание и разгибание (общим объемом 90°) относительно фронтальной оси. Вокруг сагиттальной оси возможно отведение и приведение в небольших пределах.

Межфаланговые суставы стопы *(artt. interphalangeae pedis)* блоковидные по форме, образованы основанием и головкой соседних фаланг пальцев стопы. У I пальца один межфаланговый сустав, у остальных пальцев - два. Суставная капсула у этих суставов свободная, прикрепляется по краям суставных хрящей. Капсула каждого межфалангового сустава укреплена подошвенной и коллатеральными связками. В межфаланговых суставах выполняются сгибание и разгибание пальцев вокруг фронтальной оси. Общий объем этих движений не более 90°.

Иннервация суставов стопы: ветви медиального и латерального подошвенных нервов, глубокого малоберцового нерва.
Кровоснабжение: ветви подошвенной дуги и тыльная подошвенная ветвь тыльной артерии стопы. *Венозная кровь* оттекает в глубокие вены нижней конечности - передние и задние большеберцовые и малоберцовые вены.

Лимфатические сосуды направляются к подколенным лимфатическим узлам.

Стопа как целое

Стопа приспособлена для выполнения опорной функции, тому способствуют наличие «тугих» суставов и мощных связок. Кости стопы соединяются, образуя выпуклые кверху дуги **(своды стопы),** ориентированные в продольном и поперечном направлениях (рис. 114). Все пять *продольных сводов* начинаются на пяточной кости, веерообразно идут вперед, вдоль костей предплюсны, к головкам плюсневых костей. В поперечном направлении все своды имеют разную высоту. На уровне наиболее высоких точек продольных сводов образуется дугообразный *поперечный свод.* Благодаря сводчатости стопа опирается не всей поверхностью подошвы, а имеет постоянно три точки опоры; пяточный бугор сзади, головки I и V плюсневых костей спереди. Своды стопы удерживаются формой соседних костей, связками (так

называемыми пассивными «затяжками» сводов стопы) и сухожилиями мышц (активные «затяжки).

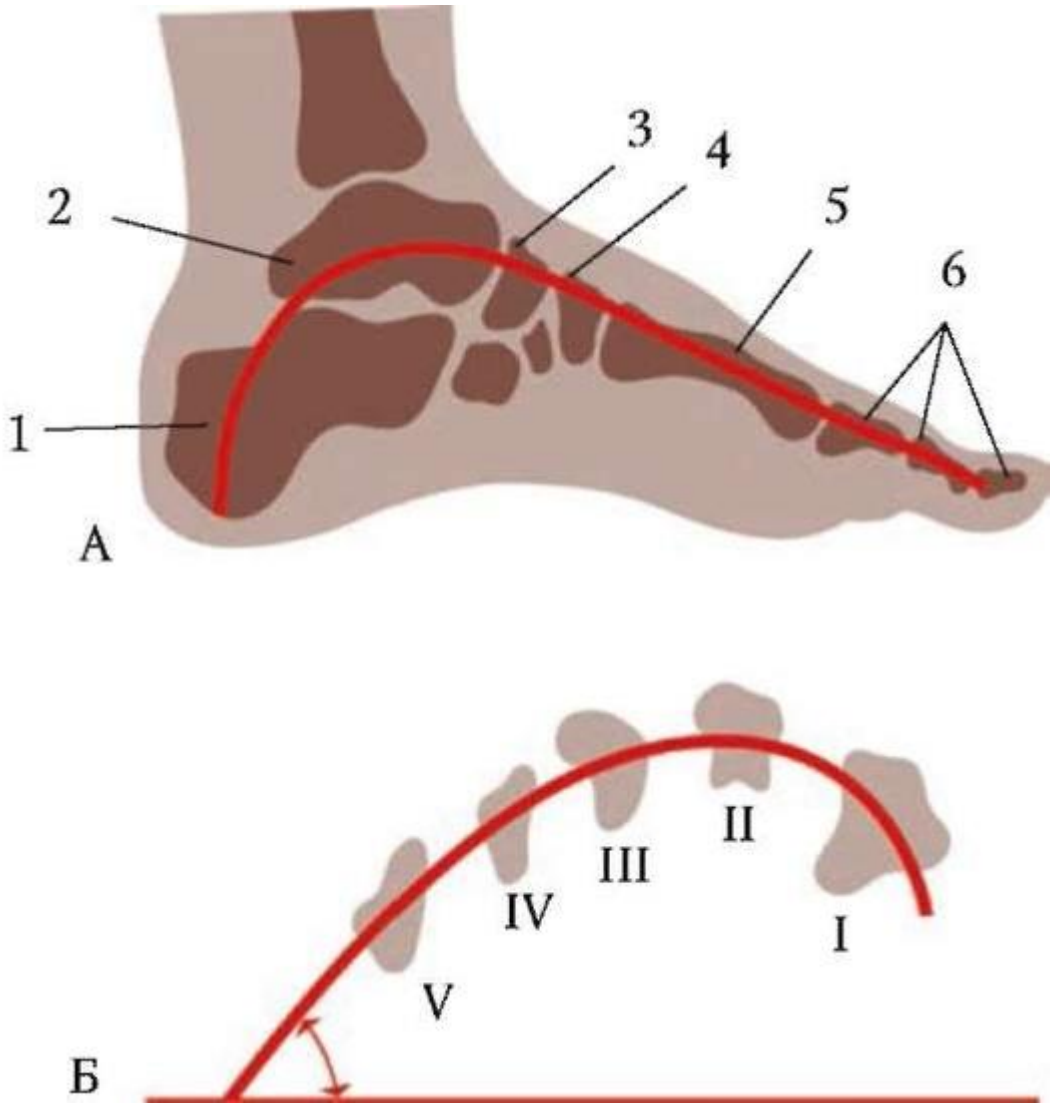

Рис. 114. Строение сводов стопы. Схема: А - продольный свод (первая дуга): 1 - пяточная кость; 2 - таранная кость; 3 - ладьевидная кость; 4 - медиальная клиновидная кость; 5 - 1-я плюсневая кость; 6 - фаланги I пальца. Б - поперечный свод: I-V - распил плюсневых костей

РАЗВИТИЕ И ВОЗРАСТНЫЕ ОСОБЕННОСТИ СОЕДИНЕНИЙ КОСТЕЙ

У человека в эмбриогенезе все соединения вначале образуются как непре-рывные, в дальнейшем сочленяющиеся кости постепенно сближаются, толщина мезенхимной прослойки между костями уменьшается, постепенно замещается фиброзной или хрящевой тканью. Суставы (синовиальные соединения) об-разуются начиная с 6-11-й недели эмбриогенеза. В мезенхимной прослойке формируется щель. Из окружающей мезенхимы образуются суставная капсула и связки. Глубокий слой капсулы преобразуется в синовиальную мембрану. В зонах коленного, височно-нижнечелюстного и других комплексных суста-вов возникают две суставные щели, мезенхима между ними преобразуется в суставной диск (мениски). Хрящевая суставная губа развивается из внутри-суставного хряща. Его центральная часть рассасывается, а

периферическая - прирастает к краям суставной поверхности кости. При образовании симфизов из мезенхимной прослойки между сочленяющимися костями формируется хрящ, а в его толще - узкая щель.
У новорожденных все анатомические элементы суставов в основном сфор-мированы, однако их дифференцировка продолжается. Эпифизы соединяю-щихся костей в этом возрасте представлены хрящом. В 6-10-летнем возрасте происходит усложнение строения синовиальной оболочки, увеличивается ко-личество ворсинок, складок, образуются сосудистые сети, нервные окончания в синовиальной мембране. Происходит коллагенизация суставной капсулы. В это время капсула и связки значительно утолщаются, прочность их увеличивается. Образование всех суставных элементов заканчивается в возрасте 13-16 лет.

Формирование изгибов позвоночного столба происходит только после рож-дения. У новорожденного позвоночник имеет вид дуги, выпуклостью обра-щенной кзади. Когда ребенок начинает держать голову, садиться, формируется шейный лордоз. Его образование связано с увеличением тонуса затылочных мышц, удерживающих голову. При стоянии, хождении формируется пояснич-ный лордоз. Одновременно с формированием лордозов компенсаторно образу-ются грудной и крестцовый кифозы.

Форма и размеры грудной клетки имеют возрастные особенности. У ново-рожденных ее переднезадний размер преобладает над поперечным размером. К старости грудная клетка уплощается, становится длиннее. Это связано с воз-растным снижением тонуса мускулатуры и опусканием передних концов ребер.

При оптимальной функциональной нагрузке долгие годы соединения ко-стей туловища и конечностей не испытывают явных инволютивных измене-ний. При длительных чрезмерных физических нагрузках, а также с возрастом наблюдаются структурные и функциональные изменения суставов (истончение суставного хряща, склерозирование суставной капсулы, связок, образование остеофитов - костных выростов на краях суставных поверхностей), что сопро-вождается уменьшением подвижности в суставах.

Старение суставов связано с типом телосложения. У людей брахиморфно-го типа телосложения темпы инволюции соединений кисти, стопы, плечевого, локтевого и других суставов интенсивнее, чем при долихоморфном типе. Часто инволюции первыми подвергаются тазобедренный, коленный суставы (влия-ние значительной нагрузки), затем соединения шейного отдела позвоночника, соединения верхней конечности.

Вопросы для повторения и самоконтроля

1. Назовите связки крестцово-подвздошного сустава. Какие движения и в каком объеме возможны в этом суставе?

2. Укажите размеры большого и малого таза.

3. Чем по строению мужской таз отличается от женского таза?

4. Назовите связки тазобедренного сустава. Какие движения и в каком объ-еме возможны в тазобедренном суставе?

5. Дайте анатомическую и биомеханическую классификацию голеностопно-го сустава. Назовите связки этого сустава.

6. Какие движения и в каком объеме возможны в голеностопном суставе, в межфаланговых суставах?

МЫШЕЧНАЯ СИСТЕМА

Строение мышечной системы изучает раздел анатомии - **миология** (наука о мышцах). Скелетные мышцы выполняют многие функции, они приводят кости в движение, участвуют в образовании стенок полостей тела, способствуют удержанию равновесия, обеспечивают опору телу, его перемещение в пространстве, осуществляют дыхательные, глотательные движения, формируют мимику, влияют на деятельность органа зрения, органа слуха и равновесия. У человека имеются около 400 мышц, сокращающихся произвольно, в соответствии с волей человека (рис. 115, 116).

СТРОЕНИЕ МЫШЦ

Основными структурными элементами скелетной мышцы являются поперечнополосатые мышечные волокна, способные к сокращению и расслаблению. Мышечные волокна окружены рыхлой соединительнотканной оболочкой - *эндомизием*. Пучки волокон ограничены друг от друга соединительнотканными прослойками - *перимизием,* мышца в целом окружена *эпимизием (наружным перимизием)*. Длина мышечных волокон колеблется от нескольких миллиметров до 12,5 см (у портняжной мышцы), толщина - от 9 до 100 мкм. Мышечные волокна образуют мясистую часть мышцы - ее *брюшко,* переходящее в сухожилие. Мышечные пучки или сухожилия начинаются на кости (рис. 117). *Сухожилия* состоят из плотной соединительной ткани, богатой коллагеновы-ми волокнами. У мышц конечностей сухожилия длинные, в стенках брюшной полости - широкие и плоские, их называют *апоневрозами*. Некоторые мышцы имеют промежуточное сухожилие, расположенное между двумя брюшками. Ход мышечных волокон иногда (прямая мышца живота) прерывается промежуточными сухожильными перемычками (короткими сухожилиями). Сухожилия значительно тоньше мышц, но обладают большой прочностью. При сокращении мышцы один ее конец остается неподвижным (фиксированная точка), другой изменяет свое положение (подвижная точка). Иногда фиксированная и подвижная точки меняются своими местами.

КЛАССИФИКАЦИЯ МЫШЦ

Мышцы подразделяют по топографическому принципу, по форме, направлению их волокон, по функции, в соответствии с их отношением к суставам. Различают поверхностные и глубокие мышцы, латеральные и медиальные, внутренние и наружные. По форме мышцы очень разнообразны (рис. 118). В образовании стенок живота принимают участие широкие мышцы. Для конечностей наиболее типичны веретенообразные мышцы, прикрепляющиеся к костям, выполняющим роль рычагов. Пучки мышечных волокон веретенообразных мышц ориентированы параллельно длинной оси мышцы. Если мышечные пучки расположены с одной стороны от сухожилия, к которому они прикрепляются, мышца является *одноперистой,* если с двух сторон - *двуперистой*. У *многоперистых* мышц мышечные пучки подходят к сухожилию со всех сторон. Некоторые мышцы имеют по несколько отдельно начинающихся на костях головок, соединяющихся с образованием общего брюшка, переходящего в сухожилие. Такие мышцы называют соответственно числу головок двуглавой мышцей, трехглавой мышцей и т.д. От одного мышечного брюшка могут отходить несколько сухожилий, имеющих различные области прикрепления (например, разгибатель пальцев руки и др.). Имеются мышцы с циркулярным расположением волокон. Обычно они окружают естественные отверстия, являясь сжи-мателями - *сфинктерами*. Вокруг естественных отверстий также находятся мышцы с радиарными волокнами (расширители - *дилататоры).* Название многих мышц связано с их формой (ромбовидные, круглые мышцы и др.), с направлением их мышечных пучков (поперечная мышца живота), другие - в зависимости от их функций (мышца, поднимающая лопатку, и др.).

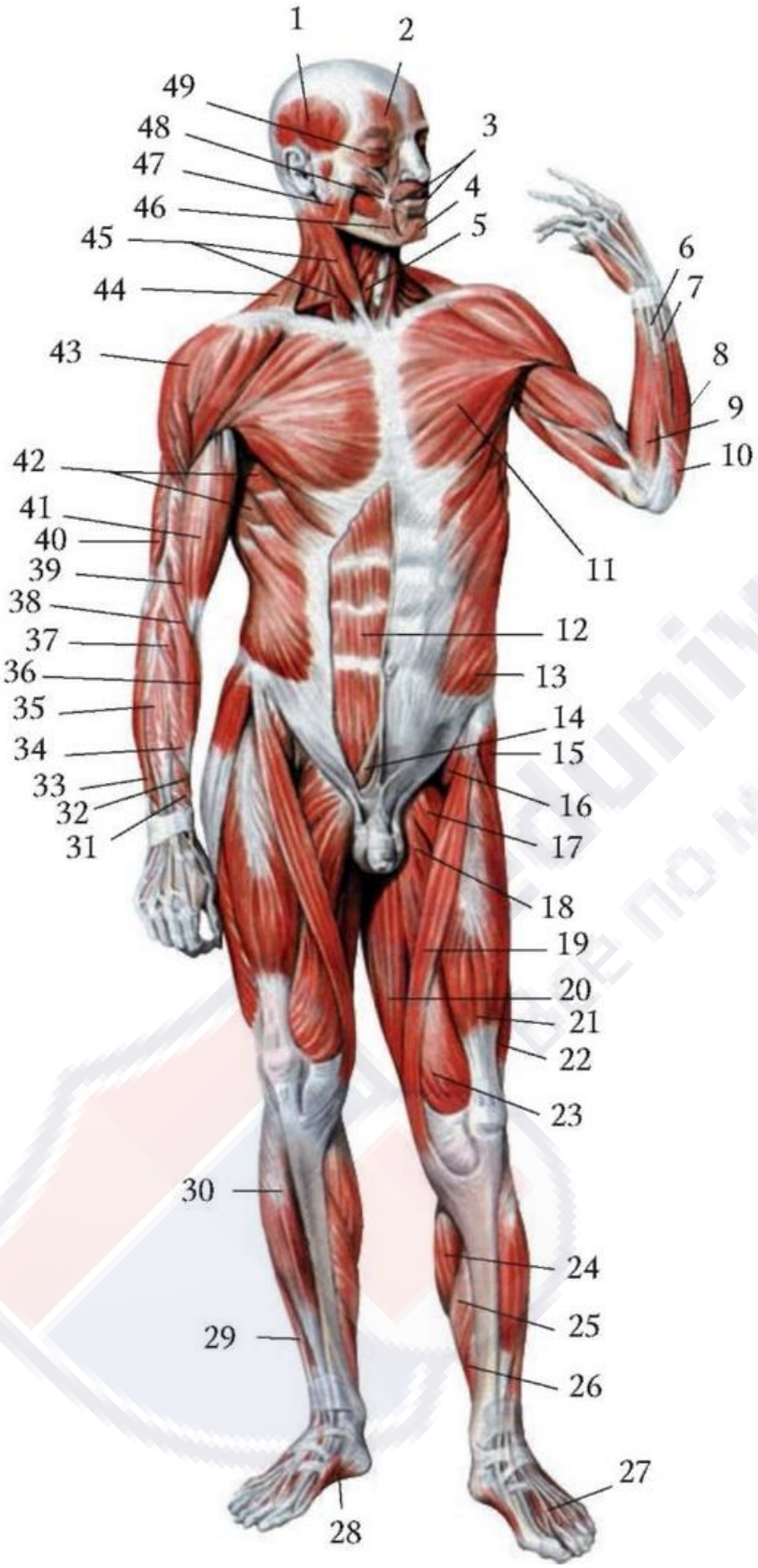

Рис. 115. Мышцы тела человека (вид спереди): 1 - височная мышца; 2 - лобное брюшко (затылочно-лобная мышца); 3 - круговая мышца рта; 4 - подбородочная мышца; 5 - грудино-подъязычная мышца; 6 - локтевой разгибатель запястья; 7 - разгибатель мизинца; 8 - разгибатель пальцев; 9 - локтевой сгибатель запястья; 10 - локтевая мышца; 11 - большая грудная мышца; 12 - прямая мышца живота; 13 - наружная косая мышца живота; 14 - пирамидальная мышца; 15 - напрягатель широкой фасции бедра; 16 - подвздошно-поясничная мышца; 17 - гребенчатая мышца; 18 - длинная приводящая мышца; 19 - портняжная мышца; 20 - тонкая мышца; 21 - прямая мышца бедра; 22 - латеральная широкая мышца; 23 - медиальная широкая мышца; 24 - икроножная мышца; 25 - камбаловидная мышца; 26 - длинный сгибатель пальцев; 27 - длинный разгибатель пальцев (сухожилие); 28 - мышца, отводящая большой палец стопы; 29 - длинный разгибатель пальцев; 30 - передняя большеберцовая мышца; 31 - короткий разгибатель большого пальца кисти; 32 - длинная мышца, отводящая большой палец кисти; 33 - локтевой разгибатель запястья; 34 - короткий лучевой разгибатель запястья; 35 - разгибатель пальцев; 36 - лучевой сгибатель запястья; 37 - длинный лучевой разгибатель запястья; 38 - плечелучевая мышца; 39 - плечевая мышца; 40 - трехглавая мышца плеча; 41 - двуглавая мышца плеча; 42 - передняя зубчатая мышца; 43 - дельтовидная мышца; 44 - трапециевидная мышца; 45 - грудино-ключично-сосцевидная мышца; 46 - мышца, опускающая угол рта; 47 - жевательная мышца; 48 - большая скуловая мышца; 49 - круговая мышца глаза

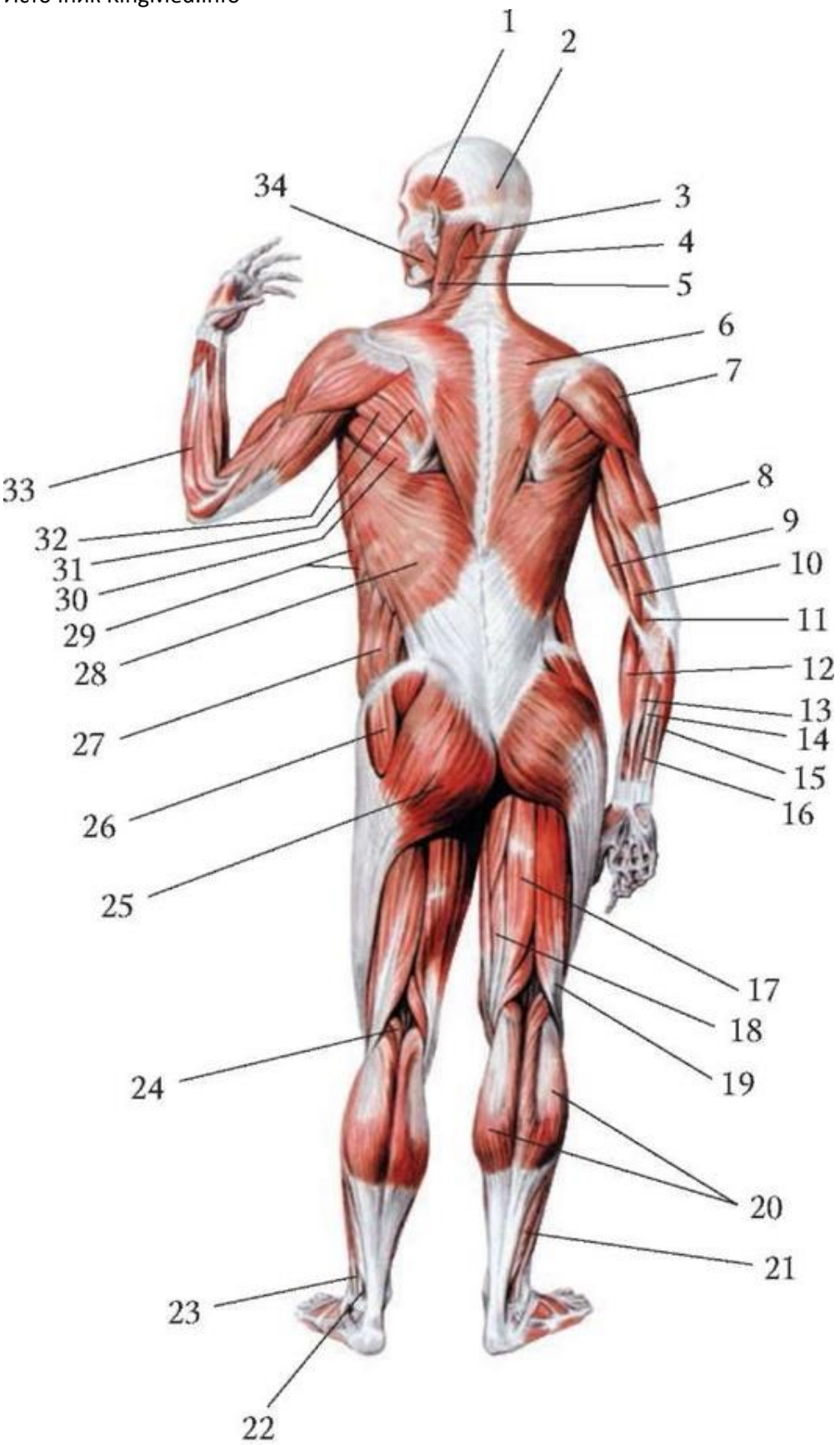

Рис. 116. Мышцы тела человека (вид сзади): 1 - височная мышца; 2 - затылочное брюшко (затылочно-лобная мышца); 3 - полуостистая мышца головы; 4 - ременная мышца головы; 5 - грудино-ключично-сосцевидная мышца; 6 - трапециевидная мышца; 7 - дельтовидная мышца; 8 - трехглавая мышца плеча; 9 - двуглавая мышца плеча; 10 - плечевая мышца; 11 - круглый пронатор; 12 - плечелучевая мышца; 13 - лучевой сгибатель запястья; 14 - длинная ладонная мышца; 15 - локтевой сгибатель запястья; 16 - поверхностный сгибатель пальцев (сухожилие); 17 - полусухожильная мышца; 18 - полуперепончатая мышца; 19 - двуглавая мышца бедра; 20 - икроножная мышца; 21 - камбаловидная мышца; 22 - длинная малоберцовая мышца (сухожилие); 23 - короткая малоберцовая мышца; 24 - подошвенная мышца; 25 - большая ягодичная мышца; 26 - средняя ягодичная мышца; 27 - наружная косая мышца живота; 28 - широчайшая мышца спины; 29 - передняя зубчатая мышца; 30 - большая круглая мышца; 31 - подостная мышца; 32 - малая круглая мышца; 33 - плечелучевая мышца; 34 - жевательная мышца

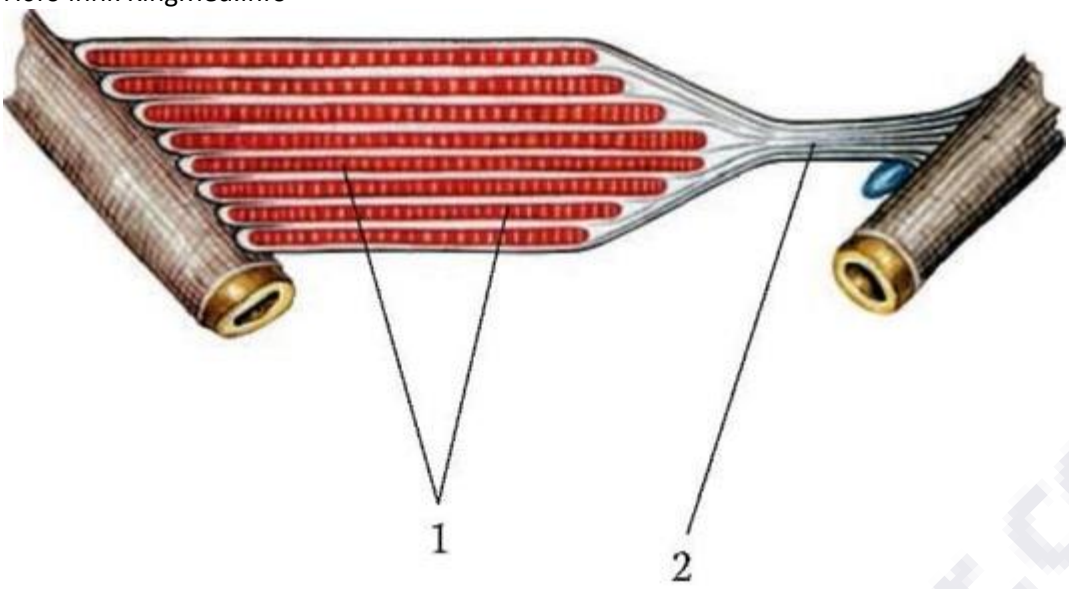

Рис. 117. Схема начала и прикрепления мышцы к костям: 1 - мышечные пучки; 2 - сухожилие

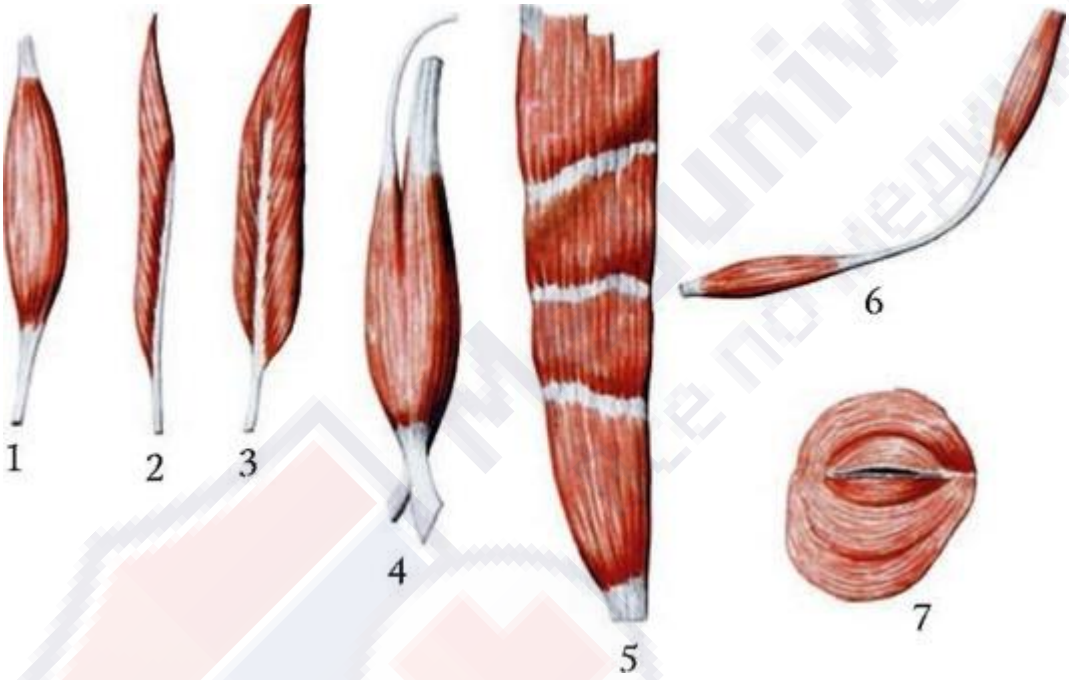

Рис. 118. Мышцы различной формы: 1 - веретенообразная; 2 - одноперистая; 3 - двуперистая; 4 - двуглавая; 5 - мышца, имеющая сухожильные перемычки; 6 - двубрюшная; 7 - сфинктер (круговая)

Мышцы делятся на группы по их отношению к суставам. Односустав-ные мышцы действуют на один сустав, другие перекидываются через два и более суставов - двусуставные и многосуставные мышцы. Некоторые мышцы начинаются на костях и вплетаются в кожу, не перекидываясь через сустав (например, мимические мышцы и др.). Различают *мышцы-синергисты* и *мышцы-антагонисты.* Мышцы, действующие на сустав в противоположном направлении (сгибатели, разгибатели), являются *антагонистами,* в одном направлении - *синергистами.*

ВСПОМОГАТЕЛЬНЫЕ АППАРАТЫ МЫШЦ

Работа мышц обеспечивается наличием специальных анатомических образований, составляющих вспомогательный аппарат мышц, включающий фасции, фиброзные каналы,

влагалища сухожилий, синовиальные сумки и блоки мышц. **Фасции** - соединительнотканные футляры для мышц, отграничивают мышцы друг от друга, создают опору для мышцы при ее сокращении, служат местом начала ряда мышц (рис. 119). Они прикрепляются к надкостнице. В местах соединения фасций, подвергающихся значительной нагрузке, часто образуются утолщения - *фасциальные узлы.* Утолщением фасций являются также *сухожильные дуги,* перекидывающиеся над проходящим сосудисто-нервным пучком или сухожилиями. В области некоторых суставов (голеностопный, лучезапястный) фасция уплотняется, образуя *удерживатели сухожилий.* Удержи-ватели обычно прикрепляются к костным выступам, они фиксируют сухожилия в определенном положении, препятствуя смещению их в сторону при мышечном сокращении.

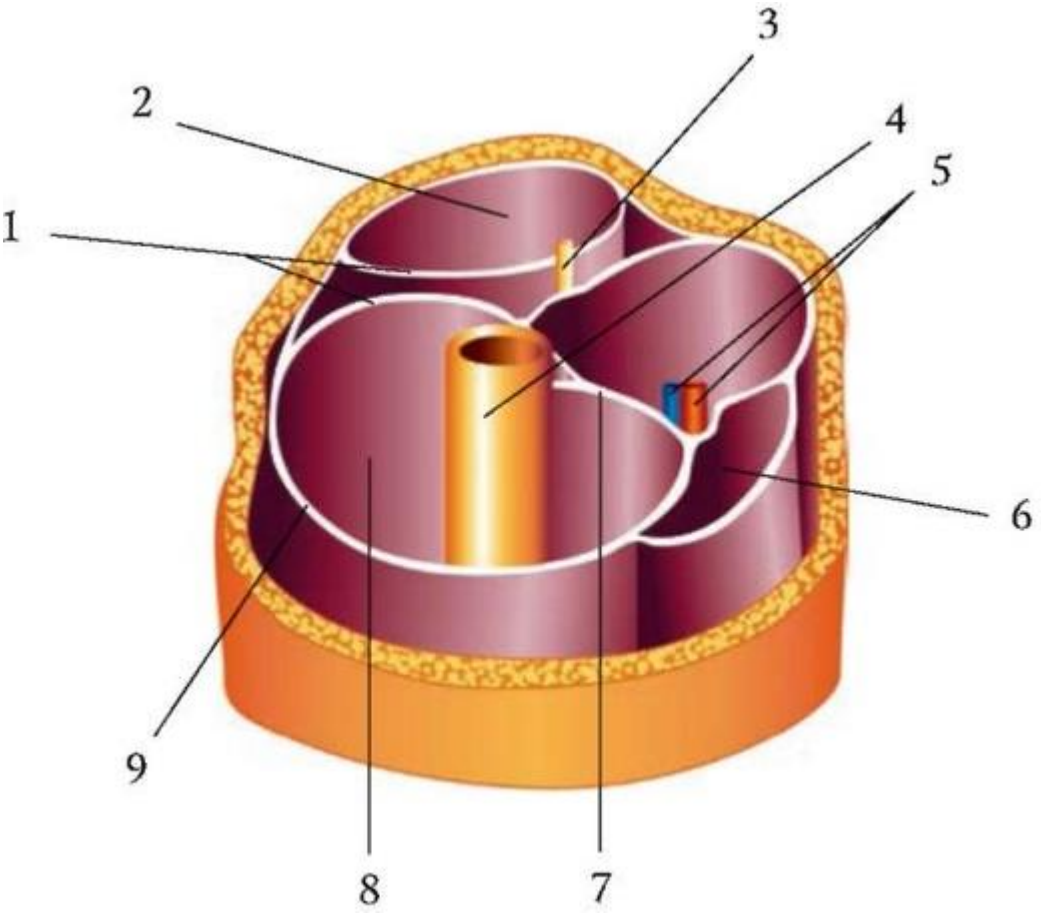

Рис. 119. Фасциальные влагалища мышц нижней трети правого бедра: 1 - латеральная межмышечная перегородка бедра; 2 - фасциальное влагалище сгибателей; 3 - седалищный нерв; 4 - бедренная кость; 5 - бедренные артерия и вена; 6 - фасциальное влагалище портняжной мышцы; 7 - медиальная межмышечная перегородка бедра; 8 - костно-фасциальное влагалище разгибателей; 9 - широкая фасция (бедра)

Фасции имеют сложные взаимоотношения с сосудисто-нервными пучками, образуя вокруг них соединительнотканные влагалища. Между удерживателя-ми мышц и прилежащими костями имеются *костно-фиброзные* или *фиброзные каналы,* разделенные соединительнотканными перемычками. В этих каналах находятся *синовиальные влагалища сухожилий* (рис. 120). Висцеральная часть синовиального влагалища непосредственно окружает сухожилие, париетальная часть его сращена со стенками фиброзного или костно-фиброзного канала.

Источник KingMed.info
Висцеральная и париетальная части синовиального влагалища на его концах переходят друг в друга, а также на всем протяжении влагалища, образуя брыжейку сухожилия - мезотендиний. *Мезотендиний* содержит сосуды и нервы, обеспечивающие жизнедеятельность сухожилия. Во время мышечного сокращения висцеральная часть синовиального влагалища движется вместе с сухожилием. Свободное скольжение висцеральной пластинки относительно париетальной облегчается наличием синовиальной жидкости в щелевидной полости синовиального влагалища. Синовиальная жидкость устраняет трение.

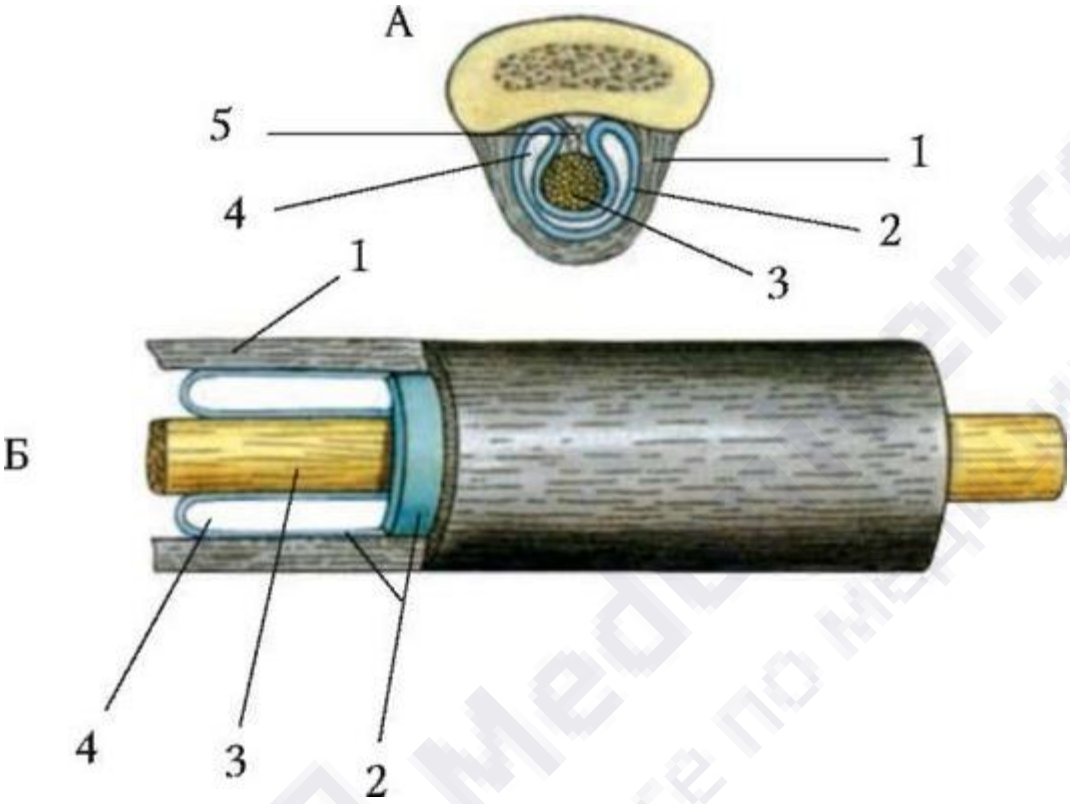

Рис. 120. Схема строения синовиального влагалища сухожилия: А - поперечный разрез; Б - продольный разрез; 1 - фиброзный слой; 2 - синовиальный слой; 3 - сухожилие; 4 - синовиальная полость; 5 - брыжейка сухожилия (мезотендиний)

В сухожилиях некоторых мышц в области суставов вставлены сесамовидные кости, увеличивающие угол прикрепления сухожилия к кости. *Синовиальные сумки,* расположенные между костями и мышцами, сухожилиями или кожей, уменьшают трение и облегчают скольжение мышц. Снаружи стенка синовиальной сумки покрыта фиброзной оболочкой, со стороны полости сумки - синовиальной оболочкой. Сухожилия некоторых мышц (верхняя косая мышца глаза) перед прикреплением перекидываются через костный выступ - блок. Блок изменяет направление сухожилия, служит для него опорой и увеличивает угол прикрепления сухожилия к кости. Тем самым увеличивается рычаг приложения силы при мышечном сокращении.

Между мышцами и группами мышц располагаются *клетчаточные* (соединительнотканные) *пространства,* заполненные рыхлой волокнистой соединительной тканью, содержащие жировую клетчатку. Клетчаточные пространства также находятся между фасциями (околососудистые), окружающими непосредственно стенки сосудисто-нервного пучка и являющимися его фасциальными покровами. Клетчаточные пространства различных областей тела (и одной области также) сообщаются между собой, что важно с практической точки зрения,

поскольку эти сообщения являются путями распространения разлитых гнойных процессов (флегмон), кровоизлияний.

РАБОТА МЫШЦ

Размеры, форма и структура мышцы влияют на ее работу. Одиночное мышечное волокно может развивать напряжение 0,1-0,2 г. Абсолютная сила, приходящаяся на 1 мм^2 поперечного разреза мышцы, равна в среднем 10 кг и колеблется у разных мышц от 6,24 до 16,8 кг. Сила мышцы прямо пропорциональна количеству ее мышечных волокон. Сумма поперечных сечений всех мышечных волокон, имеющихся в мышце, называется ее *физиологическим поперечником* (рис. 121). Величина физиологического поперечника зависит от строения мышцы. Физиологический поперечник тем больше, чем больше волокон приходится на единицу поперечного сечения мышцы. У одноперистых и двуперистых мышц, имеющих значительное число коротких мышечных волокон, косо прикрепляющихся к сухожилию, физиологический поперечник больше, чем у равновеликих лентовидных и веретенообразных мышц. Длинные мышечные волокна лентовидных и веретенообразных мышц идут параллельно продольной оси мышцы. Чем больше физиологический поперечник, тем большую силу развивает мышца. *Анатомический поперечник* мышцы равен площади поперечного сечения мышечных волокон на разрезе, проведенном перпендикулярно к длине мышцы. Амплитуда мышечного сокращения прямо пропорциональна длине мышечных волокон. Сила сокращения возрастает при удалении места прикрепления мышцы от оси сустава, на который она действует. При приближении места прикрепления мышцы к оси сустава сила действия мышцы снижается, но возрастает скорость движения мышцы. Сила мышечного действия увеличивается при приближении к 90° угла подхода сухожилия к кости. При этом возрастает полезная составляющая силы мышцы. Работа мышцы связана с величиной области, на которой мышца начинается, при значительной площади костного прикрепления мышцы ее работа увеличивается, при маленьких поверхностях опоры работа мышцы уменьшается, но проводятся более тонкие и быстрые движения.

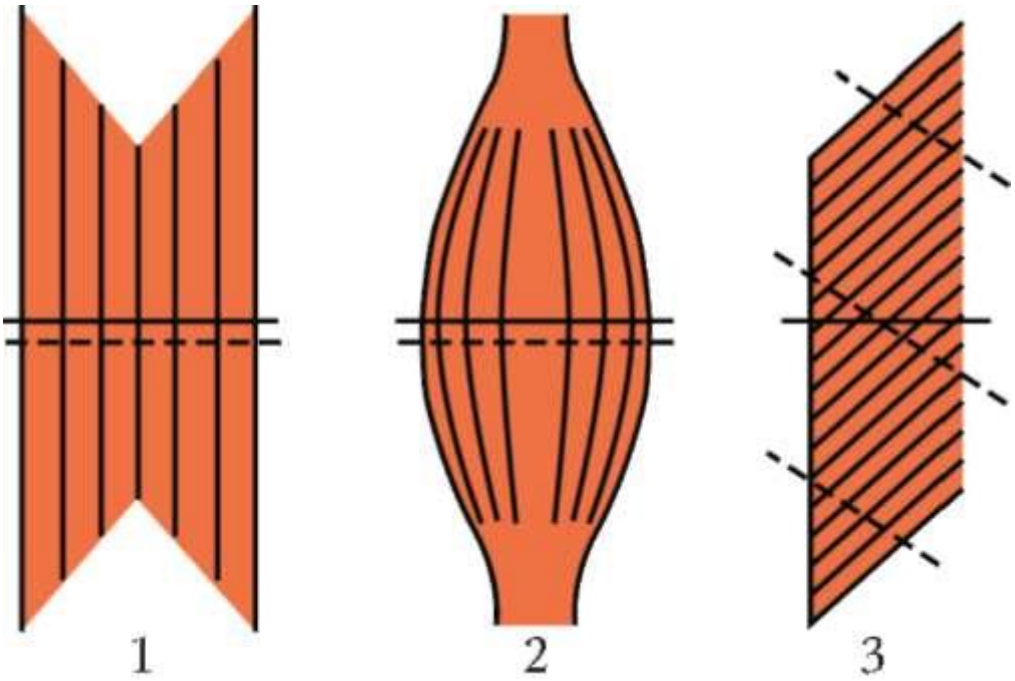

Рис. 121. Схема анатомического (сплошная линия) и физиологического (прерывистая линия) поперечников мышц различной формы: 1 - лентовидная мышца; 2 - веретенообразная мышца; 3 - одноперистая мышца

По характеру действия мышцы условно разделяют на «сильные» и «ловкие». *Сильные мышцы* имеют большой физиологический поперечник, большую площадь прикрепления к кости, отдаленные от осей суставов, развитую мышечную ткань (большая ягодичная, камбаловидная мышцы). Ловкие мышцы имеют небольшие площади начала и прикрепления, приближенные к осям сустава (двуглавая мышца плеча, портняжная мышца). Физиологический поперечник ловких мышц небольшой, внутримышечная соединительная ткань слабо выражена, длина волокон значительная. Ловкие мышцы сокращаются с большой скоростью и амплитудой, но с относительно небольшой силой. По сравнению с сильными мышцами они быстрее утомляются.

Вопросы для повторения и самоконтроля

1. Назовите функции мышц и расскажите о классификации мышц.

2. Какие анатомические образования относятся к вспомогательному аппарату мышц?

3. Назовите функции фасций?

4. Что такое анатомический и физиологический поперечники мышцы?

МЫШЦЫ И ФАСЦИИ СПИНЫ

Спина является задней стороной туловища. Ее верхней границей служат наружный затылочный выступ и верхняя выйная линия затылочной кости, нижней границей - подвздошные гребни и крестец, сбоку граница спины проходит по задним подмышечным линиям и их продолжением книзу. У спины различают несколько областей: *позвоночную, поясничную, крестцовую, лопаточную, подлопаточную области*. Для удобства описания мышц вместе с мышцами спины рассматривают заднюю область шеи. Мышцы спины парные, располагаются послойно. Эти мышцы подразделяются на поверхностные и глубокие (табл. 15).

Поверхностные мышцы спины прикрепляются к костям плечевого пояса и плечевой кости, они располагаются в два слоя (рис. 122). Первый слой составляют трапециевидная мышца и широчайшая мышца спины. Второй слой образован большой и малой ромбовидными мышцами, а также мышцей, поднимающей лопатку, задней верхней и задней нижней зубчатыми мышцами.

Трапециевидная мышца *(m. trapezius)*, плоская, треугольной формы, начинается на наружном затылочном выступе, медиальной части верхней выйной линии затылочной кости, на выйной связке, остистых отростках VII шейного и всех грудных позвонков. Верхние пучки мышцы идут книзу и латерально, средние пучки - почти горизонтальные, нижние пучки идут кверху и латерально.

Таблица 15. Мышцы спины

Название мышцы	Начало	Прикрепление	Функция	Иннервация
Поверхностные мышцы спины Первый слой				
Трапециевидная	Наружный затылочный выступ, верхняя выйная линия, выйная связка, остистые отростки VII шейного и грудных позвонков, надостистая связка	Акромиальный конец ключицы, акромион, ость лопатки	Приближает лопатку к позвоночнику, поворачивает лопатку вокруг сагиттальной оси; при двустороннем сокращении наклоняет голову кзади, разгибает шейную часть позвоночника	Добавочный нерв, мышечные ветви шейного сплетения
Широчайшая мышца спины	Остистые отростки шести нижних грудных и всех поясничных позвонков, дорсальная поверхность крестца, наружная губа	Гребень малого бугорка плечевой кости	Приводит плечо, тянет плечо кзади, про- нирует плечо. При фиксированных руках подтягивает к ним туловище	Грудоспинной нерв

	подвздошного гребня, IX-XII ребра			
Второй слой				
Большая ромбовидная мышца	Остистые отростки I-V грудных позвонков	Медиальный край лопатки, ниже ее ости	Тянет лопатку к позвоночнику и кверху, прижимает лопатку к грудной клетке	Дорсальный нерв лопатки
Малая ромбовидная мышца	Остистые отростки VI-VII шейных позвонков	Медиальный край лопатки, выше ее ости	Тянет лопатку к позвоночнику и кверху, прижимает лопатку к грудной клетке	Дорсальный нерв лопатки
Мышца, поднимающая лопатку	Поперечные отростки I-IV шейных позвонков	Верхний угол лопатки	Поднимает верхний угол лопатки и смещает его в медиальном направлении	Дорсальный нерв лопатки
Верхняя задняя зубчатая	Остистые отростки VI-VII шейных и I-II грудных позвонков	II-V ребра, кнаружи от их углов	Поднимает II-V ребра, участвует в акте вдоха	Межреберные нервы
Нижняя задняя зубчатая	Остистые отростки XI-XII грудных и I-II поясничных позвонков	Нижний край IX-XII ребер	Опускает IX-XII ребра, участвует в акте выдоха	Межреберные нервы

Продолжение табл. 15

Название мышцы	**Начало**	**Прикрепление**	**Функция**	**Иннервация**
Глубокие мышцы спины Поверхностный слой глубоких мышц				
Ременная мышца головы	Нижняя часть выйной связки, остистые отростки VII шейного и III-IV верхних грудных позвонков	Верхняя выйная линия, сосцевидный отросток височной кости	Поворачивает и наклоняет голову в свою сторону	Задние ветви спинномозговых нервов
Ременная мышца шеи	Остистые отростки III IV грудных позвонков	Поперечные отростки II-III шейных позвонков	Поворачивает шейную часть позвоночника в свою сторону, при двустороннем сокращении разгибает шейную часть позвоночника	Задние ветви спинномозговых нервов
Мышца, выпрямляющая позвоночник	Дорсальная поверхность крестца, наружная губа подвздошного гребня, остистые отростки поясничных и нижних грудных позвонков, пояснично-грудная фасция	Углы ребер, поперечные отростки IV-VII шейных позвонков	Удерживает тело в вертикальном положении, разгибает позвоночник	Задние ветви спинномозговых нервов
Подвздошно-реберная мышца		Поперечные отростки поясничных, грудных и шейных позвонков		
Длиннейшая мышца		Углы II XII ребер, сосцевидный отросток височной кости		
Остистая мышца		Остистые отростки грудных и шейных позвонков		

Окончание табл. 15

Название мышцы	**Начало**	**Прикрепление**	**Функция**	**Иннервация**
Средний слой глубоких мышц				
Поперечно-остистая мышца: полуостистая,	Поперечные отростки позвонков	Остистые отростки вышележащих позвонков	Разгибает соответствующий отдел позвоночника (при двустороннем сокращении), при одностороннем - наклоняет позвоночник в свою сторону	Задние ветви спинномозговых нервов

многораздель-				
ные,				
мышцы-				
вращатели				
Глубокий слой глубоких мышц				
Межостистые	Остистые отростки позвонков	Остистые отростки	Разгибают позвоночник	Задние ветви
мышцы		вышележащих позвонков		спинномозговых нервов
Межпоперечные	Поперечные отростки позвонков	Поперечные от-	Наклоняют позвоночник в свою сторону	Задние ветви
мышцы		ростки вышележащих позвонков		спинномозговых нервов
Подзатылочные мышцы				
Большая задняя	Остистый отросток II шейного по-	Затылочная кость,	Поворачивает голову, наклоняет голову в	Подзатылочный
прямая мышца	звонка	под нижней выйной	свою сторону	нерв
головы		линией		
Малая задняя	Задний бугорок атланта	Затылочная кость,	Запрокидывает и наклоняет голову в свою	Подзатылочный
прямая мышца		под нижней выйной	сторону	нерв
головы		линией		
Верхняя косая	Поперечный отросток атланта	Затылочная кость,	Наклоняет голову кзади (при двустороннем	Подзатылочный
мышца головы		под нижней выйной линией	сокращении), при одностороннем - наклоняет голову в свою сторону	нерв
Нижняя косая	Остистый отросток осевого позвонка	Поперечный от-	Поворачивает голову в свою сторону	Подзатылочный
мышца головы		росток атланта		нерв

MedUniver.com Все по медицине

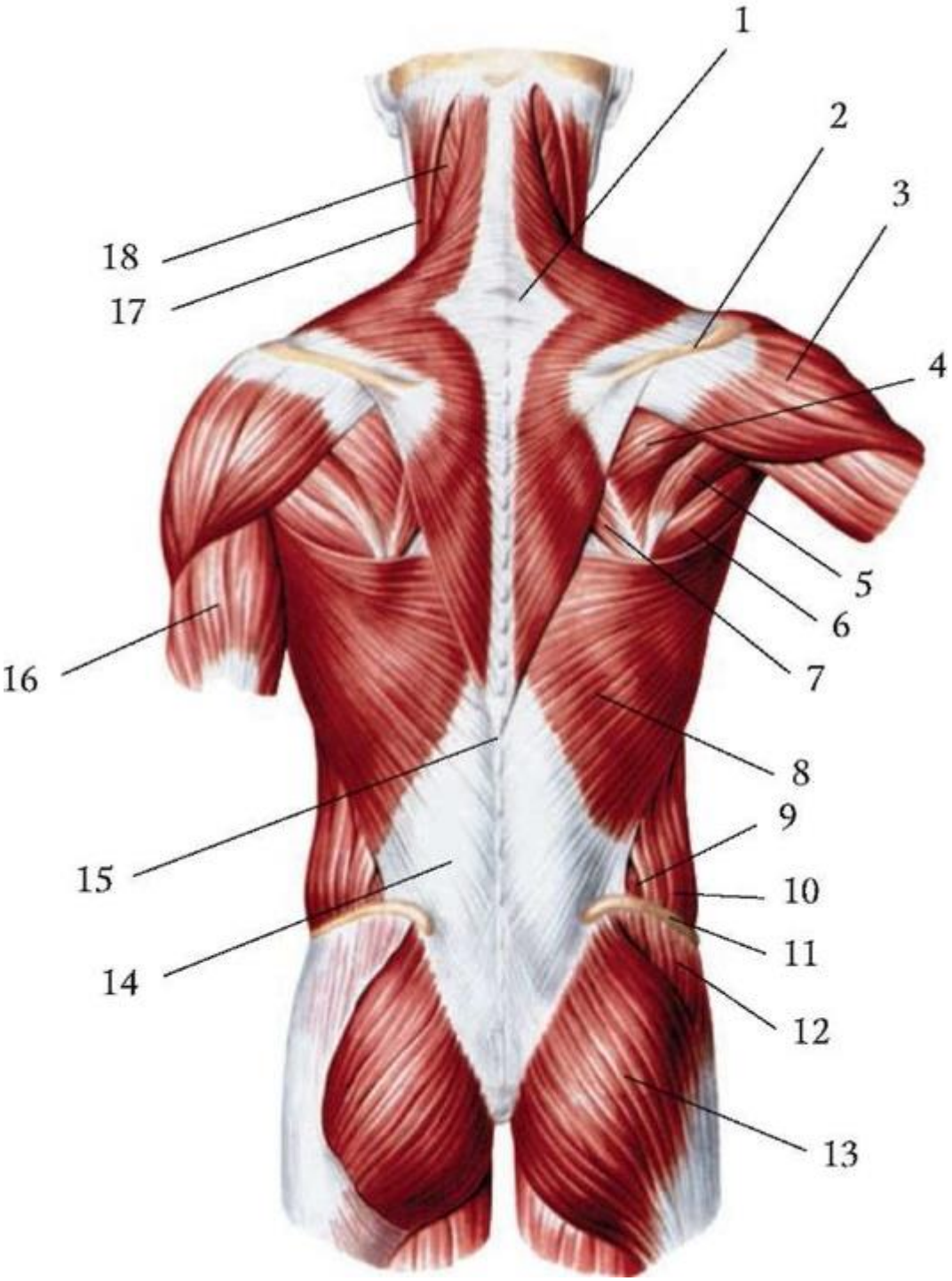

Рис. 122. Поверхностные мышцы спины: 1 - трапециевидная мышца; 2 - ость лопатки; 3 - дельтовидная мышца; 4 - подостная мышца; 5 - малая круглая мышца; 6 - большая круглая мышца; 7 - большая ромбовидная мышца; 8 - широчайшая мышца спины; 9 - поясничный треугольник; 10 - наружная косая мышца живота; 11 - подвздошный гребень; 12 - средняя ягодичная мышца; 13 - большая ягодичная мышца; 14 - пояснично-грудная фасция; 15 - остистый отросток XII грудного позвонка; 16 - трехглавая мышца плеча; 17 - грудино-ключично-сосцевидная мышца; 18 - ременная мышца головы
Прикрепляется трапециевидная мышца к латеральной трети ключицы, к акромиону и к лопаточной ости.

Функция: при одновременном сокращении всех частей трапециевидной мышцы лопатка приближается к позвоночнику. Верхние пучки мышцы поднимают лопатку. При одновременном

сокращении верхних и нижних пучков трапециевидной мышцы латеральный угол лопатки смещается кверху и медиально, нижний ее угол - вперед и латерально. При укрепленных лопатках, в случае двустороннего сокращения трапециевидные мышцы разгибают шейный отдел позвоночника. При одностороннем сокращении мышцы лицо поворачивается в противоположную сторону.

Иннервация: добавочный нерв, шейное сплетение.

Кровоснабжение: поперечная артерия шеи, надлопаточная, затылочная артерии, задние межреберные артерии.

Широчайшая мышца спины *(m. latissimus dorsi),* плоская, треугольной формы, начинается на остистых отростках нижних шести грудных, всех поясничных позвонков, на подвздошном гребне, срединном крестцовом гребне, нижних трех-четырех ребрах. Мышца следует кверху и латерально. Плоское толстое сухожилие прикрепляется к гребню малого бугорка плечевой кости.

Функция: приводит руку к туловищу, поворачивает ее внутрь, разгибает плечо, опускает поднятую руку. Если руки фиксированы, подтягивает к ним туловище, например на перекладине турника.

Иннервация: грудоспинной нерв.

Кровоснабжение: грудоспинная артерия, задняя артерия, огибающая плечевую кость, задние межреберные артерии.

Мышца, поднимающая лопатку *(m. levalor scapulae),* начинается сухожильными пучками на поперечных отростках трех-четырех верхних шейных позвонков, идет книзу, прикрепляется к верхнему отделу медиального края лопатки.

Функция: поднимает лопатку, приближая ее к позвоночнику. При укрепленной лопатке наклоняет в свою сторону шейный отдел позвоночника. *Иннервация:* дорсальный нерв лопатки. *Кровоснабжение:* восходящая шейная артерия, поперечная артерия шеи.

Малая и **большая ромбовидные мышцы** (*mm. rhomboidei minor et mayor)* располагаются под трапециевидной мышцей. Малая ромбовидная мышца начинается на остистых отростках VII шейного и I грудного позвонков, идет книзу и латерально, прикрепляется к медиальному краю лопатки, над остью лопатки. Большая ромбовидная мышца начинается на остистых отростках II-V грудных позвонков, заканчивается на медиальном крае лопатки, под лопаточной остью (рис. 123).

Функция: ромбовидные мышцы приближают лопатку к позвоночнику, смещая ее кверху.

Иннервация: дорсальный нерв лопатки.

Кровоснабжение: поперечная артерия шеи, надлопаточная артерия.

Задняя верхняя зубчатая мышца (*m. serratus posterior superior)*, тонкая, плоская, расположена под ромбовидными мышцами, начинается плоским сухожилием на остистых отростках VI-VII шейных и I-II грудных позвонков, идет сверху вниз и латерально, прикрепляется к задней поверхности II-V ребер, кнаружи от их углов (рис. 124).

Функция: поднимает ребра.

Иннервация: межреберные нервы.

Источник KingMed.info
Кровоснабжение: задние межреберные артерии, глубокая артерия шеи.

Задняя нижняя зубчатая мышца (m. *serratus posterior inferior),* плоская, тонкая, расположена кпереди от широчайшей мышцы спины. Начинается на остистых отростках XI-XII грудных и I-II поясничных позвонков, прикрепляется к четырем нижним ребрам.

Функция: опускает ребра. *Иннервация:* межреберные нервы. *Кровоснабжение:* задние межреберные артерии.

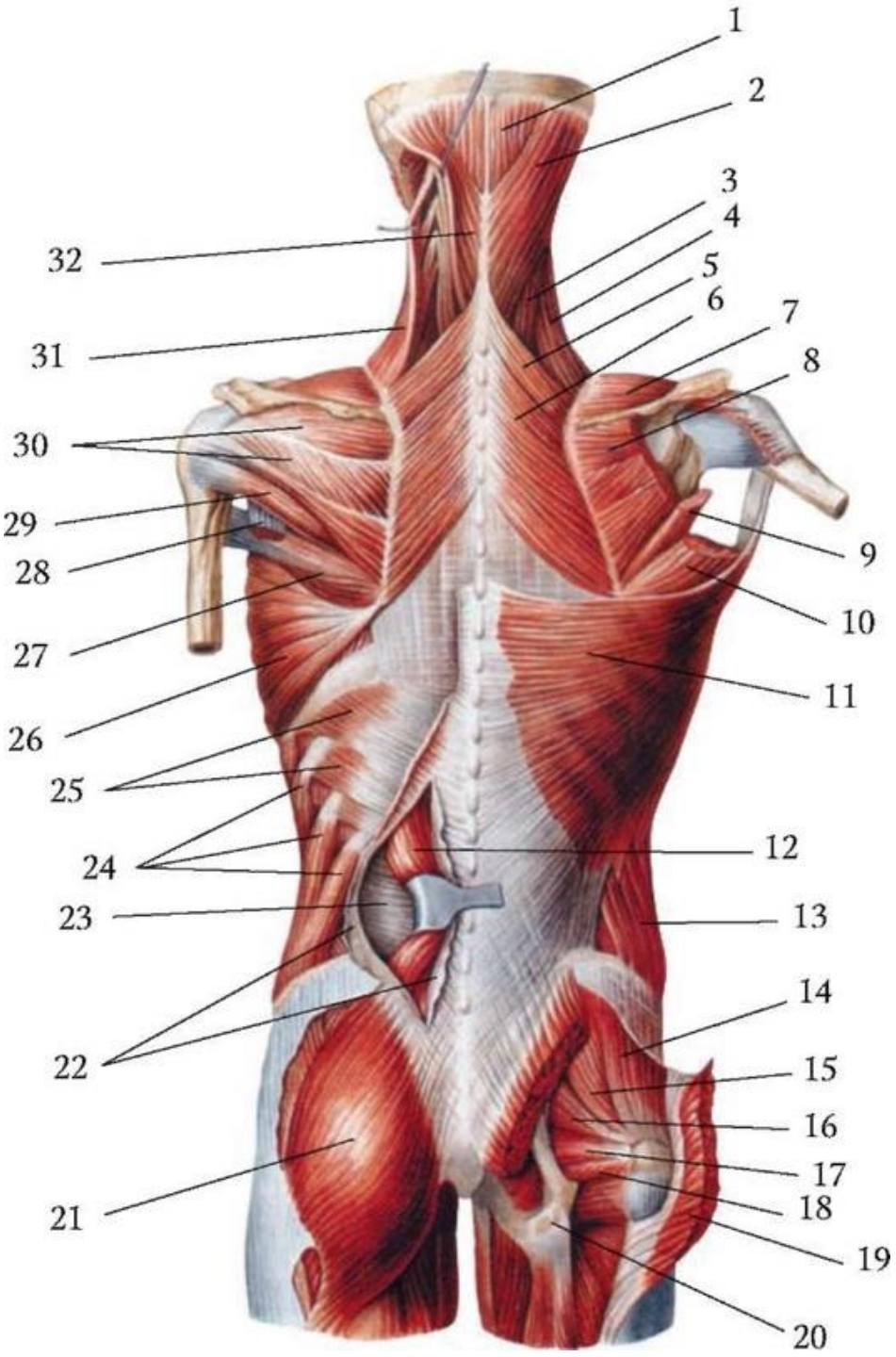

Рис. 123. Малая и большая ромбовидные и другие мышцы спины (вид сзади; часть поверхностных мышц удалена): 1 - полуостистая мышца головы; 2 - ременная мышца головы; 3 - ременная мышца шеи; 4 - мышца, поднимающая лопатку; 5 - малая ромбовидная мышца; 6 - большая ромбовидная мышца; 7 - надостная мышца; 8 - подостная мышца (частично удалена); 9 - малая круглая мышца (частично удалена); 10 - большая круглая мышца (частично удалена); 11 - широчайшая мышца спины; 12 - мышца, выпрямляющая позвоночник; 13 - наружная косая мышца живота; 14 - средняя ягодичная мышца; 15 - грушевидная мышца; 16 - верхняя близнецовая мышца; 17 - внутренняя запирательная мышца; 18 - нижняя близнецовая мышца; 19 - большая ягодичная мышца (перерезана и отвернута); 20 - седалищный бугор; 21 - большая ягодичная мышца; 22 - пояснично-грудная фасция (поверхностный листок); 23 - пояснично-грудная фасция (глубокий листок); 24 - наружная косая мышца живота; 25 - нижняя задняя зубчатая мышца; 26 - передняя зубчатая мышца; 27 - большая круглая мышца; 28 - трехглавая мышца плеча; 29 - малая круглая мышца; 30 - подостная мышца; 31 - мышца, поднимающая лопатку (отвернута); 32 - ременная мышца головы (оттянута)

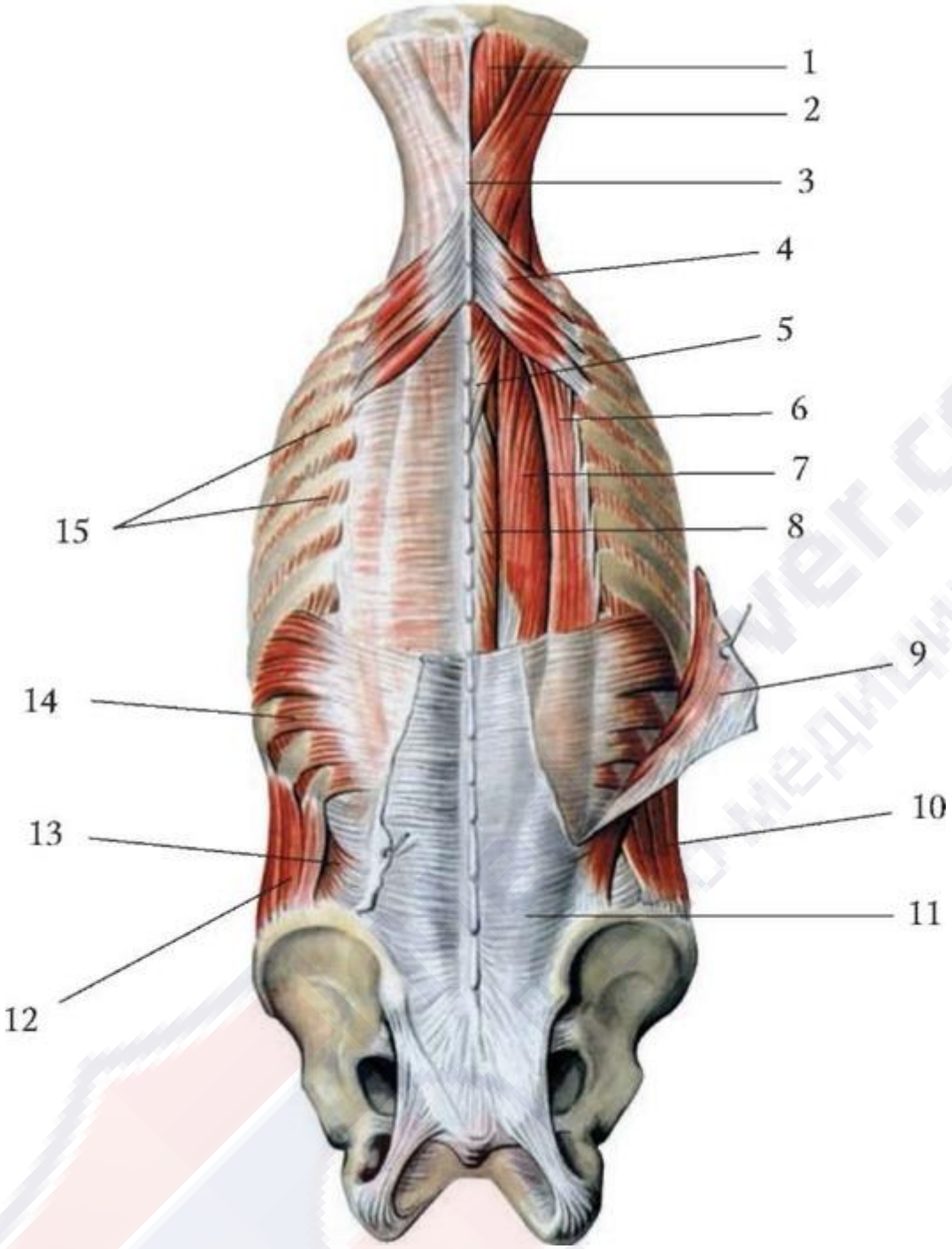

Рис. 124. Задняя верхняя и задняя нижняя зубчатые мышцы (вид сзади; поверхностно лежащие мышцы спины удалены): 1 - полуостистая мышца головы; 2 - ременная мышца головы; 3 - выйная связка; 4 - задняя верхняя зубчатая мышца; 5 - ременная мышца шеи; 6 - подвздошно-реберная мышца; 7 - длиннейшая мышца; 8 - остистая мышца; 9 - широчайшая мышца спины; 10 - наружная косая мышца живота; 11 - пояснично-грудная фасция (поверхностный листок); 12 - наружная косая мышца живота; 13 - внутренняя косая мышца живота; 14 - задняя нижняя зубчатая мышца; 15 - наружные межреберные мышцы

Глубокие мышцы спины расположены в три слоя. Поверхностный слой представлен ременной мышцей головы, ременной мышцей шеи и мышцей, выпрямляющей туловище (позвоночник); средний слой образует поперечно-остистая мышца, глубокий слой образуют межостистые и подзатылочные (суб-окципитальные) мышцы (рис. 125).

Ременная мышца головы (*m. splenius capitis)* начинается на остистых отростках VII шейного и верхних трех-четырех грудных позвонков, идет лате-рально и кверху и прикрепляется к сосцевидному отростку височной кости.

Функция: при одностороннем сокращении поворачивает голову в свою сторону: при двустороннем сокращении разгибает шейную часть позвоночника.

Иннервация: задние ветви шейных спинномозговых нервов.

Кровоснабжение: глубокая артерия шеи, затылочная артерия.

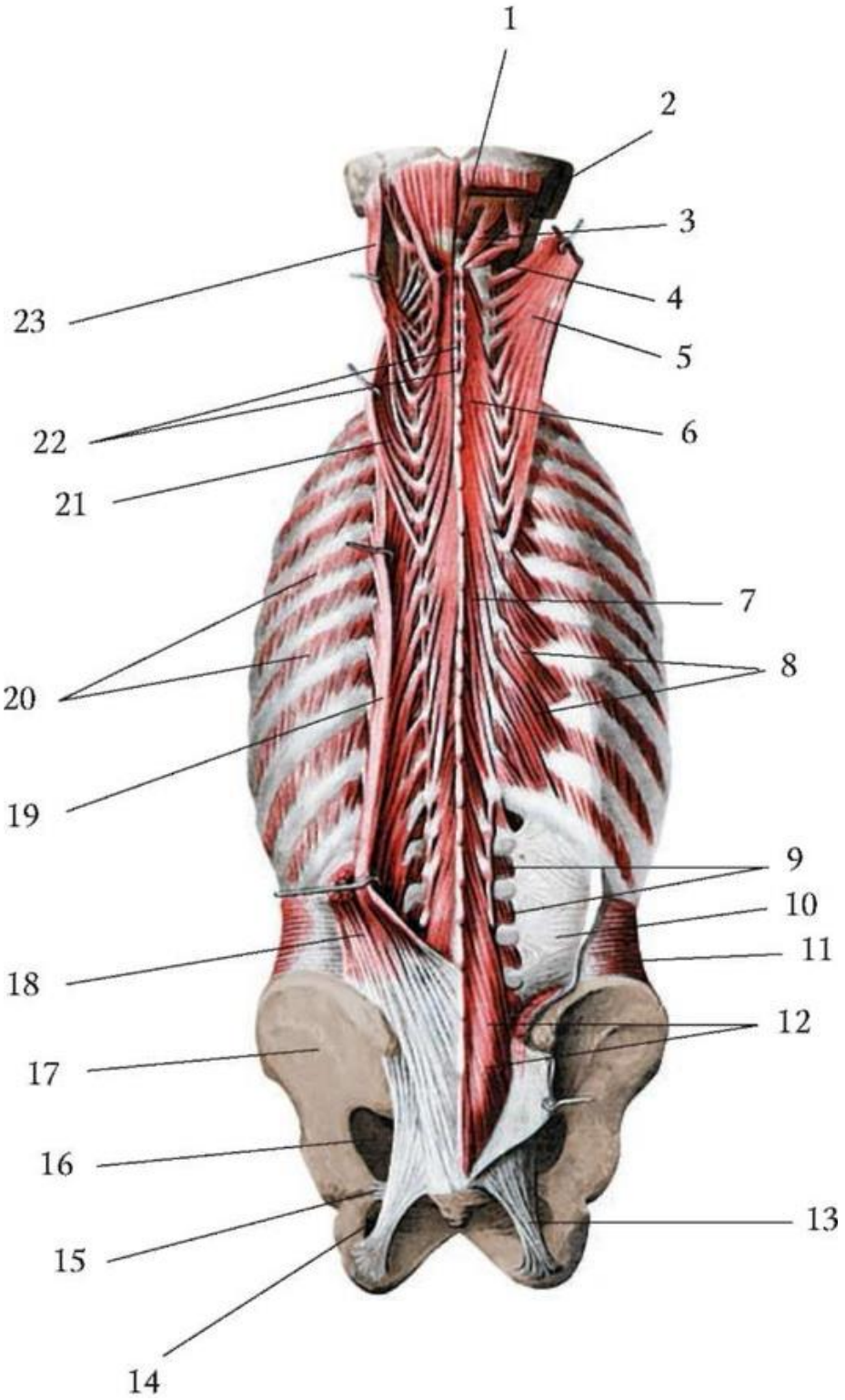

Рис. 125. Глубокие мышцы спины и подзатылочной области (вид сзади): 1 - малая задняя прямая мышца головы; 2 - верхняя косая мышца головы; 3 - большая задняя прямая мышца головы; 4 - нижняя косая мышца головы; 5 - полуостистая мышца головы; 6 - полуостистая мышца шеи; 7 - полуостистая мышца груди; 8 - мышцы, поднимающие ребра; 9 - межпоперечные мышцы; 10 - глубокий листок пояснично-грудной фасции; 11 - поперечная мышца живота; 12 - многораздельные мышцы поясницы; 13 - крестцово-бугорная связка; 14 - малое седалищное отверстие; 15 - крестцово-остистая связка; 16 - большое седалищное отверстие; 17 - тазовая кость; 18 - подвздошно-реберная мышца поясницы; 19 - длиннейшая мышца груди; 20 - наружные межреберные мышцы; 21 - длиннейшая мышца шеи; 22 - межостистые мышцы; 23 - длиннейшая мышца головы

Ременная мышца шеи *(m. splenius cervicis)* расположена кпереди от трапециевидной мышцы, начинается на остистых отростках III-IV грудных позвонков, прикрепляется к задним бугоркам поперечных отростков двух-трех верхних шейных позвонков.

Функция: при одностороннем сокращении поворачивает шейный отдел позвоночника в свою сторону; при двустороннем - разгибает шейный отдел позвоночника.

Иннервация: задние ветви спинномозговых нервов.

Кровоснабжение: глубокая артерия шеи, затылочная артерия.

Мышца, выпрямляющая позвоночник (*m. erector spinae),* идет вдоль всего позвоночника, кпереди от трапециевидной, ромбовидной, подзатылочных мышц, широчайшей мышцы спины. Сзади прикрыта поверхностным листком пояснично-грудной фасции. Начинается на дорсальной поверхности крестца, на остистых отростках всех поясничных и двух нижних грудных позвонков, подвздошном гребне (задней его части), пояснично-грудной фасции, а также на крестцово-бугорной и крестцово-остистой связках. На уровне верхних поясничных позвонков делится на подвздошно-реберную, длиннейшую и остистую мышцы.

Подвздошно-реберная мышца (*m. iliocostalis)* расположена наиболее латерально, в ней выделяют подвздошно-реберные мышцы поясницы, груди и шеи. *Подвздошно-реберная мышца поясницы* начинается на подвздошном гребне, поверхностной пластинке пояснично-грудной фасции и прикрепляется к углам шести нижних ребер. *Подвздошно-реберная мышца груди* берет начало на шести нижних ребрах, кнутри от мест прикрепления подвздошно-реберной мышцы поясницы, прикрепляется к углам шести верхних ребер и к задней поверхности поперечного отростка VII шейного позвонка. *Подвздошно-реберная мышца шеи* начинается на углах III-VI ребер, кнутри от мест прикрепления подвздошно-реберной мышцы груди, прикрепляется к задним бугоркам поперечных отростков III-VI шейных позвонков.
Функция: разгибает позвоночник при двустороннем сокращении; при одностороннем - наклоняет позвоночник в свою сторону, опускает ребра,

Длиннейшая мышца (*m. longissimus)* располагается медиальнее подвздош-но-реберной мышцы. В ней различают длиннейшие мышцы груди, шеи и головы. *Длиннейшая мышца груди* начинается на дорсальной поверхности крестца, поперечных отростках поясничных и нижних грудных позвонков, заканчивается мышца на задней поверхности девяти нижних ребер, между их бугорками и углами. *Длиннейшая мышца шеи* берет начало на верхушках поперечных отростков верхних пяти грудных позвонков, прикрепляется на задних бугорках поперечных отростков верхних и средних (II-VI) шейных позвонков. *Длиннейшая мышца головы* местом начала имеет поперечные отростки I-III грудных и III-VII шейных позвонков. Оканчивается на задней поверхности сосцевидного отростка височной кости.

Функция: длиннейшие мышцы груди и шеи при двустороннем сокращении разгибают позвоночник; при одностороннем сокращении способствуют наклону позвоночника в свою сторону. Длиннейшая мышца головы наклоняет голову кзади.

Остистая мышца (*m. spinalis)* расположена медиальнее длиннейшей мышцы, непосредственно прилежит к остистым отросткам грудных и шейных позвонков. В ней выделяют остистые мышцы груди, шеи и головы. Остистая мышца груди начинается на остистых отростках I-II поясничных позвонков, XI-XII грудных, прикрепляется к остистым отросткам I-VIII грудных позвонков. *Остистая мышца шеи* идет от остистых отростков I-II грудных позвонков к остистому отростку II шейного позвонка. *Остистая мышца головы* начинается на остистых отростках

верхних грудных и нижних шейных позвонков, заканчивается в области наружного затылочного выступа.

Функция мышцы, выпрямляющей туловище, состоит в разгибании позвоночника и головы. Одностороннее сокращение приводит к наклону позвоночника в свою сторону.
Иннервация: задние ветви шейных, грудных и поясничных спинномозговых нервов.

Кровоснабжение: глубокая артерия шеи, задние межреберные артерии, поясничные артерии.

Поперечно-остистая мышца (**m**. *transversospinalis)* образована послойно расположенными мышечными пучками, идущими косо кверху и медиально, имеющими различную длину. В ее составе выделяют полуостистую и многораздельные мышцы, мышцы-вращатели.

Полуостистая мышца *(m. semispinalis)* образована длинными мышечными пучками, начинающимися на поперечных отростках нижележащих позвонков, идущих кверху и медиально и, которые, перекидываясь через 4-6 позвонков, прикрепляются к остистым отросткам. Различают полуостистые мышцы груди, шеи, головы. *Полуостистые мышцы груди* и *шеи* идут от поперечных отростков всех грудных позвонков и прикрепляются к остистым отросткам I-IV грудных позвонков и II-VII шейных позвонков. *Полуостистая мышца головы* направляется от поперечных отростков I-VI грудных позвонков и IV-VII шейных позвонков к затылочной кости (между верхней и нижней выйными линиями).

Функция: при двустороннем сокращении полуостистые мышцы разгибают грудной и шейный отделы позвоночника (и голову), при одностороннем сокращении поворачивают шею и голову в противоположную сторону.

Иннервация: задние ветви шейных и грудных спинномозговых нервов.

Кровоснабжение: глубокая артерия шеи, задние межреберные артерии.

Многораздельные мышцы (*mm. multifidi)* начинаются на задней поверхности крестца, на поперечных отростках нижележащих позвонков, идут вверх и медиально, перекидываются через 2-4 позвонка и прикрепляются к остистым отросткам (со II шейного позвонка).

Функция: поворачивают позвоночник вокруг его вертикальной оси в противоположную сторону.

Иннервация: задние ветви спинномозговых нервов.
Кровоснабжение: глубокая артерия шеи, задние межреберные и поясничные артерии.

Мышцы-вращатели (*mm. rotatores)* образуют наиболее глубокий слой мышц спины, начинаются мышцы-вращатели на поперечных отростках, идут кверху и медиально, прикрепляются к основанию вышележащего или следующего позвонка.

Функция: поворачивают позвоночник в противоположную сторону вокруг его вертикальной оси.

Иннервация: задние ветви спинномозговых нервов.

Кровоснабжение: глубокая артерия шеи, задние межреберные и поясничные артерии.

Межпоперечные мышцы (*mm. intertransversarii)* являются короткими мышечными пучками, соединяющими поперечные отростки соседних позвонков. Почти отсутствуют в грудном отделе позвоночника.

Функция: наклоняют соответствующие отделы позвоночника в свою сторону.

Иннервация: задние ветви спинномозговых нервов.

Кровоснабжение: глубокая артерия шеи, задние межреберные и поясничные артерии.

Межостистые мышцы (*mm. interspinales)* находятся между остистыми отростками соседних позвонков. В грудном отделе позвоночника эти мышцы часто отсутствуют.

Функция: принимают участие в разгибании позвоночника.

Иннервация: задние ветви спинномозговых нервов.

Кровоснабжение: глубокая артерия шеи, задние межреберные и поясничные артерии.

Подзатылочные мышцы *(mm. suboccipitales)* включают мышцы, расположенные в подзатылочной области между черепом и I-II шейными позвонками, кпереди от полуостистой, длиннейшей и ременной мышц головы. Это парные *большая* и *малая задние прямые мышцы головы, верхняя* и *нижняя косые мышцы головы.*

Большая задняя прямая мышца головы (*m. rectus capitis posterior major)* начинается на остистом отростке II шейного позвонка, идет кверху и латераль-но, прикрепляется к затылочной кости под нижней выйной линией.
Функция: при двустороннем сокращении запрокидывает голову, при одностороннем - поворачивает голову в свою сторону.

Иннервация: подзатылочный нерв.

Кровоснабжение: глубокая артерия шеи.

Малая задняя прямая мышца головы (*m. rectus capitis posterior minor)* начинается на заднем бугорке атланта, идет кверху, прикрепляется к затылочной кости, на нижней выйной линии, глубже и медиальнее большой задней прямой мышцы головы.

Функция: разгибает голову.

Иннервация: подзатылочный нерв.

Кровоснабжение: глубокая артерия шеи.

Верхняя косая мышца головы (*m. obliquus capitis superior)* идет от поперечного отростка атланта кверху и медиально, прикрепляется к затылочной кости над нижней выйной линией.

Функция: при двустороннем сокращении способствуют разгибанию головы кзади, при одностороннем - поворачивает голову в свою сторону.

Иннервация: подзатылочный нерв. *Кровоснабжение:* глубокая артерия шеи.

Нижняя косая мышца головы (*m. obliquus capitis inferior)* начинается на остистом отростке II шейного позвонка, идет кверху, латерально, к поперечному отростку атланта.

Функция: поворачивает голову в противоположную сторону.

Иннервация: подзатылочный нерв.

Кровоснабжение: глубокая артерия шеи.

ФАСЦИИ СПИНЫ

Поверхностная фасция спины, покрывающая трапециевидную, широчайшую мышцы спины, выражена слабо. Хорошего развития достигает **пояснично-грудная фасция** *(fascia thoracolumbalis),* принадлежащая глубоким мышцам спины. Она наиболее развита в поясничной

области, где имеются поверхностная и глубокая ее пластинки (рис. 126). *Поверхностная пластинка* пояснично-грудной фасции медиально прикрепляется к верхушкам остистых отростков всех грудных и поясничных позвонков, к срединному крестцовому гребню, латерально - к углам ребер. *Глубокая пластинка* этой фасции медиально прикрепляется к поперечным отросткам поясничных позвонков, вверху - к XII ребру, внизу - к подвздошному гребню. Возле латерального края мышцы, выпрямляющей позвоночник (туловище), обе пластинки пояснично-грудной фасции соединяются, образуют фасциальное влагалище для этой мышцы.

В задней области шеи между ее мышцами находятся пластинки *выйной фасции (fascia nuchae)* .

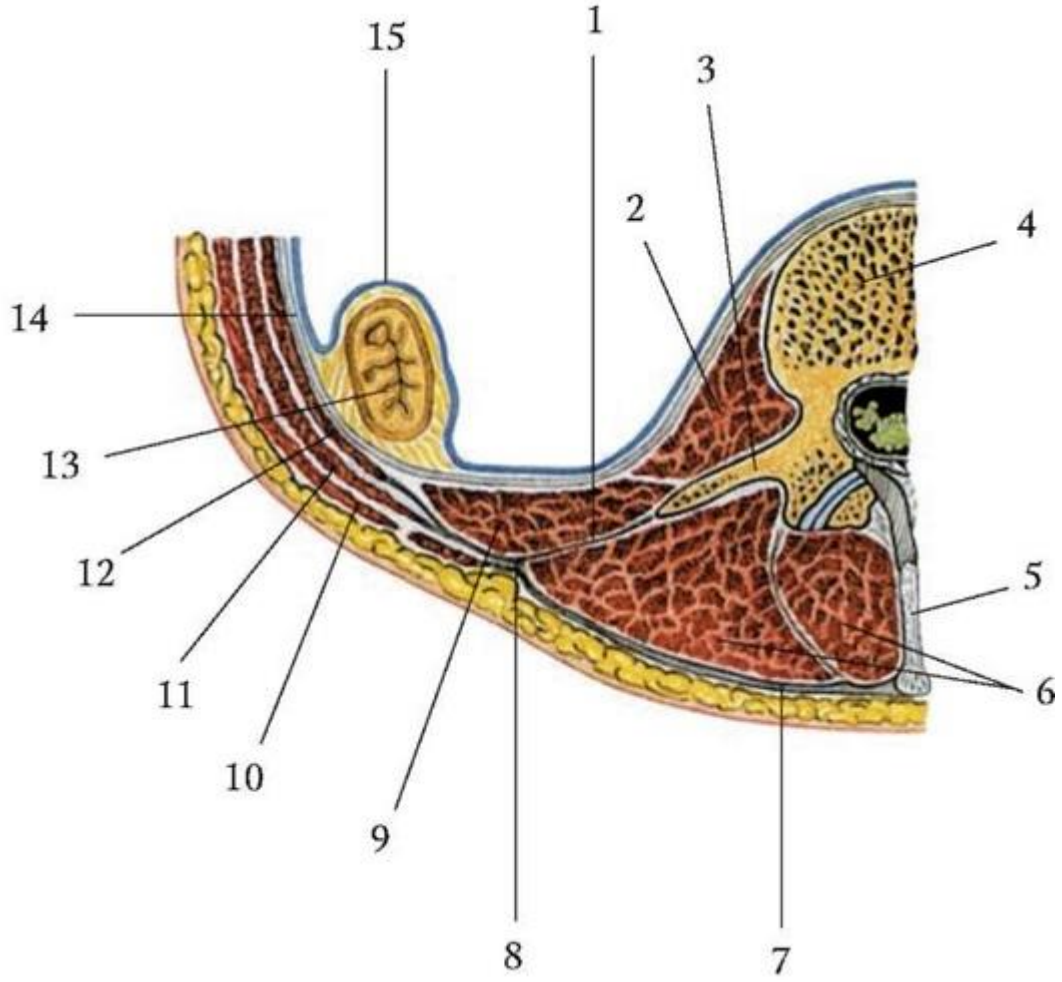

Рис. 126. Пояснично-грудная фасция, ее поверхностная и глубокая пластинки. Горизонтальный разрез на уровне почек (вид сверху): 1 - глубокая пластинка пояснично-грудной фасции; 2 - большая поясничная мышца; 3 - поперечный отросток поясничного позвонка; 4 - тело поясничного позвонка; 5 - остистый отросток; 6 - мышца, выпрямляющая позвоночник; 7 - поверхностная пластинка пояснично-грудной фасции; 8 - место соединения поверхностной и глубокой пластинок пояснично-грудной фасции; 9 - квадратная мышца поясницы; 10 - наружная косая мышца живота; 11 - внутренняя косая мышца живота; 12 - поперечная мышца живота; 13 - левая почка; 14 - внутрибрюшная фасция; 15 - брюшина

ОБЛАСТИ И КЛЕТЧАТОЧНЫЕ ПРОСТРАНСТВА СПИНЫ

Кожный покров в области спины толстый, по сравнению с боковыми сторонами туловища. Особенно малоподвижна кожа над позвоночником. Под кожей располагается слой подкожной клетчатки, в которой содержится значительное количество соединительной ткани, придающей клетчатке плотность, фиксирующей кожу. В коже имеется множество сальных и потовых желез, в

клетчатке проходят задние и боковые ветви межреберных и поясничных кровеносных сосудов, нервов. В области спины различают *позвоночную, крестцовую, лопаточную, подлопаточную, поясничную области*.

В верхних отделах располагаются *затылочная и задняя области шеи,* их верхней границей служат наружный затылочный выступ и верхняя выйная линия, нижней границей - линия, проведенная от остистого отростка VII шейного позвонка к акромиальному отростку. Кожный покров здесь особенно тесно связан с поверхностной фасцией спины. Мышцы в этой области расположены в три слоя. Поверхностно располагается верхняя часть трапециевидной мышцы, во втором слое - ременные мышцы, мышца, поднимающая лопатку, ромбовидные мышцы, задняя верхняя зубчатая мышца. Третий слой мускулатуры представлен длиннейшими мышцами головы и шеи, подвздошно-реберной мышцей шеи, полуостистыми мышцами шеи и головы. В верхнем отделе задней области век (подзатылочной) находятся подзатылочные мышцы. *Спинная борозда,* идущая позади остистых отростков позвонков сверху вниз до крестца, наиболее выражена у грудного отдела позвоночника; ниже эта борозда постепенно суживается. В глубине подзатылочной области расположен *подзатылоч-ный треугольник,* ограниченный большой задней прямой и косыми мышцами головы. На дне этого треугольника под фасцией и клетчаткой находится дуга атланта. Между задней дугой атланта и затылочной костью лежит плотная задняя атлантозатылочная мембрана. В затылочной области располагаются многочисленные сосуды и нервы, а также затылочные лимфатические узлы. В верхних отделах спины располагается *аускультационный треугольник (trigo-num auscultationis),* где проводят аускультацию (прослушивание) состояния нижних долей легких. Аускультационный треугольник ограничен латеральным краем трапециевидной мышцы, медиальным краем большой ромбовидной мышцы и верхним краем широчайшей мышцы спины.
В области спины располагается *поясничная область (regio lumbalis).* Ее верхнюю границу составляют XII ребро и свободные концы XI-XII ребер. Нижняя граница проходит по подвздошному гребню и крестцу. Наружная (латеральная) граница поясничной области соответствует продолжению вниз задней подмышечной линии. Над самой высокой точкой подвздошного гребня прощупывается ямка, соответствующая *поясничному треугольнику (trigonum lumbale),* или треугольнику Пти, являющемуся слабым местом в поясничной области. Границей этого треугольника служат подвздошный гребень (внизу), латеральный край апоневроза широчайшей мышцы спины - медиально, и задний край наружной косой мышцы живота - латерально. Дно этого треугольника образовано внутренней косой мышцей живота. В латеральном отделе поясничной области располагается еще одно слабое место спины - *поясничный ромб* Лесгафта- Гринфельда. Его дном служит апоневроз поперечной мышцы живота. Сверху это слабое место ограничено задней нижней зубчатой мышцей, спереди и снизу - внутренней косой мышцей живота, медиально - наружным краем мышцы, выпрямляющей позвоночник, спереди - XII ребром. Поясничные треугольник и ромб являются местами возможного образования поясничных грыж.

Кожа поясничной области утолщена и малоподвижна, подкожная клетчатка развита незначительно, за исключением нижнелатеральных отделов области, где находится *пояснично-ягодичный жировой слой (massa adiposa lumboglutealis).* Поверхностная фасция здесь развита хорошо, отдает листок, отделяющий подкожную клетчатку от пояснично-ягодичного жирового слоя. Грудопоясничная фасция также развита хорошо, представлена поверхностной и глубокой пластинками. В поясничной области находятся ветви поясничных артерий, притоки соответствующих вен, задние ветви спинномозговых нервов.

Вопросы для повторения и самоконтроля

1. На какие группы подразделяют мышцы спины по их топографии?

2. Назовите части мышцы, выпрямляющей позвоночник.

3. Назовите части и функции поперечно-остистой мышцы.

4. Назовите места начала, прикрепления и функцию каждой из мышц подза-тылочной группы.

5. Расскажите о фасциях и клетчаточных пространствах спины.

МЫШЦЫ И ФАСЦИИ ГРУДИ

Мышцы и фасции **груди** располагаются в пределах грудной клетки в несколько слоев (табл. 16). Поверхностными являются большая и малая грудные мышцы, подключичная и передняя зубчатая мышцы (рис. 127).

Таблица 16. Мышцы груди

Мышцы	Начало	Прикрепление	Функции	Иннервация
Поверхностные мышцы груди				
Большая грудная	Медиальная половина ключицы, рукоятка грудины, хрящи II-VII ребер, передняя стенка влагалища прямой мышцы живота	Гребень большого бугорка плечевой кости	Приводит плечо к туловищу, опускает поднятое плечо. При фиксированных верхних конечностях приподнимает ребра, участвует в акте вдоха	Медиальный и грудной нерв

Окончание табл. 16

Мышцы	Начало	Прикрепление	Функции	Иннервация
Малая грудная	III-V ребра	Клювовидный отросток лопатки	Тянет лопатку вниз и вперед, при укрепленном плечевом поясе поднимает ребра	Латеральный грудной нерв
Подключичная	Хрящ I ребра	Акромиальный конец ключицы	Тянет ключицу вниз и медиально	Подключичный нерв
Передняя зубчатая	I-IX ребра	Медиальный край и нижний угол лопатки	Тянет лопатку вниз и латераль-но	Длинный грудной нерв
Глубокие мышцы груди				
Наружные межреберные	Нижний край вышележащих ребер	Верхний край нижележащих ребер	Поднимают ребра	Межреберные нервы
Внутренние межреберные	Верхний край нижележащих ребер	Нижний край вышележащих ребер	Опускают ребра	Межреберные нервы
Подреберные мышцы	X-XII ребра, возле их углов (внутренняя поверхность)	Внутренняя поверхность вышележащих ребер	Опускают ребра	Межреберные нервы
Поперечная мышца груди	Мечевидный отросток и край нижней части грудины (внутренняя поверхность)	II-VI ребра, в местах соединения костной части и реберного хряща	Опускает ребра	Межреберные нервы
Мышцы, поднимающие ребра	Поперечные отростки VII шейного, I-II грудных позвонков	Угол близлежащего ребра	Поднимают ребра	Межреберные нервы

Большая грудная мышца (*m. pectoralis major)* занимает обширную часть передней грудной стенки, имеет три части (рис. 128). *Грудино-реберная часть* начинается на передней поверхности грудины и хряща шести верхних ребер. *Ключичная часть* берет начало на медиальной части ключицы, *брюшная часть* - на передней стенке влагалища прямой мышцы живота. Мышечные

пучки большой грудной мышцы проходят латерально, сходятся и прикрепляются к гребню большого бугорка плечевой кости.

Функция: поднятую руку опускает и приводит к туловищу. При укрепленной верхней конечности (в поднятом положении руки) поднимает ребра и грудину, участвуя в расширении грудной клетки (акте вдоха).

Иннервация: медиальный грудной нерв.

Кровоснабжение: грудоакромиальная артерия, задние межреберные артерии, передние межреберные ветви внутренней грудной артерии, латеральная грудная артерия.

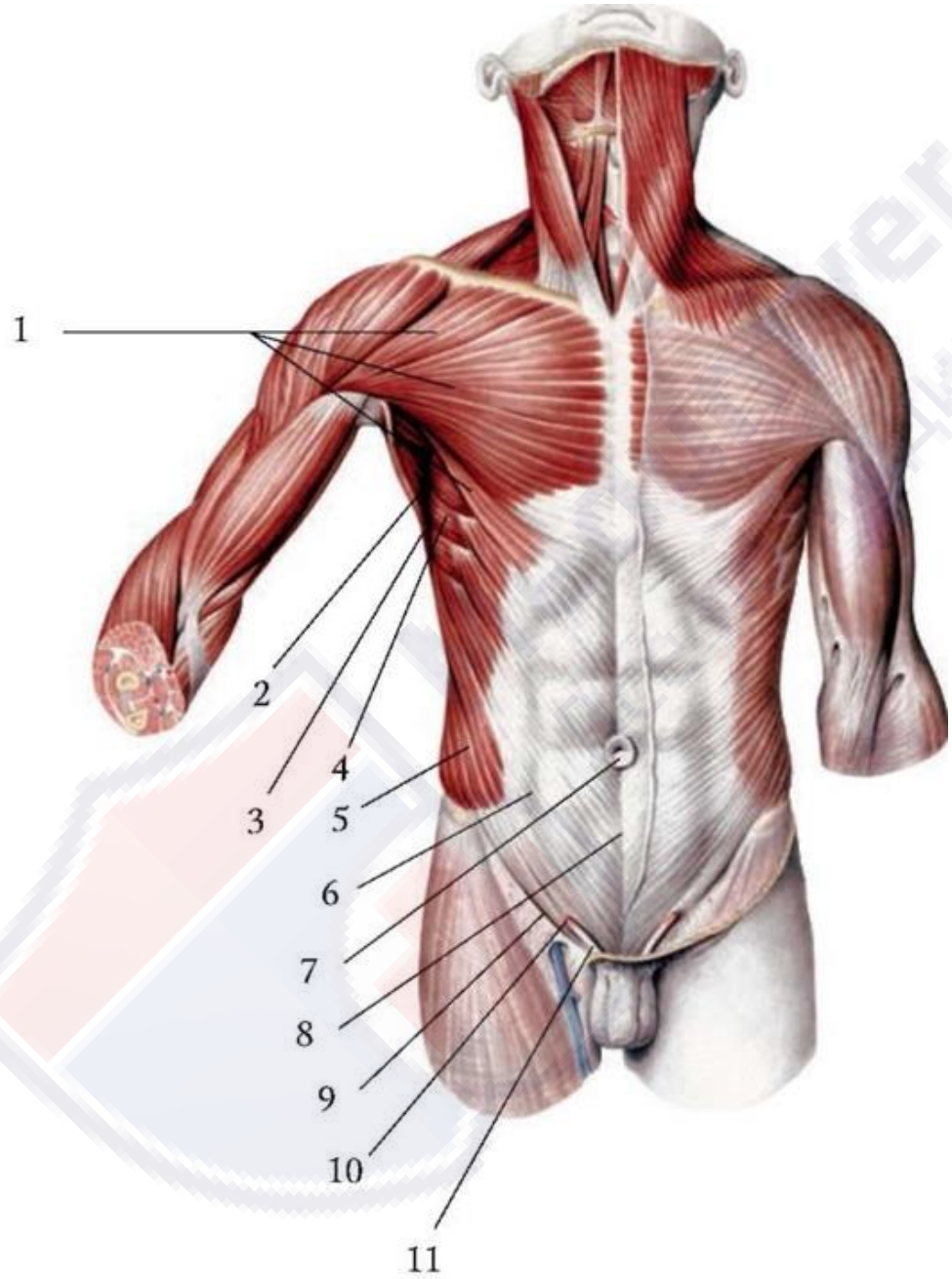

Рис. 127. Поверхностные мышцы груди и живота (вид спереди): 1 - большая грудная мышца; 2 - подмышечная полость; 3 - широчайшая мышца спины; 4 - передняя зубчатая мышца; 5 - наружная косая мышца живота; 6 - апоневроз наружной косой мышцы живота; 7 - пупочное кольцо; 8 - белая линия живота; 9 - паховая связка; 10 - поверхностное паховое кольцо; 11 - семенной канатик

Малая грудная мышца *(m. pectoralis minor),* плоская, узкая, треугольная, находится позади большой грудной мышцы. Начинается на передних концах III-V ребер, идет латерально и кверху, прикрепляется к клювовидному отростку лопатки (рис. 129).

Функция: наклоняет лопатку кпереди; при укрепленном плечевом поясе поднимает ребра.

Иннервация: медиальные и латеральные грудные нервы.

Кровоснабжение: грудоакромиальная артерия, передние межреберные ветви.

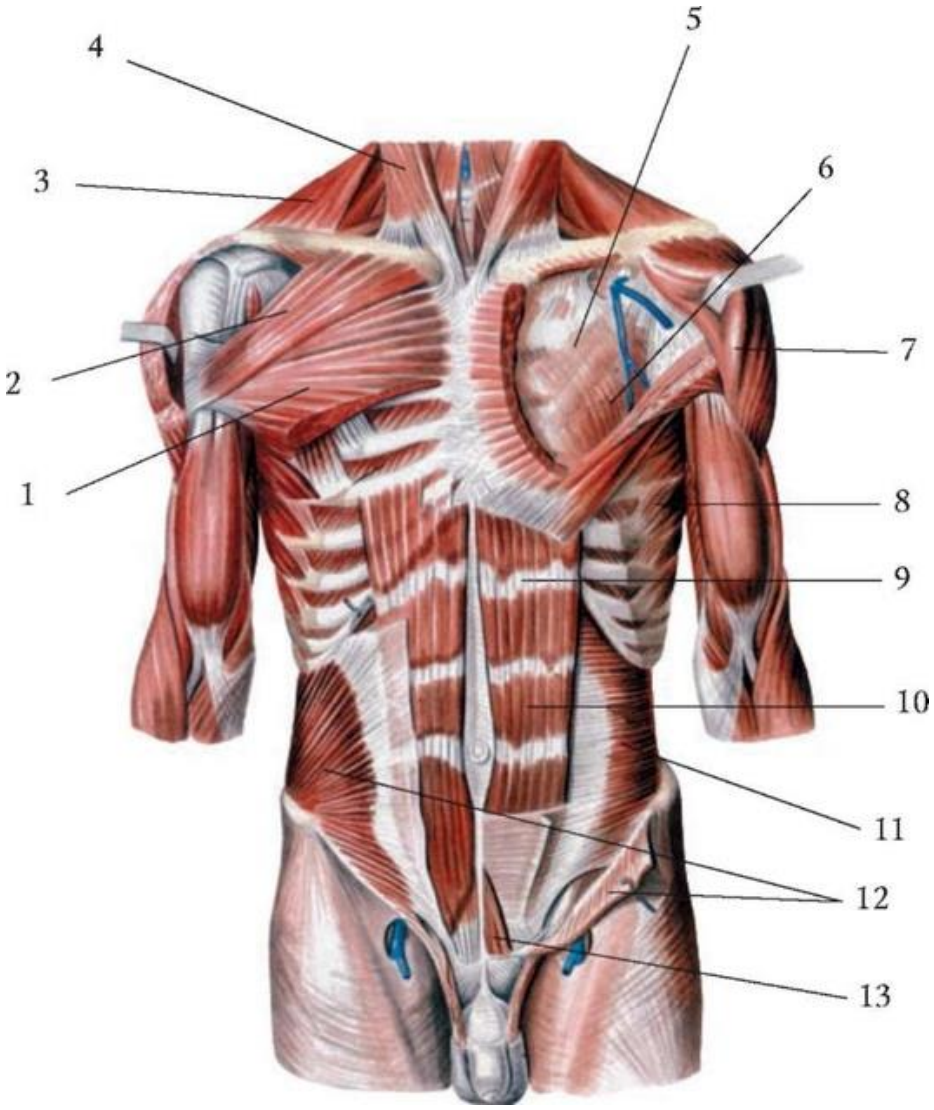

Рис. 128. Поверхностные и глубокие мышцы груди и живота (вид спереди; часть мышц удалена): 1 - большая грудная мышца (грудино-реберная часть); 2 - большая грудная мышца (ключичная часть); 3 - трапециевидная мышца; 4 - грудино-ключично-сосцевидная мышца; 5 - грудная фасция (глубокая пластинка); 6 - малая грудная мышца; 7 - дельтовидная мышца; 8 - передняя зубчатая мышца; 9 - сухожильная перемычка; 10 - прямая мышца живота; 11 - поперечная мышца живота; 12 - внутренняя косая мышца живота; 13 - пирамидальная мышца

Подключичная мышца *(m. subclavius),* тонкая, продолговатая мышца, начинаясь на хряще I ребра, идет между ключицей и I ребром латерально, прикрепляется к нижней поверхности акромиального конца ключицы.

Функция: смещает ключицу вперед и вниз.

Иннервация: подключичный нерв.

Кровоснабжение: поперечная артерия лопатки, грудоакромиальная артерия.

Передняя зубчатая мышца (*m. serratus anterior),* широкая, располагается на переднебоковой стороне грудной клетки, начинается отдельными мышечными пучками на VIII-IX ребрах, прикрепляется к медиальному краю и нижнему углу лопатки (рис. 130).

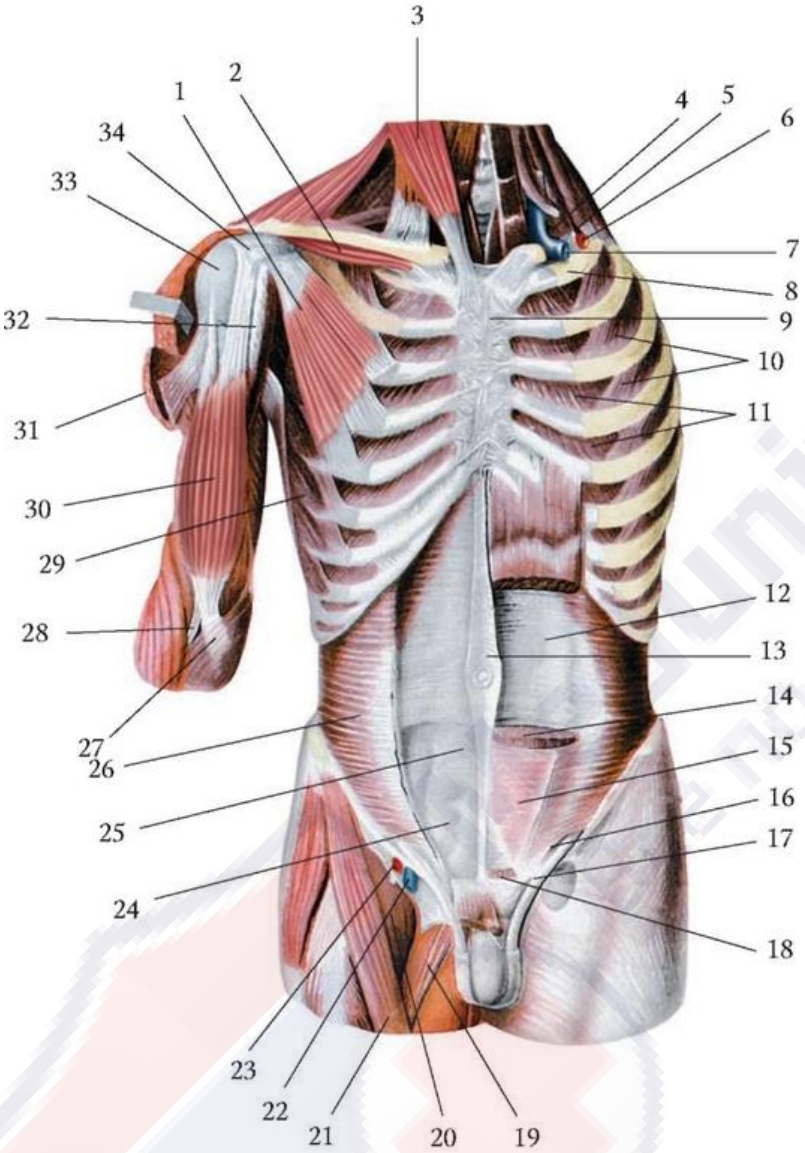

Рис. 129. Малая грудная мышца, а также глубокие мышцы груди и живота (вид спереди): 1 - малая грудная мышца; 2 - подключичная мышца; 3 - грудино-ключично-сосцевидная мышца; 4 - предлестничное пространство; 5 - межлестничное пространство; 6 - подключичная артерия; 7 - подключичная вена; 8 - I ребро; 9 - грудина; 10 - наружные межреберные мышцы; 11 - внутренние межреберные мышцы; 12 - задняя пластинка влагалища прямой мышцы живота; 13 - белая линия живота; 14 - прямая мышца живота; 15 - передняя пластинка влагалища прямой мышцы живота; 16 - паховый канал; 17 - семенной канатик; 18 - пирамидальная мышца; 19 - гребенчатая мышца; 20 - подвздошно-поясничная мышца; 21 - портняжная мышца; 22 - бедренная вена; 23 - бедренная артерия; 24 - поперечная фасция; 25 - дугообразная линия; 26 - поперечная мышца живота; 27 - апоневроз двуглавой мышцы плеча; 28 - сухожилие двуглавой мышцы плеча; 29 - передняя зубчатая мышца; 30 - двуглавая мышца плеча; 31 - большая грудная мышца (отрезана); 32 -клювовидно-плечевая мышца; 33 - головка плечевой кости; 34 - ключица

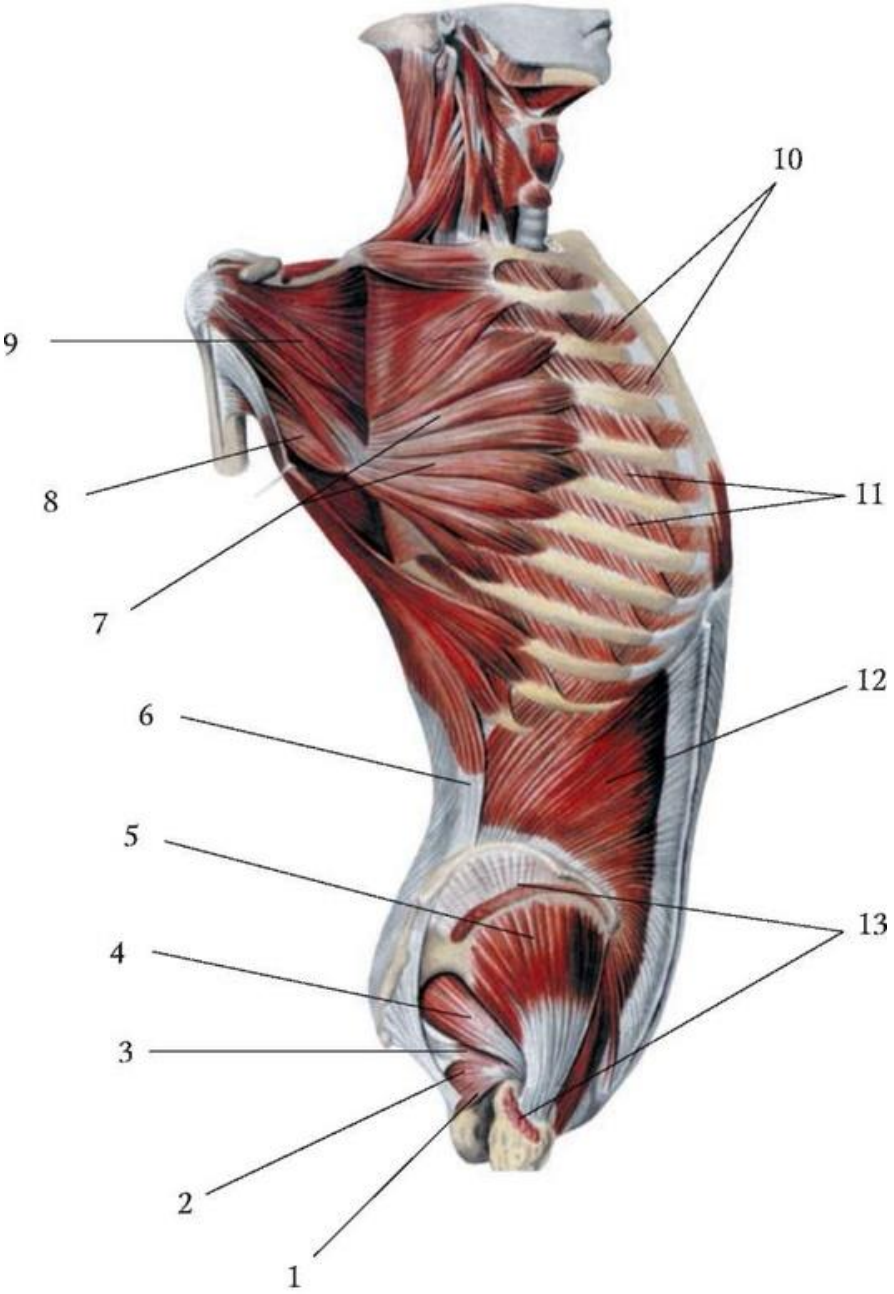

Рис. 130. Передняя зубчатая мышца и другие мышцы боковой области груди и живота (вид справа; лопатка оттянута, большая и малая грудные мышцы, наружная косая мышца живота и большая ягодичная мышца удалены): 1 - нижняя близнецовая мышца; 2 - внутренняя запирательная мышца; 3 - верхняя близнецовая мышца; 4 - грушевидная мышца; 5 - малая ягодичная мышца; 6 - широчайшая мышца спины; 7 - передняя зубчатая мышца; 8 - большая круглая мышца; 9 - подлопаточная мышца; 10 - внутренние межреберные мышцы; 11 - наружные межреберные мышцы; 12 - внутренняя косая мышца живота; 13 - средняя ягодичная мышца

Функция: тянет лопатку вперед и латерально; нижние пучки поворачивают латеральный угол лопатки медиально и кверху. При укрепленной лопатке поднимает ребра, расширяя грудную клетку.

Иннервация: длинный грудной нерв.

Кровоснабжение: грудоспинная артерия, латеральная грудная артерия, задние межреберные артерии.

Наружные межреберные мышцы (*mm. imercoslales externi)* располагаются в межреберьях, начинаются на нижнем крае вышележащего ребра, кнаружи от борозды ребра, идут кпереди и книзу, прикрепляются к верхнему краю нижележащего ребра.

Функция: поднимают ребра; задние части мышц укрепляют реберно-позвоночные суставы.

Иннервация: межреберные нервы.

Кровоснабжение: задние межреберные артерии, мышечно-диафрагмальная артерия, внутренняя грудная артерия.

Внутренние межреберные мышцы (*mm. intercostales interni)* располагаются кнутри от наружных межреберных мышц, начинаются на верхнем крае нижележащего ребра, идут вверх и прикрепляются к нижнему краю вышележащего ребра. Мышечные пучки имеются на протяжении от края грудины, передних концов хрящей ложных ребер до углов ребер сзади. На задней грудной стенке пучки ориентированы косо снизу вверх и латерально, на передней стенке - медиально и вверх.
Функция: опускают ребра.

Иннервация: межреберные нервы.

Кровоснабжение: задние межреберные артерии, внутренняя грудная артерия, мышечно-диафрагмальная артерия.

Поперечная мышца груди (*m. transversus thoracis)* находится на внутренней стороне передних отделов грудной клетки, начинается на мечевидном отростке и нижней половине внутренней поверхности тела грудины, мышечные пучки веерообразно расходятся и прикрепляются к хрящам II-VI ребер. Верхние пучки мышцы располагаются более вертикально, чем средние и нижние, ориентированные косо и горизонтально.

Функция: тянет реберные хрящи вниз, опускает ребра.

Иннервация: межреберные нервы.

Кровоснабжение: внутренняя грудная артерия.

Подреберные мышцы (mm. *subcostales)* - это мышечные пучки, расположенные в нижней части заднего отдела внутренней стороны грудной клетки. Они берут начало на углах X-XII ребер, идут кверху и латерально, перекидываются через одно-два ребра, прикрепляются к внутренней поверхности вышележащего ребра.

Функция: опускает ребра.

Иннервация: межреберные нервы.

Кровоснабжение: задние межреберные артерии.

Диафрагма

Диафрагма *(diaphragma, m. phrenicus)* - тонкая и широкая мышечно-сухожильная перегородка, разделяющая грудную и брюшную полости, является

основной дыхательной мышцей, ее выпуклая сторона обращена кверху (в грудную полость), вогнутая - в брюшную полость. Мышечные пучки диафрагмы располагаются по периферии, сходятся к центру, образуя **сухожильный центр** *(centrum tendineum).* Различают поясничную, реберную и грудинную части диафрагмы (рис. 131). **Поясничная часть** начинается правой и

левой ножками на медиальной и латеральной дугообразных связках и на передней поверхности поясничных позвонков. *Медиальная дугообразная связка (lig. arcuatum mediale)* начинается на латеральной стороне I поясничного позвонка и прикрепляется к верхушке поперечного отростка II поясничного позвонка. *Латеральная дугообразная связка (lig. arcuatum laterale)* расположена между верхушкой II поясничного позвонка и XII ребром, проходит кпереди от квадратной мышцы поясницы.

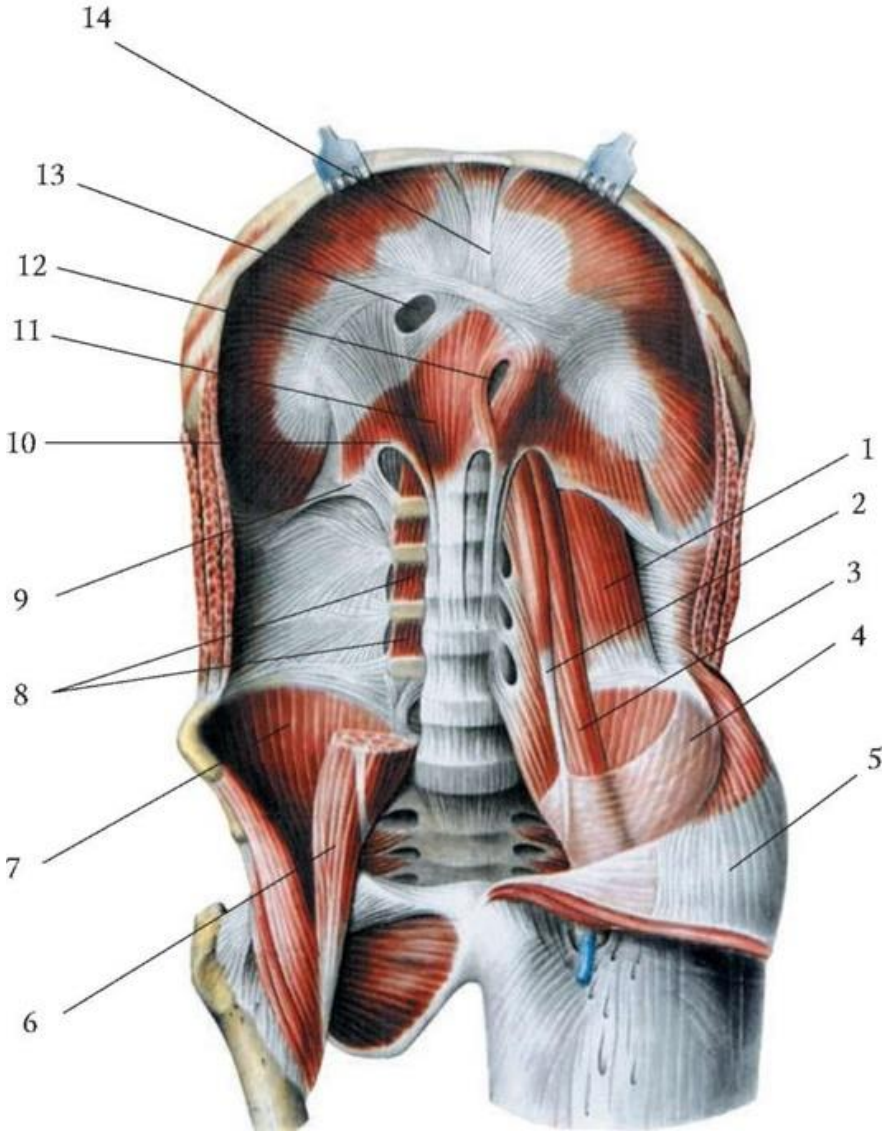

Рис. 131. Диафрагма (вид снизу, со стороны брюшной полости): 1 - квадратная мышца поясницы; 2 - малая поясничная мышца; 3 - большая поясничная мышца; 4 - подвздошная фасция; 5 - поперечная фасция живота; 6 - большая поясничная мышца (частично удалена); 7 - подвздошная мышца; 8 - межпоперечные мышцы; 9 - латеральная дугообразная связка; 10 - медиальная дугообразная связка; 11 - поясничная часть диафрагмы; 12 - пищеводное отверстие; 13 - отверстие нижней полой вены; 14 - сухожильный центр

Мышечные пучки обеих ножек поясничной части диафрагмы на уровне тела I поясничного позвонка перекрещиваются, ограничивая *аортальное отверстие (hiatus aorticus)*, через которое проходят аорта и грудной лимфатический проток. Края отверстия ограничены фиброзной пластинкой - *срединной дугообразной связкой (lig. arcuatum medianum)*, предохраняющей проходящие через аортальное отверстие сосуды от сдавления. Левее и выше аортального отверстия, между ножками поясничной части диафрагмы находится *пищеводное отверстие*

(hiatus oesophageus), через которое проходят пищевод и блуждающие нервы. Сквозь мышечные пучки поясничной части диафрагмы проходят непарная, полунепарная вены, большой и малый внутренностные нервы, симпатические стволы. **Реберная часть** диафрагмы представлена мышечными пучками, идущими от внутренней поверхности 6-7-ми нижних ребер и переходящими кверху в сухожильный центр диафрагмы. **Грудинная часть** диафрагмы наиболее узкая, начинается на задней поверхности грудины и также переходит в сухожильный центр. В сухожильном центре имеется *отверстие нижней полой вены (foramen venae cavae)*.

Диафрагма имеет слабые места, в которых мышечные волокна отсутствуют, и органы грудной и брюшной полостей разделяются лишь внутрибрюшной и внутригрудной фасциями. К слабым местам относятся парные пояснично-реберный и грудино-реберный треугольники. **Пояснично-реберный треугольник** *(trigonum lumbocostale)* расположен между поясничной и реберной частями диафрагмы. Меньших размеров **грудино-реберный треугольник** *(trigonum sternocostale)* находится между грудинной и реберной частью диафрагмы. В области этих треугольников возможно образование диафрагмальных грыж.
Функция: при сокращении диафрагма опускается и уплощается, объем грудной полости увеличивается. При одновременном сокращении с мышцами брюшного пресса диафрагма способствует повышению внутрибрюшного давления.

Иннервация: диафрагмальный нерв.

Кровоснабжение: перикардиально-диафрагмальные артерии, верхние и нижние диафрагмальные артерии, мышечно-диафрагмальная артерия, задние межреберные артерии.

ФАСЦИИ ГРУДИ

Поверхностная фасция груди *(fascia superficialis)* развита слабо. **Грудная фасция** *(fascia pectoralis)* имеет поверхностную и глубокую пластинки. *Поверхностная пластинка (lamina superficialis)* покрывает спереди большую грудную мышцу; медиально прикрепляется к краю грудины, латерально и кверху переходит в дельтовидную фасцию, книзу - в подмышечную фасцию, вверху прикрепляется к ключице. *Глубокая пластинка (lamina profunda)* грудной фасции отделяет большую грудную от малой грудной мышцы. Латерально и снизу глубокая пластинка соединяется с поверхностной пластинкой грудной фасции, между ключицей и верхним краем малой грудной мышцы глубокая пластинка утолщается и образует *ключично-грудную фасцию (fascia clavipectoralis)*. На задней грудной стенке поверхностная фасция значительно толще, чем на передней, по линии остистых отростков грудных позвонков она сращена с собственной фасцией груди. *Собственная фасция груди* снаружи покрывает ребра и наружные межреберные мышцы. Изнутри грудная полость выстлана *внутригрудной фасцией (fascia endothoracica),* покрывающей внутренние межреберные мышцы, поперечную мышцу груди, внутреннюю поверхность ребер и диафрагму. Поверхностная фасция, являющаяся частью поверхностной фасции тела, участвует в образовании капсулы молочной железы. Пучки фасции, простирающиеся от соединительнотканной капсулы молочной железы к ключице, называются *связками, поддерживающими молочную железу (ligg. suspensoria mammaria)*.

ОБЛАСТИ И КЛЕТЧАТОЧНЫЕ ПРОСТРАНСТВА ГРУДИ

Область **груди** включает в себя *подгрудинную область, подключичную область* (треугольник), *дельтовидно-грудной треугольник* (область), *подгрудную, подмышечную области*. Границы груди соответствуют границам грудной клетки. Верхняя граница области груди идет вдоль яремной вырезки грудины, по верхнему краю ключиц, акромиально-ключичным суставам, а также по условным линиям, проводимым от акромиально-ключичного сустава к

остистому отростку VII шейного позвонка. Нижняя граница области груди идет от основания мечевидного отростка грудины по краю реберной дуги до X ребра, затем по условной линии, через свободные концы XI-XII ребер, до остистого отростка XII грудного позвонка. Передняя поверхность груди неравномерно выпуклая благодаря наличию больших грудных мышц, а у женщин - также молочных желез. Под ключицей, на передней стенке груди, имеется треугольное углубление - *подключичная ямка*. У женщин на уровне III-VI ребер расположены молочные железы.

Стенки грудной полости имеют сложное строение. Кожа у переднебоковых стенок грудной полости тоньше, чем в области спины. Волосяной покров у мужчин часто выражен в области лопаток и грудины. Кожа содержит потовые и сальные железы, особенно многочисленные в области лопаток и грудины, на боковой стенке груди. Подвижность кожи в области грудины незначительная из-за слабого развития жировой клетчатки и наличия в ней соединительнотканных перемычек. Пигментированная кожа сосков и околососковых кружков (молочных желез) неподвижна, подкожная клетчатка здесь отсутствует.

Позади малой и большой грудных мышц, покрытых спереди и сзади поверхностным и глубоким листками грудной фасции, выделяют ключично-грудной, грудной и подгрудной треугольники. *Ключично-грудной треугольник* находится между ключицей и верхним краем малой грудной мышцы (на уровне ключично-грудной фасции). Очертания малой грудной мышцы ограничивают *грудной треугольник,* между нижним краем малой грудной мышцы и нижним краем большой грудной мышцы находится *подгрудной треугольник.* В области грудины грудная фасция срастается с надкостницей грудины и образует плотную соединительнотканную пластинку - переднюю мембрану грудины.
Между обеими грудными мышцами, лежащими в фасциальных влагалищах, расположено *подгрудное клетчаточное пространство*. Под малой грудной мышцей имеется *глубокое клетчаточное пространство*. Оба они содержат жировую клетчатку. Между наружными и внутренними межреберными мышцами располагается тонкий слой рыхлой соединительной ткани, в которой на уровне борозды ребра проходят межреберные сосуды и нервы.

Иннервация: диафрагмальные нервы и ветви межреберных нервов.

Кровоснабжение стенок грудной полости осуществляется ветвями задних межреберных артерий (из грудной части аорты), передних межреберных ветвей (из внутренних грудных артерий), латеральных грудных артерий и многих других ветвей подмышечной артерии. *Вены* образуют выраженную подкожную сеть, особенно в области молочных желез, анастомозируют с притоками подмышечной, подключичной, межреберными, внутренними грудными венами, венами передней брюшной стенки.

Лимфатические сосуды направляются к окологрудинным и подмышечным лимфатическим узлам.

Вопросы для повторения и самоконтроля

1. Назовите границы и мышцы груди, места их начала и прикрепления, функции.

2. Назовите части диафрагмы.

3. Назовите слабые места диафрагмы.

4. Перечислите фасции груди.

Источник KingMed.info

МЫШЦЫ И ФАСЦИИ ЖИВОТА

Различают передние, задние и боковые мышцы живота. К мышцам, образующим переднюю и боковые стенки живота, относятся парные *наружная* и *внутренняя косые, поперечная, прямая мышца живота,* а также *пирамидальная мышца* (табл. 17; рис. 132).

Таблица 17. Мышцы живота

Мышцы	Начало	Прикрепление	Функции	Иннервация
Мышцы боковых стенок живота				
Наружная косая мышца живота	Наружная поверхность V-XII ребер	Наружная губа подвздошного гребня, лобковый симфиз, белая линия живота	Поворачивает туловище в противоположную сторону, при двустороннем сокращении опускает ребра и сгибает позвоночник	Нижние межреберные нервы, подвздошно-подчревный и подвздошно-паховый нервы
Внутренняя косая мышца живота	Промежуточная линия подвздошного гребня, паховая связка, пояснично-грудная фасция	Хрящи нижних ребер, белая линия живота	Поворачивает туловище в свою сторону, при двустороннем сокращении опускает ребра и сгибает позвоночник	Нижние межреберные нервы, подвздошно-подчревный и подвздошно-паховый нервы

Окончание табл. 17

Мышцы	Начало	Прикрепление	Функции	Иннервация
Поперечная мышца живота	Внутренняя поверхность VI-XII ребер, внутренняя губа подвздошного гребня, пояснично-грудная фасция, латеральная часть паховой связки	Белая линия живота	При двустороннем сокращении уменьшает размеры брюшной полости	Нижние межреберные нервы, подвздошно-подчревный и подвздошно-паховый нервы
Мышцы передней стенки живота				
Прямая мышца живота	Лобковый гребень, лобковый симфиз	Хрящи V-VII ребер, мечевидный отросток грудины	Тянет ребра и грудину вниз, сгибает позвоночник. При фиксированной грудной клетке поднимает таз	Нижние межреберные нервы, подвздошно-подчревный нерв
Пирамидальная мышца	Лобковый гребень	Вплетается в белую линию живота	Натягивает белую линию живота	То же
Мышцы задней стенки живота				
Квадратная мышца поясницы	Подвздошный гребень, поперечные отростки нижних поясничных позвонков	XII ребро, поперечные отростки I-IV поясничных позвонков	При одностороннем сокращении наклоняет позвоночник в свою строну, при двустороннем - удерживает позвоночник в вертикальном положении	Мышечные ветви поясничного сплетения

Мышцы боковых стенок живота

Наружная косая мышца живота (*m. obliquus externus abdominis)* располагается поверхностно. Начинается мышечными зубцами на боковой поверхности 8-9 нижних ребер, направляется вниз

и медиально, переходит в апоневроз. Верхние и средние пучки срастаются с апоневрозом наружной косой мышцы противоположной стороны, участвуют в образовании белой линии живота (см. рис. 127). Нижние пучки апоневроза прикрепляются к наружной губе подвздошного гребня и лобковому бугорку, между которыми апоневроз образует утолщенный сухожильный тяж - *паховую связку (lig. inginale)*.
Функция: при двустороннем сокращении и укрепленном тазовом поясе опускает ребра и сгибает позвоночник. При одностороннем сокращении поворачивает туловище в противоположную сторону. При лишенных опоры нижних конечностях поднимает таз. Является мышцей брюшного пресса.

Иннервация: межреберные нервы (V-XII), подвздошно-подчревный и подвздошно-паховый нервы.

Кровоснабжение: задние межреберные и поясничные артерии, латеральная грудная артерия, поверхностная артерия, огибающая подвздошную кость.

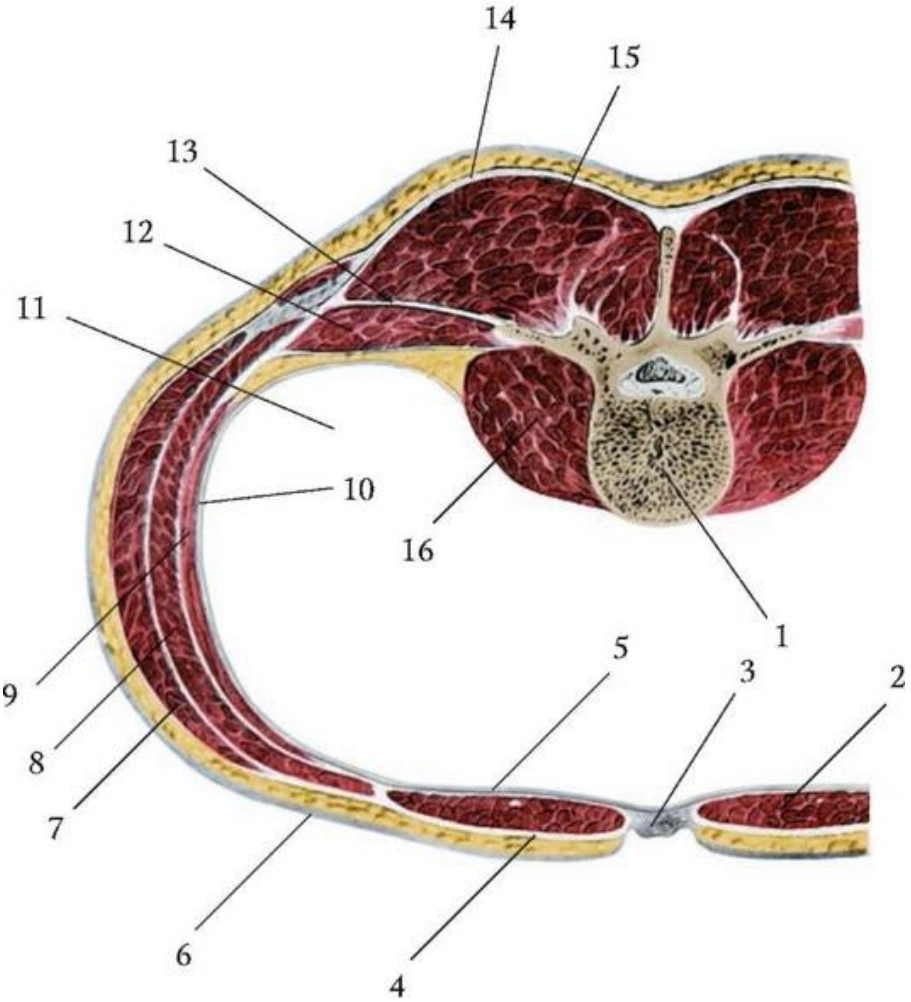

Рис. 132. Мышцы и фасции, образующие стенки живота. Поперечный разрез на уровне II поясничного позвонка (вид сверху): 1 - тело поясничного позвонка; 2 - прямая мышца живота; 3 - белая линия живота; 4 - передняя пластинка влагалища прямой мышцы живота; 5 - задняя пластинка влагалища прямой мышцы живота; 6 - кожа; 7 - наружная косая мышца живота; 8 - внутренняя косая мышца живота; 9 - поперечная мышца живота; 10 - внутрибрюшная фасция; 11 - брюшинная полость; 12 - квадратная мышца поясницы; 13 - передняя пластинка пояснично-грудной фасции; 14 - поверхностная (задняя) пластинка пояснично-грудной фасции; 15 - мышца, выпрямляющая позвоночник; 16 - большая поясничная мышца

Внутренняя косая мышца живота (m. *obliquus internus abdominis)* располагается кнутри от наружной косой мышцы живота. Начинается на латеральных двух третях паховой связки, передних двух третях промежуточной линии подвздошного гребня, на пояснично-грудной фасции. Пучки этой мышцы направляются вверх, веерообразно расходятся, переходя в широкий апоневроз (см. рис. 128). Верхние пучки апоневроза прикрепляются к хрящам нижних ребер. Средние пучки направляются медиально, нижние - идут косо вперед и вниз. Средние и нижние сухожильные пучки апоневроза внутренней косой мышцы живота по передней срединной линии вместе с апоневрозом такой же мышцы противоположной стороны участвуют в образовании белой линии живота.
Функции: при укрепленном тазовом поясе и двустороннем сокращении внутренние косые мышцы сгибают позвоночник, опускают ребра. При одностороннем сокращении (вместе с наружной косой мышцей живота противоположной стороны) поворачивает туловище в свою сторону; при укрепленной грудной клетке поднимает таз; является мышцей брюшного пресса.

Иннервация: межреберные нервы (VI-XII), подвздошно-подчревный и подвздошно-паховый нервы.

Кровоснабжение: задние межреберные и поясничные артерии, верхние и нижние надчревные артерии, мышечно-диафрагмальная артерия.

Поперечная мышца живота (*m. transversus abdominis)* образует глубокий слой мышц боковых стенок брюшной полости. Начинается на внутренней поверхности шести нижних ребер, глубокой пластинке пояснично-грудной фасции, передней половине внутренней губы подвздошного гребня, латеральной части паховой связки. Идет поперечно кпереди, медиально, переходят в апоневроз по изогнутой кнаружи так называемой *полулунной* (Спигелевой) *линии*. Нижние пучки мышцы (как и внутренней косой) входят в состав семенного канатика **(мышца, поднимающая яичко,** *m. cremaster).*

Функция: тянет нижние ребра кпереди и книзу, уменьшает размеры брюшной полости; входит в состав мышц брюшного пресса.

Иннервация: межреберные нервы (V-XII), подвздошно-подчревный и подвздошно-паховый нервы.

Кровоснабжение: задние межреберные, поясничные, верхняя и нижняя надчревные и мышечно-диафрагмальная артерии.

Мышцы передней стенки живота

Прямая мышца живота *(m. rectus abdominis)* - парная, уплощенная лентовидная мышца, расположенная по бокам от передней срединной линии. Начинается на лобковом гребне и лобковом симфизе, направляется вверх и прикрепляется к передней поверхности мечевидного отростка и к наружной поверхности хрящей V-VII ребер. Мышечные пучки прямой мышцы живота прерываются 3-4 горизонтальными *сухожильными перемычками* (см. рис. 128).
Функция: при укрепленном позвоночнике и тазовом поясе тянет ребра вниз, опуская грудную клетку, сгибает позвоночник (туловище), при фиксированной грудной клетке поднимает таз.

Иннервация: межреберные нервы (VII-XII), подвздошно-подчревный нерв.

Кровоснабжение: верхняя и нижняя надчревные, задние межреберные и поясничные артерии.

Пирамидальная мышца *(m. pyramidalis),* парная, треугольная, непостоянная, находится впереди от нижнего отдела прямой мышцы живота. Начинается на лобковом гребне, вплетается в белую линию живота.

Функция: натягивает белую линию живота.

Иннервация: подвздошно-подчревный нерв.

Кровоснабжение: нижняя надчревная артерия.

Мышцы задней стенки живота. В образовании задней стенки живота участвуют парные *квадратная мышца поясницы, большая* и *малая поясничные мышцы* (см. рис. 131).

Квадратная мышца поясницы (*m. quadratus lumborum)* начинается на подвздошном гребне, подвздошно-поясничной связке и поперечных отростках нижних поясничных позвонков. Мышца идет кверху, прикрепляется к нижнему краю XII ребра и к поперечным отросткам верхних поясничных позвонков.

Функция: при двустороннем сокращении способствует удержанию туловища в вертикальном положении, при одностороннем - наклоняет позвоночник в свою сторону, тянет XII ребро книзу.

Иннервация: мышечные ветви поясничного сплетения.

Кровоснабжение: поясничные артерии, подвздошно-поясничная артерия.

Большая поясничная мышца (*m. psoas major),* длинная, веретенообразная, располагается медиально и кпереди от квадратной мышцы поясницы. Начинается на боковой поверхности тел и поперечных отростках XII грудного, I-IV поясничных позвонков. Суживаясь книзу, мышца соединяется с пучками подвздошной мышцы. В результате образуется общая **подвздошно-поясничная мышца,** прикрепляющаяся к большому вертелу бедренной кости (см. «Мышцы нижней конечности»).
Функция: участвует в сгибании бедра в тазобедренном суставе.

Иннервация: мышечные ветви поясничного сплетения.

Кровоснабжение: поясничные артерии.

Малая поясничная мышца (*m. psoas minor),* тонкая, веретенообразной формы, лежит на передней поверхности большой поясничной мышцы. Начинается на боковой поверхности тел XII грудного и I поясничного позвонков, прикрепляется к подвздошной фасции, к лобковому гребню и к подвздошно-лобковому возвышению.

Функция: натягивает подвздошную фасцию.

Иннервация: мышечные ветви поясничного сплетения.

Кровоснабжение: поясничные артерии.

ФАСЦИИ ЖИВОТА

Поверхностная фасция отделяет мышцы живота от подкожной жировой клетчатки. **Собственная фасция** образована несколькими пластинками соответственно слоям мышц живота. **Поперечная фасция** изнутри покрывает переднюю и боковые стенки брюшной полости, образуя большую часть **внутрибрюшной фасции** (рис. 133).

ОБЛАСТИ И КЛЕТЧАТОЧНЫЕ ПРОСТРАНСТВА ЖИВОТА

Живот *(abdomen)* - это часть туловища, расположенная между грудью и тазом. Верхняя граница живота находится на уровне мечевидного отростка грудины, реберных дуг и XII грудного позвонка. Латеральная граница живота проходит по задней подмышечной линии, от реберной дуги вверху до подвздошного гребня внизу. Снизу живот ограничен передними отделами подвздошных гребней и условной линией, проведенной на уровне паховых складок. Мышцы живота образуют основу передней, задней и боковых стенок брюшной полости. Полость живота включает в себя *брюшинную полость* с расположенными в ней внутренними органами и *забрюшинное пространство* (с забрюшинно расположенными органами). Верхней внутренней границей живота служит диафрагма, купол которой глубоко вдается в грудную полость. Снизу полость живота отграничена от полости малого таза условной плоскостью, соответствующей пограничной линии. Условными линиями, проводимыми по передней брюшной стенке, живот разделяют на области. *Верхняя горизонтальная линия (l. bicostarum)* соединяет нижние отделы X ребер. Эта линия соответствует верхнему краю III поясничного позвонка. *Нижняя горизонтальная линия (l. bispinarum)* соединяет правую и левую верхние передние подвздошные ости. Эта линия соответствует верхнему краю II крестцового позвонка. Горизонтальные линии разделяют живот на *надчревную область (epigastricum), чревье (mesogastricum)* и *подчревную (hypogastricum) область*. Две линии, проведенные вертикально вверх от лобковых бугорков вдоль наружных краев прямых мышц живота до реберной дуги, разделяют надчревную область, чревье и подчревную область на более мелкие. Выделяют всего 9 областей: 3 парные и 3 непарные. Непарные области: *собственно надчревная (regio epigastrica)* , *пупочная (regio umbilicalis), лобковая (regiopubica)*. Парные: *правая* и *левая подреберные области (regiones hypochondriacae dextra et sinistra), правая* и *левая боковые области живота (regiones abdominales laterales dextra et sinistra), правая* и *левая паховые области (regiones inguinales dextra et sinistra)*.

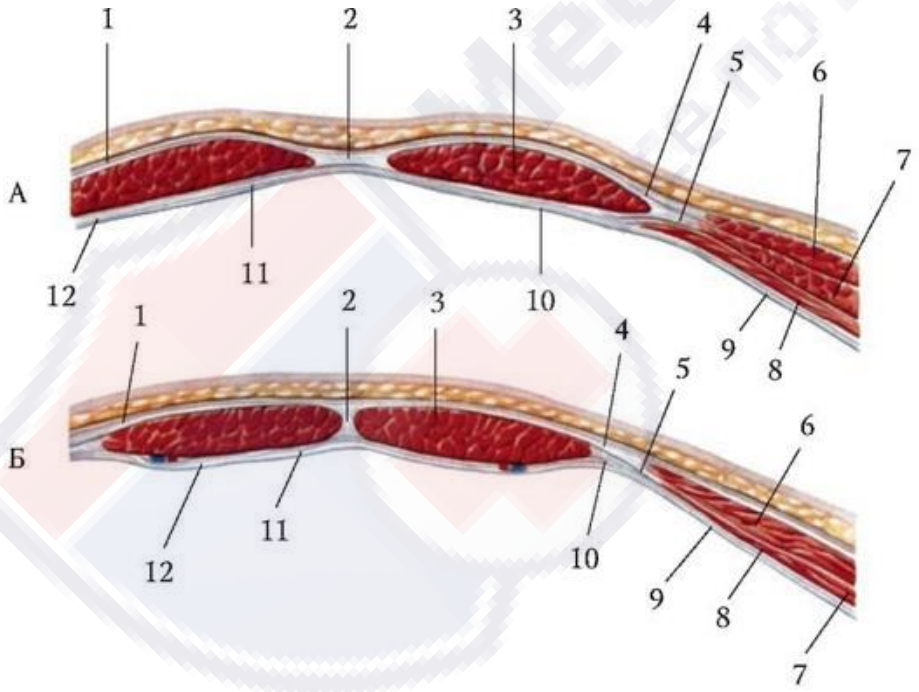

Рис. 133. Схема строения влагалища прямой мышцы живота: на протяжении верхних 2/3 мышцы (А) и нижней трети (Б) (поперечный разрез): 1 - передняя пластинка влагалища прямой мышцы живота; 2 - белая линия живота; 3 - прямая мышца живота; 4 - апоневроз наружной косой мышцы живота; 5 - апоневроз внутренней косой мышцы живота; 6 - наружная косая мышца живота; 7 - внутренняя косая мышца живота; 8 - поперечная мышца живота; 9 - брюшина; 10 - апоневроз поперечной мышцы живота; 11 - поперечная фасция; 12 - задняя пластинка влагалища прямой мышцы живота

Белая линия живота *(linea alba)* - это плотная соединительнотканная пластинка, проходящая по передней срединной линии живота от мечевидного отростка до лобкового симфиза (см. рис. 128). Длина белой линии живота у взрослых людей составляет 30-40 см. Ширина белой линии живота у мечевидного отростка грудины равна 0,4-0,5 см, на уровне пупка - 2-3 см. Белая линия живота объединяет мышцы правой и левой переднебоковых стенок живота в единое целое, служит местом приложения мышечной тяги для поперечной и внутренней косой мышц живота. При повышении внутрибрюшного давления сухожильные волокна белой линии живота могут растягиваться. Именно поэтому возможно возникновение грыж белой линии живота, особенно выше пупка. На середине белой линии живота находится **пупочное кольцо** *(anulus umbilicalis)* - заросшее отверстие, через которое во внутриутробном периоде проходят сосуды, соединяющие сосудистую систему плода с кровеносными сосудами матери и запустевающими после рождения ребенка.

Влагалище прямой мышцы живота *(vagina m. recti abdominis)* расположено по обе стороны от белой линии и представляет собой вместилище для каждой из этих мышц и прилежащих к ним пирамидальных мышц. Влагалище прямой мышцы живота образовано апоневрозами косых и поперечной мышц живота и имеет переднюю и заднюю стенки, которые существенно отличаются друг от друга (см. рис. 133). У влагалища прямой мышцы живота можно выделить верхний и нижний отделы. В верхнем отделе, до горизонтальной линии, проходящей на 2-5 см ниже пупка, переднюю стенку влагалища образуют апоневроз наружной косой мышцы живота и передняя (наружная) пластинка апоневроза внутренней косой мышцы живота. Заднюю стенку в этом отделе образуют задняя (внутренняя) пластинка внутренней косой мышцы живота и апоневроз поперечной мышцы живота с прилегающей к ним со стороны брюшной полости внутрибрюшной фасцией, а также брюшиной. В нижнем отделе, до лобковых костей внизу, передняя стенка влагалища прямой мышцы живота образована апоневрозами всех трех широких мышц: наружной и внутренней косых и поперечной мышцы живота. Задняя стенка в нижнем отделе представлена только поперечной фасцией позади которой располагается забрюшинная клетчатка и брюшина.
Паховый канал *(canalis inguinalis)* расположен справа и слева непосредственно над медиальной половиной паховой связки, латеральнее от нижнего отдела влагалища прямой мышцы живота (рис. 134). Паховый канал представляет собой узкую щель длиной до 4-6 см, проходящую через переднюю брюшную стенку косо сверху вниз и медиально от внутреннего (глубокого) пахового кольца к поверхностному (подкожному) паховому кольцу. Через паховый канал у мужчин проходит семенной канатик, у женщин - круглая связка матки, по передней поверхности которых проходит подвздошно-паховый нерв. **Глу-бокое паховое кольцо** *(annulus inguinalis profundus)* находится в виде воронкообразного углубления в поперечной фасции живота над серединой паховой связки, в области латеральной паховой ямки, на внутренней поверхности передней брюшной стенки (рис. 135). **Поверхностное паховое кольцо** *(annulus ingunalis superficialis)* находится под кожей между латеральной и медиальной ножками апоневроза наружной косой мышцы живота, над верхней ветвью лобковой кости. Оно ограничено сверху *медиальной ножкой* апоневроза наружной косой мышцы живота, снизу - *латеральной ножкой,* вверху - *межножковыми волокнами,* медиально - *загнутой связкой*. Паховый канал имеет четыре стенки. *Передняя стенка* образована апоневрозом наружной косой мышцы живота, *верхняя* - нижним краем внутренней косой и поперечной мышц живота, *нижняя* - паховой связкой, *задняя* - поперечной фасцией.

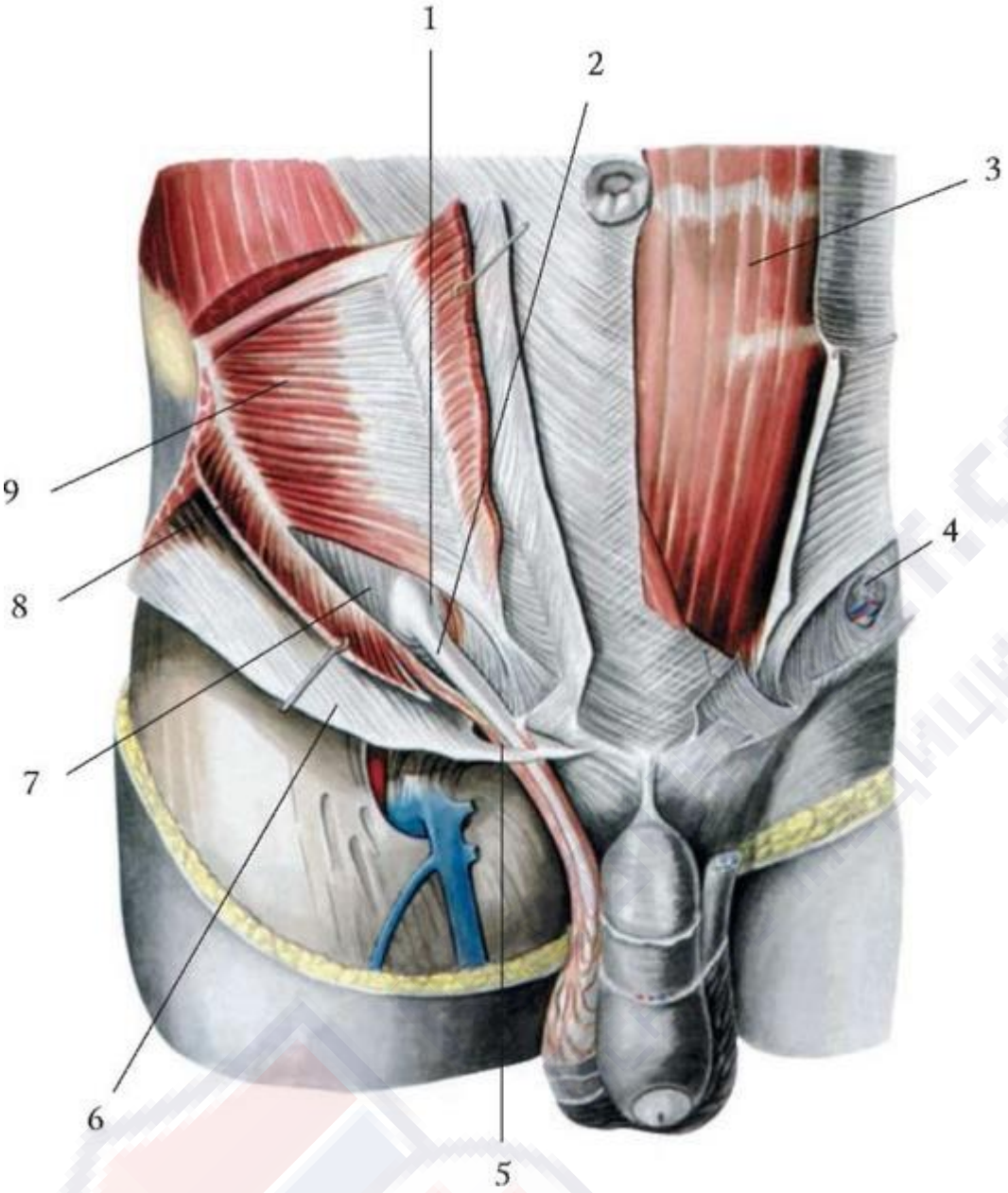

Рис. 134. Паховый канал (вид спереди). На правой стороне наружная и внутренняя косые мышцы живота разрезаны и отвернуты в стороны. На левой стороне удалена передняя стенка влагалища прямой мышцы живота: 1 - паховый канал (вскрыт); 2 - семенной канатик; 3 - прямая мышца живота; 4 - глубокое пахового кольцо; 5 - поверхностное паховое кольцо; 6 - апоневроз наружной косой мышцы живота; 7 - поперечная фасция живота; 8 - внутренняя косая мышца живота; 9 - поперечная мышца живота

Нижняя стенка брюшной полости находится внизу, фактически в полости малого таза. Этот комплекс тканей, закрывающих выход из полости малого таза, получил название **промежность** *(peritoneum).* Исходя из анатомо-топографических (и половых) особенностей у промежности выделяют переднюю часть - *мочеполовую область (regio urogenitalis),* через которую проходят мочевыводящие пути и влагалище (у женщин), и *заднепроходную область (regio analis, или диафрагму таза),* в центре которой находится заднепроходное отверстие (рис. 136, 137). Граница между этими двумя областями проходит по поперечной линии, соединяющей правый и левый седалищные бугры (см. «Промежность»).

Источник KingMed.info
Мышечную основу промежности образуют два слоя мышц - поверхностный и глубокий (табл. 18), покрытых сверху и снизу фасциями: сверху, со стороны полости таза, - фасцией таза, а снизу - поверхностной (подкожной) фасцией.

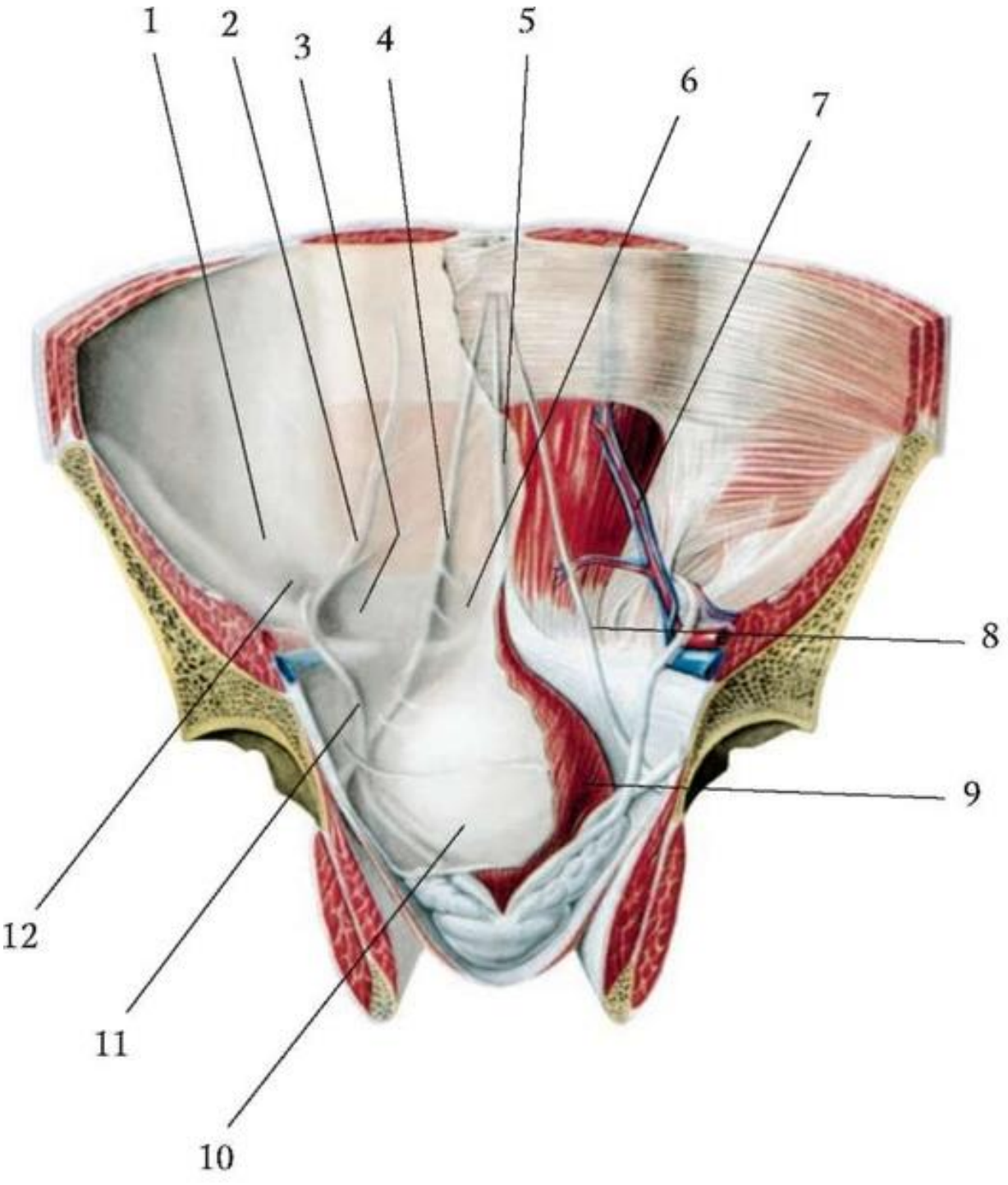

Рис. 135. Глубокое паховое кольцо и другие ямки на задней стороне передней брюшной стенки, в ее нижних отделах (вид сзади, со стороны брюшной полости): 1 - латеральная паховая ямка; 2 - латеральная пупочная складка; 3 - медиальная паховая ямка; 4 - медиальная пупочная складка; 5 - срединная пупочная складка; 6 - надпузырная ямка; 7 - нижние надчревные артерия и вена; 8 - заросшая пупочная артерия; 9 - мочевой пузырь; 10 - париетальная брюшина; 11 - семявыносящий проток; 12 - глубокое паховое кольцо

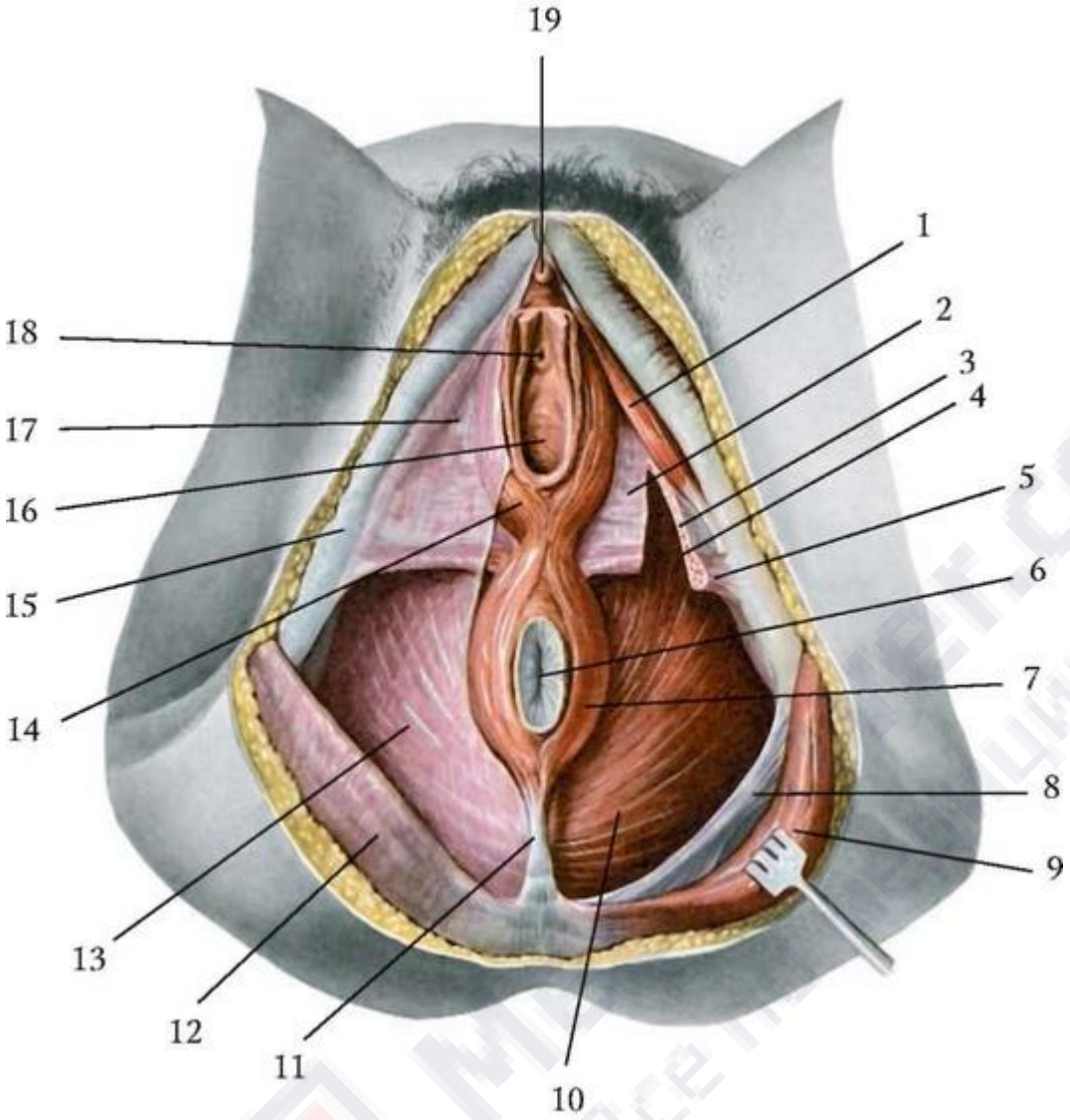

Рис. 136. Мышцы и фасции женской промежности (вид снизу; слева фасции удалены и мочеполовая диафрагма частично рассечена): 1 - седалищно-пещеристая мышца; 2 - нижняя фасция мочеполовой диафрагмы (мембрана промежности); 3 - глубокая поперечная мышца промежности; 4 - верхняя фасция мочеполовой диафрагмы; 5 - поверхностная поперечная мышца промежности; 6 - задний проход; 7 - наружный сфинктер заднего прохода; 8 - крестцово-бугорная связка; 9 - большая ягодичная мышца; 10 - мышца, поднимающая задний проход; 11 - заднепроходно-копчиковая связка; 12 - ягодичная фасция; 13 - нижняя фасция диафрагмы таза; 14 - луковично-губчатая мышца; 15 - широкая фасция (бедра); 16 - отверстие влагалища; 17 - поверхностная фасция промежности; 18 - наружное отверстие мочеиспускательного канала; 19 - головка клитора

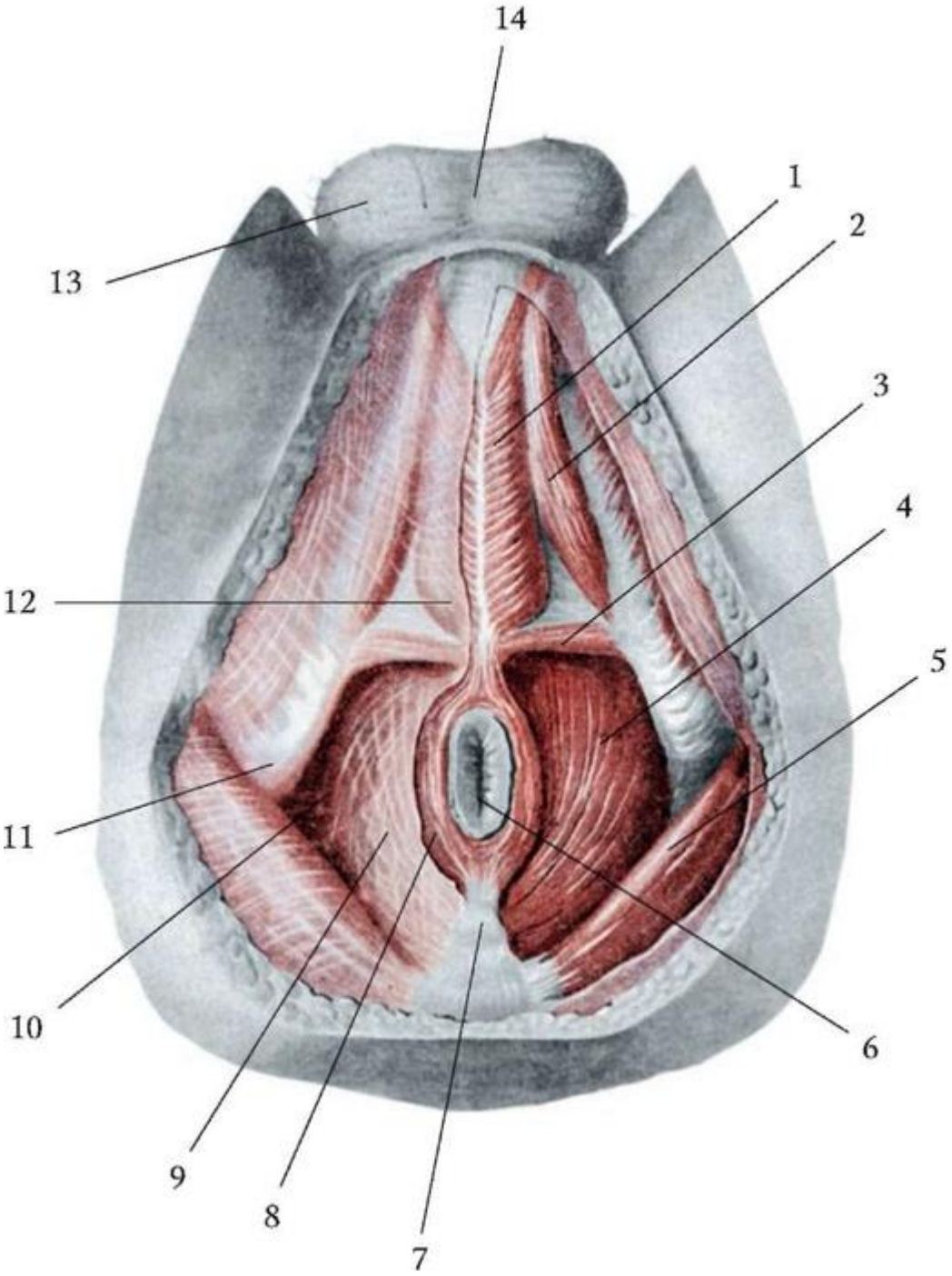

Рис. 137. Мышцы и фасции мужской промежности (вид снизу; слева часть фасций удалена): 1 - луковично-губчатая мышца; 2 - седалищно-пещеристая мышца; 3 - поверхностная поперечная мышца промежности; 4 - мышца, поднимающая задний проход; 5 - большая ягодичная мышца; 6 - задний проход; 7 - заднепроходно-копчиковая связка; 8 - наружный сфинктер заднего прохода; 9 - нижняя фасция диафрагмы таза; 10 - седалищно-прямокишечная ямка; 11 - седалищный бугор; 12 - поверхностная фасция промежности; 13 - мошонка; 14 - шов мошонки

Таблица 18. Мышцы промежности (мышцы тазового дна)

Название мышцы	Начало	Прикрепление	Функции	Иннервация
Мышцы диафрагмы таза. Поверхностные мышцы мочеполовой диафрагмы				
Поверхностная поперечная мышца промежности	Седалищный бугор	Сухожильный центр промежности	Фиксирует сухожильный центр	Половой нерв

Седалищно-пещеристая мышца	Ветвь седалищной кости	Пещеристое тело полового члена (клитора)	Способствует эрекции	Половой нерв
Луковично-губчатая мышца	Луковица полового члена. Окружает луковицу полового члена и его губчатое тело. Окружает вход во влагалище	Губчатое тело полового члена; обе мышцы срастаются по средней линии, образуя шов	Сжимает мочеиспускательный канал, способствует выделению мочи и семени. Сжимает отверстие влагалища	Половой нерв
Глубокие мышцы мочеполовой диафрагмы				
Глубокая поперечная мышца промежности	Ветвь седалищной кости	Пучки обеих мышц перекрещиваются, образуя сухожильный центр промежности	Укрепляет сухожильный центр промежности	Половой нерв
Наружный сфинктер мочеиспускательного канала	Циркулярные пучки окружают мочеиспускательный канал; у женщин окружают также влагалище	Пучки имеют круговую ориентацию	Сжимает мочеиспускательный канал; у женщин также сжимает влагалище	Половой нерв
Глубокие мышцы диафрагмы таза				
Мышца, поднимающая задний проход	Внутренняя поверхность нижней ветви лобковой кости, сухожильная дуга мышцы, поднимающей задний проход	Поверхностный слой мышц диафрагмы таза, копчик, заднепроходно-копчиковая связка, конечный отдел прямой кишки	Укрепляет и поднимает дно таза, поднимает конечный отдел прямой кишки	Крестцовое сплетение
Копчиковая мышца	Седалищная ость	Боковые края IV-V крестцовых позвонков, копчик	Удерживает копчик	Крестцовое сплетение
Наружный сфинктер заднего прохода	Копчик, заднепроходно-копчиковая связка	Кольцеобразно окружает задний проход	Замыкает задний проход	Половой нерв

В мочеполовой области, ограниченной по бокам нижними ветвями лобковых и седалищных костей, под поверхностной фасцией расположены 3 парные мышцы: **поверхностная поперечная мышца промежности** (*m. transversus perinei superficialis)*, тонкая, узкая, она начинается на верхней ветви седалищной кости, идет поперечно и встречается с одноименной мышцей другой стороны в сухожильном центре промежности. Другая - **седалищно-пещеристая мышца** *(m. ischiocavernosus)* начинается на нижней ветви седалищной кости, прилежит сбоку к корню полового члена (у мужчин) или влагалища (у женщин), идет вперед и медиально и вплетается в белочную оболочку полового члена или клитора (способствует эрекции). Третья, **луковично-губчатая мышца** *(m. bulbospongiosus),* тонкая. У мужчин эта мышца начинается на луковице полового члена и вплетается в его белочную оболочку (участвует в эрекции). У женщин эта мышца окружает наружное отверстие влагалища, являясь его сжимателем (сфинктером).

К глубоким мышцам мочеполовой диафрагмы относятся **глубокая поперечная мышца промежности** *(m. transversus perinei profundus)*, начинающаяся на лобковой и седалищной костях, идет поперечно, встречается с такой же мышцей другой стороны, участвуя в образовании сухожильного центра промежности. Другая глубокая мышца - **наружный сфинктер мочеиспускательного канала** *(m. sphincter urethrae externus)*, непарная, круговая, у мужчин окружает мочеиспускательный канал, у женщин окружает и влагалище. У этой мышцы имеются и радиарно ориентированные волокна, вплетающиеся в стенку мочеиспускательного канала. Задняя часть промежности, или **диафрагма таза** *(diaphragma pelvis),* вершиной обращена к копчику, а впереди - к седалищным буграм. Через диафрагму таза и у мужчин, и у женщин проходит задний проход. В поверхностном слое расположен **наружный сфинктер заднего**

прохода *(m. sphincter ani externus),* лежащий подкожно и окружающий конечный отдел прямой кишки. К глубоким мышцам диафрагмы таза относят парную треугольной формы **мышцу, поднимающую задний проход** *(m. levator ani),* она начинается на боковой стенке малого таза. Пучки этих мышц, суживаясь, идут вниз, охватывают прямую кишку в виде воронки, укрепляют тазовое дно, поднимают прямую кишку. **Копчиковая мышца** *(m. coccigeus),* удерживающая копчик, начинается на седалищной ости и прикрепляется к IV-V крестцовым позвонкам.

У промежности различают слабо выраженную *поверхностную фасцию,* прилежащую снизу к поверхностным мышцам мочеполовой диафрагмы, к седалищным буграм (срастается с ними), переходящей в поверхностную фасцию полового члена. Под поверхностной фасцией в заднем отделе находится *нижняя фасция диафрагмы таза* (выстилает седалищно-прямокишечную ямку), которая заканчивается в клетчатке, окружающей задний проход, доходит спереди до заднего края мочеполовой диафрагмы, где соединяется с ее нижней и верхней фасциями. Со стороны полости таза мышца, поднимающая задний проход, покрыта *верхней фасцией диафрагмы таза.* Между поверхностными и глубокими мышцами мочеполовой области (диафрагмы) находится *нижняя фасция мозеполовой диафрагмы.* Сверху на глубокой поперечной мышце промежности и сфинктере мочеиспускательного канала лежит *верхняя фасция мозеполовой диафрагмы.* Обе фасции по сторонам срастаются с надкостницей нижних ветвей седалищной и лобковой костей.

Седалищно-прямокишечная ямка *(fossa ishiorectalis),* или седалищно-анальная ямка, парная, является углублением, расположенным по бокам от прямой кишки и заполненным жировой клетчаткой, сосудами и нервами. Спереди седалищно-прямокишечная ямка ограничена поперечными мышцами промежности, сзади - задними пучками мышцы, поднимающей задний проход, и наружным сфинктером заднего прохода. Латерально ямка ограничена фасцией, покрывающей внутреннюю запирательную мышцу, и внутренней поверхностью седалищного бугра.

Мужская и женская промежности имеют отличия. Мочеполовая диафрагма у женщин более широкая, мышцы ее выражены слабее, чем у мужчин. Фасции мочеполовой диафрагмы у женщин развиты сильнее.

Развитие промежности

Мочепрямокишечная перегородка, разделяющая клоаку на мочеполовую пазуху и будущую прямую кишку, разрастается в каудальном направлении. Перегородка достигает клоачной пластинки (заднепроходной мембраны и разделяет ее на мочеполовую (переднюю и заднепроходную (заднюю) пластинки. Каждая пластинка самостоятельно прорывается, образуя мочеполовое отверстие и отверстие заднего прохода. Вокруг этих отверстий из вросших в толщу мочеполовой и заднепроходной пластинок мезодермы образуются мышечные волокна. Из них формируются сфинктеры мочеиспускательного канала и заднепроходного отверстия, а затем все остальные мышцы мочеполовой и заднепроходной областей промежности.

Иннервация промежности: ветви полового нерва, заднепроходно-копчикового нерва.

Кровоснабжение: ветви внутренней половой артерии. *Венозная кровь* оттекает во внутреннюю подвздошную вену.

Лимфатические сосуды впадают в поверхностные паховые лимфатические узлы.

ВАРИАНТЫ И АНОМАЛИИ МЫШЦ ТУЛОВИЩА

Трапециевидная мышца иногда разделена сухожильными перемычками на 2-3 части. Могут отсутствовать акромиальная или ключичная части. **Широчайшая мышца спины** может иметь добавочные зубцы. Иногда сухожилие мышцы срастается с сухожилием большой круглой мышцы. Описаны добавочные пучки, идущие к **большой грудной мышце.** Могут отсутствовать отдельные части **мышцы, поднимающей лопатку,** варьирует число пучков и зубцов. **Малая** и **большая ромбовидные мышцы** часто сращены друг с другом. Все части **мышцы, выпрямляющей позвоночник,** варьируют по форме, величине, количеству мышечных пучков или зубцов, месту начала и прикрепления. Изменчива толщина мышц, некоторые мышцы разделяются на слои (поверхностный и глубокий) или соединяются, даже сливаются с соседними мышцами. Описано редкое отсутствие каждой из мышц **подзатылочной группы.** Иногда мышцы имеют добавочные пучки, изредка мышцы раздвоены. **Большая грудная мышца** иногда разделена на поверхностный и глубокий слои. Варьируют размеры и форма **малой грудной мышцы.** Изредка одна или несколько наружных и внутренних межреберных мышц могут отсутствовать, замещаясь сухожильными пучками, варьирует направление волокон.

Наружная косая мышца живота может иметь добавочные пучки, идущие к широчайшей мышце спины и нижней задней зубчатой мышце. **Внутренняя косая мышца живота** может быть разделена на поверхностный и глубокий слои или сращена с поперечной мышцей живота. **Поперечная мышца живота** иногда отсутствует. У **прямой мышцы живота** варьируют количество и ширина сухожильных перемычек (от 1 до 6-7). Известны случаи отсутствия мышцы с одной, редко с обеих сторон. Пирамидальная мышца часто недоразвита, полностью отсутствует в 25% случаев.

Вопросы для повторения и самоконтроля

1. Назовите мышцы переднебоковых и задней стенок живота, места их начала, прикрепления.

2. Какие функции выполняют каждая из мышц переднебоковых стенок живота.

3. Назовите слабые места в переднебоковых и в задней стенках брюшной полости.

4. Назовите стенки пахового канала. Что в паховом канале находится у мужчин и у женщин?

5. Назовите фасции живота.

6. Расскажите строение влагалища прямых мышц живота.

7. Назовите мышцы промежности.

МЫШЦЫ И ФАСЦИИ ШЕИ

Мышцы **шеи** подразделяют на отдельные группы в зависимости от их происхождения (источников развития) и топографии. По происхождению различают мышцы, развивающиеся на основе первой (нижнечелюстной) и второй (подъязычной) висцеральных дуг, а также на основе жаберных дуг, и мышцы, образовавшиеся в связи с преобразованием вентральных отделов миотомов.

Из мезенхимы первой висцеральной дуги образуются челюстно-подъязычная мышца, переднее брюшко двубрюшной мышцы. Из мезенхимы второй висцеральной дуги развиваются шилоподъязычная мышца, заднее брюшко двубрюшной мышцы и подкожная мышца шеи. В результате преобразования жаберных дуг формируются грудино-ключично-сосцевидиная и трапециевидная мышцы. Вентральные отделы миотомов служат источником развития грудино-

подъязычной, шилоподъязычной, грудино-щитовидной, лопаточно-подъязычной мышц, передней, средней и задней лестничных мышц и предпозвоночных мышц шеи.
Различают поверхностные и глубокие мышцы шеи (табл. 19). **Поверхностная группа** мышц включает *подкожную мышцу шеи, грудино-ключично-сосцевидную мышцу,* а также две группы мышц, прикрепляющихся к подъязычной кости (рис. 138). К **надподъязычной группе,** расположенной кверху от подъязычной кости, относятся *челюстно-подъязычная, двубрюшная, шилоподъязычная* и *подбородочно-подъязычная мышцы.* К мышцам, расположенным книзу от подъязычной кости **(подподъязычная группа),** относят *грудино-подъязычную, грудино-щитовидную, щитоподъязычную* и *лопаточно-подъязычную мышцы* (рис. 139). **Глубокие мышцы** шеи делят на **предпозвоночную (медиальную)** и **латеральную группы.** Предпозвоночные мышцы: *длинная мышца головы, длинная мышца шеи, латеральная прямая мышца головы, передняя прямая мышца головы.* К латеральной группе, залегающей сбоку от позвоночника, относят *переднюю, среднюю* и *заднюю лестничные мышцы* (рис. 140).

В задней области шеи расположены мышцы, традиционно рассматриваемые как мышцы спины.

Таблица 19. Мышцы шеи

Мышцы	Начало	Прикрепление	Функция	Иннервация
Поверхностные мышцы шеи				
Подкожная мышца шеи	Поверхностная пластинка грудной фасции, кожа верхней части груди	Жевательная фасция, край нижней челюсти, угол рта, мимические мышцы нижней челюсти	Тянет угол рта вниз, оттягивает кожу шеи кпереди, препятствует сдавле-нию подкожных вен	Лицевой нерв
Грудино-ключично-сосцевидная мышца	Рукоятка грудины, медиальная треть ключицы	Сосцевидный отросток височной кости, верхняя выйная линия	При одностороннем сокращении наклоняет голову в свою сторону, поворачивает лицо в противоположную сторону. При двустороннем сокращении запрокидывает голову	Добавочный нерв
Надподъязычные мышцы				
Двубрюшная мышца	Сосцевидная вырезка височной кости (заднее брюшко)	Двубрюшная ямка нижней челюсти (переднее брюшко); промежуточное сухожилие фиксировано к подъязычной кости	Тянет подъязычную кость вверх. При фиксированной подъязычной кости опускает нижнюю челюсть	Переднее брюшко - тройничный нерв; заднее брюшко - лицевой нерв
Шило-подъязычная мышца	Шиловидный отросток височной кости	Тело подъязычной кости	Тянет вверх подъязычную кость	Лицевой нерв
Челюстно-подъязычная мышца	Внутренняя поверхность тела нижней челюсти	Срастается с одноименной мышцей противоположной стороны	Тянет вверх подъязычную кость	Челюстно-подъязычная ветвь нижнечелюстного нерва

Продолжение табл. 19

Мышцы	Начало	Прикрепление	Функция	Иннервация
Подборо-дочно-подъязычная мышца	Подбородочная ость нижней челюсти	Тело подъязычной кости	Тянет вверх подъязычную кость; при укрепленной кости опускает нижнюю челюсть	Мышечные ветви шейного сплетения
Подподъязычные мышцы				
Грудино-подъязычная мышца	Задняя поверхность рукоятки грудины, гру-динный конец ключицы	Тело подъязычной кости	Тянет подъязычную кость вниз	Шейная петля

Лопаточно-подъязычная мышца	Верхний край лопатки медиальнее ее вырезки	Тело подъязычной кости	Тянет вниз подъязычную кость, натягивает предтрахеальную пластинку шейной фасции	Шейная петля
Щито-подъязычная мышца	Косая линия щитовидного хряща	Тело и большой рог подъязычной кости	При фиксированной подъязычной кости поднимает гортань	Шейная петля
Глубокие мышцы шеи. Латеральные мышцы				
Передняя лестничная мышца	Поперечные отростки III-VI шейных позвонков	Бугорок передней лестничной мышцы (I ребро)	Поднимает I и II ребра. При фиксированных ребрах при двустороннем сокращении сгибает шейную часть позвоночника, при одностороннем наклоняет ее в свою сторону	Мышечные ветви шейного и плечевого сплетений
Средняя лестничная мышца	Поперечные отростки II-VI шейных позвонков	I ребро, кзади от борозды подключичной артерии	Поднимает I и II ребра. При фиксированных ребрах при двустороннем сокращении сгибает шейную часть позвоночника, при одностороннем наклоняет ее в свою сторону	Мышечные ветви шейного и плечевого сплетений

Окончание табл. 19

Мышцы	Начало	Прикрепление	Функция	Иннервация
Задняя лестничная мышца	Поперечные отростки IV-VI шейных позвонков	Верхний край II ребра	Поднимает I и II ребра. При фиксированных ребрах при двустороннем сокращении сгибает шейную часть позвоночника; при одностороннем наклоняет ее в свою сторону	Мышечные ветви шейного и плечевого сплетений
Предпозвоночные мышцы				
Длинная мышца шеи	Передняя поверхность тел и поперечные отростки III-VII шейных и I-III грудных позвонков	Тела и поперечные отростки I-V шейных позвонков, передний бугорок атланта	Наклоняет шейную часть позвоночника вперед и в свою сторону (при двустороннем сокращении сгибает этот отдел позвоночника)	Мышечные ветви шейного сплетения
Длинная мышца головы	Поперечные отростки III-VI шейных позвонков	Нижняя поверхность базилярной части затылочной кости	Наклоняет голову вперед	Мышечные ветви шейного сплетения
Передняя прямая мышца головы	Передняя поверхность латеральной массы атланта	Нижняя поверхность базилярной части затылочной кости	Наклоняет голову вперед	Мышечные ветви шейного сплетения
Латеральная прямая мышца головы	Поперечный отросток атланта	Нижняя поверхность яремного отростка затылочной кости	Наклоняет голову в свою сторону	Мышечные ветви шейного сплетения

ПОВЕРХНОСТНЫЕ МЫШЦЫ ШЕИ

Подкожная мышца шеи (*m. platysma),* тонкая и плоская, мимическая, располагается непосредственно под кожей, начинается на поверхностной пластинке грудной фасции. Мышца идет кверху и медиально по переднебоковой стороне шеи, переходит на лицо и вплетается в жевательную фасцию, в мышцу, опускающую нижнюю губу и мышцу, опускающую угол рта (см. рис. 138).

Функции: приподнимает кожу шеи, предохраняя поверхностные вены от сдавления; тянет книзу угол рта.

Иннервация: лицевой нерв.

Кровоснабжение: поверхностная шейная артерия, лицевая артерия. **Грудино-ключично-сосцевидная мышца** (*m. sternocleidomasto-ideus)* начинается на передней поверхности рукоятки и на медиальном конце ключицы, направляется кверху и латерально, прикрепляется к сосцевидному отростку височной кости (см. рис. 139).

Функция: при двустороннем сокращении запрокидывает голову назад, при одностороннем наклоняет голову в свою сторону и поворачивает лицо в противоположную сторону. При фиксированной голове тянет грудную клетку кверху, способствуя вдоху.

Иннервация: добавочный нерв.

Кровоснабжение: грудино-ключично-сосцевидная артерия, затылочная артерия, верхняя щитовидная артерия.

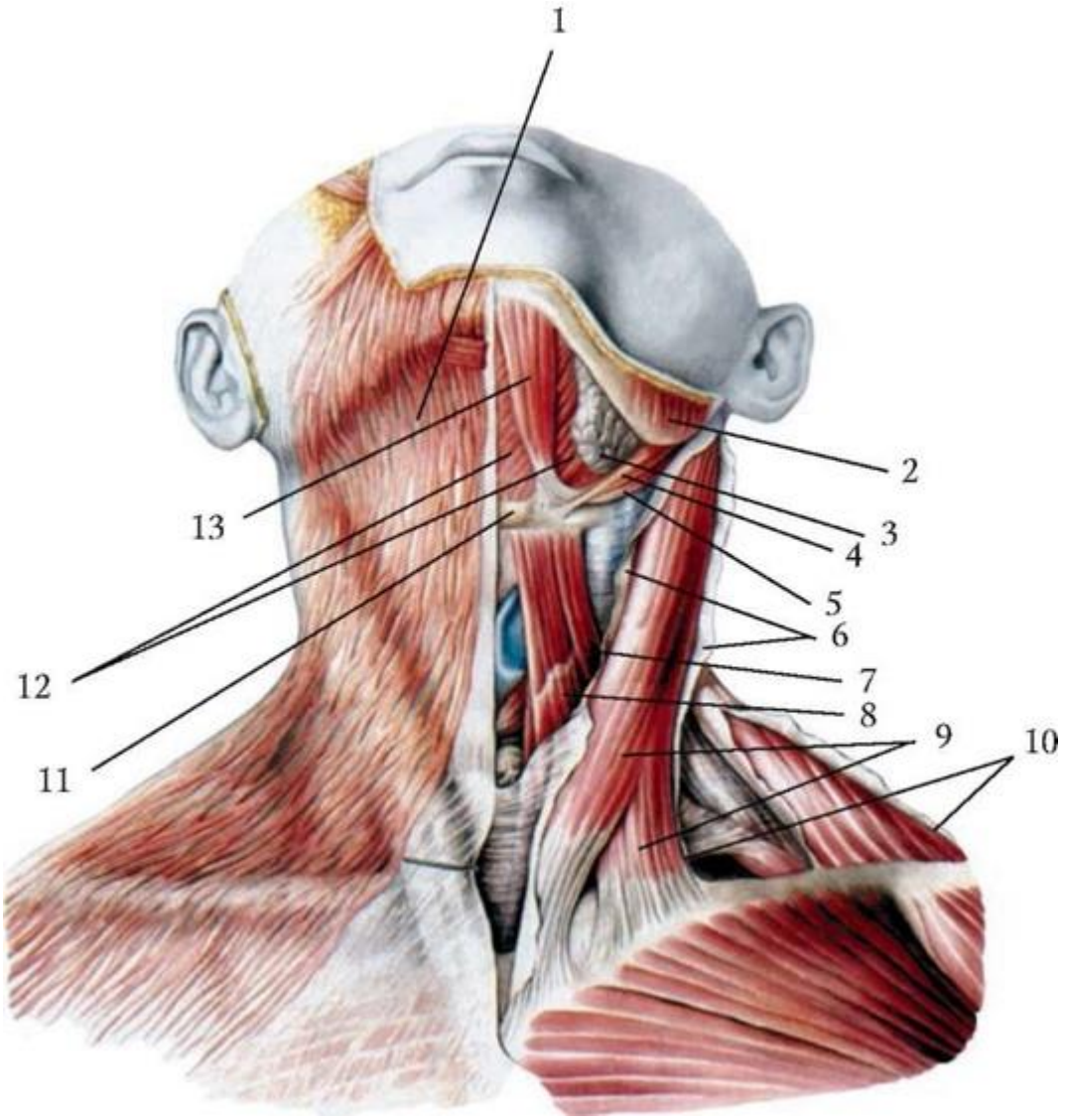

Рис. 138. Подкожная мышца шеи и грудино-ключично-сосцевидная мышцы (вид спереди; на левой стороне подкожная мышца шеи удалена): 1 - подкожная мышца шеи; 2 - жевательная мышца; 3 - поднижнечелюстная железа; 4 - шилоподъязычная мышца; 5 - заднее брюшко двубрюшной мышцы; 6 - шейная фасция (разрезана и отвернута); 7 - верхнее брюшко лопаточно-подъязычной мышцы; 8 - грудино-подъязычная мышца; 9 - грудино-ключично-сосцевидная мышца; 10 - шейная фасция (разрезана и отвернута); 11 - подъязычная кость; 12 - челюстно-подъязычная мышца; 13 - переднее брюшко двубрюшной мышцы

Источник KingMed.info

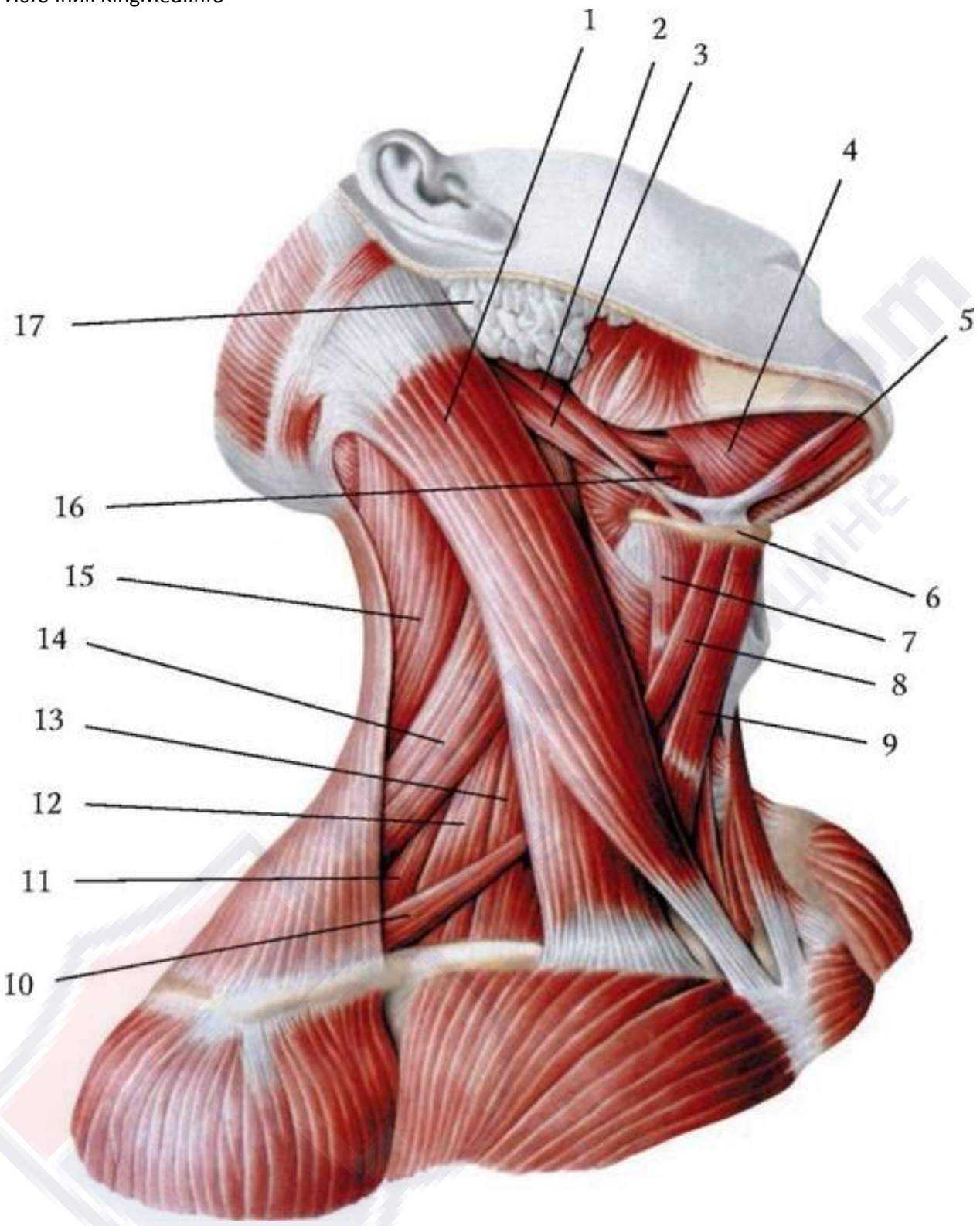

Рис. 139. Надподъязычные и другие мышцы шеи (вид справа; подкожная мышца шеи удалена): 1 - грудино-ключично-сосцевидная мышца; 2 - шилоподъязычная мышца; 3 - заднее брюшко двубрюшной мышцы; 4 - челюстно-подъязычная мышца; 5 - переднее брюшко двубрюшной мышцы; 6 - подъязычная кость; 7 - щитоподъязычная мышца; 8 - верхнее брюшко лопаточно-подъязычной мышцы; 9 - грудино-подъязычная мышца; 10 - нижнее брюшко лопаточно-подъязычной мышцы; 11 - задняя лестничная мышца; 12 - средняя лестничная мышца; 13 - передняя лестничная мышца; 14 - мышца, поднимающая лопатку; 15 - ременная мышца головы; 16 - подъязычно-язычная мышца; 17 - околоушная железа

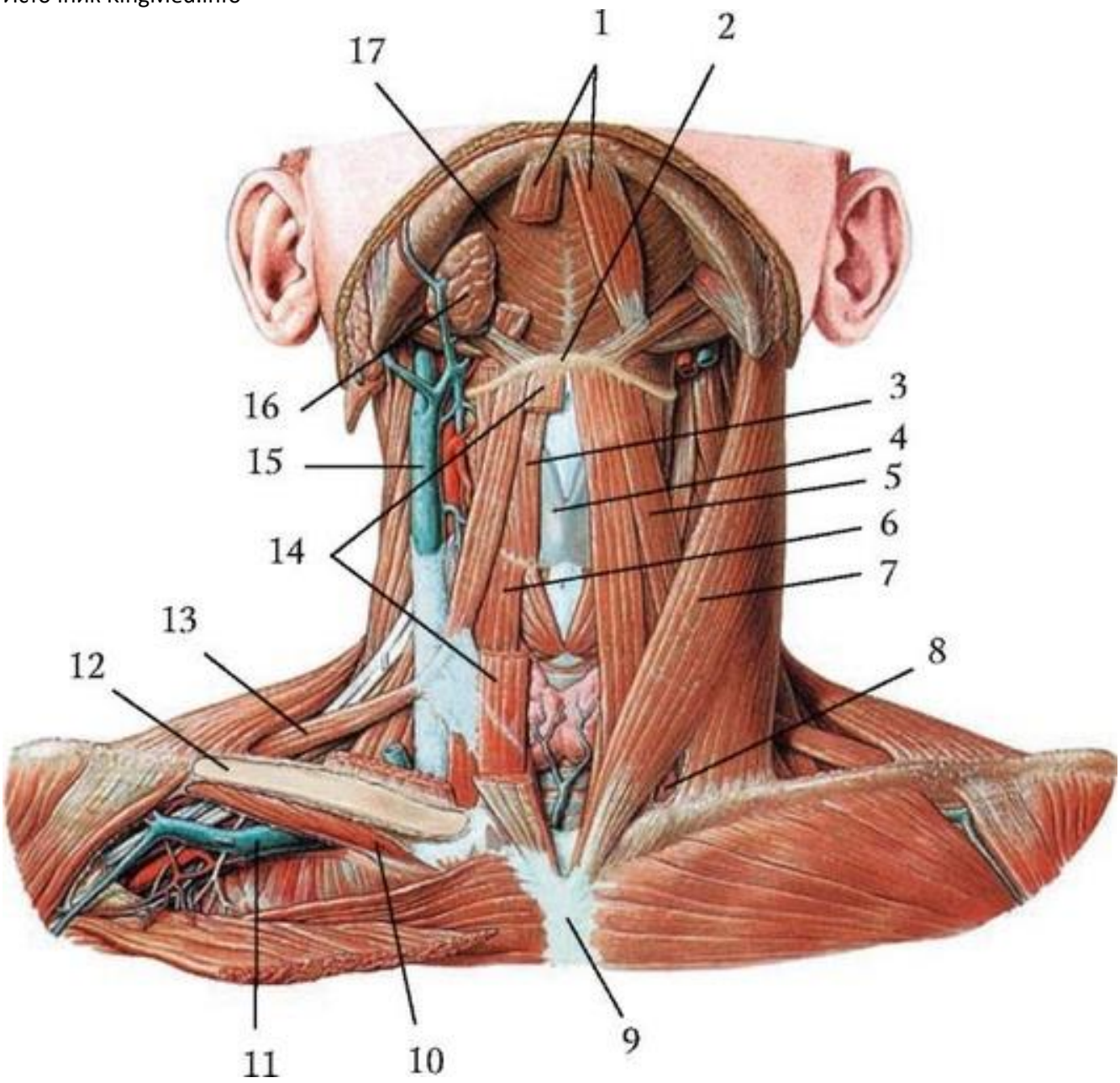

Рис. 140. Лопаточно-подъязычная, грудино-щитовидная, щитоподъязычная и другие мышцы шеи [вид спереди; на правой стороне удалены грудино-ключично-сосцевидная мышца и грудино-подъязычная мышца (средняя часть)]: 1 - переднее брюшко двубрюшной мышцы; 2 - подъязычная кость; 3 - щитоподъязычная мышца; 4 - щитовидный хрящ гортани; 5 - верхнее брюшко лопаточно-подъязычной мышцы; 6 - грудино-щитовидная мышца; 7 - грудино-ключично-сосцевидная мышца; 8 - малая надключичная ямка; 9 - грудина; 10 - подключичная мышца; 11 - подключичная вена; 12 - ключица; 13 - нижнее брюшко лопаточно-подъязычной мышцы; 14 - грудино-подъязычная мышца; 15 - внутренняя яремная вена; 16 - поднижнечелюстная железа; 17 - челюстно-подъязычная мышца

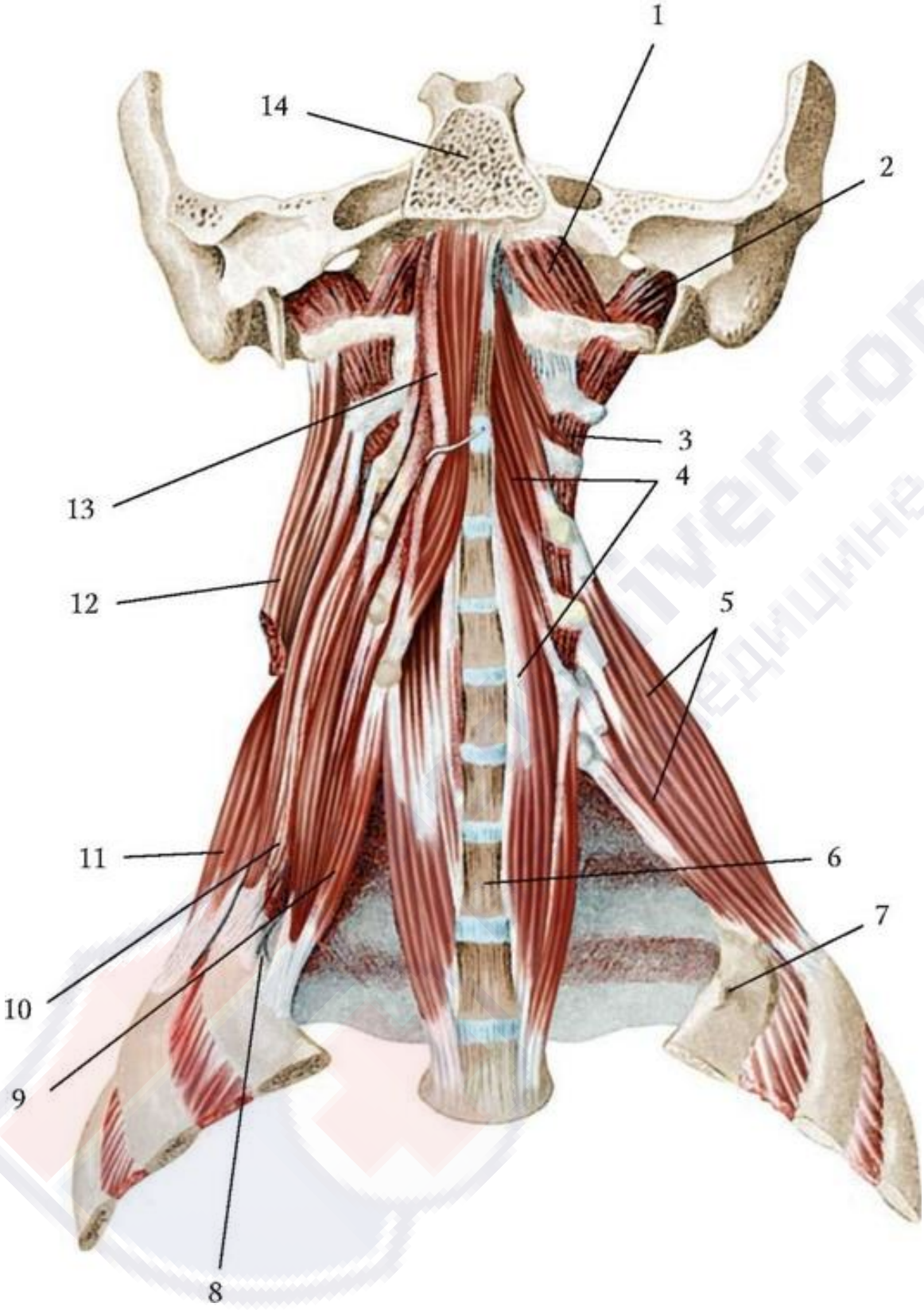

Рис. 141. Глубокие мышцы шеи (вид спереди): 1 - передняя прямая мышца головы; 2 - латеральная прямая мышца головы; 3 - передняя межпоперечная мышца; 4 - длинная мышца шеи; 5 - лестничные мышцы; 6 - позвоночный столб (шейный отдел); 7 - бугорок передней лестничной мышцы; 8 - межлестничное пространство; 9 - передняя лестничная мышца; 10 - средняя лестничная мышца; 11 - задняя лестничная мышца; 12 - мышца, поднимающая лопатку; 13 - длинная мышца головы; 14 - затылочная кость (базилярная часть)

Источник KingMed.info

НАДПОДЪЯЗЫЧНЫЕ МЫШЦЫ ШЕИ

Двубрюшная мышца *(m. digastricus)* имеет переднее и заднее брюшки (см. рис. 139). *Заднее брюшко* начинается на сосцевидном отростке височной кости, идет книзу и кпереди, прилежит к задней поверхности шилоподъязычной мышцы. Это брюшко внизу переходит в *промежуточное сухожилие,* прободающее шилоподъязычную мышцу, прикрепляется к телу и большому рогу подъязычной кости. Затем промежуточное сухожилие продолжается в *переднее брюшко,* идущее кверху и кпереди и прикрепляется к двубрюшной ямке нижней челюсти.

Функция: при двустороннем сокращении заднее брюшко тянет подъязычную кость кзади и кверху. При фиксированной подъязычной кости (сокращены подподъязычные мышцы) опускает нижнюю челюсть.

Иннервация: заднее брюшко - лицевой нерв, переднее брюшко - челюстно-подъязычный нерв (из нижнего альвеолярного нерва).
Кровоснабжение: подбородочная, затылочная, задняя ушная артерии.

Шилоподъязычная мышца (*m. stylohyoideus)* начинается на шиловидном отростке височной кости, идет кпереди и книзу, прикрепляется к телу подъязычной кости.

Функция: при одностороннем сокращении тянет подъязычную кость сверху, кзади и в свою сторону.

Иннервация: лицевой нерв.

Кровоснабжение: затылочная, лицевая артерии, подъязычная ветвь язычной артерии.

Челюстно-подъязычная мышца (*m. mylohyoideus),* уплощенная, начинается на челюстно-подъязычной линии нижней челюсти. Передние две трети пучков справа и слева идут поперечно, образуя при соединении сухожильный шов с такой же мышцей другой стороны. Задняя треть мышцы прикрепляется к телу подъязычной кости. Сверху к мышце прилежат подъязычная слюнная железа и подбородочно-подъязычная мышца, снизу - поднижнечелюстная железа и переднее брюшко двубрюшной мышцы.

Функция: при укрепленной нижней челюсти поднимает подъязычную кость (вместе с гортанью). При укрепленной подъязычной кости опускает нижнюю челюсть.

Иннервация: челюстно-подъязычный нерв (ветвь нижнего альвеолярного нерва).

Кровоснабжение: подъязычная, подбородочная артерии.

Подбородочно-подъязычная мышца *(m. geniohyoideus),* парная, расположена на верхней стороне челюстно-подъязычной мышцы, по бокам от срединной линии. Начинается на подбородочной ости, идет кзади и вниз, заканчивается на теле подъязычной кости.

Функции: при укрепленной нижней челюсти поднимает подъязычную кость (вместе с гортанью). При укрепленной подъязычной кости опускает нижнюю челюсть.

Иннервация: подъязычный нерв, мышечные ветви шейного сплетения. *Кровоснабжение:* подъязычная, подбородочная артерии.

ПОДПОДЪЯЗЫЧНЫЕ МЫШЦЫ

Лопаточно-подъязычная мышца (*m. omohyoideus)* имеет нижнее и верхнее брюшки. *Нижнее брюшко* начинается на верхнем крае лопатки и верхней поперечной ее связке, идет косо вверх и

вперед, проходит кнаружи от лестничных мышц. Под задним краем грудино-ключично-сосцевидной мышцы нижнее брюшко переходит в промежуточное сухожилие, за которым следует верхнее брюшко этой мышцы, прикрепляющееся к подъязычной кости.
Функции: при укрепленной подъязычной кости и двустороннем сокращении лопаточно-подъязычная мышца натягивает предтрахеальную пластинку шейной фасции, препятствуя сдавлению глубоких вен шеи. При укрепленной лопатке мышца тянет подъязычную кость вниз и кзади (на свою сторону).

Иннервация: мышечные ветви шейного сплетения (шейная петля).

Кровоснабжение: нижняя щитовидная, поверхностная шейная артерии.

Грудино-подъязычная мышца (*m. sternohyoideus)* начинается на задней стороне рукоятки грудины, грудинном конце ключицы и прикрепляется к подъязычной кости.

Функция: тянет подъязычную кость вниз.

Иннервация: мышечные ветви шейного сплетения (шейная петля).

Кровоснабжение: нижняя щитовидная, поверхностная шейная артерии.

Грудино-щитовидная мышца (*m. sternothyroideus)* начинается на задней стороне рукоятки грудины и на хряще I ребра, идет кверху, прикрепляется к косой линии щитовидного хряща.

Функция: тянет гортань книзу.

Иннервация: мышечные ветви шейного сплетения (шейная петля).

Кровоснабжение: нижняя щитовидная, поверхностная шейная артерии.

Щитоподъязычная мышца (*m. thyrohyoideus)* начинается на косой линии щитовидного хряща гортани, прикрепляется к телу и большому рогу подъязычной кости.

Функция: приближает подъязычную кость к гортани. При укрепленной подъязычной кости поднимает гортань.

Иннервация: мышечные ветви шейного сплетения (шейная петля).

Кровоснабжение: нижняя щитовидная, поверхностная шейная артерии.

Глубокие мышцы шеи (передней области) подразделяются на латеральную и медиальную группу. Латеральную группу образуют передняя, средняя и задняя лестничные мышцы, к медиальной (предпозвоночной) группе относят длинную мышцу шеи, длинную мышцу головы, переднюю и латеральную прямые мышцы головы (рис. 141). Все глубокие мышцы шеи иннервируются мышечными ветвями шейного сплетения.

ЛАТЕРАЛЬНАЯ ГРУППА

Передняя лестничная мышца (*m. scalenus anterior)* начинается на поперечных отростках III-VI шейных позвонков, идет вниз, прикрепляется к бугорку передней лестничной мышцы на I ребре.

Кровоснабжение: восходящая шейная артерия, нижняя щитовидная артерия.

Средняя лестничная мышца (*m. scalenus medius)* начинается на поперечных отростках II-VII шейных позвонков, идет латерально и вниз, прикрепляется к верхнему краю I ребра, кзади от борозды подключичной артерии.

Кровоснабжение: позвоночная артерия, глубокая шейная артерия.

Задняя лестничная мышца (m. *scalenus posterior)* начинается на задних бугорках поперечных отростков IV-VI шейных позвонков, идет вниз. Прикрепляется к верхнему краю II ребра.

Функции лестничных мышц: при укрепленном шейном отделе позвоночника они поднимают I и II ребра (грудную клетку). При укрепленной грудной клетке наклоняют шейный отдел позвоночника в свою сторону и кпереди.

Кровоснабжение: поперечная артерия шеи, глубокая шейная артерия.

МЕДИАЛЬНАЯ (ПРЕДПОЗВОНОЧНАЯ) ГРУППА МЫШЦ

Длинная мышца шеи (*m. longus colli)* имеет вертикальную, верхнюю и нижнюю косые части. *Вертикальная часть* начинается на передней поверхности тел трех нижних шейных и трех верхних грудных позвонков, идет кверху и прикрепляется к телам II-V шейных позвонков и к переднему бугорку атланта. *Нижняя косая часть* начинается на телах верхних грудных позвонков и прикрепляется к передним бугоркам поперечных отростков IV-V позвонков. *Верхняя косая часть* начинается на передних бугорках поперечных отростков III-IV шейных позвонков и прикрепляется к телу и переднему бугорку атланта.

Кровоснабжение: позвоночная и глубокая шейная артерии.

Длинная мышца головы (*m. longus capitis)* начинается на передних бугорках поперечных отростков III-VI шейных позвонков, идет вверх и медиально и прикрепляется к базилярной части затылочной кости.
Кровоснабжение: позвоночная и глубокая шейная артерии.

Передняя прямая мышца головы *(m. rectus capitis anterior)* начинается на передней дуге атланта и прикрепляется к базилярной части затылочной кости.

Латеральная прямая мышца головы (*m. rectus capitis lateralis)* начинается на поперечном отростке атланта, прикрепляется к латеральной части затылочной кости.

Кровоснабжение прямой и латеральной передних мышц головы: затылочная и позвоночная артерии.

Функция мышц медиальной (предпозвоночной) группы: при двустороннем сокращении наклоняют голову (шейный отдел позвоночника) вперед, при одностороннем сокращении наклоняют голову в свою сторону и кпереди.

ФАСЦИИ ШЕИ

Различают **шейную фасцию** (фасцию шеи), имеющую поверхностную, предтрахеальную и предпозвоночную пластинки (рис. 142). *Поверхностная пластинка* располагается под кожей шеи, прикрепляется к подъязычной кости и продолжается вверх кпереди от надподъязычных мышц. Эта пластинка, покрывающая грудино-ключично-сосцевидные и трапециевидные мышцы, срастается с соединительнотканной капсулой подъязычной слюнной железы, в области нижней челюсти - с жевательной фасцией и капсулой околоушной слюнной железы (рис. 143). В задних отделах шеи поверхностная пластинка шейной фасции срастается с выйной связкой, вверху прикрепляется к наружному затылочному выступу и к верхней выйной линии, а внизу переходит в фасцию спины. *Предтрахеальная пластинка (лопаточно-ключичный апоневроз,* или парус Рише) вместе с заключенными в нее мышцами напоминает по форме трапецию, чьи границы соответствуют местам ее прикрепления к анатомическим структурам боковых отделов шеи.

Источник KingMed.info
Вверху прикрепляется к подъязычной кости, внизу - к задней стороне грудины и ключицы. Справа и слева предтрахеальная пластинка срастается с соединительнотканным влагалищем сосудисто-нервного пучка шеи (общая сонная артерия, внутренняя яремная вена и блуждающий нерв), с поверхностной пластинкой шейной фасции. Позади предтрахеальной пластинки расположены гортань и щитовидная железа, шейная часть трахеи, впереди - поверхностная пластинка шейной фасции и подкожная мышца шеи, отделяющие кожу от внутренних органов шеи.

Предпозвоночная пластинка, находящаяся позади глотки и пищевода, покрывает спереди лестничные, длинные мышцы головы и шеи, передние и латеральные прямые мышцы головы. Вверху предпозвоночная пластинка прикрепляется к наружному основанию черепа (позади глоточного бугорка), по бокам - к поперечным отросткам шейных позвонков и образует фасциальные чехлы (футляры) для лестничных мышц. Внизу предпозвоночная пластинка прикрепляется вместе с лестничными мышцами к I и II ребрам и переходит во внутригрудную фасцию. В задней области шеи, между ее мышцами, находятся пластинки *выйной фасции (fascia nuchae)*.

ОБЛАСТИ И ТРЕУГОЛЬНИКИ ШЕИ

Верхней границей **шеи** служит нижний край и угол нижней челюсти, нижний край наружного слухового прохода, сосцевидный отросток, верхняя выйная линия. Нижней границей шеи служит линия, проведенная по яремной вырезке грудины, ключицам, вершине акромиального отростка лопатки и условной линии, соединяющей акромион с остистым отростком VII шейного позвонка. Фронтальная плоскость, проходящая через сосцевидный отросток и акромион, разделяет шею на передний отдел и задний отдел (выйную область). **Задняя (выйная) область** состоит из хорошо развитых мышц, покрывающих позвонки. В **передней области шеи** (собственно шея) расположены ее органы, сосуды и нервы. **Переднюю (медиальную)** и **латеральную области шеи,** а также **грудино-ключично-сосцевидную область** подразделяют с учетом топографо-анатомических особенностей на менее крупные области (треугольники) (рис. 144).

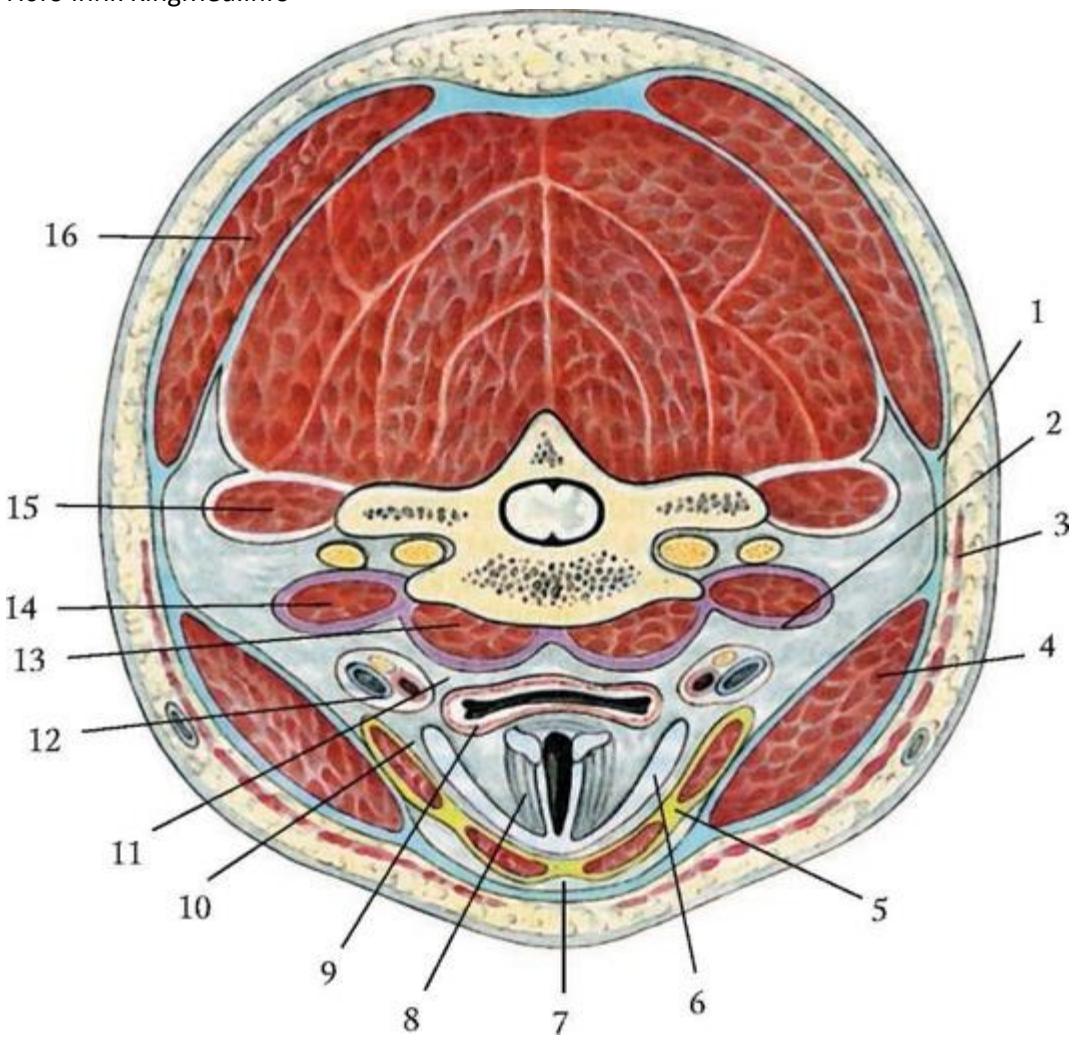

Рис. 142. Расположение пластинок шейной фасции по отношению к мышцам и органам шеи (вид сверху; поперечный разрез на уровне голосовых мышц): 1 - поверхностная пластинка шейной фасции; 2 - предпозвоночная пластинка шейной фасции; 3 - подкожная мышца шеи; 4 - грудино-ключично-сосцевидная мышца; 5 - предтрахеальная пластинка шейной фасции; 6 - щитовидный хрящ гортани; 7 - нагрудинное пространство; 8 - голосовая мышца; 9 - глотка; 10 - предвисцеральное пространство; 11 - позадивисцеральное пространство; 12 - основной сосудисто-нервный пучок шеи; 13 - длинная мышца шеи; 14 - передняя лестничная мышца; 15 - задняя лестничная мышца; 16 - трапециевидная мышца

Грудино-ключично-сосцевидная область. Границы области соответствуют расположению грудино-ключично-сосцевидной мышцы. Под тонкой и подвижной кожей за слоем подкожной клетчатки располагается поверхностная пластинка шейной фасции, чьи листки покрывают с обеих сторон грудино-ключично-сосцевидную мышцу. На поверхности этой мышцы почти вертикально и чуть косо вниз идет наружная яремная вена. В нижнем отделе области, следуя по наружному краю грудино-ключично-сосцевидной мышцы, эта вена поворачивает в медиальную сторону и впадает в подключичную или внутреннюю яремную вену. Из-под наружного края грудино-ключично-сосцевидной мышцы выходят ветви шейного сплетения: малый затылочный, большой ушной нервы, поперечный нерв шеи и надключичные нервы. В грудино-ключично-сосцевидной области под одноименной мышцей сверху вниз проходит внутренняя сонная артерия.

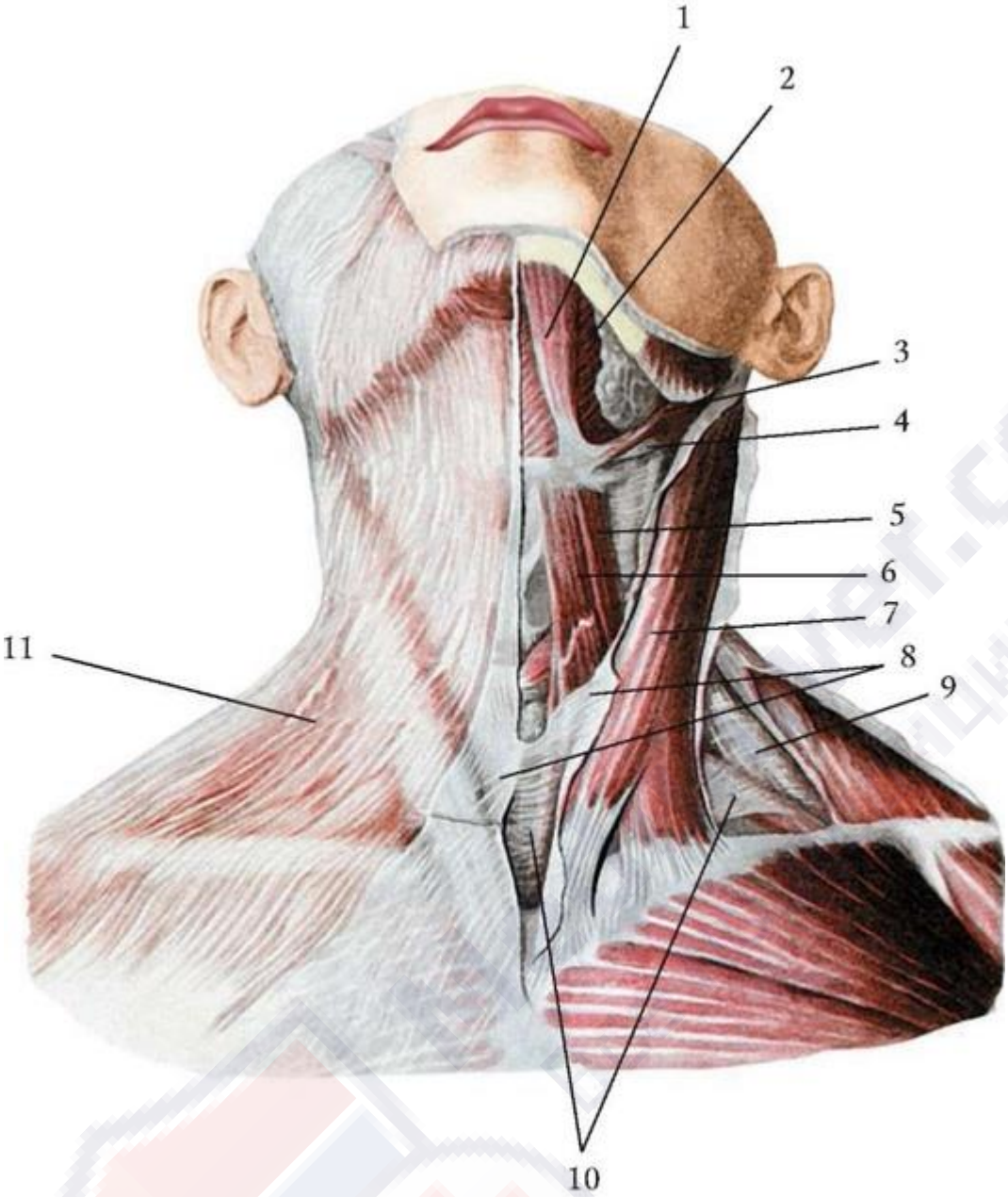

Рис. 143. Поверхностная пластинка шейной фасции (частично удалена) и другие листки шейной фасции (вид спереди): 1 - переднее брюшко двубрюшной мышцы; 2 - челюстно-подъязычная мышца; 3 - шилоподъязычная мышца; 4 - заднее брюшко двубрюшной мышцы; 5 - лопаточно-подъязычная мышца (верхнее брюшко); 6 - грудино-подъязычная мышца; 7 - грудино-ключично-сосцевидная мышца; 8 - поверхностная пластинка шейной фасции; 9 - предпозвоночная пластинка шейной фасции; 10 - предтрахеальная пластинка шейной фасции; 11 - подкожная мышца шеи

На уровне верхнего края щитовидного хряща гортани внутренняя яремная вена смещается кнаружи. Возле крупных сосудов и нервов под этой пластинкой шейной фасции расположены латеральные лимфатические узлы шеи, симпатический ствол, от которого кнаружи и вверх отходят соединительные ветви к шейному сплетению и блуждающий нерв.

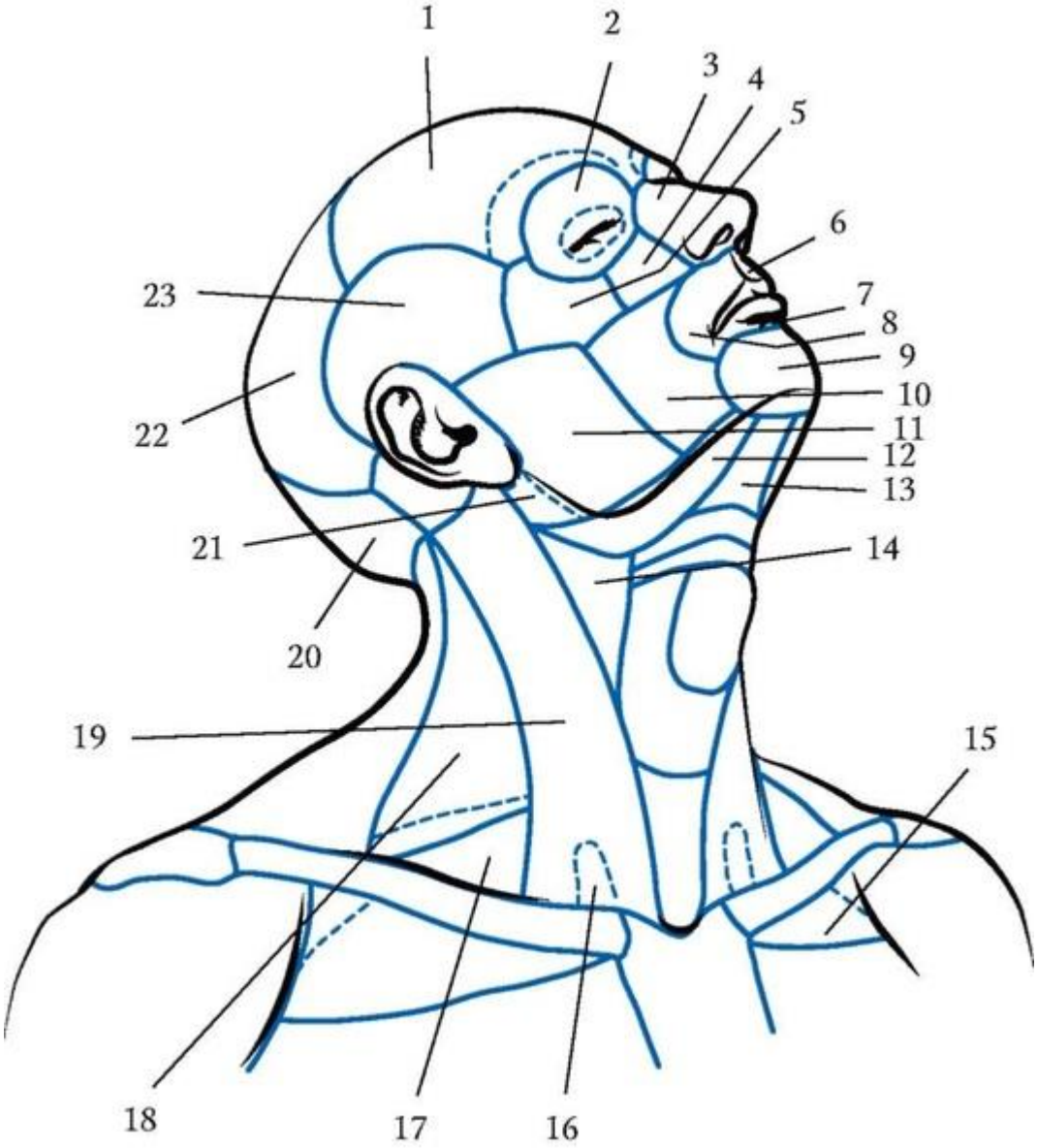

Рис. 144. Области и треугольники шеи и головы (вид справа и спереди): 1 - лобная область; 2 - глазничная область; 3 - носовая область; 4 - подглазничная область; 5 - скуловая область; 6 - верхняя губная область; 7 - нижняя губная область; 8 - ротовая область; 9 - подбородочная область; 10 - щечная область; 11 - околоушно-жевательная область; 12 - поднижнечелюстной треугольник; 13 - подподбородочная область шеи; 14 - сонный треугольник; 15 - подключичная область; 16 - малая надключичная ямка; 17 - лопаточно-ключичный треугольник (большая надключичная ямка); 18 - латеральная область шеи; 19 - грудино-ключично-сосцевидная область; 20 - затылочная область; 21 - занижнечелюстная область; 22 - теменная область; 23 - височная область

В пределах этой области на уровне второго шейного позвонка формируется верхний гортанный нерв, идущий позади внутренней сонной артерии. На уровне II-III шейных позвонков располагаются верхний узел симпатического ствола, от которого отходят многочисленные ветви.

В нижних отделах грудино-ключично-сосцевидной области, кпереди от внутренней яремной вены и ее нижней луковицы, располагаются нижняя часть грудино-подъязычной мышцы и грудино-щитовидная мышца. Позади нижней луковицы внутренней яремной вены проходит подключичная артерия, в рыхлой клетчатке располагается блуждающий нерв, кнутри от вены

лежит общая сонная артерия. Латеральнее внутренней яремной вены, по передней поверхности передней лестничной мышцы сверху вниз проходит диафрагмальный нерв, который между подключичными артерией и веной спускается в грудную полость. В глубоких отделах этой области находятся предлестнич-ное и межлестничное пространства (щели). В **предлестничном пространстве** между передней лестничной и грудино-ключично-сосцевидной мышцами проходит подключичная вена, а между передней и средней лестничными мышцами **(межлестничное пространство)** расположены подключичная вена и плечевое сплетение. В нижней части предлестничного пространства при соединении внутренней яремной и подключичной вен образуются венозный угол, куда впадают лимфатические протоки и стволы.

Треугольники шеи

Подподбородочный треугольник находится в надподъязычной области шеи. По бокам он ограничен передними брюшками двубрюшных мышц, основанием треугольника служит подъязычная кость. Под тонкой, подвижной кожей находится хорошо развитая клетчатка. У вершины треугольника пучки правой и левой подкожных мышц шеи наслаиваются друг на друга. В клетчатке возле челюстно-подъязычной мышцы располагаются 1-2 под-подбородочных лимфатических узла. По срединной линии шеи пучки правой и левой челюстно-подъязычных мышц соединяются, образуют шов. Под челюстно-подъязычной мышцей расположена подбородочно-подъязычная мышца, а глубже - подбородочно-язычная мышца, к которой снаружи и сзади прилежит подъязычно-язычная мышца. В подподбородочный треугольник из поднижнечелюстного треугольника в промежутке между передним брюшком двубрюшной мышцы и челюстно-подъязычной мышцами выходит под-подбородочная артерия. Возле этой артерии и одноименной вены расположен челюстно-подъязычный нерв (из нижнего альвеолярного нерва), поступающий в подподбородочный треугольник ниже места прикрепления челюстно-подъязычной мышцы к внутренней поверхности нижней челюсти.
Поднижнечелюстной треугольник располагается в передней области шеи. Он сверху ограничен телом нижней челюсти, внизу - передним и задним брюшками двубрюшной мышцы. В области нижнего угла этого треугольника находится **язычный треугольник,** который спереди ограничен задним краем челюстно-подъязычной мышцы, сзади и снизу - задним брюшком двубрюшной мышцы, сверху - подъязычным нервом. В пределах почти всего поднижнечелюстного треугольника (кроме верхнелатерального его угла) под тонкой и подвижной кожей расположена верхняя часть подкожной мышцы шеи. Через эту мышцу проходят шейная ветвь лицевого нерва и верхняя ветвь поперечного нерва шеи, которые на уровне подъязычной кости в клетчатке соединяются и образуют поверхностную шейную петлю. В пределах поднижнечелюстного треугольника располагается поднижнечелюстная слюнная железа. В промежутке между челюстно-подъязычной и подъязычно-язычной мышцами (дно поднижнечелюстного треугольника) в клетчатку дна полости рта проходят выводной проток поднижнечелюстной железы, подъязычный нерв и язычная вена. У задней границы этого треугольника в лицевую вену впадает занижне-челюстная вена. Под краем нижней челюсти проходит начальная часть лицевой артерии, отдающей подподбородочную артерию в промежуток между челюстно-подъязычной мышцей и передним брюшком двубрюшной мышцы. Язычную артерию и вену, расположенные в области язычного треугольника (Пирогова), разделяет подъязычно-язычная мышца. Язычная артерия расположена здесь на стенке глотки. В поднижнечелюстном треугольнике также расположены одноименные лимфатические узлы.

Лопаточно-трахеальный треугольник расположен в нижней части передней области шеи. Снизу и сзади он ограничен передним краем грудино-ключично-сосцевидной мышцы, латерально и сверху - верхним брюшком лопаточно-подъязычной мышцы, медиально -

передней срединной линией. Под тонкой и подвижной кожей располагается рыхлая подкожная клетчатка. Подкожная мышца шеи занимает верхнелатеральные отделы треугольника, в средней его части (выше яремной вырезки грудины) эта мышца отсутствует. Здесь трахея прикрыта только кожей, поверхностной и предтрахеальной пластинками шейной фасции. Над грудиной также находится *надгрудинное межфасциальное клетчаточное пространство,* в котором правая и левая передние яремные вены, соединяясь, образуют яремную венозную дугу. В пределах лопаточно-трахеального треугольника располагаются щитовидная и паращитовидные железы, гортань, трахея, шейная часть пищевода.

Сонный треугольник располагается в подподъязычной области шеи, он ограничен медиально верхним брюшком лопаточно-подъязычной мышцы, латерально - грудино-ключично-сосцевидной мышцей, сверху - задним брюшком двубрюшной мышцы. Под кожей находятся подкожная клетчатка и подкожная мышца шеи, поверхностная пластинка шейной фасции, глубже - рыхлая клетчатка, где проходят шейная ветвь лицевого нерва, верхняя ветвь поперечного нерва шеи, а также расположен окруженный фасциальным листком (влагалищем) основной *сосудисто-нервный пучок шеи* (общая сонная артерия, внутренняя яремная вена, блуждающий нерв). В этом влагалище также располагаются глубокие лимфатические узлы шеи. При этом вена и ее притоки расположены более поверхностно, общая сонная артерия лежит глубже. Позади внутренней яремной вены располагается яремный лимфатический ствол, формирующийся из выносящих лимфатических сосудов глубоких шейных лимфатических узлов. На уровне верхнего края щитовидного хряща во внутреннюю яремную вену впадает лицевая вена. Общая сонная артерия лежит по линии, идущей вниз от угла, образованного верхним брюшком лопаточно-подъязычной мышцы и грудино-ключично-сосцевидной мышцей. На передней стенке этой артерии, кнаружи от ее соединительнотканного влагалища, косо располагается верхний корешок шейной петли (образован ветвями I-III спинномозговых нервов), он соединяется здесь с подъязычным нервом, образуя глубокую шейную петлю. Верхний гортанный нерв пересекает сонный треугольник в косопоперечном направлении и позади наружной сонной артерии разделяется на наружную и внутреннюю ветви. Внутренняя ветвь (чувствительная) имеет поперечное направление, вместе с верхними гортанными артерией и веной проходит через боковую часть щитоподъязычной мембраны. Наружная ветвь (двигательная) расположена медиальнее от этих сосудов. Добавочный нерв в сонном треугольнике обнаруживается при значительном отведении кнаружи грудино-ключично-сосцевидной мышцы. В глубокой части сонного треугольника, медиальнее передних бугорков поперечных отростков шейных позвонков, проходит шейный отдел симпатического ствола.

Латеральный треугольник шеи, расположенный позади грудино-ключично-сосцевидной мышцы и впереди трапециевидной мышцы, подразделяется на меньший *лопаточно-ключичный* и больший *лопаточно-трапециевидный треугольники.* В области латерального треугольника шеи кожа тонкая и подвижная, подкожная мышца шеи имеется лишь в передненижней части этого треугольника. В подкожной клетчатке латерального треугольника шеи сверху вниз проходят средний, промежуточный и латеральный надключичные нервы (чувствительные ветви шейного сплетения). В подкожной клетчатке располагаются поверхностные лимфатические узлы шеи, прилежащие к наружной яремной вене. Вдоль заднего края грудино-ключично-сосцевидной мышцы поднимается кверху малый затылочный нерв.

Лопаточно-трапециевидный треугольник ограничен передним краем трапециевидной мышцы, нижним брюшком лопаточно-подъязычной мышцы и задним краем грудино-ключично-сосцевидной мышцы. В клетчатке здесь проходит добавочный нерв и рядом с ним лежат

добавочные лимфатические узлы. Между передней и средней лестничными мышцами (в межлестничном промежутке) расположено плечевое сплетение.

Лопаточно-ключичный треугольник *(большая надключичная ямка)* ограничен снизу ключицей, сверху - нижним брюшком лопаточно-подъязычной мышцы, спереди - задним краем грудино-ключично-сосцевидной мышцы. В области этого треугольника располагаются подключичные артерия и вена, нервы плечевого сплетения (надключичная часть). Чуть выше ключицы определяются надлопаточная, поверхностная шейная артерии и поперечная артерия шеи. Поверхностная шейная и надлопаточная артерии проходят позади верхнего края ключицы и стволов плечевого сплетения, а поперечная артерия шеи - между стволами этого сплетения. Возле поверхностной шейной артерии и надлопаточной артерии расположены лимфатические узлы (нижние глубокие латеральные шейные). Подключичная вена проходит в предлестничном промежутке.

КЛЕТЧАТОЧНЫЕ ПРОСТРАНСТВА ШЕИ

В области шеи имеется ряд клетчаточных пространств, чья анатомия представляет существенный интерес с практической точки зрения (пути распространения гнойных процессов и др.). **Надгрудинное межфасциальное клетчаточное пространство** располагается между поверхностной и пред-трахеальной пластинками шейной фасции, над яремной вырезкой грудины, где проходит яремная венозная дуга. Это клетчаточное пространство образует позади нижнего отдела грудино-ключично-сосцевидной мышцы справа и слева слепо заканчивающееся выпячивание (нагрудино-ключично-сосцевидный слепой мешок Грубера), справа и слева простирающийся до латерального края этих мышц.

Между внутренними органами шеи (щитовидной железой, гортанью и трахеей) сзади и предтрахеальной пластинкой спереди имеется **предтрахеальное (предвисцеральное) клетчаточное пространство,** которое вдоль передней поверхности трахеи сообщается с передним средостением. **Позадивнутрен-ностное (позадивисцеральное) клетчаточное пространство** находится между предпозвоночной пластинкой шейной фасции сзади и глоткой и пищеводом спереди. Это пространство продолжается в заднее средостение.

Межлестничный промежуток *(spatium interscalenum)* расположен между передней и средней лестничными мышцами, содержит плечевое сплетение и подключичную артерию. **Предлестничный промежуток** *(spatium antescalenum)* находится кпереди от передней лестничной мышцы, в нем проходит подключичная вена.

Поднижнечелюстное клетчаточное пространство залегает в поднижнечелюстном треугольнике шеи. Это пространство ограничено снаружи внутренней поверхностью нижней челюсти, сверху - челюстно-подъязычной мышцей, а снизу - поверхностной пластинкой шейной фасции, она покрывает снизу челюстно-подъязычную мышцу и образует футляр для поднижнечелюстной железы. Крючковидный отросток этого футляра проникает в область над челюстно-подъязычной мышцей. В этом клетчаточном пространстве кроме поднижнечелюстной железы расположены лицевые артерия и вена, челюстно-подъязычный нерв, поднижнечелюстные лимфатические сосуды и поднижнечелюстные лимфатические узлы. Это пространство сообщается с боковым клетчаточным пространством полости рта.
Подподбородочный межмышечный промежуток лежит между передними брюшками двубрюшных мышц в области подподбородочного треугольника шеи. В этом пространстве находятся притоки передней яремной вены, подпод-бородочные лимфатические сосуды и узлы.

ВАРИАНТЫ И АНОМАЛИИ МЫШЦ ШЕИ

Подкожная мышца шеи может иногда отсутствовать. **Грудино-ключично-сосцевидная мышца** иногда также полностью отсутствует, при этом имеется добавочная ключично-сосцевидная мышца, прикрепляющаяся к верхней выйной линии. У **двубрюшной мышцы** одно из брюшек может отсутствовать. Каждая из **над-** и **подподъязычных мышц** шеи могут быть раздвоены и соединяться с соседними мышцами. **Лестничные мышцы** могут иметь индивидуальные анатомические особенности, любая из мышц этой группы может отсутствовать или расщепляться на две части, срастаться с соседними мышцами.

Вопросы для повторения и самоконтроля

1. Какие мышцы шеи являются по происхождению производными мезенхимы первой, второй висцеральных дуг, жаберных дуг, вентральных отделов миотомов?

2. На какие группы подразделяются поверхностные мышцы шеи?

3. Назовите мышцы надподъязычной и подподъязычной групп.

4. Перечислите предпозвоночные мышцы шеи, назовите места их начала и прикрепления, функции.

5. Назовите пластинки шейной фасции.

6. Назовите клетчаточные пространства шеи.

МЫШЦЫ И ФАСЦИИ ГОЛОВЫ

Мышцы головы подразделяют на мимические и жевательные.

МИМИЧЕСКИЕ МЫШЦЫ

Мимические мышцы, или **мышцы лица** *(musculi faciales),* расположены непосредственно под кожей, не покрыты фасцией, ориентированы относительно естественных отверстий головы (лица) (рис. 145, 146). Эти мышцы подразделяют на мышцы свода черепа, мышцы, окружающие глазную щель, мышцы, окружающие отверстия носа, мышцы, окружающие ротовую щель, и мышцы ушной раковины (табл. 20). Все мимические мышцы иннервирует лицевой нерв.
Таблица 20. Мимические мышцы

Мышцы	Начало	Прикрепление	Функция
Мышцы свода черепа			
Затылочно-лобная (надчерепная мышца)			
Затылочное брюшко	Наивысшая выйная линия, основание сосцевидного отростка височной кости	Сухожильный шлем	Тянет сухожильный шлем (кожу волосистой части головы) кзади
Лобное брюшко	Сухожильный шлем	Кожа бровей	Поднимает брови, образует поперечные складки на коже лба
Височно-теменная мышца	Сухожильный шлем	Основание ушной раковины	Рудиментарная
Мышца, сморщивающая бровь	Медиальная часть надбровной дуги	Кожа бровей	Сближает брови, образует вертикальные складки над переносьем
Мышца гордецов	Носовая кость	Кожа между бровями	Образует поперечные складки над переносьем
Мышцы, окружающие глазную щель			
Круговая мышца глаза			

Глазничная часть	Носовая часть лобной кости, лобный отросток верхнечелюстной кости, медиальная связка века	Окружает глазную щель, располагается на костном крае глазницы, прикрепляется около своего начала	Зажмуривает глаз
Вековая часть	Медиальная связка века	Латеральная связка века	Смыкает веки

Окончание табл. 20

Мышцы	**Начало**	**Прикрепление**	**Функция**
Слезная часть	Слезная кость	Стенка слезного мешка	Расширяет слезный мешок
Мышцы, окружающие носовое отверстие			
Носовая мышца			
Поперечная часть	Верхнечелюстная кость, выше и латеральнее верхних резцов	Апоневроз спинки носа	Суживает ноздри
Крыльная часть	Верхнечелюстная кость, латеральнее верхних резцов	Кожа крыла носа	Опускает крыло носа
Мышца, опускающая перегородку носа	Верхнечелюстная кость, над медиальным резцом	Хрящевая часть перегородки носа	Опускает перегородку носа
Мышцы, окружающие ротовую щель			
Круговая мышца рта	Щечная мышца, кожа области углов рта	Кожа и слизистая оболочка верхней и нижней губ	Закрывает ротовое отверстие (губная часть), выдвигает губы вперед (краевая часть)
Мышца, опускающая угол рта	Основание нижней челюсти	Кожа угла рта	Тянет угол рта книзу
Мышца, опускающая нижнюю губу	Основание нижней челюсти	Кожа и слизистая оболочка нижней губы	Тянет нижнюю губу вниз
Подбородочная мышца	Стенки альвеол нижних резцов	Кожа подбородка	Поднимает кожу подбородка
Щечная мышца	Верхнечелюстная кость, нижняя челюсть, крыловидно-нижнечелюстной шов	Круговая мышца рта	Укрепляет щеку, тянет угол рта кзади
Мышца, поднимающая верхнюю губу	Подглазничный край верхнечелюстной кости	Кожа верхней губы	Поднимает верхнюю губу
Большая и малая скуловые мышцы	Скуловая кость	Угол рта	Поднимает угол рта, углубляет носогуб-ную складку
Мышца, поднимающая угол рта	Клыковая ямка верхнечелюстной кости	Угол рта	Поднимает угол рта
Мышца смеха	Жевательная фасция	Кожа угла рта	Растягивает ротовую щель, образует ямочку на щеке
Мышцы ушной раковины			
Передняя ушная мышца	Височная фасция и сухожильный шлем	Кожа ушной раковины	Тянет ушную раковину вперед
Верхняя ушная мышца	Сухожильный шлем	Хрящ ушной раковины	Тянет ушную раковину вверх
Задняя ушная мышца	Сосцевидный отросток височной кости	Хрящ ушной раковины	Тянет ушную раковину кзади

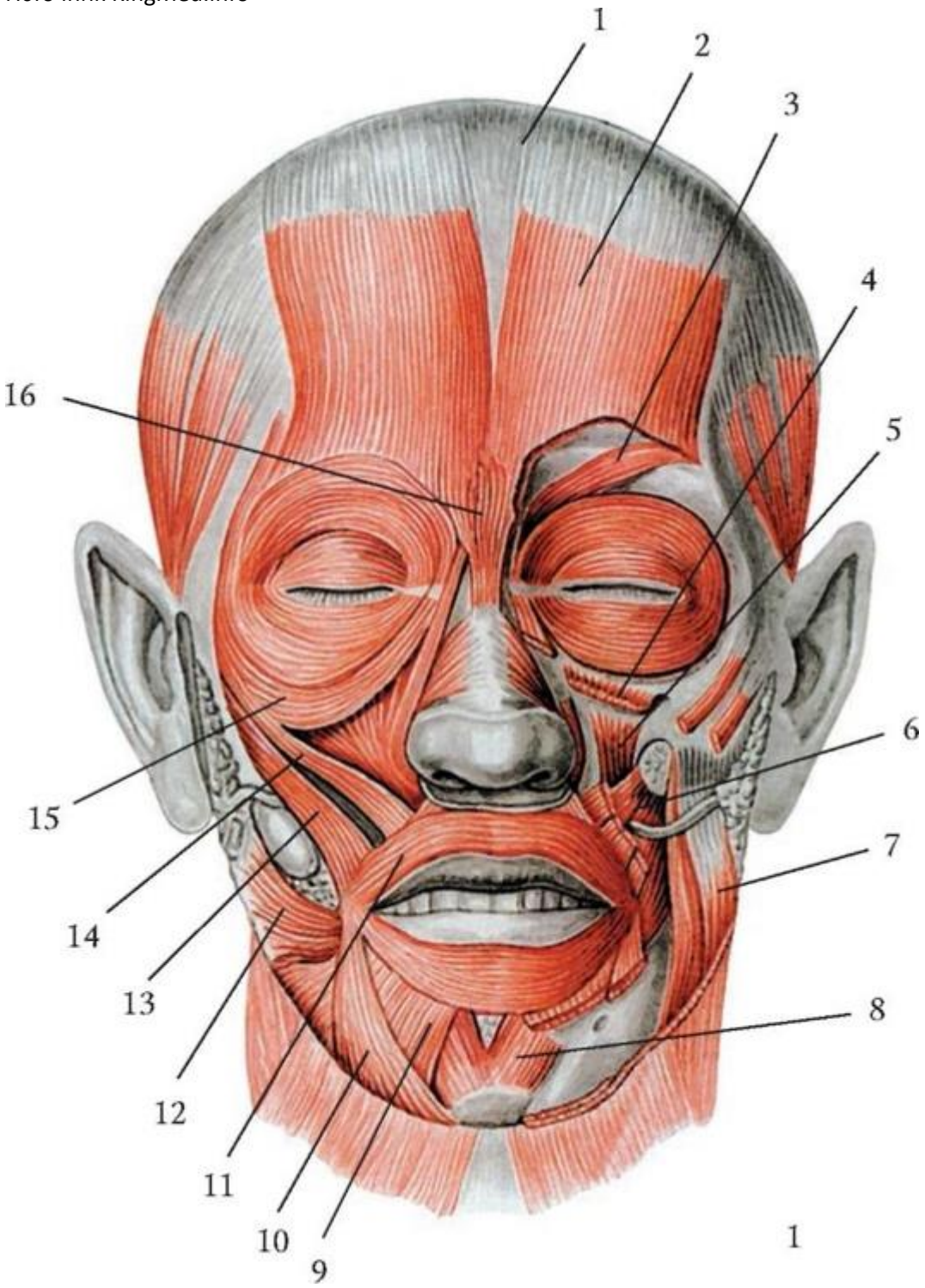

Рис. 145. Мимические мышцы (мышцы лица) (вид спереди): 1 - сухожильный шлем; 2 - лобное брюшко затылочно-лобной мышцы; 3 - мышца, сморщивающая бровь; 4 - мышца, поднимающая верхнюю губу; 5 - мышца, поднимающая угол рта; 6 - щечная мышца; 7 - жевательная мышца; 8 - подбородочная мышца; 9 - мышца, опускающая нижнюю губу; 10 - мышца, опускающая угол рта; 11 - круговая мышца рта; 12 - мышца смеха; 13 - большая скуловая мышца; 14 - малая скуловая мышца; 15 - круговая мышца глаза; 16 - мышца гордецов

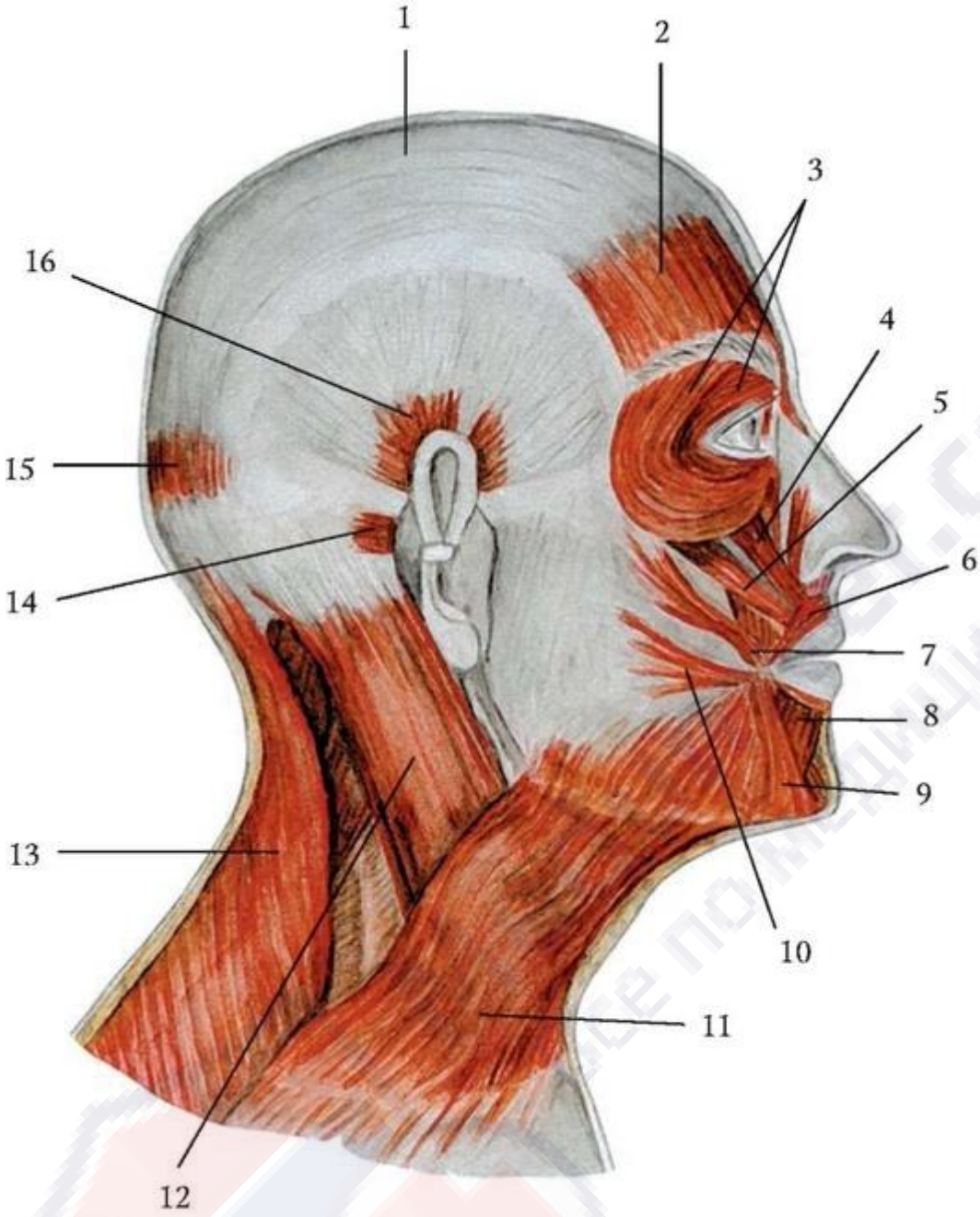

Рис. 146. Мимические мышцы (вид справа): 1 - сухожильный шлем (надчерепной апоневроз); 2 - лобное брюшко затылочно-лобной мышцы; 3 - круговая мышца глаза; 4 - мышца, поднимающая верхнюю губу; 5 - мышца, поднимающая угол рта; 6 - круговая мышца рта; 7 - большая скуловая мышца; 8 - мышца, опускающая нижнюю губу; 9 - мышца, опускающая угол рта; 10 - мышца смеха; 11 - подкожная мышца шеи; 12 - грудино-ключично-сосцевидная мышца; 13 - трапециевидная мышца; 14 - задняя ушная мышца; 15 - затылочное брюшко затылочно-лобной мышцы; 16 - верхняя ушная мышца

МЫШЦЫ СВОДА ЧЕРЕПА

Затылочно-лобная мышца (*m. occipitofrontalis)* покрывает крышу черепа, имеет затылочное и лобное брюшки. *Затылочное брюшко* начинается на наивысшей выйной линии, основании сосцевидного отростка, идет вверх, переходит в апоневроз - *сухожильный шлем (galea aponeurotica)*, откуда начинается *лобное брюшко,* заканчивающееся в коже бровей.

Функция: затылочное брюшко тянет кожу головы кзади, создавая опору для лобного брюшка. При сокращении лобного брюшка кожа лба образует поперечные складки, брови поднимаются, придавая лицу выражение удивления.

Кровоснабжение: затылочная, задняя ушная, поверхностная височная и надглазничная артерии.
Височно-теменная мышца (m. *temporoparietal)* находится на латеральной стороне черепа. Отдельные мышечные пучки идут от хряща ушной раковины вверх, расходятся радиально, прикрепляются к боковым отделам сухожильного шлема.

Функция мышцы незначительная.

Кровоснабжение: поверхностная височная артерия.

Мышца гордецов (m. *procerus)* начинается на наружной стороне носовой кости, вплетается в кожу лба.

Функция: образует поперечные складки у корня носа, способствует расправлению поперечных складок на лбу.

Кровоснабжение: угловая артерия, лобная артерия.

МЫШЦЫ, ОКРУЖАЮЩИЕ ГЛАЗНУЮ ЩЕЛЬ

Круговая мышца глаза (m. *orbicularis oculi)* располагается по окружности глазницы и в толще век. Различают вековую, глазничную и слезную части этой мышцы. *Вековая часть* состоит из мышечных пучков, идущих от медиальной связки века по передней поверхности хрящей верхнего и нижнего век к латеральному углу глаза. Мышечные пучки образуют латеральный шов века и вплетаются в надкостницу латеральной стенки глазницы. *Глазничная часть* начинается на лобном отростке верхнечелюстной кости, носовой части лобной кости, медиальной связке века. Пучки этой части идут вдоль верхнего и нижнего краев глазницы до латеральной ее стенки, где верхние и нижние пучки переходят друг в друга. *Слезная часть* мышцы начинается на слезном гребне и латеральной стороне слезной кости. Мышечные волокна идут позади слезного мешка и присоединяются к вековой части круговой мышцы глаза.

Функция: вековая часть смыкает веки. При сокращении глазничной части глаз зажмуривается. Слезная часть расширяет слезный мешок, регулируя отток из него слезы в носослезный проток.

Кровоснабжение: лицевая, поверхностная височная, подглазничная и надглазничная артерии.

Мышца, сморщивающая бровь (m. *corrugatur supercilii),* начинается на медиальной части надбровной дуги, направляется латерально и кверху, заканчивается в коже брови.
Функция: сморщивает бровь, образует вертикальные складки над корнем носа.

Кровоснабжение: лобная, надглазничная, поверхностная височная артерии.

МЫШЦЫ, ОКРУЖАЮЩИЕ НОЗДРИ

Носовая мышца (*m. nasalis)* имеет поперечную и крыльную части. *Поперечная часть* начинается чуть выше и латеральнее резцов верхнечелюстной кости. Мышечные пучки идут медиально и вверх, переходят в тонкий апоневроз, он перекидывается через спинку носа, продолжается в поперечную часть носовой мышцы противоположной стороны. *Крыльная часть* начинается на верхнечелюстной кости, медиальнее и ниже поперечной части, заканчивается в коже крыла носа.

Функция: поперечная часть при сокращении суживает ноздри, крыльная часть расширяет ноздри, тянет крыло носа книзу и латерально.

Кровоснабжение: верхняя губная артерия, угловая артерия.

Мышца, опускающая перегородку носа (*m. depressor septi nasi),* начинается над медиальным резцом верхнечелюстной кости, прикрепляется к хрящевой перегородке носа.

Функция: тянет носовую перегородку вниз.

Кровоснабжение: верхняя губная артерия.

МЫШЦЫ, ОКРУЖАЮЩИЕ РОТОВОЕ ОТВЕРСТИЕ

Круговая мышца рта (*m. orbicularis oris)* образует мышечную основу губ, имеет краевую и губную части. *Краевая часть* (периферическая часть круговой мышцы рта) образована пучками, подходящими от соседних мимических мышц. *Губная часть* состоит из мышечных пучков, идущих от одного угла рта к другому.

Функция: закрывает ротовую щель, участвует в актах сосания и жевания.

Кровоснабжение: верхняя и нижняя губные артерии, подбородочная артерия.

Мышца, опускающая угол рта (*m. depressor anguli oris),* начинается на нижней челюсти между подбородочным выступом и уровнем первого малого коренного зуба, прикрепляется к коже угла рта.

Функция: тянет угол рта книзу и латерально.
Кровоснабжение: нижняя губная артерия, подбородочная артерия.

Мышца, опускающая нижнюю губу (*m. depressor labii inferioris)*, начинается на основании нижней челюсти, частично покрыта мышцей, опускающей угол рта. Идет вверх и медиально, вплетается в кожу и слизистую оболочку нижней губы.

Функция: тянет нижнюю губу вниз и латерально, при двустороннем сокращении выворачивает губу наружу (мимика брезгливости, отвращения).

Кровоснабжение: нижняя губная артерия, подбородочная артерия.

Подбородочная мышца *(m. mentalis)* начинается на альвеолярных возвышениях резцов нижней челюсти, идет вниз и медиально. Соединяясь с мышечными волокнами противоположной стороны, заканчивается в коже подбородка.

Функция: тянет кожу подбородка вверх и латерально, образует ямочку на подбородке; содействует выпячиванию нижней губы кпереди.

Кровоснабжение: нижняя губная артерия, подбородочная артерия.

Щечная мышца (*m. buccinator)* начинается на косой линии нижней челюсти, на наружной стороне альвеолярной дуги верхнечелюстной кости на уровне больших коренных зубов, на передней части крылонижнечелюстного шва. Мышечные пучки идут вперед к углу рта, перекрещиваются и продолжаются в толщу мышечной основы губ. На уровне второго верхнего большого коренного зуба щечную мышцу прободает выводной проток околоушной слюнной железы.

Функция: тянет угол рта кзади, прижимает щеку к зубам.

Кровоснабжение: щечная артерия.

Мышца, поднимающая верхнюю губу (*m. levator labii superioris),* начинается на подглазничном крае верхнечелюстной кости, идет вниз и вплетается в верхнюю губу.

Функция: поднимает верхнюю губу, образует носогубную борозду, тянет крыло носа кверху.

Кровоснабжение: подглазничная и верхняя губная артерии.

Большая скуловая мышца (*m. zygomaticus major)* начинается на латеральной поверхности скуловой кости, вплетается в угол рта.
Функция: тянет угол рта кнаружи и вверх, является главной мышцей смеха.

Кровоснабжение: подглазничная, щечная артерии.

Малая скуловая мышца *(m. zygomaticus minor)* начинается на скуловой кости, идет вниз и медиально, вплетается в кожу угла рта. *Функция:* поднимает угол
рта. *Кровоснабжение:* подглазничная, щечная артерии.

Мышца, поднимающая угол рта (*m. levator anguli oris)*, начинается на стенках клыковой ямки, вплетается в угол рта.

Функция: тянет угол рта латерально и кверху. *Кровоснабжение:* подглазничная артерия.

Мышца смеха *(m. risorius)* начинается на жевательной фасции, вплетается в кожу угла рта.

Функция: тянет угол рта латерально, образуя ямочку на шеке. *Кровоснабжение:* лицевая артерия, поперечная артерия лица.

МЫШЦЫ УШНОЙ РАКОВИНЫ

Передняя ушная мышца (*m. auricularis anterior)* берет начало на сухожильном шлеме и височной фасции, направляется вниз и кзади, прикрепляется к коже ушной раковины.

Функция: смещает ушную раковину вперед.

Верхняя ушная мышца (*m. auricularis superior)* начинается на сухожильном шлеме над ушной раковиной, прикрепляется к верхней части хряща ушной раковины.

Функция: тянет ушную раковину кверху.

Задняя ушная мышца (*m. auricularis posterior)* берет начало на сосцевидном отростке височной кости, вплетается в заднюю поверхность ушной раковины. *Функция:* тянет ушную раковину кзади.

Кровоснабжение: поверхностная височная артерия снабжает кровью переднюю и верхнюю ушные мышцы, задняя ушная артерия - заднюю ушную мышцу.

ЖЕВАТЕЛЬНЫЕ МЫШЦЫ

Жевательные мышцы действуют на височно-нижнечелюстной сустав, участвуют в жевании, в формировании членораздельной речи, в актах зевания, глотания. Среди жевательных мышц различают собственно *жевательную мышцу, височную мышцу, латеральную* и *медиальную крыловидные* мышцы (рис. 147). Все жевательные мышцы иннервируются нижнечелюстным нервом (табл. 21).

Источник KingMed.info

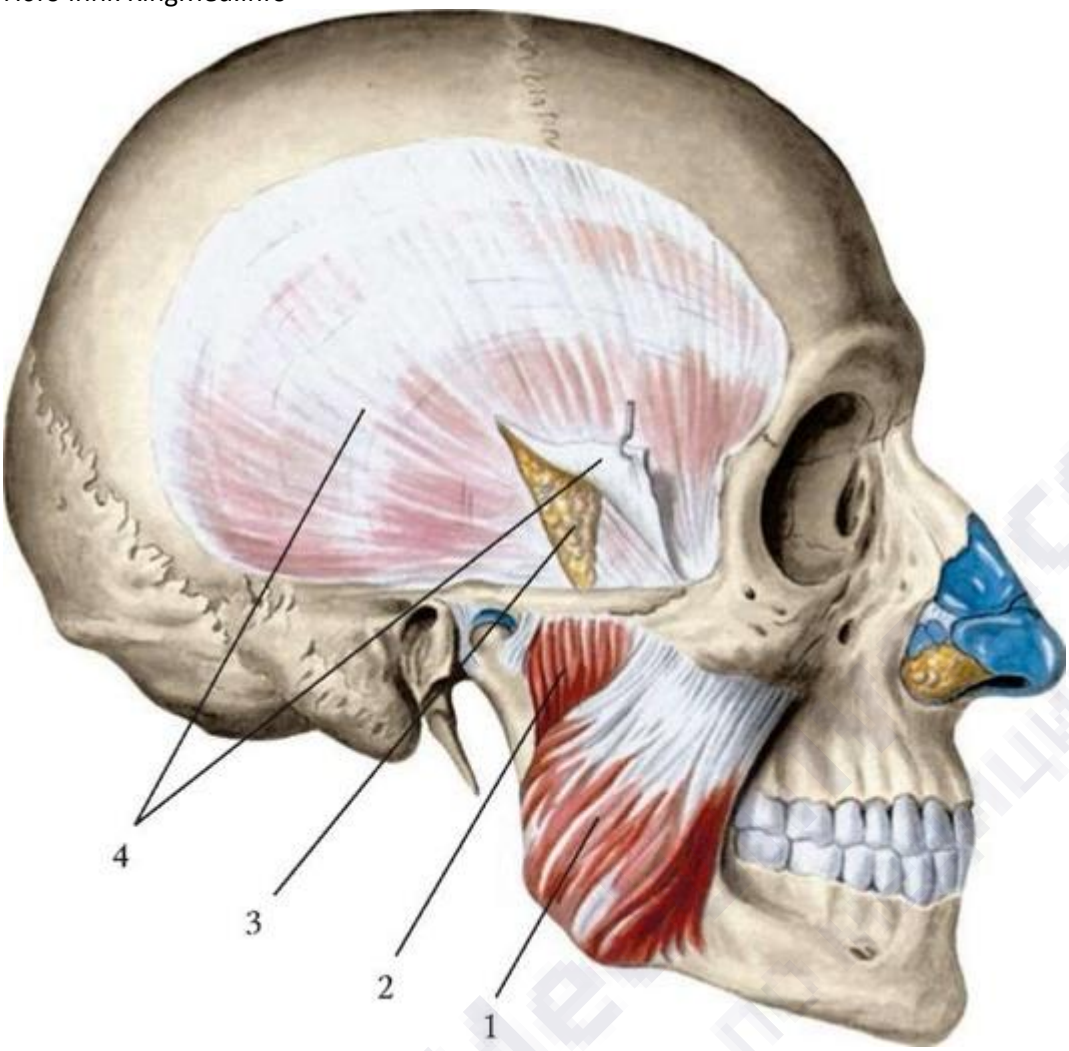

Рис. 147. Жевательня мышца (вид справа; фасция височной мышцы вскрыта): 1 - жевательная мышца (поверхностная часть); 2 - жевательная мышца (глубокая часть); 3 - жировая ткань; 4 - височная фасция (поверхностная пластинка)

Таблица 21. Жевательные мышцы

Мышцы Начало Прикрепление Функция			
Жевательная мышца			
Поверхностная часть	Скуловой отросток верхнечелюстной кости, передние две трети скуловой дуги	Жевательная бугристость нижней челюсти	Выдвигает нижнюю челюсть вперед, поднимает нижнюю челюсть
Глубокая часть	Задняя треть нижнего края и внутренняя поверхность скуловой дуги	Латеральная поверхность венечного отростка нижней челюсти	Поднимает нижнюю челюсть
Височная мышца	Височная ямка и височная фасция	Венечный отросток нижней челюсти	Поднимает нижнюю челюсть. Задние пучки тянут выдвинутую челюсть кзади
Медиальная крыловидная мышца	Крыловидная ямка крыловидного отростка клиновидной кости	Крыловидная бугристость	Поднимает нижнюю челюсть, выдвигает нижнюю челюсть вперед
Латеральная крыловидная мышца			
Верхняя головка	Верхнечелюстная поверхность и подвисочный	Передняя поверхность шейки нижней челюсти,	При двустороннем сокращении выдвигают нижнюю челюсть вперед, тянут вперед суставную

	гребень большого крыла клиновидной кости	суставная капсула, суставной диск	капсулу и суставной диск. При одностороннем сокращении смещают нижнюю челюсть в противоположную сторону
Нижняя головка	Наружная поверхность латеральной пластинки крыловидного отростка	Сходится с верхней головкой, прикрепляются совместно	

Жевательная мышца (*m. masseter)* имеет поверхностную и глубокую части. Большая по размерам *поверхностная часть* начинается на скуловом отростке верхнечелюстной кости и передней стороне скуловой дуги. *Глубокая часть* мышцы частично прикрыта поверхностной частью, начинается на задней части нижнего края и внутренней поверхности скуловой дуги. Ее мышечные пучки идут сверху вниз, почти вертикально. Обе части прикрепляются к жевательной бугристости нижней челюсти.

Функция: поднимает нижнюю челюсть, поверхностная часть мышцы участвует в выдвижении нижней челюсти вперед.

Кровоснабжение: жевательная артерия, поперечная артерия лица.

Височная мышца (*m. temporalis)* имеет веерообразную форму, заполняет височную ямку. Передние пучки височной мышцы идут кзади и вниз, средние - вертикально вниз, задние пучки - сзади наперед и вниз. Прикрепляется толстым сухожилием к венечному отростку нижней челюсти.

Функция: передние и средние пучки мышцы поднимают нижнюю челюсть. Задние пучки тянут нижнюю челюсть кзади.

Кровоснабжение: глубокая и поверхностная височные артерии.

Медиальная крыловидная мышца (*m. pterygoideus medialis)* начинается на стенках крыловидной ямки клиновидной кости, идет вниз, кзади и латерально. Прикрепляется к крыловидной бугристости нижней челюсти (рис. 148, 149).

Функция: поднимает нижнюю челюсть.

Кровоснабжение: крыловидные ветви верхнечелюстной артерии, лицевая артерия.

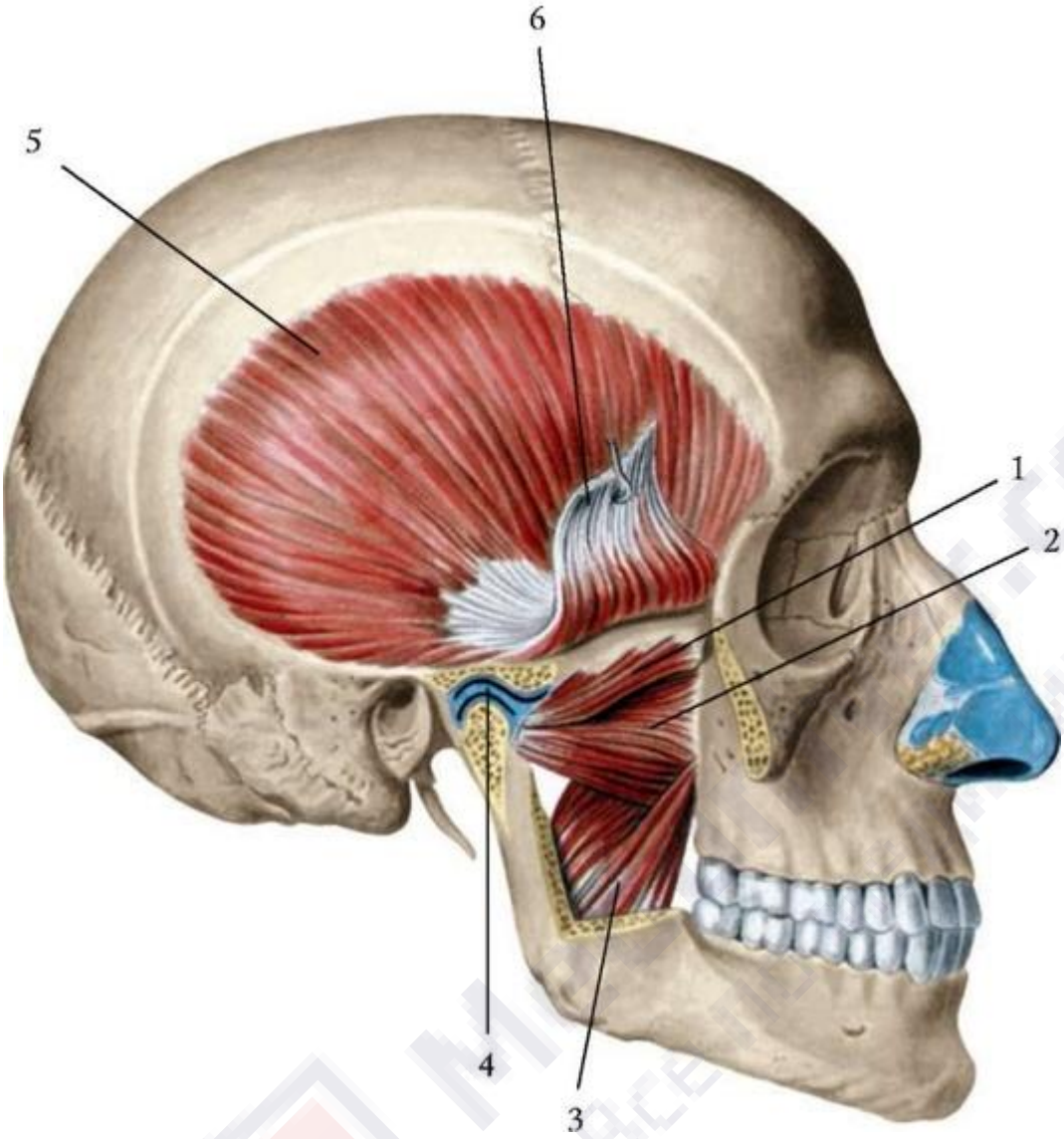

Рис. 148. Медиальная и латеральная крыловидные мышцы (вид справа; скуловая дуга и венечный отросток нижней челюсти удалены; височно-нижнечелюстной сустав вскрыт, сухожилие височной мышцы поднято кверху): 1 - латеральная крыловидная мышца (верхняя головка); 2 - латеральная крыловидная мышца (нижняя головка); 3 - медиальная крыловидная мышца; 4 - суставной диск; 5 - височная мышца; 6 - сухожилие височной мышцы

Латеральная крыловидная мышца *(m. pterygoideus lateralis)* имеет верхнюю и нижнюю головки. *Верхняя головка* начинается на верхнечелюстной поверхности и подвисочном гребне клиновидной кости, *нижняя головка* - на наружной стороне латеральной пластинки крыловидного отростка. Головки соединяются, идут кзади и латерально, прикрепляются к шейке суставного отростка нижней челюсти, к суставной капсуле и суставному диску височно-нижнечелюстного сустава.

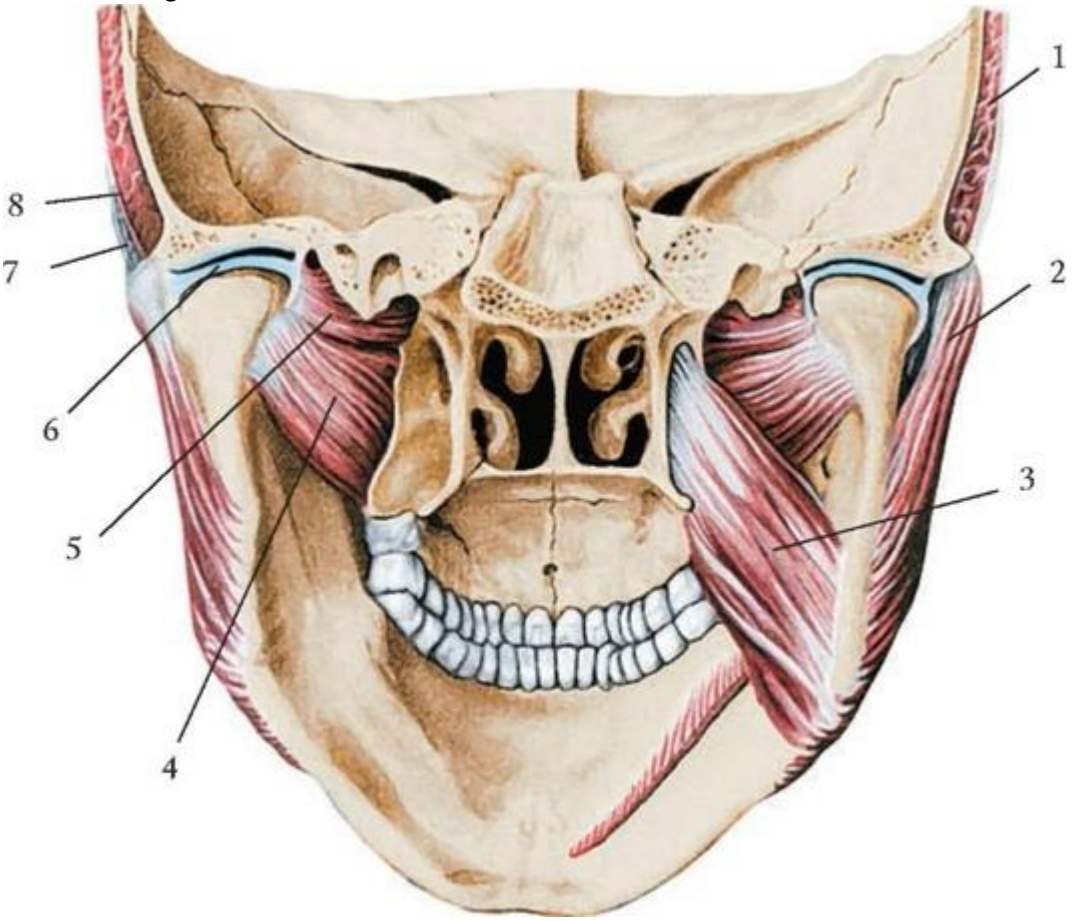

Рис. 149. Медиальная и латеральная крыловидные мышцы (вид сзади). На левой стороне медиальная крыловидная мышца удалена. Височно-нижнечелюстной сустав справа и слева вскрыт фронтальным разрезом: 1 - височная мышца; 2 - жевательная мышца; 3 - медиальная крыловидная мышца; 4 - нижняя головка латеральной крыловидной мышцы; 5 - верхняя головка латеральной крыловидной мышцы; 6 - суставной диск височно-нижнечелюстного сустава; 7 - поверхностный листок височной фасции; 8 - глубокий листок височной фасции

Функция: при двустороннем сокращении смещает кпереди нижнюю челюсть, при одностороннем - поворачивает нижнюю челюсть в противоположную сторону.

Кровоснабжение: крыловидные ветви верхнечелюстной артерии, лицевая артерия.

ФАСЦИИ ГОЛОВЫ

В области **головы** различают несколько фасций. В височной области имеются поверхностная фасция и собственно височная фасция. **Поверхностная фасция** височной области является продолжением апоневротического шлема, от которого на уровне верхней височной линии к надкостнице направляются прочные соединительнотканные перегородки, участвующие в образовании фасциальных футляров лобного брюшка затылочно-лобной мышцы и круговой мышцы глаза, соединительнотканного влагалища *(околососудистой фасции)* сосудисто-нервного пучка (поверхностные височные сосуды, ушно-височный нерв). От **височной фасции** *(fascia temporalis)* начинаются пучки височной мышцы, которую она покрывает. Фасция начинается на латеральной стороне черепа на височной линии и сухожильном шлеме. Над скуловой дугой фасция разделяется на поверхностную и глубокую пластинки. *Поверхностная пластинка* прикрепляется к латеральной стороне скуловой дуги. *Глубокая пластинка* срастается с внутренней поверхностью скуловой дуги.

Жевательная фасция *(fascia masseterica)* покрывает жевательную мышцу, срастаясь с ней. Сверху жевательная фасция прикрепляется к латеральной поверхности скуловой кости и скуловой дуги, к капсуле височно-нижнечелюстного сустава (в месте сращения с ней его суставного диска). Спереди жевательная фасция продолжается в щечно-глоточную фасцию. Кзади срастается с капсулой околоушной слюнной железы. В верхней своей части фасция идет в виде тонкого листка, непрочно связанного с сухожилием жевательной мышцы. В заднем отделе она становится плотнее, огибает край ветви нижней челюсти, прикрепляется к нему, переходит в фасциальное ложе медиальной крыловидной мышцы. Это ложе плотнее всего у основания черепа, где образуется *крылонёбный апоневроз,* разделяющий медиальную крыловидную мышцу и мышцу, напрягающую мягкое нёбо. На нижней поверхности жевательной мышцы ее фасция расслаивается на несколько пластинок, между которыми находятся жировые дольки. От жевательной фасции в толщу мышцы и подкожную клетчатку идут соединительнотканные пучки.

На наружной поверхности суставной капсулы височно-нижнечелюстного сустава и заднем крае нижней челюсти образуется *жевательно-суставной фасциальный узел* - место сращения фасций околоушно-жевательной, височной и ушной областей.
Щечно-глоточная фасция *(fascia buccopharyngea),* или фасция Люшка, покрывает щечную мышцу и срастается с боковой стенкой глотки. Уплотненный участок этой фасции между крючком клиновидной кости вверху и нижней челюстью внизу называется *крылонижнечелюстным швом (raphe pterygomandibularis)* .

ОБЛАСТИ И КЛЕТЧАТОЧНЫЕ ПРОСТРАНСТВА ГОЛОВЫ

Особенности строения клетчатки головы связаны с ее функциями. Клетчатка, сосредоточенная в относительно замкнутых пространствах (подапо-невротическое пространство лобно-теменно-затылочной области, глубокое клетчаточное пространство височной области), содержит много соединительнотканных волокон, но бедна жировой тканью. Клетчатка области лица, постоянно меняющего форму и объем в связи с деятельностью жевательных и мимических мышц, содержит меньше соединительнотканных волокон, но больше жировой ткани. Кожа лобно-теменно-затылочной (волосистой) области прочно сращена с сухожильным шлемом. *Подкожная клетчатка* содержит многочисленные вертикальные соединительнотканные пучки. С надкостницей сухожильный шлем (надчерепная мышца) сращен слабо. Под сухожильным шлемом надчерепной мышцы имеется *подапоневротическая клетчатка* толщиной 2-3 мм, ограниченная местами начала и прикрепления этой мышцы.

Поднадкостничная клетчатка этой области ограничена пределами отдельных костей свода черепа. Благодаря сращению надкостницы с областью черепных швов слой этой клетчатки разделяют на отделы соответственно расположению теменных, лобной и затылочной костей. Все три клетчаточных пространства лобно-теменно-затылочной области сообщаются между собой по клетчатке, окружающей вены, связывающие подкожные вены головы с синусами твердой мозговой оболочки.

В височной области находятся четыре клетчаточных пространства: подкожное, межфасциальное, подфасциальное и глубокое (под височной мышцей). *Подкожное клетчаточное пространство* образовано клетчаткой, разделенной на два слоя. Ее поверхностный слой прочно срастается с кожей, а глубокий слой подкожной клетчатки связан с апоневротическим шлемом. Оба слоя продолжаются на соседнюю с височной областью клетчатку лицевого отдела головы. Это пространство достаточно изолированное, его сообщения ограниченные (рис. 150).
Между поверхностной и глубокой пластинками височной фасции расположено небольшое количество *межфасциальной* жировой *клетчатки,* где проходят поверхностные височные

кровеносные сосуды и нервы. Это клетчаточное пространство продолжается вниз и кпереди за границы височной области. Вместе с передней частью поверхностной пластинки височной фасции клетчаточное пространство переходит на скуловые мышцы, где на латеральной поверхности скуловой кости участвует в образовании утолщения - *височно-глазничного фасциального узла*. Верхняя граница межфасциального клетчаточного пространства соответствует верхнему краю глазницы. Межфасциальное клетчаточное пространство достаточно ограниченное, его сообщения с клетчаткой других областей относительно небольшое.

Подфасциальное клетчаточное пространство располагается между глубокой пластинкой височной фасции и наружной стороной височной мышцы, где имеется небольшое количество соединительной ткани, продолжающейся в узкую щель между височной и жевательной мышцами, а также между жевательной мышцей и латеральной поверхностью ветви нижней челюсти. В промежутке между передним краем височной мышцы (под фасцией височной мышцы) и наружной стенкой глазницы также имеется жировая клетчатка, имеющая сообщение с областью жирового тела щеки. В одном пространстве с височной мышцей располагается височный отросток жирового тела щеки. Подфасциальное пространство вместе с височной мышцей продолжается в боковую область лица.

Глубокое клетчаточное пространство височной области находится между височной мышцей и надкостницей. В этой клетчатке проходят глубокие височные сосуды. Сверху это пространство образовано местом начала мышечных пучков от костей, составляющих дно височной ямки. Клетчатка этого пространства представляет собой небольшие скопления рыхлой жировой ткани, расположенной по ходу передних и задних глубоких височных сосудов, идущих сюда из *челюстно-крыловидного пространства* боковой области лица. Клетчатка глубокого клетчаточного пространства сообщается с клетчаткой *челюстно-подъязычного пространства* и далее с окологлоточным пространством и соединительнотканным ложем околоушной железы и клетчаткой жирового тела щеки.

У височной области имеются два утолщения фасций - *передний височно-глазничный* и расположенный сзади *задний височный фасциальные узлы*. Задний височный фасциальный узел - место соединения фасций височной области, соединительной ткани областей затылка, наружного уха, височно-нижнечелюстного сустава. Этот узел прикреплен к основанию скулового отростка височной кости и капсуле височно-нижнечелюстного сустава. Верхняя часть заднего височного фасциального узла образована переходом надкостницы в пластинки височной фасции, а нижняя часть состоит из плотной соединительной ткани, расположенной между наружным слуховым проходом и основанием скулового отростка височной кости. Нижнюю границу этого узла образуют плотные соединительнотканные тяжи, фиксирующие верхнюю стенку наружного слухового прохода к сосцевидному отростку.
В области сосцевидного отростка поверхностная клетчатка сообщается с внутренней поверхностью нижней трети ушной раковины, с клетчаткой, расположенной по ходу задних ушных артерии и вены, с фасциальными футлярами мышц, начинающихся на сосцевидном отростке.

Источник KingMed.info

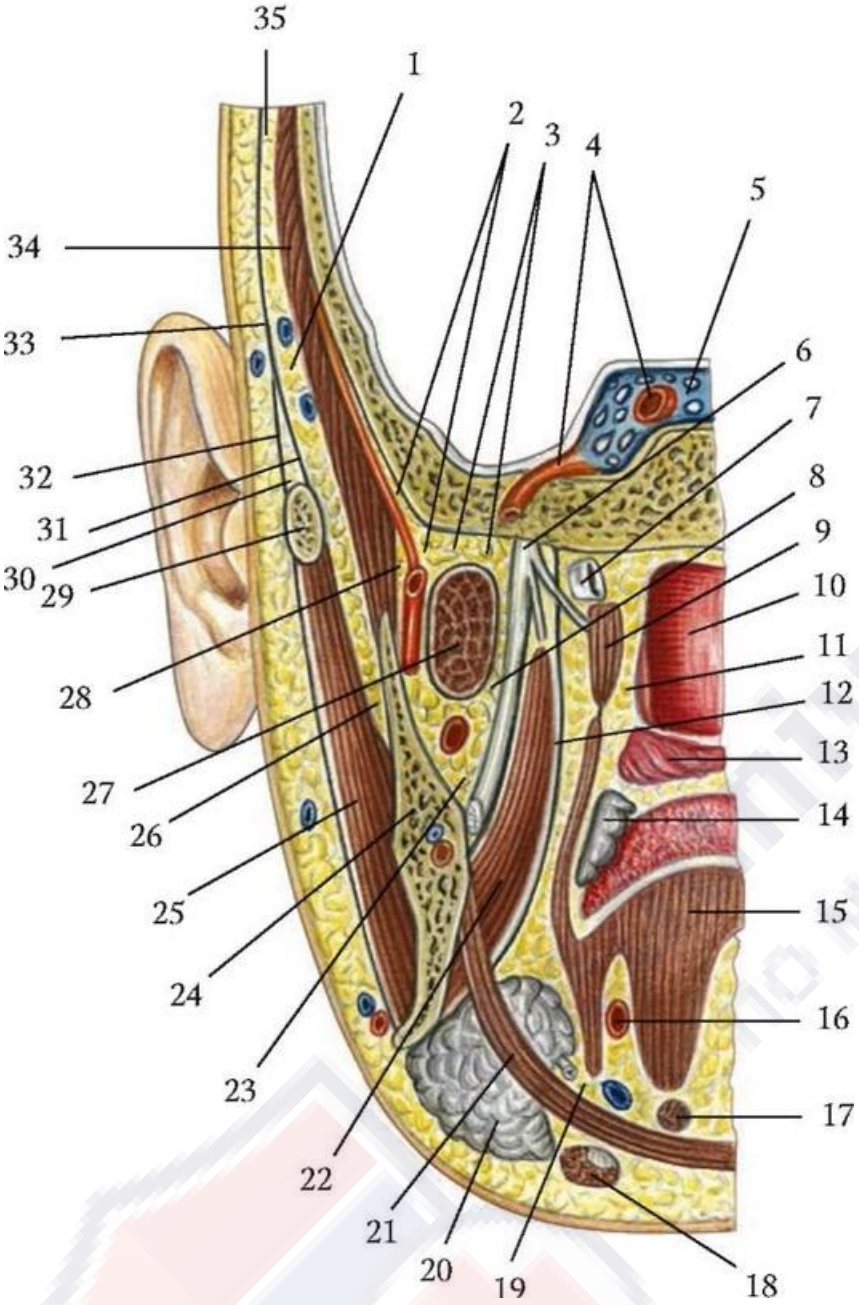

Рис. 150. Схема клетчаточных пространств лицевого отдела головы. Фронтальный разрез на уровне спинки турецкого седла: 1 - подапоневротическое пространство височной области; 2 - глубокое пространство височной области; 3 - надкрыловидное пространство; 4 - внутренняя сонная артерия; 5 - пещеристый синус; 6 - нижнечелюстной нерв; 7 - слуховая труба; 8 - межкрыловидное пространство; 9 - мышца, напрягающая нёбную занавеску; 10 - полость глотки; 11 - окологлоточное пространство; 12 - фасция медиальной крыловидной мышцы; 13 - мягкое нёбо; 14 - нёбная миндалина; 15 - язык; 16 - язычная артерия; 17 - подбородочно-подъязычная мышца; 18 - двубрюшная мышца; 19 - клетчатка дна полости рта; 20 - поднижнечелюстная железа; 21 - челюстно-подъязычная мышца; 22 - медиальная крыловидная мышца; 23 - крыловидно-челюстное пространство; 24 - нижняя челюсть; 25 - жевательная мышца; 26 - жевательно-нижнечелюстное пространство; 27 - латеральная крыловидная мышца; 28 - челюстно-крыловидное пространство и верхнечелюстная артерия; 29 - скуловая дуга; 30 - межапоневротическое пространство височной области; 31 - глубокая пластинка височной фасции; 32 - поверхностная пластинка височной фасции; 33 - височная фасция; 34 - височная мышца; 35 - подкожная клетчатка височной области

Хорошо выраженная жировая клетчатка, формирующая жировое тело (жировой комок Биша), прилежит к переднему краю жевательной мышцы. Это жировое тело щеки прикрыто кожей с подкожной клетчаткой. Располагается оно между ветвью нижней челюсти с жевательными мышцами на ней сзади и снаружи и щечной мышцей - изнутри. Наибольший размер жирового тела щеки соответствует уровню ветви нижней челюсти; форма его грушевидная, обращенная расширенной частью кверху. Жировое тело щеки имеет соединительнотканную капсулу, наиболее прочную у его медиальной стенки, направленной к щечной мышце, где проходит щечный сосудисто-нервный пучок. **Жировое тело щеки** *(corpus adiposum buccae)* имеет височный, глазничный и крыло-нёбный отростки, они могут служить путями распространения воспалительных процессов из области лица в глазницу и в полость черепа. *Височный отросток* жирового тела щеки проникает под фасцию височной мышцы. *Глазничный отросток* направлен к нижней глазничной щели. Височный отросток переходит в глазничный отросток кпереди от прикрепления височной мышцы на большом крыле клиновидной кости, через щель между этим крылом и скуловой костью. *Крылонёбный отросток* направлен в крыловидно-нёбную ямку. Он занимает пространство, ограниченное сверху самой глубокой частью нижней глазничной щели; снизу и спереди - верхнечелюстной костью и нижней челюстью с зубными альвеолами последних больших коренных зубов; сзади - большим крылом клиновидной кости, областью круглого отверстия, где проходит верхнечелюстной нерв. В области подвисочной ямки (околоушно-жевательная область), возле нижней части височной и крыловидных мышц находится жировая клетчатка, в которой проходят сосуды и нервы. Здесь выделяют жевательно-нижнечелюстное, челюстно-крыловидное и межкрыловидное клетчаточные пространства, сообщающиеся между собой. *Жевательно-нижнечелюстное пространство* (щель) располагается между жевательной мышцей и наружной поверхностью ветви нижней челюсти.
Челюстно-крыловидное клетчаточное пространство, шириной около 2,5 см, ограничено височной и латеральной крыловидной мышцами сверху, снизу - внутренней поверхностью ветви нижней челюсти и медиальной крыловидной мышцы, покрытыми фасцией, спереди - переходом фасции с височной на крыловидные мышцы. Это пространство продолжается в *глубокое клетчаточное пространство височной области,* расположенное между височной мышцей и надкостницей височной ямки. В клетчатке челюстно-крыловидного пространства находятся верхнечелюстная артерия, часть венозного сплетения, в нижней его половине - ветви нижнечелюстного нерва.

Межкрыловидное клетчаточное пространство (щель) располагается между медиальной и латеральной крыловидными мышцами, покрытыми собственными фасциями. Вершина этого пространства соответствует овальному отверстию черепа, основание - внутренней поверхности нижней челюсти. В межкрыловидной щели расположены нижнечелюстной нерв, венозное сплетение; спереди и сзади эта щель ограничена жевательно-щечным и жевательно-суставным фасциальными узлами. *Жевательно-щечный фасциальный узел* образуется при соединении фасций околоушной-жевательной и щечной областей, он прикреплен к переднему краю ветви нижней челюсти, от щечного гребня до челюстно-подъязычной линии. *Жевательно-суставной фасциальный узел* располагается на заднем крае ветви нижней челюсти, шилонижнечелюстной связке, капсуле височно-нижнечелюстного сустава, образуется соединением фасциальных образований боковой области лица и области наружного уха.

Окологлоточное клетчаточное пространство головы ограничено с внутренней стороны боковой стенкой глотки, сзади - предпозвоночной пластинкой шейной фасции и глубокими медиальными мышцами шеи. Покрытые собственными фасциями мышцы, берущие начало на

шиловидном отростке (шилоглоточная, шилоязычная, шилоподъязычная), разделяют окологлоточное пространство на переднюю и заднюю части. В верхней части это пространство разделено так называемой соединительнотканной *шилодиафрагмой,* прикрепляющейся к основанию шиловидного отростка височной кости, гребню каменистой части височной кости, нижнему краю латеральной стенки наружного отверстия сонного канала. Участок шилодиафрагмы между шиловидным отростком и остью клиновидной кости полностью разделяет заднюю и переднюю части окологлоточного пространства. В задней части окологлоточного пространства проходят внутренняя сонная артерия, внутренняя яремная вена, а также блуждающий, добавочный, подъязычный и языкоглоточный нервы, черепные нервы, расположены лимфатические узлы. Передняя часть окологлоточного пространства ограничена спереди углом, образованным переходом щечно-глоточной фасции с глотки на внутреннюю поверхность медиальной крыловидной мышцы. Задняя граница его, состоящая из небольшого участка сосцевидного отростка, влагалищного отростка и шилодиафрагмы, переходит в нижнюю границу передней части окологлоточного пространства, образованного верхней стенкой капсулы поднижнечелюстной слюнной железы.
Заглоточное клетчаточное пространство располагается между щечно-глоточной фасцией и предпозвоночной пластинкой шейной фасции; оно заполнено рыхлой клетчаткой, обычно формирующей пластинки.

ВАРИАНТЫ И АНОМАЛИИ МЫШЦ ГОЛОВЫ

Затылочное брюшко **затылочно-лобной мышцы** иногда отсутствует, иногда оно расщеплено на несколько частей; изредка эта мышца «сливается» с задней ушной мышцей или прикрепляется к ушной раковине. **Круговая мышца глаза,** особенно слезная часть, часто уменьшена по размерам, истончена. Пучки волокон глазничной части этой мышцы часто достигают кожи щеки в виде круговой жевательной мышцы. **Круговая мышца рта,** а также мышцы, прикрепляющиеся к углам рта и к губам, варьируют по выраженности. **Мышца смеха** часто отсутствует, иногда начинается на скуловой дуге, козелке ушной раковины, шейной фасции, иногда замещается пучками подкожной мышцы шеи. Обе **скуловые мышцы** иногда «расщепляются» на несколько частей, изредка отсутствуют, иногда начинаются на височной фасции. **Щечная мышца** может истончаться, разделяться на поверхностный и глубокий слои, содержать добавочные пучки. **Ушные мышцы** часто не выражены, особенно передняя ушная мышца. Иногда ушные мышцы слиты в одну пластинку. Изредка имеется поперечная мышца затылка, она начинается на наружной затылочной бугристости, прикрепляется к сосцевидному отростку височной кости.

Височная мышца может также прикрепляться к альвеолярной части нижней челюсти на уровне II-III больших коренных зубов. **Медиальная крыловидная мышца** часто имеет мышечные пучки, которые ее связывают с мышцей, поднимающей нёбную занавеску. Верхняя и нижняя головки **латеральной крыловидной мышцы** нередко соединены в одну пластинку. Иногда верхняя головка этой мышцы имеет вид сухожилия или соединена с височной мышцей.

Вопросы для повторения и самоконтроля

1. Назовите особенности расположения мимических мышц.

2. Назовите мимические мышцы, расположенные возле ротовой щели.

3. Назовите жевательные мышцы, начало и прикрепление каждой мышцы.

4. Какие фасции имеются в области головы?

5. Назовите клетчаточные пространства в области головы, места их расположения, «стенки» этих пространств.

МЫШЦЫ И ФАСЦИИ ВЕРХНЕЙ КОНЕЧНОСТИ

Мышцы верхней конечности подразделяют на **мышцы пояса верхних конечностей (плечевого пояса)** и **мышцы свободной части верхней конечности** (табл. 22).

МЫШЦЫ ПЛЕЧЕВОГО ПОЯСА

Дельтовидная мышца (*m. deltoideus)* начинается на переднем крае латеральной трети ключицы, наружном крае акромиона, на ости лопатки и прилежащей части подостной фасции (рис. 151). Мышечные пучки сходятся на наружной поверхности плечевой кости и прикрепляются к ее дельтовидной бугристости (см. рис. 128, 132).

Таблица 22. Мышцы верхней конечности

Мышцы	Начало	Прикрепление	Функции	Иннервация
Мышцы плечевого пояса				
Дельтовидная мышца	Акромиальный конец ключицы, акромион, ость лопатки	Дельтовидная бугристость плечевой кости	При сокращении всей мышцы рука отводится до горизонтального уровня, передняя часть мышцы сгибает плечо, задняя часть разгибает плечо	Подмышечный нерв
Надостная мышца	Надостная ямка лопатки, надостная фасция	Большой бугорок плечевой кости, капсула плечевого сустава	Отводит плечо, оттягивает капсулу плечевого сустава	Надлопаточный нерв
Подостная мышца	Подостная ямка лопатки, подостная фасция	Большой бугорок плечевой кости	Поворачивает плечо кнаружи	Надлопаточный нерв
Малая круглая мышца	Латеральный край лопатки, подостная фасция	Большой бугорок плечевой кости	Поворачивает плечо кнаружи	Подмышечный нерв
Большая круглая мышца	Нижний угол лопатки, подостная фасция	Гребень малого бугорка плечевой кости	Разгибает плечо, поворачивает его кнутри	Подлопаточный нерв
Подлопаточная мышца	Реберная поверхность лопатки	Малый бугорок плечевой кости	Поворачивает плечо внутрь и приводит его к туловищу	Подлопаточный нерв
Мышцы свободной части верхней конечности. Мышцы плеча. Передняя группа				
Клювовидно-плечевая мышца	Клювовидный отросток лопатки	Плечевая кость ниже гребня малого бугорка	Сгибает плечо, приводит плечо	Мышечно-кожный нерв
Двуглавая мышца плеча	Надсуставной бугорок лопатки (длинная головка), клювовидный отросток лопатки (короткая головка)	Бугристость лучевой кости	Сгибает и супинирует предплечье, сгибает плечо	Мышечно-кожный нерв
Плечевая мышца	Плечевая кость дис- тальнее дельтовидной бугристости	Бугристость локтевой кости	Сгибает предплечье	Мышечно-кожный нерв

Продолжение табл. 22

Мышцы	Начало	Прикрепление	Функции	Иннервация
Мышцы плеча. Задняя группа				
Трехглавая мышца плеча	Подсуставной бугорок лопатки (длинная головка), задняя поверхность тела плечевой кости (медиальная и латеральная головки)	Локтевой отросток локтевой кости	Разгибает предплечье. Длинная головка разгибает и приводит плечо	Лучевой нерв
Локтевая мышца	Латеральный надмыщелок плечевой кости	Локтевой отросток, задняя поверхность локтевой кости	Разгибает предплечье	Лучевой нерв
Мышцы предплечья. Передняя группа. Первый слой				

Плечелучевая мышца	Латеральный надмыщел-ковый гребень плечевой кости, латеральная межмышечная перегородка плеча	Лучевая кость над шиловидным отростком	Сгибает предплечье, устанавливает предплечье в положение между пронацией и супинацией	Лучевой нерв
Круглый про-натор	Медиальный надмыщелок плечевой кости, венечный отросток локтевой кости	Латеральная поверхность лучевой кости	Пронирует и сгибает предплечье	Срединный нерв
Лучевой сгибатель запястья	Медиальный надмыщелок плечевой кости, медиальная межмышечная перегородка плеча, фасция предплечья	Ладонная поверхность основания II-III пястных костей	Сгибает запястье и отводит кисть, сгибает предплечье	Срединный нерв
Длинная ладонная мышца	Медиальный надмыщелок плечевой кости, медиальная межмышечная перегородка плеча	Ладонный апоневроз	Натягивает ладонный апоневроз, сгибает кисть и предплечье	Срединный нерв

Продолжение табл. 22

Мышцы	Начало	Прикрепление	Функции	Иннервация
Локтевой сгибатель запястья	Медиальный надмыщелок плечелучевой кости, медиальная межмышечная перегородка плеча, локтевой отросток локтевой кости, фасция предплечья	Гороховидная и крючковидная кости, основание V пястной кости	Сгибает запястье и приводит кисть, сгибает предплечье	Локтевой нерв
Второй слой				
Поверхностный сгибатель пальцев	Медиальный надмыщелок плечевой кости, венечный отросток локтевой кости, передний край лучевой кости, фасция предплечья	Ладонная поверхность средних фаланг II-V пальцев	Сгибает средние фаланги II-V пальцев кисти. Сгибает предплечье	Срединный нерв
Третий слой				
Глубокий сгибатель пальцев	Передняя поверхность локтевой кости, межкостная перепонка предплечья	Дистальные фаланги II-V пальцев	Сгибает дистальные фаланги II-V пальцев	Срединный и локтевой нервы
Длинный сгибатель большого пальца кисти	Передняя поверхность локтевой кости, межкостная перепонка предплечья	Ладонная поверхность дистальной фаланги большого пальца	Сгибает большой палец и кисть	Срединный нерв
Четвертый слой				
Квадратный пронатор	Передний край и передняя медиальная поверхность локтевой кости	Передняя поверхность лучевой кости (нижняя четверть)	Пронирует предплечье и кисть	Срединный нерв

Продолжение табл. 22

Мышцы	Начало	Прикрепление	Функции	Иннервация
Задняя группа мышц предплечья. Поверхностный слой				
Длинный лучевой разгибатель запястья	Латеральный надмыщелок плечевой кости, латеральная межмышечная перегородка плеча	Тыльная поверхность основания II пястной кости	Разгибает и отводит кисть, сгибает предплечье	Лучевой нерв
Короткий лучевой разгибатель запястья	Латеральный надмыщелок плечевой кости, фасция предплечья	Тыльная поверхность основания III пястной кости	Разгибает и отводит кисть	Лучевой нерв
Разгибатель пальцев	Латеральный надмыщелок плечевой кости, фасция предплечья	Тыльная поверхность средних и дистальных фаланг II-V пальцев	Разгибает II-V пальцы, разгибает кисть	Лучевой нерв
Разгибатель мизинца	Латеральный надмыщелок плечевой кости, фасция предплечья	Тыльная поверхность средней и дистальной фаланг мизинца	Разгибает мизинец	Лучевой нерв
Локтевой разгибатель запястья	Латеральный надмыщелок плечевой кости, фасция предплечья	Тыльная поверхность основания V пястной кости	Разгибает и приводит кисть	Лучевой нерв
Глубокий слой				

Супинатор	Латеральный надмыщелок плечевой кости, локтевая кость	Проксимальная треть латеральной поверхности лучевой кости	Супинирует предплечье	Лучевой нерв
Длинная мышца, отводящая большой палец кисти	Задняя поверхность локтевой и лучевой костей, межкостная перепонка предплечья	Тыльная поверхность основания I пястной кости	Отводит большой палец и кисть	Лучевой нерв
Короткий разгибатель большого пальца кисти	Задняя поверхность лучевой кости, межкостная перепонка предплечья	Тыльная поверхность основания проксимальной фаланги большого пальца	Разгибает проксимальную фалангу большого пальца	Лучевой нерв

Продолжение табл. 22

Мышцы	**Начало**	**Прикрепление**	**Функции**	**Иннервация**
Длинный разгибатель большого пальца кисти	Задняя поверхность локтевой кости, межкостная перепонка предплечья	Тыльная поверхность основания дистальной фаланги большого пальца	Разгибает большой палец	Лучевой нерв
Разгибатель указательного пальца	Задняя поверхность локтевой кости, межкостная перепонка предплечья	Тыльная поверхность проксимальной фаланги указательного пальца	Разгибает указательный палец	Лучевой нерв
Мышца кисти. Мышцы возвышения большого пальца кисти				
Короткая мышца, отводящая большой палец кисти	Ладьевидная кость, кость-трапеция, удерживатель сгибателей	Латеральный край основания проксимальной фаланги большого пальца	Отводит большой палец	Срединный нерв
Короткий сгибатель большого пальца кисти	Кость-трапеция, трапециевидная кость, удер- живатель сгибателей, II пястная кость	Передняя поверхность основания проксимальной фаланги большого пальца	Сгибает большой палец	Срединный и локтевой нервы
Мышца, противопоставляющая большой палец кисти	Кость-трапеция, удержи-ватель сгибателей	Латеральный край и передняя поверхность I пястной кости	Противопоставляет большой палец мизинцу и всем остальным пальцам кисти	Срединный нерв
Мышца, приводящая большой палец кисти	Головчатая кость, основание и передние поверхности II и III пястных костей	Основание проксимальной фаланги большого пальца	Приводит большой палец	Локтевой нерв
Мышцы возвышения мизинца				
Короткая ладонная мышца	Удерживатель сгибателей	Кожа медиального края кисти	Сморщивает кожу в области возвышения мизинца	Локтевой нерв

Окончание табл. 22

Мышцы	**Начало**	**Прикрепление**	**Функции**	**Иннервация**
Мышца, отводящая мизинец	Удерживатель сгибателей, гороховидная кость	Медиальный край основания проксимальной фаланги мизинца	Отводит мизинец	Локтевой нерв
Короткий сгибатель мизинца	Крючок крючковидной кости, удерживатель сгибателей	Ладонная поверхность проксимальной фаланги мизинца	Сгибает мизинец	Локтевой нерв
Мышца, противопоставляющая мизинец	Удерживатель сгибателей, крючок крючковидной кости	Медиальный край и передняя поверхность V пястной кости	Противопоставляет мизинец большому пальцу	Локтевой нерв
Средняя группа тыльных мышц предплечья и кисти				

Червеобразные мышцы	Сухожилия глубокого сгибателя пальцев	Тыльная поверхность проксимальных фаланг II-V пальцев	Сгибают проксимальную, разгибают среднюю и дистальную фаланги II-V пальцев	Срединный нерв (I и II червеобразные мышцы), локтевой нерв (III и IV червеобразные мышцы)
Ладонные межкостные мышцы	Медиальный край II, латеральный край IV и V пястных костей	Тыльная поверхность проксимальных фаланг II, IV, V пальцев	Приводит II, IV и V пальцы к III пальцу	Локтевой нерв
Тыльные межкостные мышцы	Обращенные друг к другу стороны I-V пястных костей	Тыльная поверхность проксимальных фаланг II, III, IV пальцев	Отводят II, IV и V пальцы от III пальца	Локтевой нерв

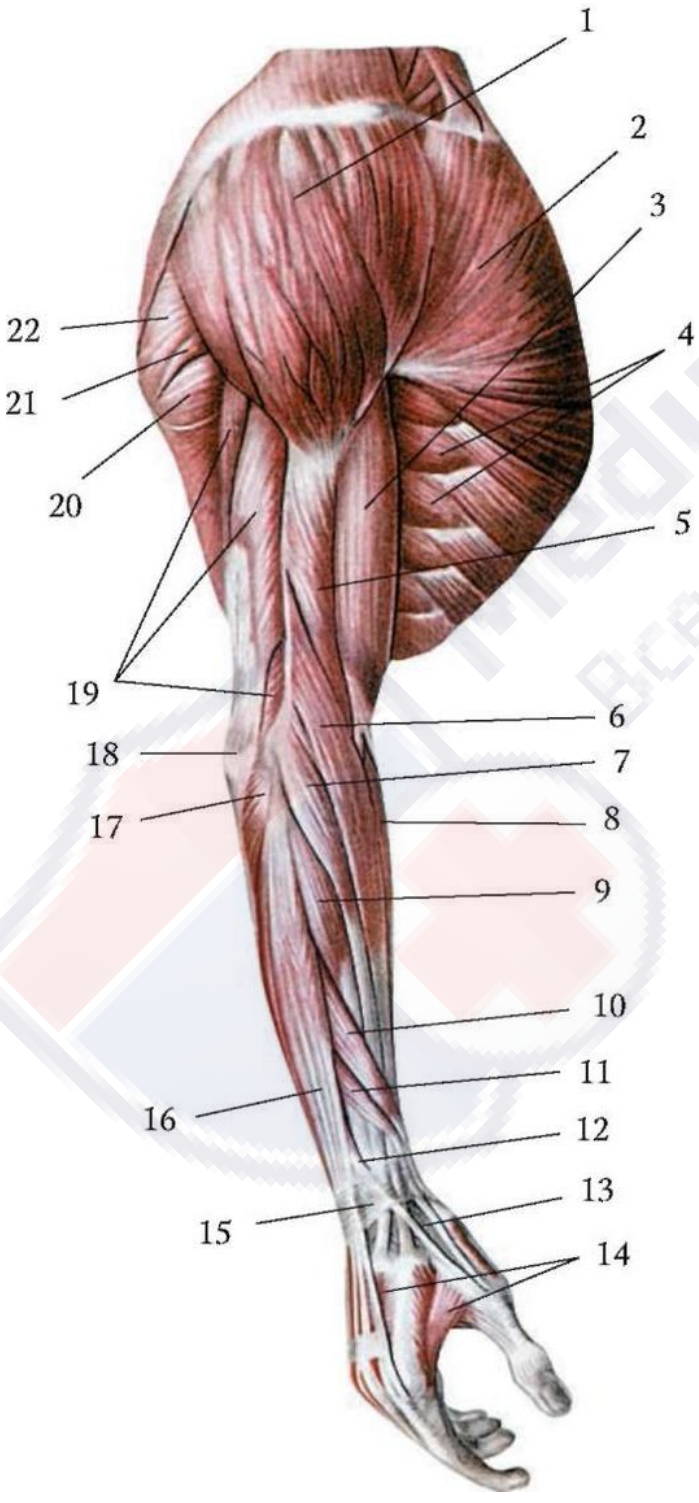

Рис. 151. Мышцы плечевого пояса и свободной части верхней конечности, правой (вид справа): 1 - дельтовидная мышца; 2 - большая грудная мышца; 3 - двуглавая мышца плеча; 4 - передняя зубчатая мышца; 5 - плечевая мышца; 6 - плечелучевая мышца; 7 - длинный лучевой разгибатель запястья; 8 - лучевой сгибатель запястья; 9 - короткий лучевой разгибатель запястья; 10 - длинная мышца, отводящая большой палец кисти; 11 - короткий разгибатель большого пальца кисти; 12 - длинный разгибатель большого пальца кисти; 13 - «анатомическая табакерка»; 14 - тыльные межкостные мышцы; 15 - удерживатель мышц-разгибателей; 16 - разгибатель пальцев; 17 - локтевая мышца; 18 - локтевой отросток локтевой кости; 19 - трехглавая мышца плеча; 20 - большая круглая мышца; 21 - малая круглая мышца; 22 - подостная мышца

Функция: при сокращении всей мышцы рука отводится до 70°, у передней ее части происходят сгибание и пронация плеча, у задней части - разгибание и супинация плеча. Средняя часть (акромиальная) мышцы отводит руку.

Иннервация: подмышечный нерв.

Кровоснабжение: задняя артерия, огибающая плечевую кость, грудо-акромиальная артерия.

Надостная мышца (*m. supraspinatus)* начинается на задней поверхности лопатки, над ее остью и на надостной фасции, прикрепляется к нижней части большого бугорка плечевой кости; часть пучков вплетается в капсулу плечевого сустава (рис. 152).

Функция: отводит плечо, оттягивает капсулу плечевого сустава.

Иннервация: надлопаточный нерв.

Кровоснабжение: надлопаточная артерия, артерия, огибающая лопатку.

Подостная мышца (*m. infraspinatus)* начинается на задней поверхности лопатки, ниже ости лопатки и на подостной фасции, прикрепляется к большому бугорку плечевой кости, часть сухожильных пучков вплетается в капсулу плечевого сустава.

Функция: супинирует плечо, оттягивает капсулу сустава.

Иннервация: надлопаточный нерв.

Кровоснабжение: артерия, огибающая лопатку, надлопаточная артерия.

Малая круглая мышца *(m. teres minor)* начинается на латеральном крае лопатки и подостной фасции. Прикрепляется к большому бугорку плечевой кости, ниже сухожилия подостной мышцы.

Функция: супинирует плечо, оттягивает капсулу плечевого сустава.

Иннервация: подмышечный нерв.

Кровоснабжение: артерия, огибающая лопатку.

Большая круглая мышца (*m. teres major)* начинается на нижней части латерального края лопатки, на подостной фасции и прикрепляется к гребню малого бугорка плечевой кости.

Функция: при фиксированной лопатке разгибает плечо, пронирует его; поднятую руку опускает и приводит к туловищу.

Иннервация: подлопаточный нерв.
Кровоснабжение: подлопаточная артерия.

Подлопаточная мышца *(m. subscapularis)* начинается на всей поверхности подлопаточной ямки, латеральном крае лопатки, прикрепляется к малому бугорку и гребню малого бугорка плечевой кости (рис. 153).

Функция: пронирует плечо, приводит его к туловищу.

Иннервация: подлопаточный нерв.

Кровоснабжение: подлопаточная артерия.

МЫШЦЫ СВОБОДНОЙ ЧАСТИ ВЕРХНЕЙ КОНЕЧНОСТИ

Мышцы плеча

Источник KingMed.info

Мышцы плеча разделяют на переднюю (мышцы-сгибатели) и заднюю (разгибатели) группы. *Переднюю группу* составляют клювовидно-плечевая мышца, двуглавая мышца плеча и плечевая мышца, *заднюю группу* - трехглавая мышца плеча и локтевая мышца.

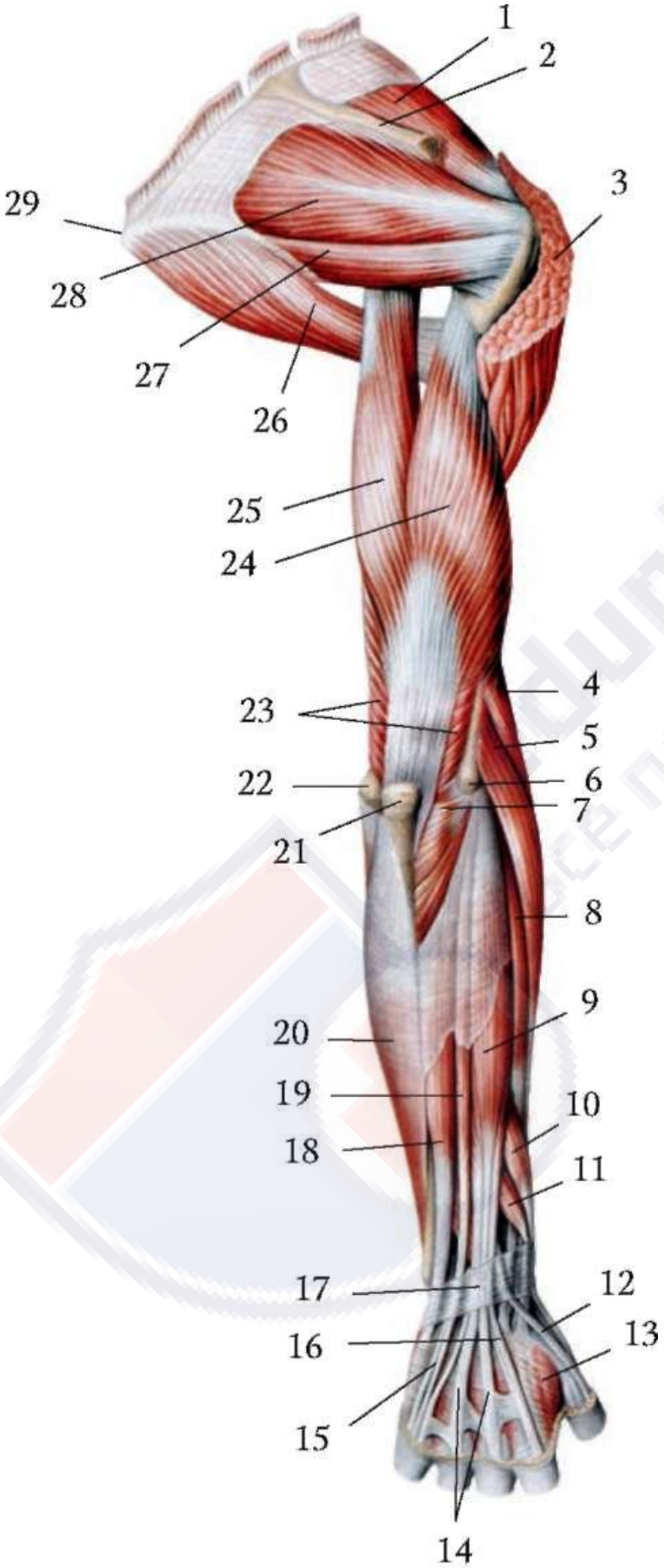

Рис. 152. Мышцы верхней конечности (вид сзади; часть мышц удалена): 1 - надостная мышца; 2 - ость лопатки (частично удалена); 3 - дельтовидная мышца (частично удалена); 4 - плечелучевая мышца; 5 - длинный лучевой разгибатель запястья; 6 - латеральный надмыщелок; 7 - локтевая мышца; 8 - короткий лучевой разгибатель запястья; 9 - разгибатель пальцев; 10 - длинная мышца, отводящая большой палец кисти; 11 - короткий разгибатель большого пальца кисти; 12 - сухожилие длинного разгибателя большого пальца кисти; 13 - первая тыльная межкостная мышца; 14 - сухожилия разгибателя пальцев; 15 - сухожилие разгибателя мизинца; 16 - сухожилие разгибателя указательного пальца; 17 - удерживатель разгибателей; 18 - локтевой разгибатель запястья; 19 - разгибатель мизинца; 20 - локтевой сгибатель запястья; 21 - локтевой отросток; 22 - медиальный надмыщелок; 23 - трехглавая мышца плеча; 24 - латеральная головка трехглавой мышцы плеча; 25 - длинная головка трехглавой мышцы плеча; 26 - большая круглая мышца; 27 - малая круглая мышца; 28 - подостная мышца; 29 - нижний угол лопатки

Источник KingMed.info

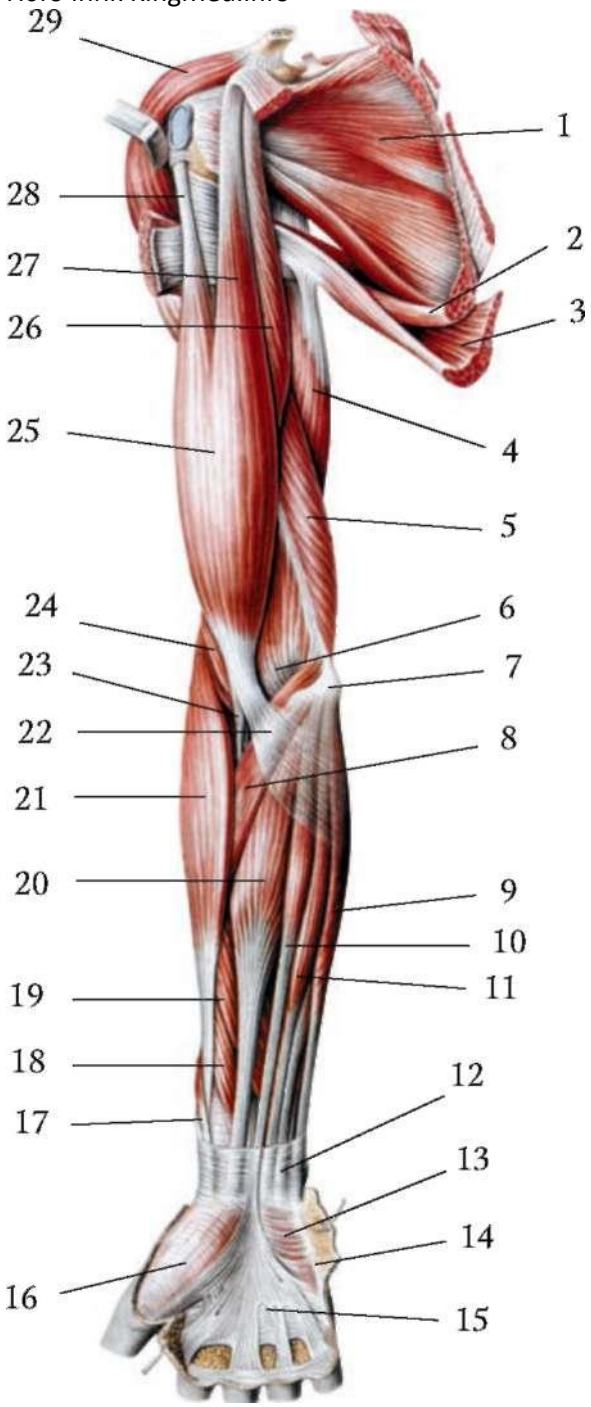

Рис. 153. Подлопаточная мышца и другие мышцы верхней конечности (вид спереди; часть мышц плечевого пояса удалена): 1 - подлопаточная мышца; 2 - большая круглая мышца; 3 - широчайшая мышца спины; 4 - длинная головка трехглавой мышцы плеча; 5 - медиальная головка трехглавой мышцы плеча; 6 - локтевая ямка; 7 - медиальный надмыщелок плечевой кости; 8 - круглый пронатор; 9 - локтевой сгибатель запястья; 10 - длинная ладонная мышца; 11 - поверхностный сгибатель пальцев; 12 - часть фасции предплечья; 13 - короткая ладонная мышца; 14 - возвышение мизинца; 15 - ладонный апоневроз; 16 - возвышение большого пальца кисти; 17 - сухожилие длинной мышцы, отводящей большой палец кисти; 18 - длинный сгибатель большого пальца кисти; 19 - поверхностный сгибатель пальцев; 20 - лучевой сгибатель запястья; 21 - плечелучевая мышца; 22 - апоневроз двуглавой мышцы плеча; 23 - сухожилие двуглавой мышцы плеча; 24 - плечевая мышца; 25 - двуглавая мышца плеча; 26 - клювовидно-плечевая мышца; 27 - короткая головка двуглавой мышцы плеча; 28 - длинная головка двуглавой мышцы плеча; 29 - дельтовидная мышца

Передняя группа мышц плеча

Клювовидно-плечевая мышца (*m. coracobrachial)* начинается на верхушке клювовидного отростка лопатки, прикрепляется к плечевой кости под гребнем малого бугорка.

Функция: сгибает плечо в плечевом суставе, приводит плечо к туловищу. При пронированном плече его супинирует. При фиксированном плече тянет лопатку вперед и вниз.

Иннервация: мышечно-кожный нерв.

Кровоснабжение: задняя и передняя артерии, огибающие плечевую кость.

Двуглавая мышца плеча *(m. biceps brachii)* имеет длинную и короткую головки. *Длинная головка* располагается латерально, начинается на надсуставном бугорке лопатки сухожилием, проходящим сквозь полость плечевого сустава, лежащим в межбугорковой борозде. *Короткая головка* находится медиаль-нее, чем латеральная головка, начинается на клювовидном отростке лопатки. Общее мышечное брюшко переходит в сухожилие, прикрепляющееся к бугристости лучевой кости. От переднемедиальной поверхности сухожилия отходит *апоневроз двуглавой мышцы плеча (aponeurosis m. bicipitis brachii)* - фиброзная пластинка (фасция Пирогова), вплетающаяся в фасцию предплечья.

Функция: сгибает плечо в плечевом суставе. Сгибает предплечье в локтевом суставе, пронированное предплечье супинирует.

Иннервация: мышечно-кожный нерв.

Кровоснабжение: плечевая артерия, верхняя и нижняя коллатеральные локтевые артерии, возвратная лучевая артерия.

Плечевая мышца *(m. brachialis)* начинается на нижних передних двух третях тела плечевой кости, на медиальной и латеральной межмышечных перегородках плеча. Прикрепляется к бугристости локтевой кости. Отдельные сухожильные пучки вплетаются в капсулу локтевого сустава.

Функция: сгибает предплечье в локтевом суставе.

Иннервация: мышечно-кожный нерв.

Кровоснабжение: верхняя и нижняя коллатеральные локтевые артерии, плечевая артерия, возвратная лучевая артерия.

Задняя группа мышц плеча

Трехглавая мышца плеча (*m. triceps brachii)* имеет длинную, медиальную и латеральную головки (рис. 154). Длинная головка начинается на подсустав-ном бугорке лопатки, *латеральная головка* - на наружной поверхности плечевой кости и на задней поверхности латеральной межмышечной перегородки плеча. *Медиальная головка* начинается на задней поверхности плечевой кости, медиальной и латеральной межмышечных перегородках плеча, ниже борозды лучевого нерва. Общее мышечное брюшко переходит в плоское сухожилие, прикрепляющееся к локтевому отростку локтевой кости. Часть пучков сухожилия вплетается в капсулу локтевого сустава и в фасцию предплечья (рис. 154, см. рис. 152).

Функция: разгибает предплечье в локтевом суставе. Длинная головка мышцы разгибает и приводит плечо к туловищу в плечевом суставе. *Иннервация:* лучевой нерв.

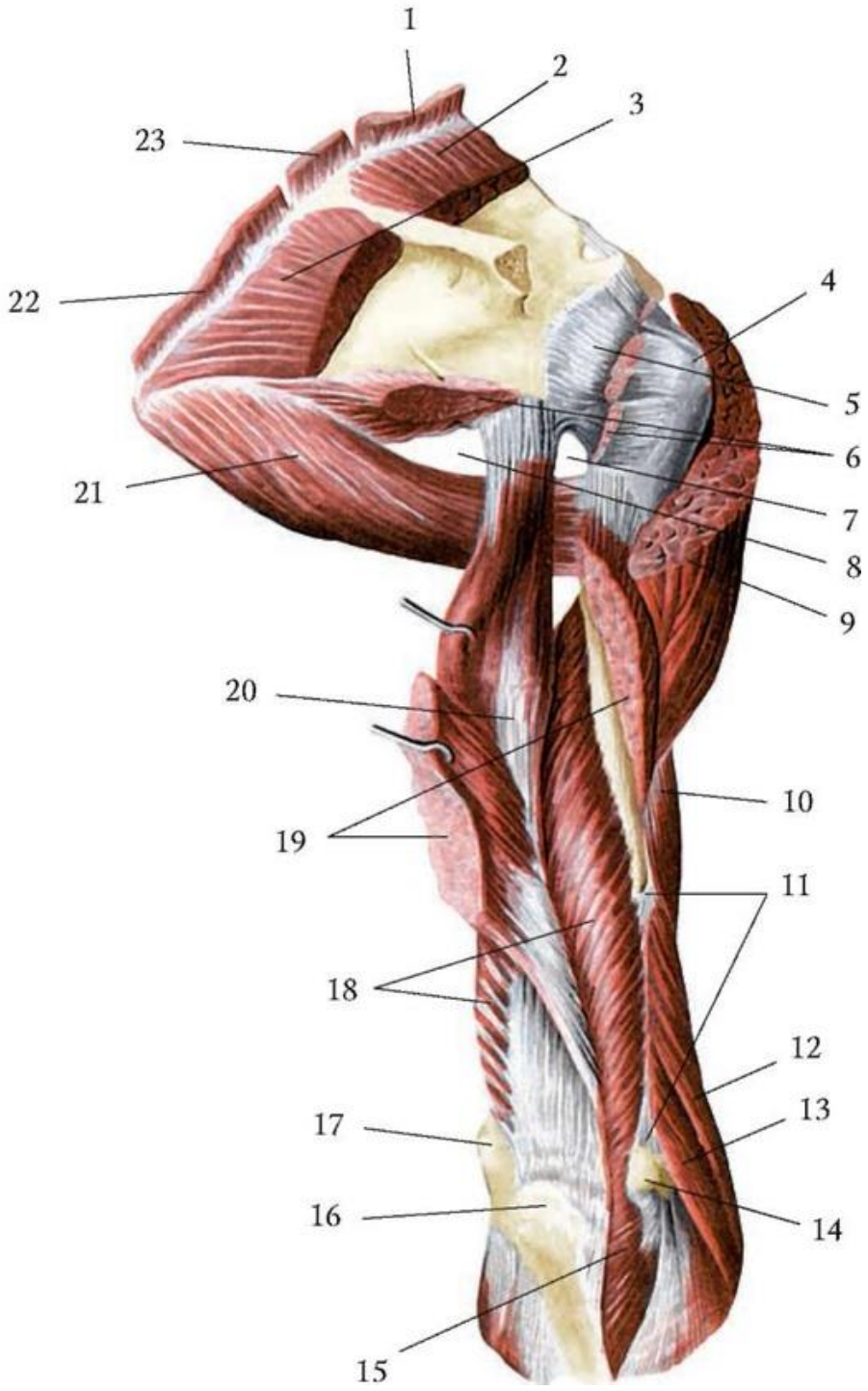

Рис. 154. Задняя группа мышц плеча (вид сзади; трехглавая мышца плеча разрезана и развернута в стороны; часть мышц плечевого пояса удалена): 1 - мышца, поднимающая лопатку (отрезана); 2 - надостная мышца (частично удалена); 3 - подостная мышца; 4 - большой бугорок плечевой кости; 5 - суставная капсула; 6 - малая круглая мышца; 7 - четырехстороннее отверстие; 8 - трехстороннее отверстие; 9 - дельтовидная мышца; 10 - плечевая мышца; 11 - латеральная межмышечная перегородка плеча; 12 - плечелучевая мышца; 13 - длинный лучевой разгибатель запястья; 14 - латеральный надмыщелок плечевой кости; 15 - локтевая мышца; 16 - локтевой отросток; 17 - медиальный надмыщелок плечевой кости; 18 - медиальная головка трехглавой мышцы плеча; 19 - латеральная головка трехглавой мышцы плеча; 20 - длинная головка трехглавой мышцы плеча; 21 - большая круглая мышца; 22 - большая ромбовидная мышца; 23 - малая ромбовидная мышца

Кровоснабжение: задняя артерия, огибающая плечевую кость, глубокая артерия плеча, верхняя и нижняя коллатеральные локтевые артерии.

Локтевая мышца (m. *anconeus),* небольшая, начинается на задней поверхности латерального надмыщелка плеча, прикрепляется на латеральной поверхности локтевого отростка локтевой кости.

Функция: участвует в разгибании предплечья.

Иннервация: лучевой нерв.

Кровоснабжение: возвратная межкостная артерия. ***Мышцы предплечья***

Мышцы предплечья разделяют на переднюю и заднюю группы. Мышцы **передней группы** располагаются в четыре слоя, **задней группы** - в два слоя.

Передняя группа мышц предплечья. Первый (поверхностный) слой мышц предплечья

Плечелучевая мышца (*m. brahioradialis)* начинается на латеральном над-мыщелковом гребне плечевой кости, латеральной межмышечной перегородке плеча. Узкое и плоское сухожилие прикрепляется к латеральной поверхности дистального конца лучевой кости (см. рис. 153).

Функция: сгибает предплечье в локтевом суставе; устанавливает кисть в среднем положении между супинацией и пронацией.

Иннервация: лучевой нерв.

Кровоснабжение: лучевая артерия, коллатеральная лучевая артерия, возвратная лучевая артерия.

Круглый пронатор (*m. pronator teres)* - короткая мышца, имеющая две головки. *Плечевая головка* начинается на медиальном надмыщелке плеча, фасции предплечья и медиальной межмышечной перегородке предплечья, другая, локтевая головка, - на венечном отростке локтевой кости. Мышца идет вниз и ла-терально, ее сухожилие прикрепляется на латеральной поверхности середины лучевой кости.

Функция: пронирует предплечье с кистью, участвует в сгибании предплечья. *Иннервация:* срединный нерв.

Кровоснабжение: плечевая, локтевая, лучевая артерии.

Лучевой сгибатель запястья (*m. flexor carpi radialis)* начинается на медиальном надмыщелке плеча, фасции и медиальной межмышечной перегородке плеча. Длинное узкое сухожилие мышцы прикрепляется к основанию II пястной кости.
Функция: сгибает запястье, вместе с лучевым разгибателем запястья отводит кисть.

Иннервация: срединный нерв.

Кровоснабжение: плечевая, локтевая, лучевая артерии.

Длинная ладонная мышца (*m. palmaris longus)*, тонкая веретенообразная мышца, начинается на медиальном надмыщелке плеча, фасции предплечья и верхней части медиальной межмышечной перегородке предплечья. Длинное тонкое сухожилие переходит в ладонный апоневроз.

Функция: натягивает ладонный апоневроз, участвует в сгибании кисти.

Иннервация: срединный нерв.

Кровоснабжение: лучевая артерия.

Локтевой сгибатель запястья *(m.. flexor carpi ulnaris)* имеет плечевую и локтевую головки. *Плечевая головка* начинается на медиальном надмыщелке и медиальной межмышечной перегородке плеча, *локтевая головка* - на глубокой пластинке фасции предплечья, медиальном крае локтевого отростка и заднем крае локтевой кости. Общее брюшко переходит в длинное сухожилие, прикрепляющееся к гороховидной кости.

Функции: сгибает предплечье; при одновременном действии с локтевым разгибателем запястья приводит кисть.

Иннервация: локтевой нерв.

Кровоснабжение: верхняя и нижняя коллатеральные локтевые артерии, локтевая артерия.

Второй слой мышц предплечья

Поверхностный сгибатель пальцев *(m. flexor digitorum superficialis)* имеет плечелоктевую и лучевую головки, соединенные в виде мостика сухожильным растяжением (рис. 155). *Плечелоктевая головка* начинается на медиальном надмыщелке плеча, фасции предплечья, локтевой коллатеральной связке, медиальном крае венечного отростка локтевой кости. *Лучевая головка* берет начало на проксимальных двух третях переднего края лучевой кости. Сухожилия мышцы прикрепляются к основанию средних фаланг II-V пальцев на ладонной их стороне. На уровне середины проксимальной фаланги каждое сухожилие расщепляется на две ножки, пропуская сухожилие глубокого сгибателя пальцев.
Функция: сгибает средние фаланги пальцев (вместе с ними и пальцы), участвует в сгибании кисти.

Иннервация: срединный нерв. *Кровоснабжение:* лучевая и локтевая артерии.

Третий слой мышц предплечья

Глубокий сгибатель пальцев (*m. flexor digitorum profundus)* начинается на проксимальных двух третях передней поверхности локтевой кости и межкостной перепонке предплечья. Сухожилия проходят между двумя ножками расщепленного сухожилия поверхностного сгибателя пальцев и прикрепляются к основанию дистальных фаланг (рис. 156).

Функция: сгибает дистальные фаланги II-V пальцев (вместе с ними и пальцы); участвует в сгибании кисти.

Иннервация: срединный нерв, локтевой нерв.

Кровоснабжение: локтевая и лучевая артерии.

Длинный сгибатель большого пальца кисти (*m. flexor pollicis longus)* начинается на передней поверхности верхней части лучевой кости и межкостной перепонке предплечья, прикрепляется к основанию дистальной фаланги большого пальца.

Функция: сгибает дистальную фалангу большого пальца (вместе с ней и палец), участвует в сгибании кисти. *Иннервация:* срединный нерв. *Кровоснабжение:* передняя межкостная артерия.

Источник KingMed.info

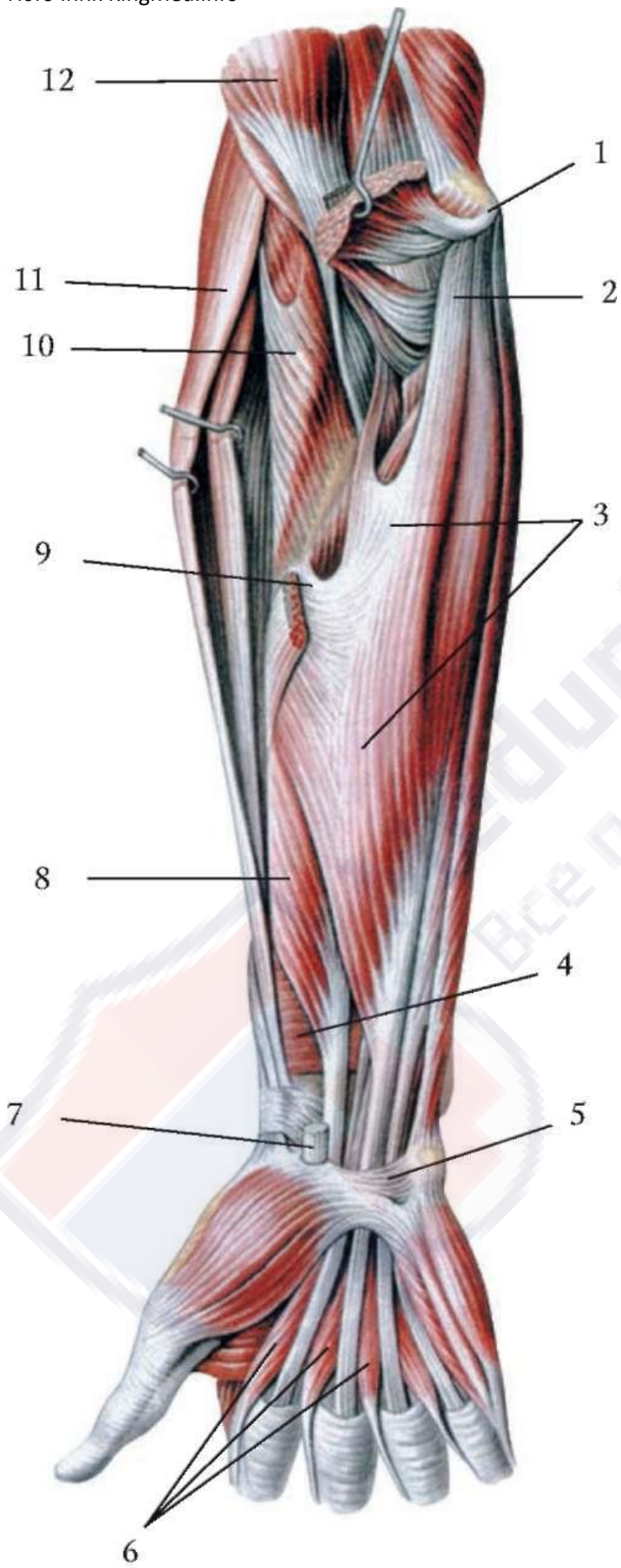

Рис. 155. Поверхностный сгибатель пальцев (вид спереди; лучевой сгибатель запястья, длинная ладонная мышца и круглый пронатор удалены): 1 - медиальный надмыщелок плечевой кости; 2 - плечелоктевая головка поверхностного сгибателя пальцев; 3 - поверхностный сгибатель пальцев; 4 - квадратный пронатор; 5 - фасция предплечья; 6 - червеобразные мышцы; 7 - сухожилие лучевого сгибателя запястья; 8 - длинный сгибатель большого пальца кисти; 9 - лучевая головка поверхностного сгибателя пальцев; 10 - супинатор; 11 - плечелучевая мышца; 12 - плечевая мышца

Источник KingMed.info

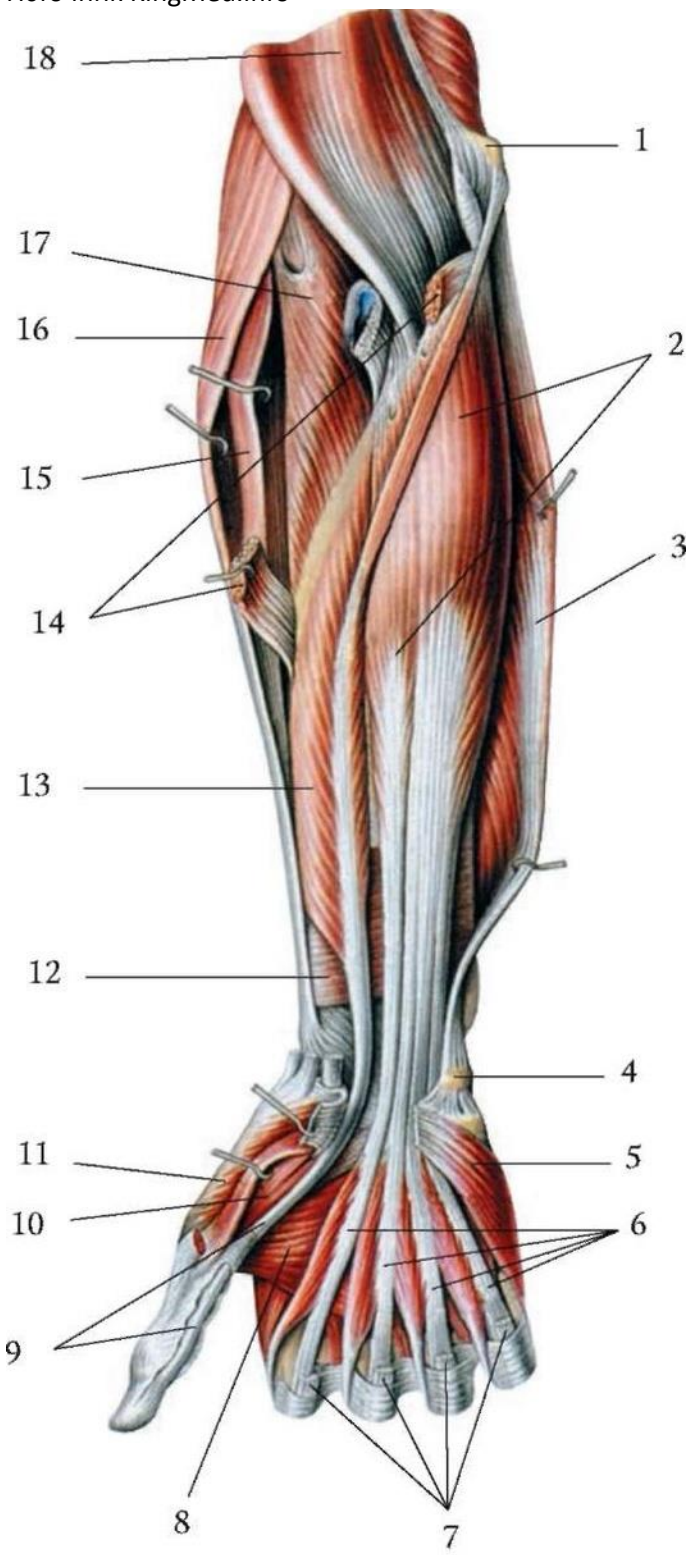

Рис. 156. Глубокий сгибатель пальцев и другие мышцы предплечья (вид спереди; поверхностные мышцы удалены): 1 - медиальный надмыщелок плечевой кости; 2 - глубокий сгибатель пальцев; 3 - локтевой сгибатель запястья; 4 - гороховидная кость; 5 - мышца, противопоставляющая мизинец; 6 - сухожилия глубокого сгибателя пальцев; 7 - сухожилия поверхностного сгибателя пальцев (отрезаны); 8 - мышца, приводящая большой палец кисти; 9 - сухожилие длинного сгибателя большого пальца кисти; 10 - короткий сгибатель большого пальца кисти; 11 - мышца, противопоставляющая большой палец кисти; 12 - квадратный пронатор; 13 - длинный сгибатель большого пальца кисти; 14 - круглый пронатор; 15 - длинный лучевой разгибатель запястья; 16 - плечелучевая мышца; 17 - супинатор; 18 - плечевая мышца

Четвертый (глубокий) слой мышц предплечья

Квадратный пронатор (*m. pronator quadratus)* - плоская мышца, расположенная в дистальной части предплечья. Начинается на переднем крае и передней поверхности нижней трети тела локтевой кости, идет поперечно, заканчивается на передней поверхности дистальной трети лучевой кости (рис. 157).

Функция: пронирует предплечье.

Иннервация: срединный нерв.

Кровоснабжение: передняя межкостная артерия.

Задняя группа мышц предплечья. Поверхностный слой мышц предплечья

Длинный лучевой разгибатель запястья (*m. extensor carpi radialis longus)* начинается на латеральной межмышечной перегородке плеча, латеральном надмыщелке плечевой кости. Сухожилие проходит под удерживателем разгибателей, прикрепляется к основанию II пястной кости (рис. 158).

Функция: разгибает кисть; при одновременном действии с коротким лучевым разгибателем запястья и с лучевым сгибателем запястья отводит кисть в лучезапястном суставе.

Иннервация: лучевой нерв.

Кровоснабжение: коллатеральная лучевая, возвратная лучевая и лучевая артерии.

Короткий лучевой разгибатель запястья (*m. extensor carpi radialis brevis)* начинается на латеральном надмыщелке плечевой кости, лучевой коллатеральной связке и фасции предплечья. Прикрепляется к основанию III пястной кости, на тыльной ее поверхности.

Функция: разгибает кисть; вместе с длинным лучевым разгибателем запястья и лучевым сгибателем запястья отводит кисть.

Иннервация: лучевой нерв.

Кровоснабжение: коллатеральная лучевая, возвратная лучевая и лучевая артерии.

Разгибатель пальцев (*m. extensor digitorum)* начинается на латеральном надмыщелке и на фасции предплечья. Его четыре сухожилия прикрепляются к основаниям средних фаланг и к дистальным фалангам. **Разгибатель мизинца** *(m. extensor digiti minimi)* имеет общее начало с мышцей-разгибателем пальцев. Длинное тонкое сухожилие разгибателя мизинца прикрепляется на тыльной стороне основания средней и дистальной фаланг мизинца.

Функция: разгибатели пальцев и мизинца (разгибает мизинец); участвует в разгибании кисти.

Иннервация: лучевой нерв.

Кровоснабжение: задняя межкостная артерия.

Локтевой разгибатель запястья *(m. extensor carpi ulnaris)* начинается на латеральном надмыщелке плечевой кости, задней поверхности локтевой кости, капсуле локтевого сустава, фасции предплечья. Прикрепляется к тыльной поверхности основания V пястной кости.

Функция: разгибает кисть; при одновременном действии с локтевым сгибателем запястья приводит кисть.

Источник KingMed.info
Иннервация: лучевой нерв.

Кровоснабжение: задняя межкостная артерия.

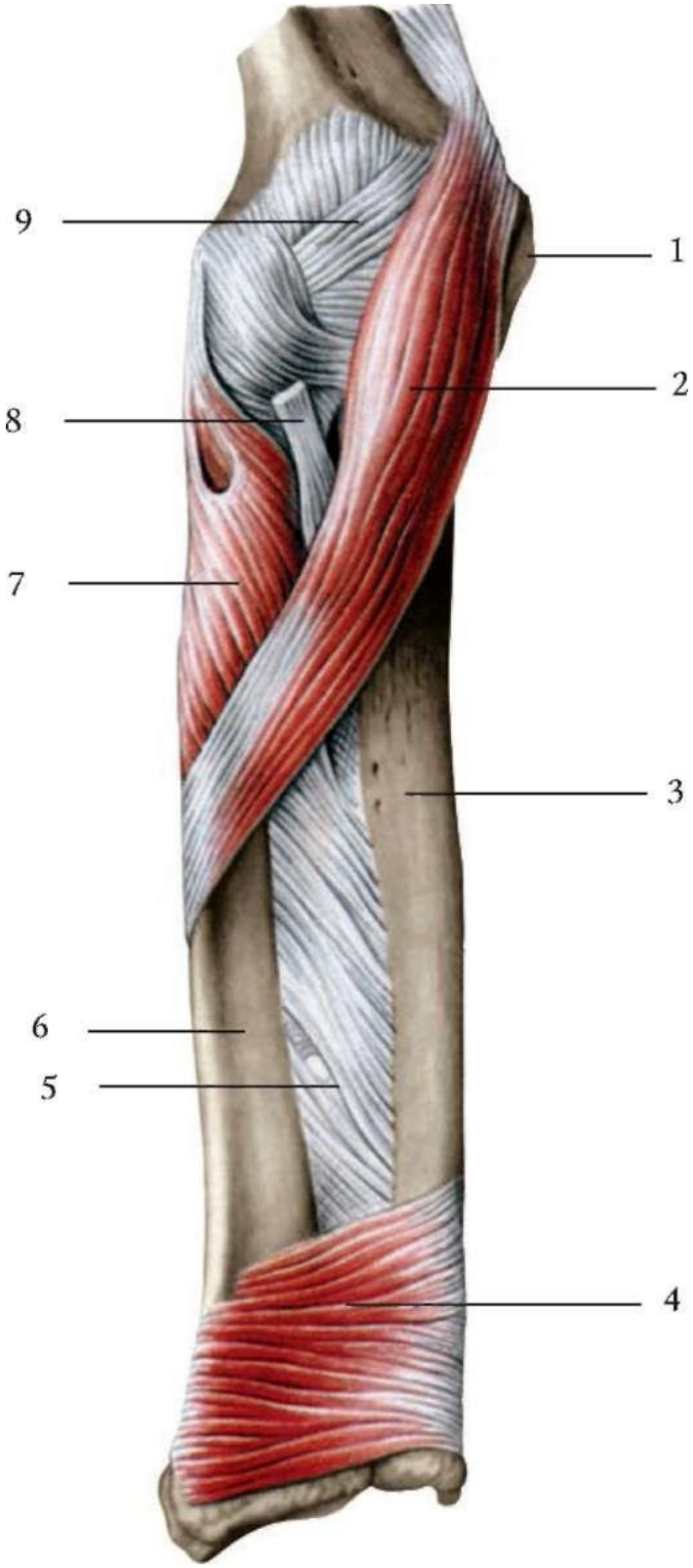

Рис. 157. Глубокий слой мышц предплечья. Квадратный пронатор и круглый пронатор (вид спереди; другие мышцы предплечья удалены): 1 - медиальный надмыщелок; 2 - круглый пронатор; 3 - локтевая кость; 4 - квадратный пронатор; 5 - межкостная перепонка предплечья; 6 - лучевая кость; 7 - супинатор; 8 - сухожилие двуглавой мышцы плеча; 9 - суставная капсула

Источник KingMed.info

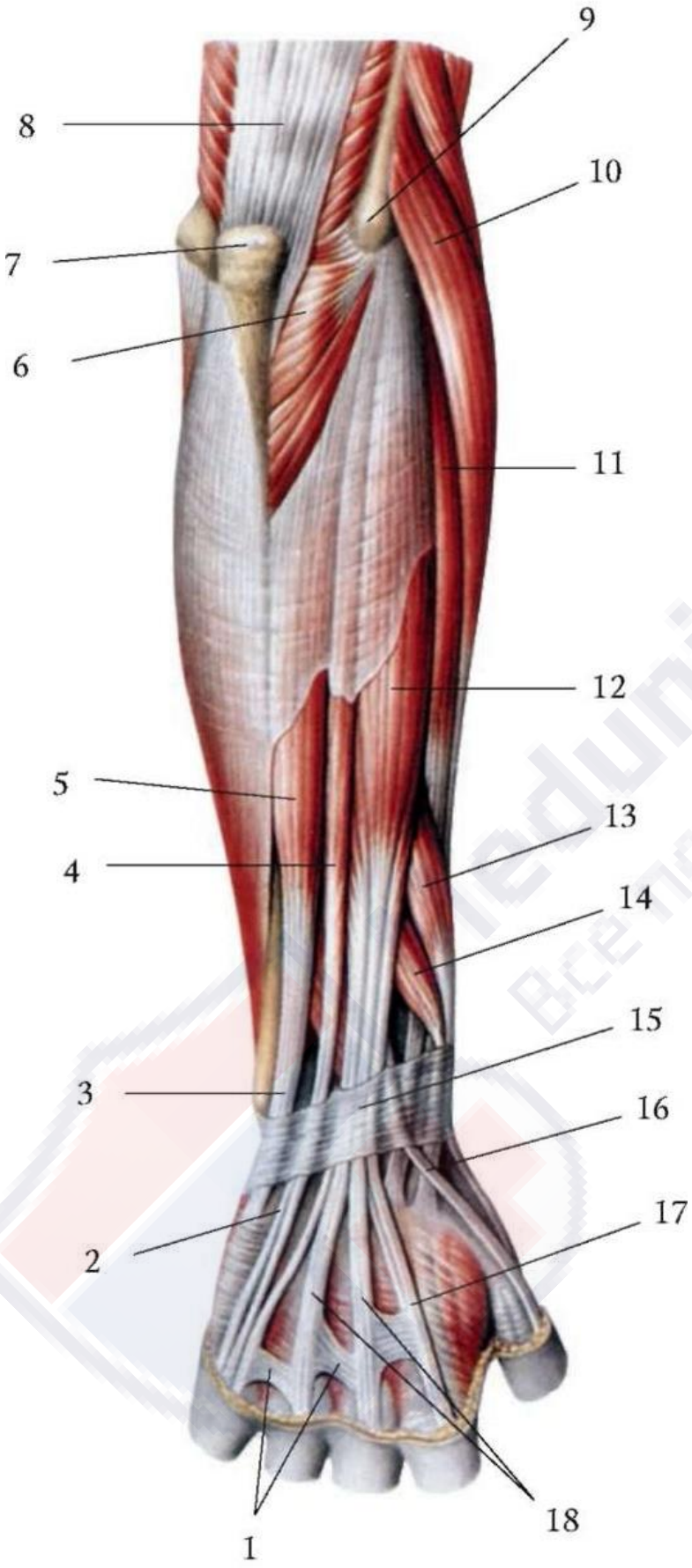

Рис. 158. Мышцы задней области предплечья, правого: 1 - межсухожильные соединения; 2 - сухожилие разгибателя мизинца; 3 - сухожилие локтевого разгибателя запястья; 4 - разгибатель мизинца; 5 - локтевой разгибатель запястья; 6 - локтевая мышца; 7 - локтевой отросток; 8 - трехглавая мышца плеча; 9 - латеральный надмыщелок; 10 - длинный лучевой разгибатель запястья; 11 - короткий лучевой разгибатель запястья; 12 - разгибатель пальцев; 13 - длинная мышца, отводящая большой палец кисти; 14 - короткий разгибатель большого пальца кисти; 15 - удерживатель разгибателей; 16 - сухожилие длинного разгибателя большого пальца кисти; 17 - сухожилие разгибателя указательного пальца; 18 - сухожилия разгибателя пальцев

Глубокий слой мышц предплечья

Супинатор *(m. supinator)* почти закрыт поверхностными мышцами. Начинается на латеральном надмыщелке плечевой кости, лучевой коллатеральной связке, на кольцевой связке лучевой кости, гребне супинатора на локтевой кости. Мышца направляется косо и вниз, прикрепляется к латеральной поверхности верхней трети лучевой кости (рис. 159).

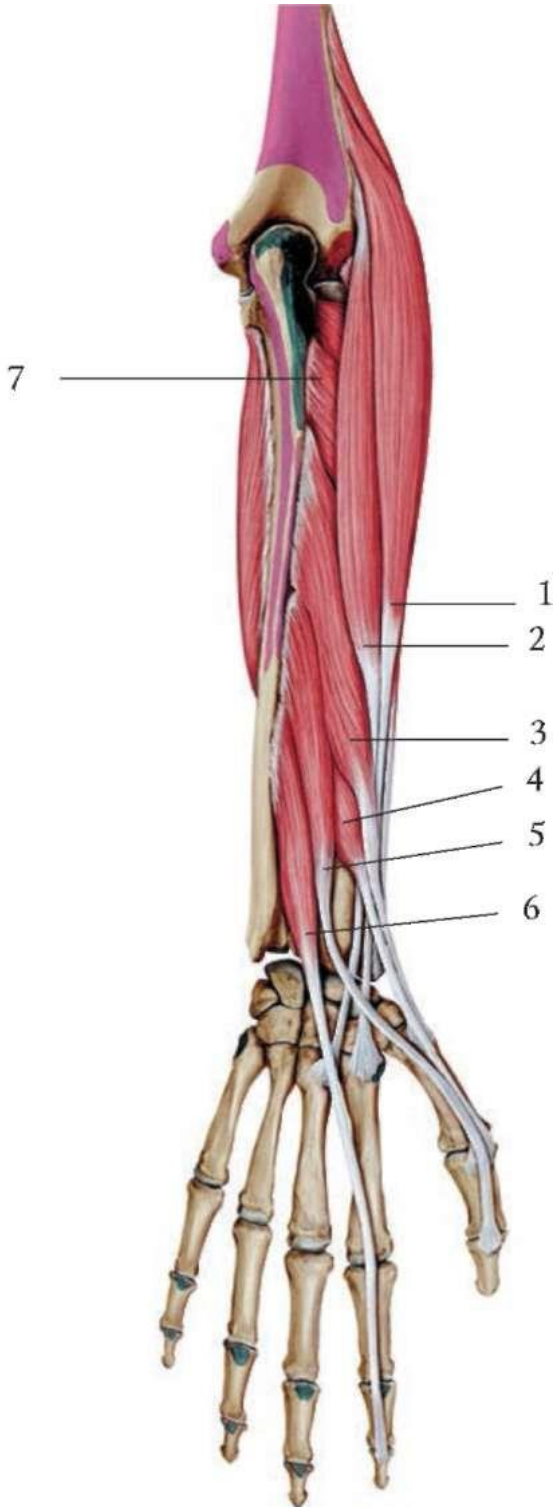

Рис. 159. Глубокие мышцы задней стороны предплечья, правого: 1 - длинный лучевой разгибатель запястья; 2 - короткий лучевой разгибатель запястья; 3 - длинная мышца, отводящая большой палец кисти; 4 - короткий разгибатель большого пальца кисти; 5 - длинный разгибатель большого пальца кисти; 6 - разгибатель указательного пальца; 7 - супинатор

Функция: супинирует лучевую кость (вместе с кистью). *Иннервация:* лучевой нерв.

Кровоснабжение: возвратная лучевая, возвратная межкостная и лучевая артерии.

Длинная мышца, отводящая большой палец кисти *(m. abductor pollicis longus),* начинается на задней поверхности локтевой и лучевой костей, межкостной перепонке предплечья. Сухожилие мышцы прикрепляется к тыльной поверхности основания I пястной кости.

Функция: отводит большой палец кисти.

Иннервация: лучевой нерв.

Кровоснабжение: задняя межкостная лучевая артерия.

Короткий разгибатель большого пальца кисти (*m. extensor pollicis brevis)* начинается на задней поверхности лучевой кости, межкостной перепонке предплечья. Сухожилие прикрепляется к тыльной поверхности основания проксимальной фаланги большого пальца.

Функция: разгибает проксимальную фалангу I пальца (и весь палец); отводит его.

Иннервация: лучевой нерв. *Кровоснабжение:* задняя межкостная и лучевая артерии.

Длинный разгибатель большого пальца (*m. extensor pollicis longus)* начинается на латеральной стороне средней трети задней поверхности локтевой кости, межкостной перепонке предплечья. Сухожилие прикрепляется к тыльной поверхности основания дистальной фаланги I пальца. *Функция:* разгибает I палец.

Иннервация: лучевой нерв.

Кровоснабжение: задняя межкостная артерия и лучевая артерия.

Разгибатель указательного пальца (*m. extensor indicis)* начинается на задней поверхности локтевой кости, межкостной перепонке предплечья. Сухожилие прикрепляется к задней поверхности проксимальной фаланги II пальца.

Функция: разгибает II палец.

Иннервация: лучевой нерв.

Кровоснабжение: задняя межкостная артерия.

МЫШЦЫ КИСТИ

Мышцы кисти подразделяются на *мышцы возвышения большого пальца, мышцы возвышения мизинца* и *среднюю группу мышц.*

Мышцы возвышения большого пальца

Короткая мышца, отводящая большой палец *(m. abductor pollicis brevis)* , плоская, поверхностно расположенная, начинается на ладьевидной кости, кости-трапеции и на латеральной части удерживателя сгибателей пальцев. Мышца идет вниз и латерально, прикрепляется к латеральному краю основания проксимальной фаланги I пальца, к латеральному краю сухожилия длинного разгибателя большого пальца (рис. 160).

Функция: отводит большой палец кисти.

Иннервация: срединный нерв.

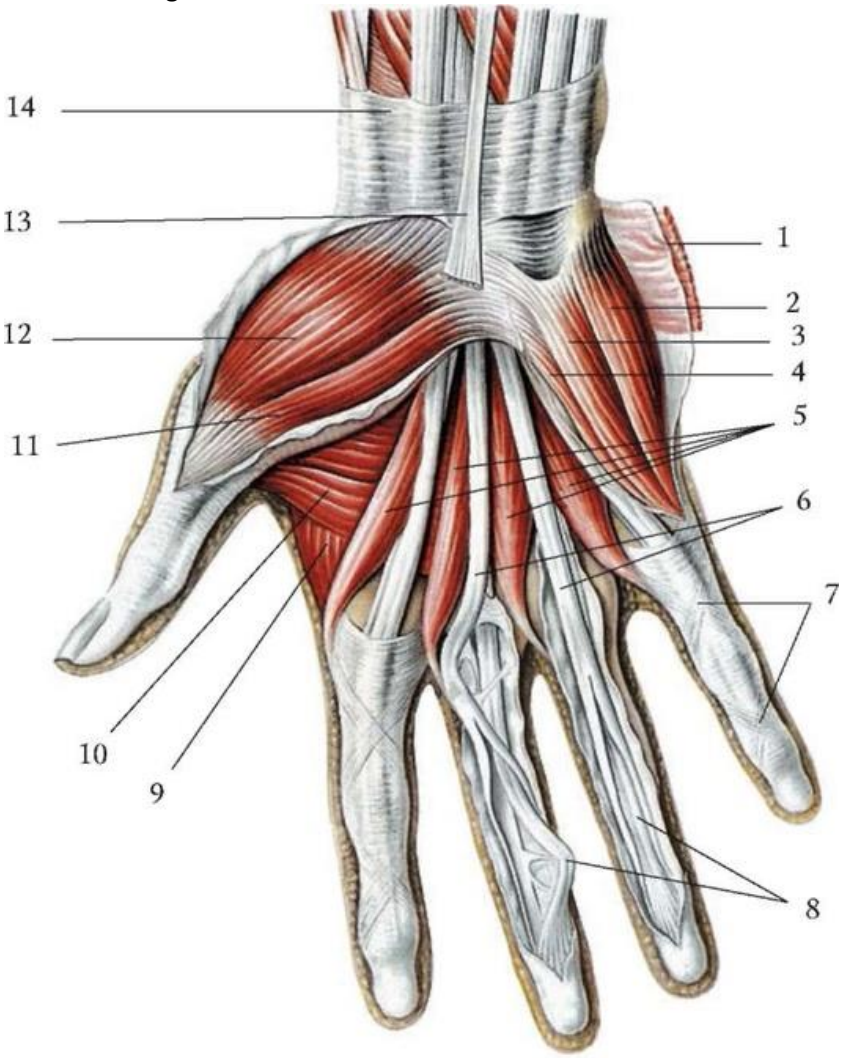

Рис. 160. Мышцы возвышения большого и малого пальцев кисти (вид спереди): 1 - короткая ладонная мышца; 2 - мышца, отводящая мизинец; 3 - короткий сгибатель мизинца; 4 - мышца, противопоставляющая мизинец; 5 - червеобразные мышцы; 6 - сухожилия поверхностного сгибателя пальцев; 7 - крестообразная часть фиброзного влагалища; 8 - сухожилия глубокого сгибателя пальцев; 9 - первая тыльная межкостная мышца; 10 - мышца, приводящая большой палец кисти; 11 - короткий сгибатель большого пальца кисти; 12 - короткая мышца, отводящая большой палец кисти; 13 - длинная ладонная мышца (сухожилие); 14 - фасция предплечья

Кровоснабжение: поверхностная ладонная ветвь лучевой артерии.
Мышца, противопоставляющая большой палец *(m. opponens pollicis),* начинается на удерживателе сгибателей пальцев и кости-трапеции, прикрепляется к передней поверхности I пястной кости, частично располагается под мышцей, приводящей большой палец.

Функция: противопоставляет большой палец кисти остальным пальцам.

Иннервация: срединный нерв.

Кровоснабжение: поверхностная ладонная ветвь лучевой артерии.

Короткий сгибатель большого пальца (*m. flexor pollicis brevis)* частично прикрыт короткой мышцей, отводящей большой палец. Имеет поверхностную и глубокую головки. *Поверхностная головка* начинается на удерживателе сгибателей, *глубокая головка* - на трапециевидной и II пястной костях, на кости-трапеции. Прикрепляется к проксимальной фаланге большого пальца.

Источник KingMed.info
Функция: сгибает проксимальную фалангу I пальца (и большой палец в целом), участвует в его приведении.

Иннервация: срединный нерв - поверхностная головка; локтевой нерв - глубокая головка.

Кровоснабжение: поверхностная ладонная ветвь лучевой артерии, глубокая ладонная дуга.

Мышца, приводящая большой палец кисти (*m. adductor pollicis),* занимает медиальное положение в области большого пальца, имеет косую и поперечную головки. *Косая головка* начинается на головчатой кости, основании II и III пястных костей, *поперечная головка* - на передней поверхности III пястной кости (рис. 161). Общее сухожилие прикрепляется к основанию проксимальной фаланги большого пальца.

Функция: приводит I палец к указательному; принимает участие в сгибании I пальца.

Иннервация: локтевой нерв.

Кровоснабжение: поверхностная и глубокая ладонные дуги.

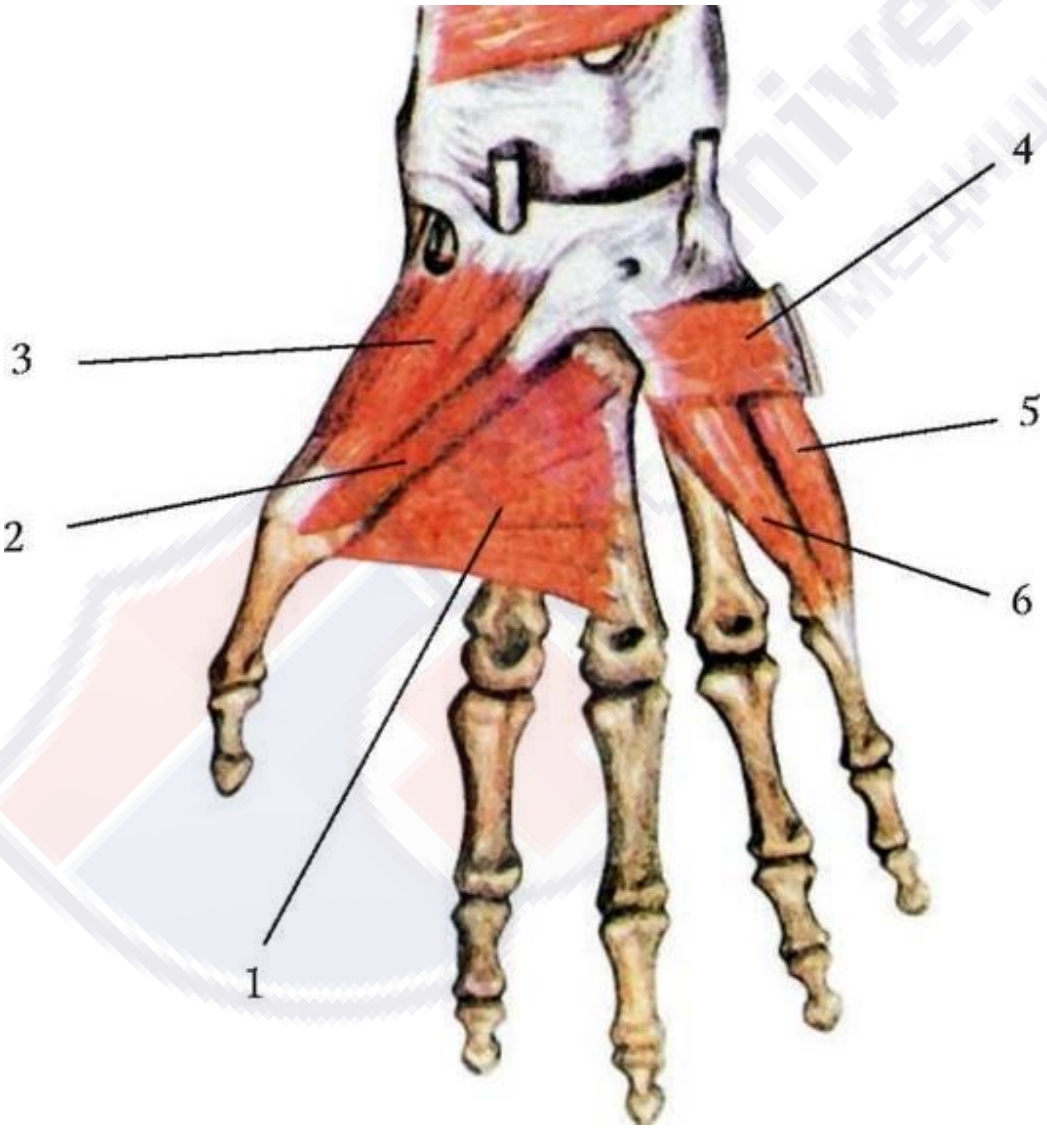

Рис. 161. Глубокие мышцы возвышений большого пальца и мизинца (вид спереди; сухожилия мышц предплечья удалены): 1 - мышца, приводящая большой палец кисти; 2 - короткий сгибатель большого пальца кисти; 3 - короткая мышца, отводящая большой палец кисти; 4 - короткая ладонная мышца; 5 - мышца, отводящая мизинец; 6 - короткий сгибатель мизинца

Мышцы возвышения мизинца

Короткая ладонная мышца (*m. palmaris brevis)* начинается отдельными пучками на удерживателе сгибателей пальцев, прикрепляется к коже медиального края кисти.

Функция: сморщивает кожу в области возвышения мизинца,

Иннервация: локтевой нерв.

Кровоснабжение: локтевая артерия.

Мышца, отводящая мизинец (*m. abductor digiti minimi),* начинается на удерживателе сгибателей и гороховидной кости; прикрепляется к медиальной стороне проксимальной фаланги мизинца.

Функция: отводит мизинец.

Иннервация: локтевой нерв.

Кровоснабжение: глубокая ладонная ветвь локтевой артерии.

Мышца, противопоставляющая мизинец *(m. opponens digiti minimi)* , в виде узкой пластинки, начинается на удерживателе сгибателей пальцев и крючке крючковидной кости, прикрепляется к медиальному краю и передней поверхности V пястной кости.

Функция: противопоставляет мизинец I пальцу.

Иннервация: локтевой нерв.

Кровоснабжение: глубокая ладонная ветвь локтевой артерии.

Короткий сгибатель мизинца (*m. flexor digiti minimi)* начинается на крючке крючковидной кости и удерживателе сгибателей, прикрепляется к ладонной поверхности проксимальной фаланги V пальца.

Функция: сгибает V палец.

Иннервация: локтевой нерв.

Кровоснабжение: глубокая ладонная ветвь локтевой артерии.

Средняя группа мышц кисти

Червеобразные мышцы (*mm. lumbricales)* тонкие, веретенообразные, в количестве четырех, залегают под ладонным апоневрозом. Начинаются на сухожилиях глубокого сгибателя пальцев, прикрепляются к тыльной стороне проксимальной фаланги II-V пальцев (см. рис. 160).

Функция: сгибают проксимальную фалангу, выпрямляют среднюю и дистальную фаланги II-V пальцев.

Иннервация: 1-я и 2-я червеобразные мышцы - срединный нерв, 3-я и 4-я - локтевой нерв.
Кровоснабжение: поверхностная и глубокая ладонные дуги.

Ладонные межкостные мышцы (*mm. interosseipalmares)* в количестве трех занимают второй, третий и четвертый межпястные промежутки на ладонной стороне кисти (рис. 162). Начинаются соответственно на медиальном крае II и латеральных краях IV и V пястных костей. Прикрепляются на тыльной стороне проксимальной фаланги II, IV и V пальцев.

Функция: приводят II, IV и V пальцы к среднему (III).

Источник KingMed.info
Иннервация: локтевой нерв.

Кровоснабжение: поверхностная ладонная дуга.

Тыльные межкостные мышцы (*mm. interossei dorsales)* расположены в тыльных отделах межпястных промежутков под сухожилиями длинных раз-

гибателей пальцев (рис. 163). Начинается каждая тыльная мышца двумя головками на обращенных друг к другу сторонах I-V пястных костей. Сухожилие 1-й мышцы прикрепляется к лучевой стороне проксимальной фаланги II пальца, сухожилие 2-й мышцы - к проксимальной фаланге среднего (III) пальца, 3-й - к локтевой стороне проксимальной фаланги этого пальца, сухожилие 4-й мышцы - к локтевой стороне проксимальной фаланги IV пальца.

Функция: отводят I, II, IV и V пальцы от III пальца.

Иннервация: локтевой нерв.

Кровоснабжение: глубокая ладонная дуга, тыльные пястные артерии.

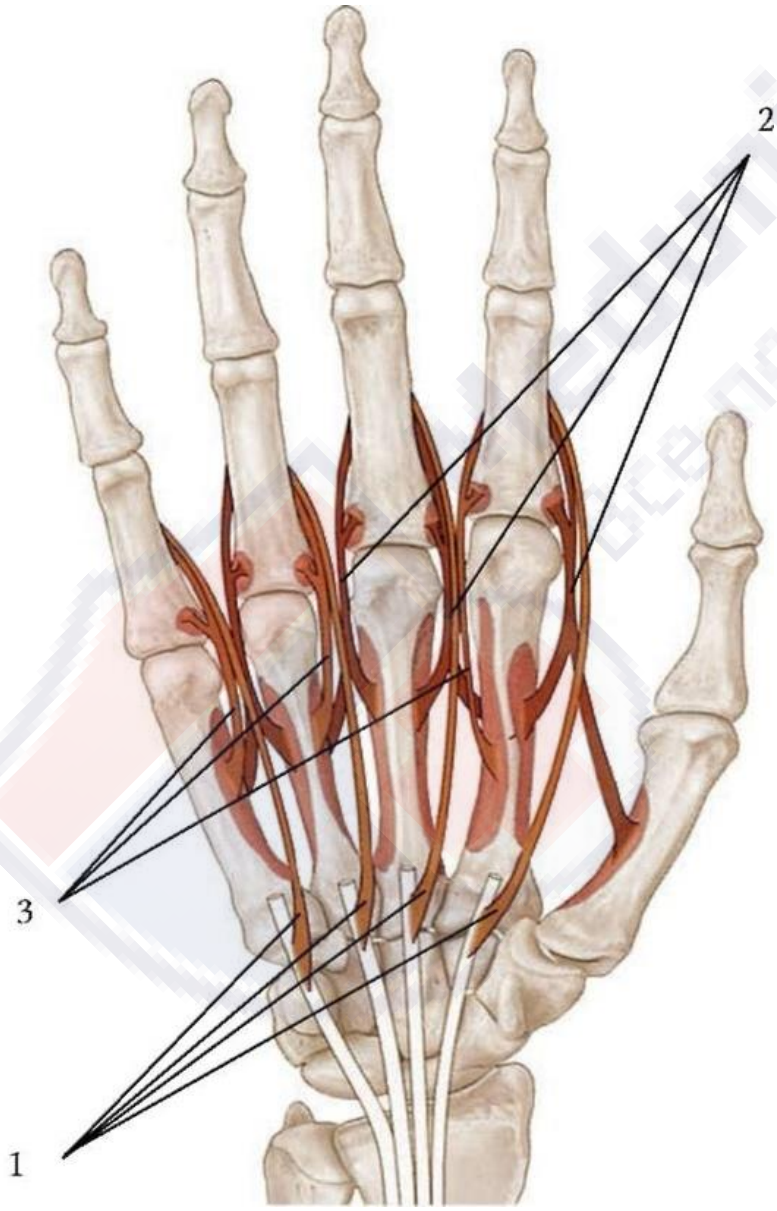

Рис. 162. Межкостные мышцы кисти: 1 - червеобразные мышцы; 2 - тыльные межкостные мышцы; 3 - ладонные межкостные мышцы

ВАРИАНТЫ МЫШЦ ВЕРХНЕЙ КОНЕЧНОСТИ

Дельтовидная мышца иногда отсутствует, или недоразвита одна из ее частей, или имеется самостоятельная ключичная часть. **Подлопаточная мышца** может разделяться на несколько пучков, имеющих различные места прикрепления (капсула плечевого сустава, клювовидный отросток лопатки и др.).

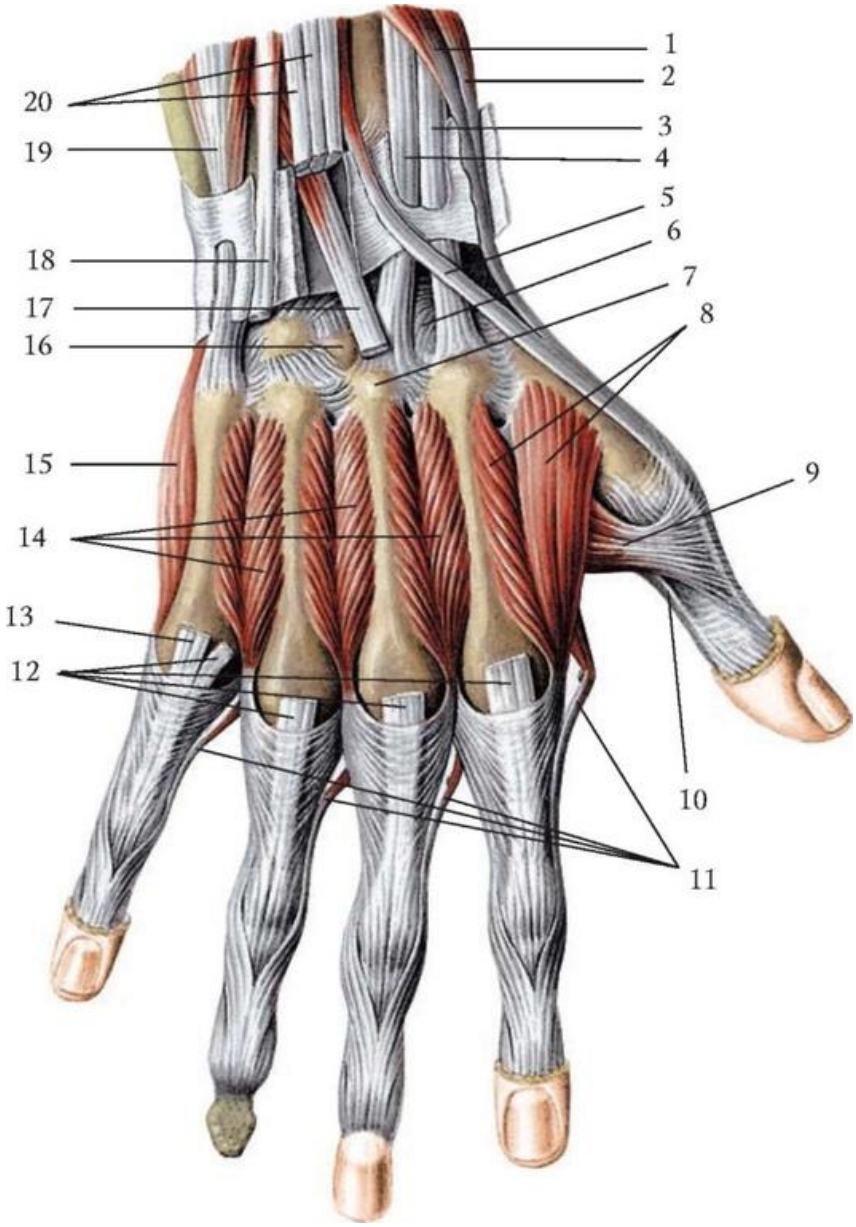

Рис. 163. Мышцы и сухожилия тыла кисти, правой (вид сзади): 1 - короткий разгибатель большого пальца кисти; 2 - длинная мышца, отводящая большой палец кисти; 3 - сухожилие длинного лучевого разгибателя запястья; 4 - сухожилие короткого лучевого разгибателя запястья; 5 - сухожилие длинного разгибателя большого пальца; 6 - трапециевидная кость; 7 - пястная кость (III); 8 - первая тыльная межкостная мышца; 9 - мышца, приводящая большой палец кисти; 10 - сухожилие длинного сгибателя большого пальца кисти; 11 - червеобразные мышцы; 12 - сухожилия разгибателя пальцев (отрезаны); 13 - сухожилие разгибателя мизинца (отрезано); 14 - тыльные межкостные мышцы; 15 - короткая мышца, отводящая мизинец; 16 - головчатая кость; 17 - сухожилие разгибателя указательного пальца (отрезано); 18 - сухожилие разгибателя мизинца (отрезано); 19 - локтевой разгибатель запястья; 20 - сухожилия разгибателя пальцев (отрезаны)

Источник KingMed.info
У **двуглавой мышцы плеча** может отсутствовать одна из головок, очень редко вся мышца. Возможно увеличение числа головок до 3-5. **Трехглавая мышца плеча** может разделяться на две части, образующие соединения с соседними мышцами. **Плечелучевая мышца** иногда начинается на дельтовидной бугристости или расщеплена на всем протяжении. **Круглый пронатор** редко отсутствует, возможно увеличение числа головок до 3-4. **Длинная ладонная мышца** отсутствует в 25% случаев. У **локтевого сгибателя запястья** может отсутствовать его локтевая часть. Иногда соединяется с соседними мышцами (длинной ладонной и др.).
У **глубокого сгибателя пальцев** возможно отсутствие сухожилия к одному из пальцев. Может соединяться с соседними мышцами. **Длинный сгибатель большого пальца кисти** редко отсутствует. **Разгибатель пальцев** может разделяться на несколько самостоятельных мышц, иногда имеет дополнительное сухожилие к I пальцу. **Разгибатель мизинца** иногда отсутствует. **Супинатор** иногда заменяется фиброзными пучками. **Длинная мышца, отводящая большой палец кисти,** иногда частично или полностью расщепляется, описано дополнительное сухожилие к I пястной кости. **Длинный** и **короткий разгибатели большого пальца кисти** могут отсутствовать, быть недоразвитыми, возможно удвоение - наличие дополнительного сухожилия к фалангам II пальца. **Разгибатель указательного пальца** может удваиваться, иметь дополнительное сухожилие к I пальцу или отсутствовать. **Мышца, приводящая большой палец кисти,** может быть выраженной в разной степени. Иногда ее поперечная головка преобразуется в самостоятельную мышцу. Возможно наличие дополнительных пучков, прикрепляющихся к II-III пястным костям. **Короткая ладонная мышца** часто отсутствует. **Мышца, отводящая мизинец,** иногда отсутствует или удваивается. **Короткий сгибатель мизинца** редко отсутствует, может соединяться с соседними мышцами. **Червеобразные** и **межкостные мышцы** могут удваиваться, возможно отсутствие одной или нескольких мышц этих групп.

ФАСЦИИ ВЕРХНЕЙ КОНЕЧНОСТИ

У верхней конечности различают дельтовидную, подостную, надостную фасции, фасции плеча, предплечья и кисти (рис. 164). **Дельтовидная фасция** *(fascia deltoidea)* снаружи покрывает дельтовидную мышцу. Спереди фасция продолжается в фасцию груди, латерально и вниз переходит в фасцию плеча, сзади срастается с подостной фасцией. **Надостная** и **подостная фасции** *(fasciae supraspinata et infraspinata)* развиты слабо, прикрывают одноименные мышцы, прикрепляются к краям одноименных ямок лопатки. Подмышечную ямку выстилает **подмышечная фасция** *(fascia axillaris),* сращенная с пластинкой ключично-грудной фасции.

Фасция плеча *(fascia brachii)* в виде футляра окружает мышцы плеча, дистально она переходит в фасцию предплечья. Фасция плеча образует межмышечные перегородки между отдельными группами мышц (рис. 165). **Медиальная межмышечная перегородка плеча** *(septum intermusculare brachii mediale)* разделяет плечевую и клювовидно-плечевую мышцу и медиальную головку трехглавой мышцы плеча; прикрепляется к медиальному краю плечевой кости. **Латеральная межмышечная перегородка плеча** *(septum intermusculare brachii laterale)* отделяет плечевую и плечелучевую мышцы от латеральной головки трехглавой мышцы плеча, прикрепляется к латеральному краю плечевой кости.

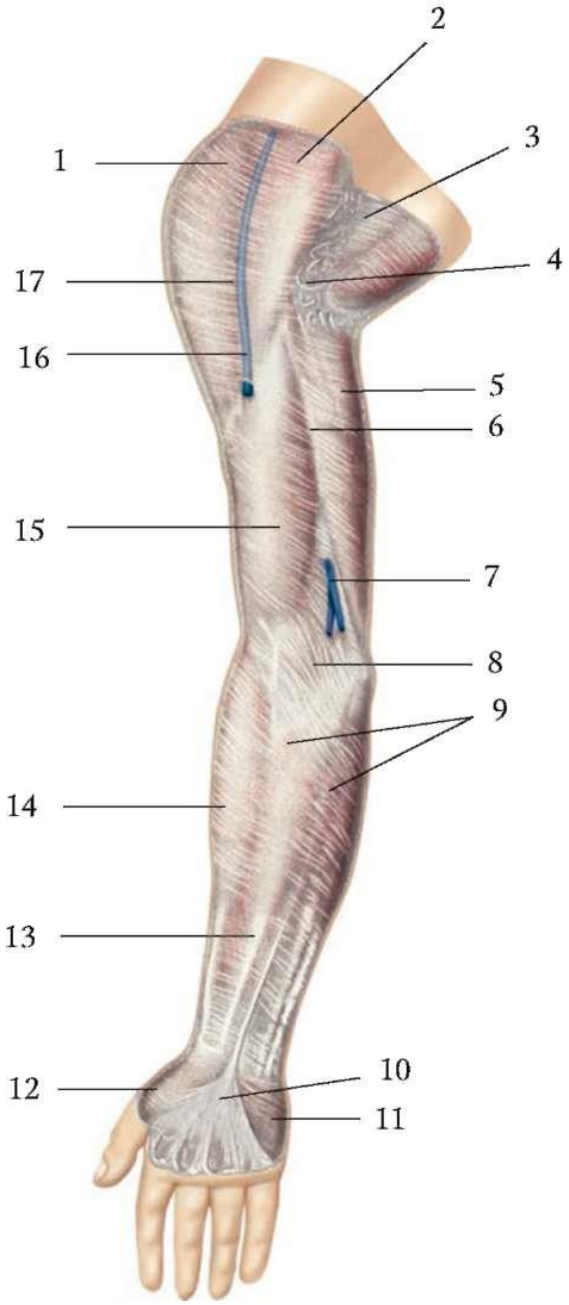

Рис. 164. Фасции и контуры мышц верхней конечности, правой (вид спереди): 1 - дельтовидная мышца; 2 - большая грудная мышца; 3 - подмышечная фасция; 4 - подмышечная ямка; 5 - трехглавая мышца плеча; 6 - медиальная межмышечная борозда плеча; 7 - медиальная подкожная вена руки; 8 - апоневроз двуглавой мышцы плеча; 9 - фасция предплечья; 10 - ладонный апоневроз; 11 - возвышение мизинца; 12 - возвышение большого пальца кисти; 13 - лучевой сгибатель запястья; 14 - плечелучевая мышца; 15 - фасция плеча; 16 - латеральная подкожная вена руки; 17 - дельтовидно-грудная борозда

Фасция предплечья *(fascia antebrachii)* развита хорошо, охватывает мышцы предплечья, отдавая вглубь к костям межмышечные перегородки (рис. 166). Спереди в проксимальных отделах она усилена фиброзными пучками - апоневрозом двуглавой мышцы плеча, или фасцией Пирогова. В области запястья фасция предплечья утолщается, формируя на ладонной и тыльной сторонах удерживатели сгибателей и разгибателей пальцев кисти. **Удерживатель сгибателей** *(retinaculum flexorum)* прикрепляется по бокам к гороховидной и крючковидной костям с медиальной

стороны, а с латеральной - к ладьевидной кости и кости-трапеции. Перекидываясь над бороздой запястья, удерживатель сгибателей превращает ее в **канал запястья** *(canalis carpi)*.

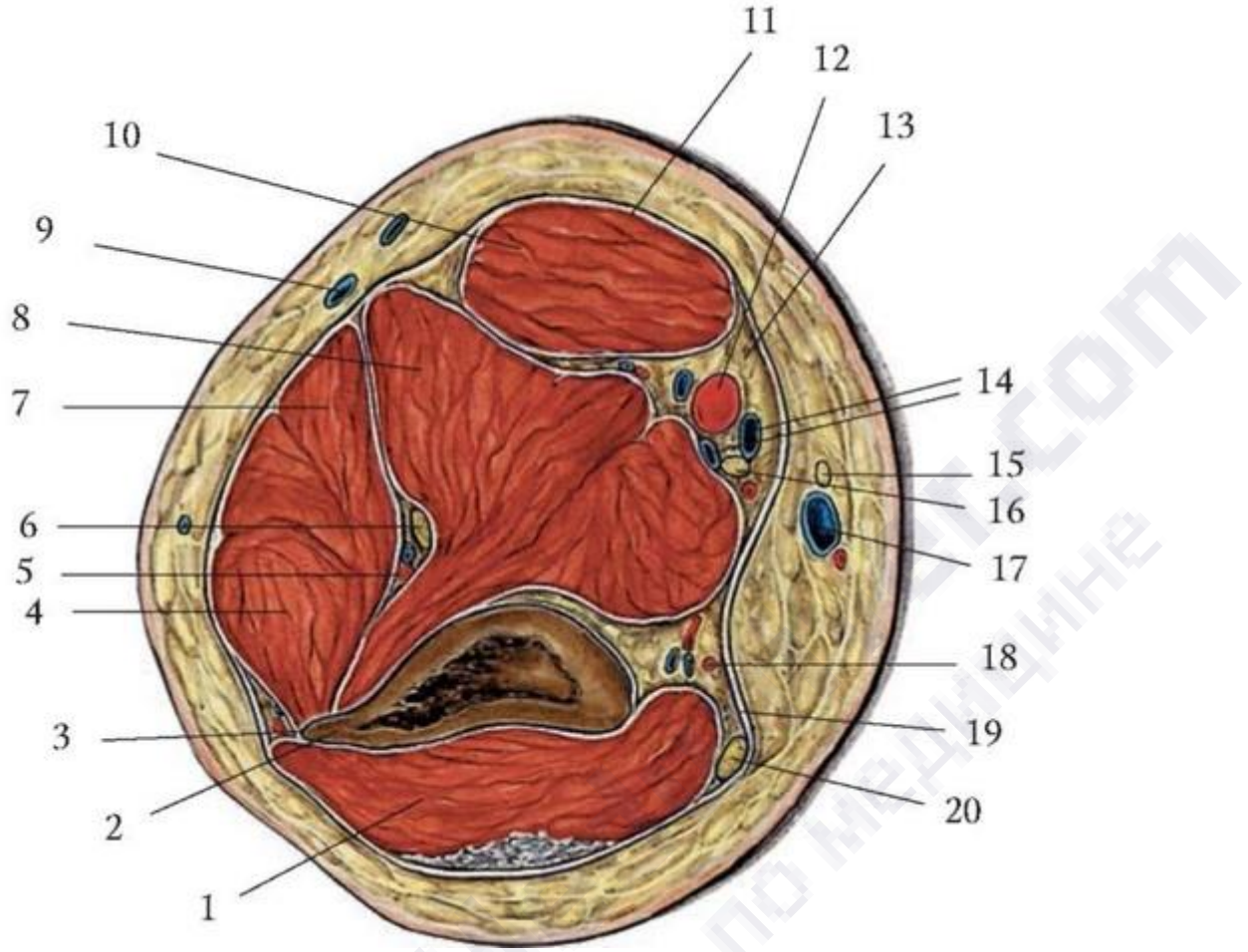

Рис. 165. Фасция плеча и ее межмышечные перегородки. Нижняя треть плеча, правого (поперечный распил): 1 - трехглавая мышца плеча; 2 - плечевая кость; 3 - латеральный надмышелковый гребень; 4 - длинный лучевой разгибатель запястья; 5 - глубокая артерия плеча; 6 - лучевой нерв; 7 - плечелучевая мышца; 8 - плечевая мышца; 9 - латеральная подкожная вена руки; 10 - двуглавая мышца плеча; 11 - фасция плеча; 12 - плечевая артерия; 13 - медиальный кожный нерв предплечья; 14 - плечевые вены; 15 - медиальный кожный нерв плеча; 16 - срединный нерв; 17 - медиальная подкожная вена руки; 18 - верхняя локтевая коллатеральная артерия; 19 - медиальная межмышечная перегородка плеча; 20 - локтевой нерв

В канале запястья имеются два синовиальных влагалища для сухожилий мышц-сгибателей (рис. 167). **Общее синовиальное влагалище сгибателей** *(vagina communis musculorum flexorum)* заключает сухожилия поверхностного и глубокого сгибателей пальцев. **Синовиальное влагалище сухожилия длинного сгибателя большого пальца кисти** *(vagina tendinis m. flexoris pollicis longi)* образует вместилище для сухожилия одноименной мышцы. Проксимально оба эти влагалища выступают на 1-2 см над верхним краем удерживателя сгибателей. Дистально влагалище сухожилия длинного сгибателя большого пальца кисти простирается до основания его дистальной фаланги. Общее синовиальное влагалище сгибателей пальцев заканчивается слепо на середине ладони. Лишь с локтевой стороны оно, не прерываясь, направляется до дистальной фаланги мизинца. Для II, III и IV пальцев **синовиальные влагалища сухожилий пальцев кисти** *(vaginae tendinum digitorum manus)* начинаются слепо на уровне пястно-фаланговых суставов и идут до основания дистальных фаланг этих пальцев. Латеральный и медиальный отделы удерживателя сгибателей пальцев расщепляются, образуя два небольших фиброзных

промежутка (канала). В латеральном канале находится **синовиальное влагалище лучевого сгибателя запястья** *(vagina tendinis m. flexoris carpi radialis),* в медиальном канале находятся локтевые нерв, артерия и вена.

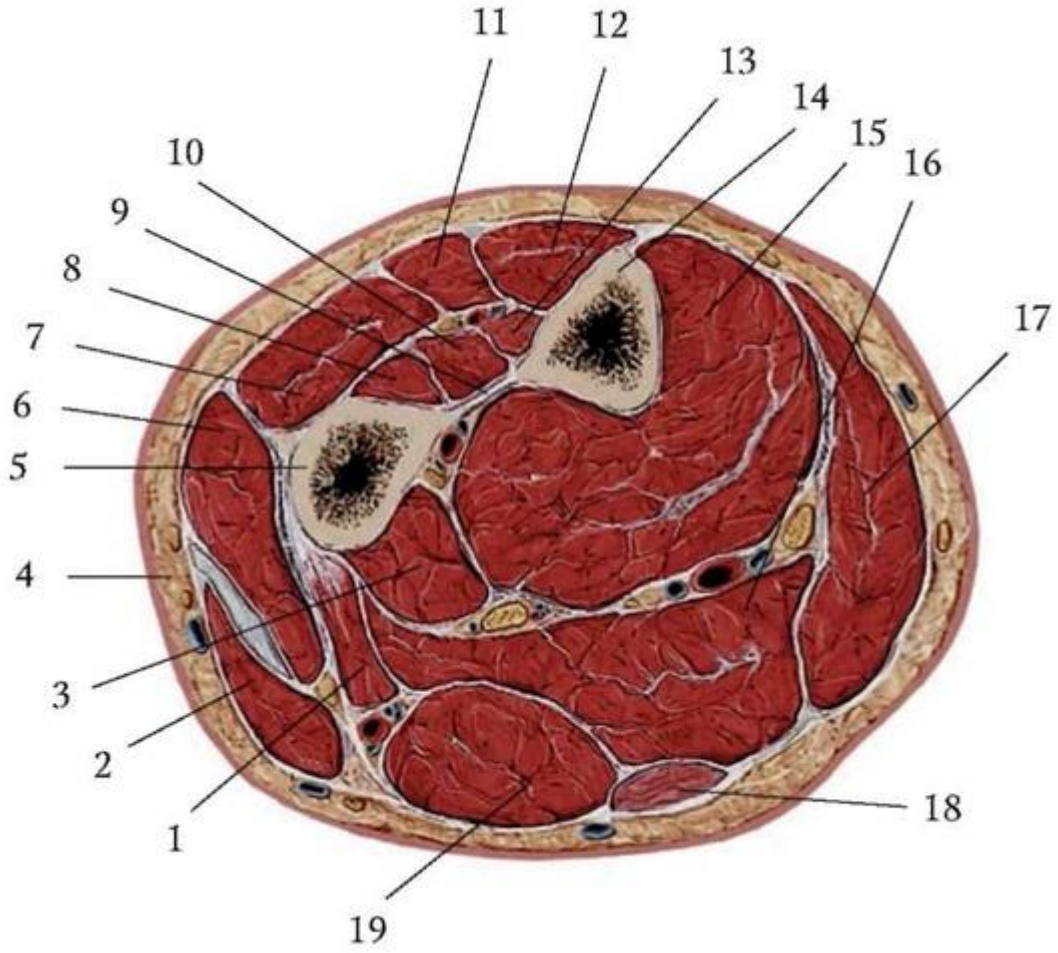

Рис. 166. Фасция предплечья и ее межмышечные перегородки (верхняя треть предплечья): 1 - круглый пронатор; 2 - плечелучевая мышца; 3 - длинный сгибатель большого пальца кисти; 4 - подкожная жировая клетчатка; 5 - лучевая кость; 6 - длинный лучевой разгибатель запястья; 7 - разгибатель пальцев; 8 - короткий разгибатель большого пальца кисти; 9 - межкостная перепонка предплечья; 10 - длинная мышца, отводящая большой палец кисти; 11 - разгибатель мизинца; 12 - локтевой разгибатель запястья; 13 - длинный разгибатель большого пальца кисти; 14 - локтевая кость; 15 - глубокий сгибатель пальцев; 16 - локтевой сгибатель запястья; 17 - поверхностный сгибатель пальцев; 18 - длинная ладонная мышца; 19 - лучевой сгибатель запястья

Удерживатель разгибателей *(retinaculum extensorum)* перекидывается на тыльной стороне от переднего края дистального конца лучевой кости к шиловидному отростку локтевой кости и к локтевой коллатеральной связке запястья. Фиброзными пучками пространство под удерживателем разгибателей подразделяется на шесть каналов, в которых проходят сухожилия мышц-разгибателей в их синовиальных влагалищах (рис. 168).

Источник KingMed.info

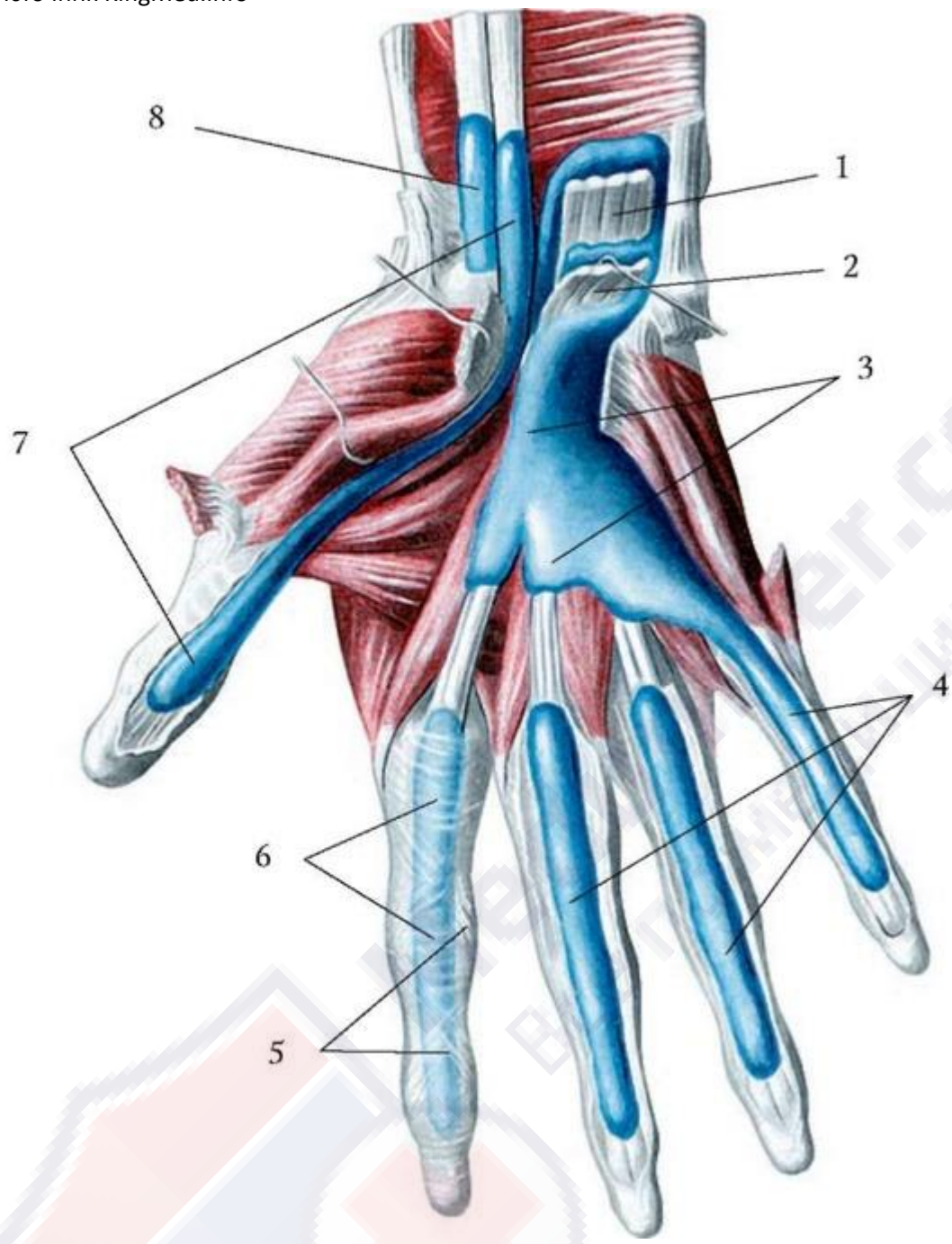

Рис. 167. Синовиальные влагалища сухожилий мышц сгибателей кисти и пальцев (ладонная сторона): 1 - сухожилие глубокого сгибателя пальцев; 2 - сухожилие поверхностного сгибателя пальцев; 3 - общее влагалище сухожилий мышц-сгибателей; 4 - синовиальные влагалища сухожилий мышц-сгибателей пальцев кисти; 5 - крестообразная часть фиброзного влагалища; 6 - кольцевая часть фиброзного влагалища; 7 - синовиальное влагалище сухожилия длинного сгибателя большого пальца; 8 - синовиальное влагалище сухожилия лучевого сгибателя запястья

В *первом канале* (в направлении от латерального края запястья к медиальному) содержатся сухожилия длинной мышцы, отводящей большой палец кисти, и короткий разгибатель большого пальца кисти. Во *втором канале* находятся сухожилия длинного и короткого лучевых разгибателей запястья; в *третьем* - длинного разгибателя большого пальца кисти; в *четвертом* - разгибателя пальцев и разгибателя указательного пальца; в *пятом* - разгибателя мизинца; в *шестом* - локтевого разгибателя запястья. Проксимально синовиальные влагалища

выступают из-под верхнего края удерживателя разгибателей на 2-3 см, дистально продолжаются до середины пястных костей.

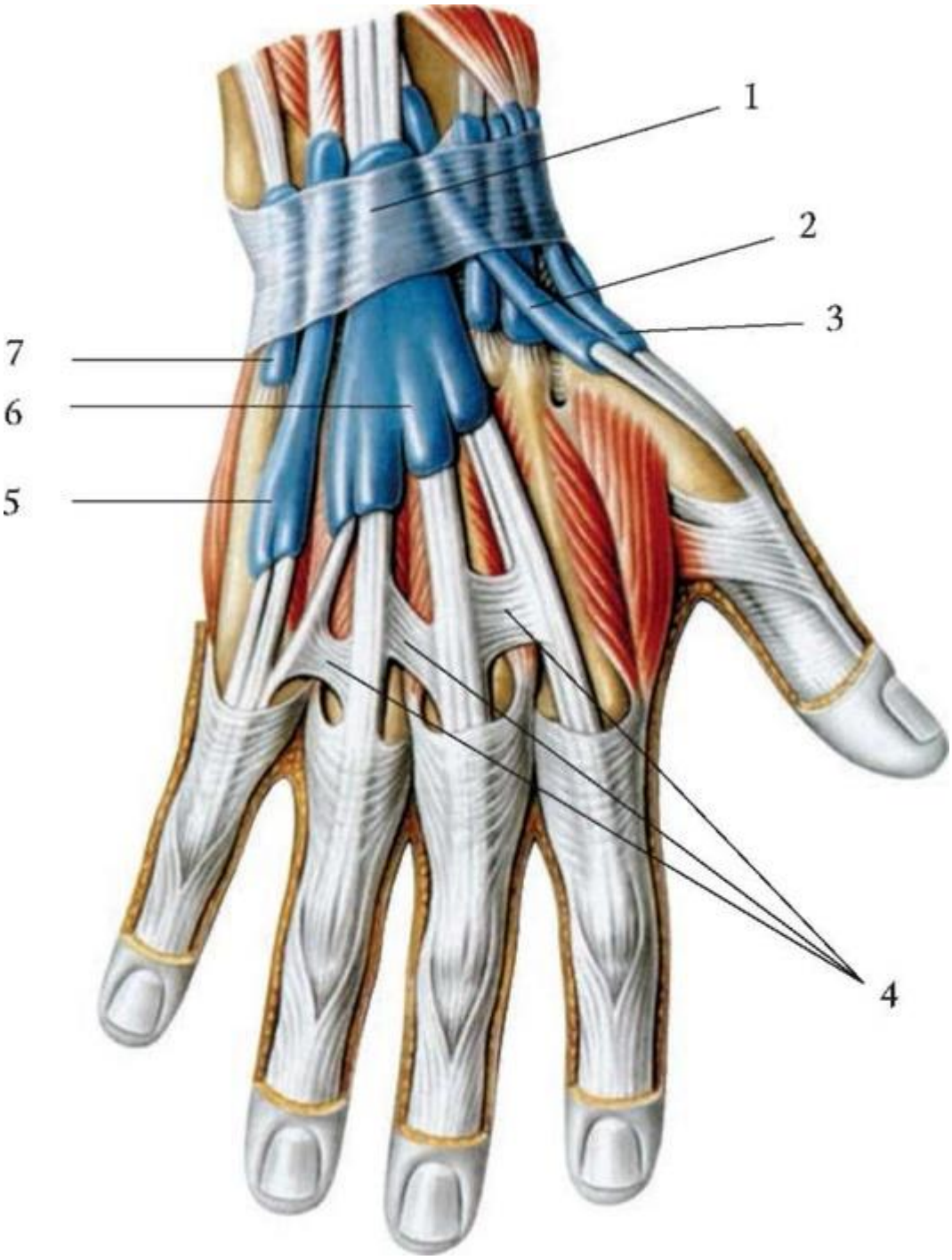

Рис. 168. Синовиальные влагалища сухожилий мышц-разгибателей кисти (правой) и пальцев (вид сзади): 1 - удерживатель разгибателей; 2 - влагалище сухожилий лучевых разгибателей запястья; 3 - влагалища сухожилий длинной мышцы, отводящей большой палец кисти, и короткого разгибателя большого пальца кисти; 4 - межсухожильные соединения; 5 - влагалище сухожилия разгибателя мизинца; 6 - влагалище сухожилий мышц разгибателей пальцев и разгибателя указательного пальца; 7 - влагалище сухожилия локтевого разгибателя запястья

Фасции кисти *(fasciae manus)* на ладонной стороне выражены лучше, чем на тыльной (рис. 169). В средних отделах ладонной поверхности фасция утолщена и образует **ладонный апоневроз** *(aponeurosis palmaris)*. Глубокая пластинка фасции ладони *(межкостная ладонная*

фасция) отделяет межкостные мышцы от сухожилий сгибателей пальцев, она развита слабо. **Тыльная фасция кисти** *(fascia dorsalis manus)* представляет собой две пластинки - поверхностную (более плотную) и глубокую.

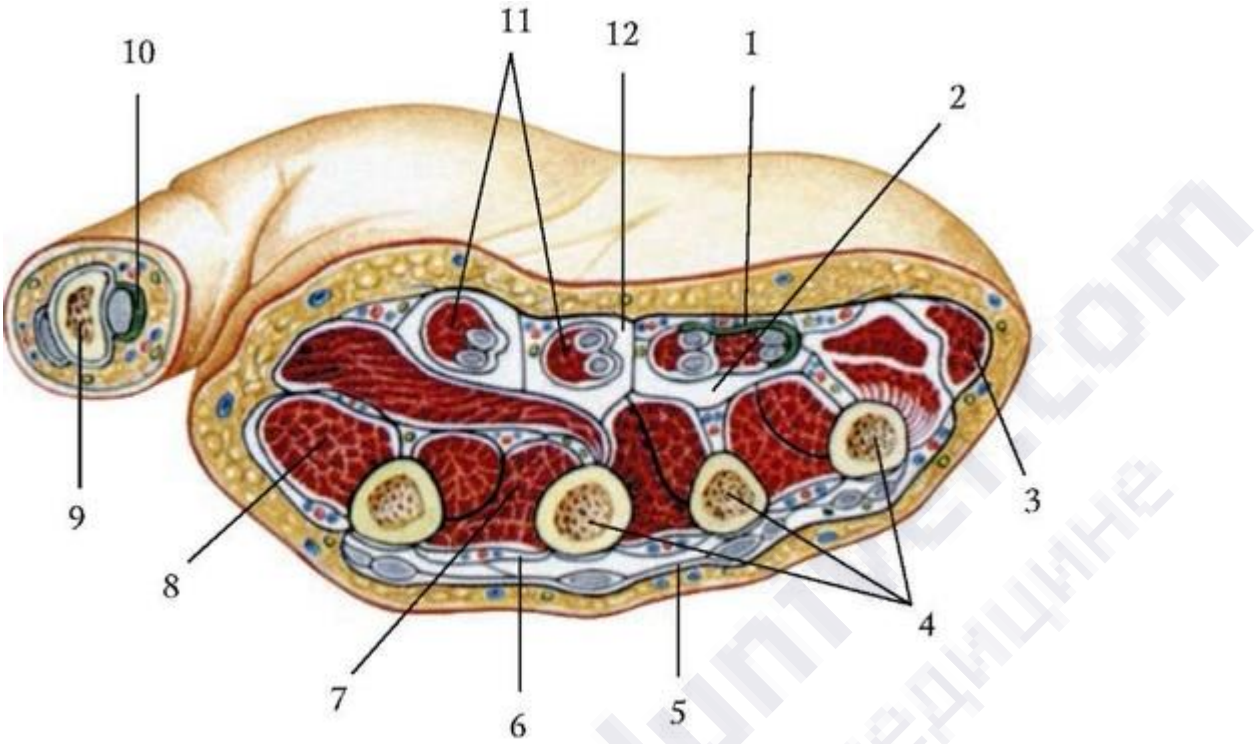

Рис. 169. Фасции и фасциальные влагалища кисти (поперечный разрез на уровне пястных костей): 1 - ладонный апоневроз; 2 - глубокая клетчаточная щель среднего клетчаточного пространства кисти; 3 - мышца, отводящая мизинец; 4 - пястные кости (III, IV и V); 5 - тыльная фасция кисти; 6 - тыльное подфасциальное пространство; 7 - вторая тыльная межкостная мышца; 8 - первая тыльная межкостная мышца; 9 - проксимальная фаланга большого пальца кисти; 10 - сухожилие длинного сгибателя большого пальца кисти; 11 - 1-я и 2-я червеобразные мышцы; 12 - поверхностная клетчаточная щель среднего клетчаточного пространства

ОБЛАСТИ И КЛЕТЧАТОЧНЫЕ ПРОСТРАНСТВА ВЕРХНЕЙ КОНЕЧНОСТИ

У верхней конечности имеются различные области. **Лопаточная область**

включает в себя мягкие ткани, расположенные на задней стороне лопатки, в надостной и подостной ямках, где под трапециевидной и широчайшей мышцами спины, надостной и подостной фасциями находятся надостная и подост-ная мышцы. В лопаточной области расположены два сосудисто-нервных пучка (надлопаточные артерия, вена и нерв; нисходящая ветвь поперечной артерии шеи, одноименная вена и тыльный нерв лопатки). Клетчаточные пространства лопаточной области сообщаются с клетчаточными пространствами соседних областей. **Дельтовидная область,** соответствующая расположению дельтовидной мышцы и плечевого сустава, содержит *поддельтовидное клетчаточное пространство* (между дельтовидной мышцей и плечевой костью), а также сухожилия мышц, прикрепляющихся к проксимальному концу плечевой кости. Здесь же расположены синовиальные сумки, сосуды, нервы (подмышечный нерв, передняя и задняя артерии, огибающие плечевую кость). Клетчатка под-дельтовидного пространства сообщается по ходу сосудов и нервов с клетчаткой подмышечной полости, а по ходу сухожилий надостной и подостной мышц - с надостным и подостным костно-фиброзными пространствами лопаточной области.

Подключичная область включает мягкие ткани, образующие переднюю стенку подмышечной полости. В этой области находится большая грудная мышца (покрытая грудной фасцией). В *дельтовидно-грудной борозде* (между дельтовидной и большой грудной мышцами) проходит латеральная подкожная вена руки. Клетчатка в подключичной области хорошо развита, особенно у женщин. Под большой грудной мышцей находится *поверхностное подгрудное клетчаточное пространство,* между задней поверхностью малой грудной мышцы и ключично-грудной фасцией - *глубокое подгрудное клетчаточное пространство*.
Подмышечная область соответствует хорошо видимой при отведенной руке подмышечной ямке, которая по удалении кожи, фасции, клетчатки, сосудов и нервов образует подмышечную полость. В подмышечной полости содержатся жировая клетчатка, лимфатические узлы, подмышечная артерия и ее ветви, подмышечная вена и ее притоки, плечевое сплетение с отходящими от него нервами, кожные ветви II межреберного нерва. Подмышечная полость имеет четыре стенки. *Передняя стенка* образована большой и малой грудными мышцами; *задняя* - широчайшей мышцей спины, большой круглой и подлопаточными мышцами; *медиальная стенка* - передней зубчатой мышцей; *латеральная* - двуглавой мышцей плеча и клювовидно-плечевой мышцей. В задней стенке подмышечной полости имеются два отверстия, закрытых рыхлой клетчаткой (см. рис. 153). **Трехстороннее отверстие,** расположенное медиальнее, ограничено вверху подлопаточной мышцей, снизу - большой круглой мышцей, латерально - длинной головкой трехглавой мышцы плеча. Через отверстие проходят артерия и вены, огибающие лопатку. **Четырехстороннее отверстие,** расположенное латеральнее, ограничено хирургической шейкой плеча (латерально), длинной головкой трехглавой мышцы плеча (медиально), нижним краем подлопаточной мышцы (сверху), большой круглой мышцей (снизу). Через него проходят задние артерия и вены, огибающие плечевую кость, и подмышечный нерв. В подмышечной полости, в жировой клетчатке, располагаются кровеносные сосуды и нервы, подмышечные лимфатические узлы.

На передней стенке подмышечной полости выделяют ключично-грудной, грудной и подгрудной треугольники. **Ключично-грудной треугольник** *(trigonum clavipectorale)*, направленный вершиной латерально, ограничен вверху ключицей, снизу верхним краем малой грудной мышцы. В его пределах располагаются подмышечные артерия и вена, медиальный пучок плечевого сплетения. **Грудной треугольник** *(trigonum pectorale)* соответствует малой грудной мышце. В **подгрудном треугольнике** *(trigonum subpectorale)*, расположенном между нижними краями малой и большой грудных мышц, проходят подмышечные артерия и вена, срединный, мышечно-кожный, локтевой и другие нервы. Клетчатка подмышечной области сосредоточена в стенках и между стенками подмышечной полости, под подмышечной фасцией, по ходу подмышечных сосудов и нервов (основной сосудисто-нервный пучок подмышечной области). В области плеча в его медиальной борозде проходит сосудисто-нервный пучок, образованный срединным нервом, плечевыми артерией и венами. На задней поверхности плеча собственная фасция образует влагалище трехглавой мышцы плеча, впереди которой в канале лучевого нерва проходит задний сосудисто-нервный пучок.

Канал лучевого нерва, *или* **плечемышечный канал** *(canalis nervi radialis, s. canalis humero-muscularis),* располагается между задней поверхностью плечевой кости и трехглавой мышцей плеча. Верхнее (входное) отверстие канала находится на уровне границы между верхней и средней третями тела плечевой кости. С медиальной стороны это отверстие ограничено плечевой костью и двумя головками трехглавой мышцы плеча (латеральной и медиальной). Нижнее (выходное) отверстие канала расположено на уровне границы между средней и нижней

третями плечевой кости на латеральной стороне плеча, между плечевой и плечелучевой мышцами. В этом канале проходит лучевой нерв вместе с глубокими артерией и венами плеча.

В **локтевой области,** в подкожной клетчатке и под фасцией плеча, проходят поверхностные вены и нервы. В передней локтевой области видна **локтевая ямка** *(fossa cubitalis),* чьи боковые стороны ограничены плечелучевой мышцей (с латеральной стороны) и круглым пронатором (с медиальной стороны). Между сухожилием двуглавой мышцы плеча и бугристостью лучевой кости находится синовиальная сумка. Снаружи располагаются латеральная подкожная вена руки и латеральный кожный нерв предплечья, внутри - медиальная подкожная вена руки и медиальный кожный нерв предплечья. Между мышцами (в локтевой ямке) проходят латеральный и медиальный сосудисто-нервные пучки. Латеральный пучок образован лучевым нервом и коллатеральными лучевыми сосудами, медиальный пучок - плечевой артерией и двумя одноименными венами. В локтевой ямке находятся локтевые лимфатические узлы. Между головками круглого пронатора из передней локтевой области выходит срединный нерв.
В **задней локтевой области** под кожей на уровне локтевого сустава располагается *локтевая подкожная* синовиальная *сумка (bursa subcutanea olecrani)* , которая прилежит к верхушке локтевого отростка.

В **передней области предплечья** в клетчатке расположены латеральная подкожная вена руки и латеральный кожный нерв предплечья (с латеральной стороны), с медиальной - медиальная подкожная вена руки и медиальный кожный нерв предплечья, между ними - срединная вена предплечья. В передней области предплечья глубоко находятся сосудисто-нервные пучки (латерально-лучевая артерия и вены, поверхностная ветвь лучевого нерва; медиально-локтевые нерв, артерия, вены). Ближе к поверхности предплечья расположены срединный нерв и артерия, сопровождающая срединный нерв, еще глубже проходят передние межкостные артерия и вена. От фасции предплечья вглубь отходят две *межмышечные перегородки - передняя* и *задняя* (прикрепляются к лучевой кости), разделяющие три фасциальных ложа: переднее, заднее и латеральное, в каждом из которых располагаются мышцы, нервы и кровеносные сосуды, жировая клетчатка (см. рис. 166). Между отдельными мышцами предплечья также располагаются клетчаточные щели (пространства); жировая клетчатка имеется возле сосудов и нервов, по ходу сосудисто-нервных пучков. Практическое значение имеет расположенное в нижней части предплечья *клетчаточное пространство* Пирогова , ограниченное квадратным пронатором сзади, глубоким сгибателем пальцев и длинным сгибателем большого пальца - спереди. Выше квадратного пронатора заднюю стенку пространства Пирогова образует нижний отдел межкостной перепонки предплечья. В задней области предплечья находятся *латеральное* и *заднее фасциальные ложа,* где находятся мышцы. Между поверхностным и глубоким слоями мышц находятся клетчаточное пространство задней области предплечья и глубокая пластинка фасции предплечья. *Заднее клетчаточное пространство предплечья* сообщается с пространством Пирогова через отверстия в межкостной перепонке, где проходят межкостные сосуды. В глубине заднего фасциального ложа по межкостной перепонке проходит сосудисто-нервный пучок, образованный задними межкостными артерией и венами, глубокой ветвью лучевого нерва.

На ладони клетчатка имеет ячеистое строение, она «пронизана» плотными фиброзными вертикально располагающимися пучками, связывающими кожу с ладонным апоневрозом (см. рис. 167). Поверхностная фасция образует три *межфасциальных клетчаточных пространства* благодаря двум фасциальным перегородкам, идущим к III и V пястным костям. В *наружном клетчаточном межфасциальном пространстве,* расположенном латеральнее фасциальной перегородки, залегают мышцы возвышения большого пальца кисти. В *среднем*

межфасциальном клетчаточном пространстве различают поверхностный и глубокий отделы. В *поверхностном* отделе залегают сухожилия поверхностного и глубокого сгибателей пальцев, поверхностная ладонная (артериальная дуга, а также ветви срединного и локтевого нервов). *Глубокий* отдел (между сухожилиями сгибателей и глубокой пластинкой ладонной фасции) содержит глубокую ладонную артериальную дугу с ее артериями. Третье *медиальное межфасциаль-ное клетчаточное пространство* кисти содержит мышцы возвышения V пальца. На тыле кисти в тонкой клетчатке имеются нервы и кровеносные сосуды, преимущественно подкожные вены.

Кожа и подкожная клетчатка пальцев имеют обильную сеть лимфатических капилляров, особенно на ладонной стороне пальцев. Поверхностные вены кисти и пальцев лучше выражены на тыльной поверхности. Пальцевые артерии проходят в подкожной клетчатке, в основном на боковой стороне пальцев, причем ладонные артерии более крупные. Пальцевые артерии не сопровождаются венами. В подкожной клетчатке много поверхностных нервов.

Вопросы для повторения и самоконтроля

1. Какие мышцы и как действуют на плечевой сустав?

2. Назовите мышцы передней и задней областей плеча, места их начала прикрепления и функции.

3. Назовите мышцы-супинаторы и мышцы-пронаторы предплечья. Где эти мышцы начинаются и прикрепляются?
4. Назовите фасции верхней конечности.

5. Назовите стенки канала лучевого нерва.

6. Какие каналы располагаются под удерживателем разгибателей? Сухожилия каких мышц находятся в каждом из этих каналов?

МЫШЦЫ И ФАСЦИИ НИЖНЕЙ КОНЕЧНОСТИ

У нижних конечностей различают **мышцы таза** (тазового пояса, пояса нижних конечностей) и **мышцы свободной нижней конечности** (бедра, голени и стопы) (рис. 170, 171).

Источник KingMed.info

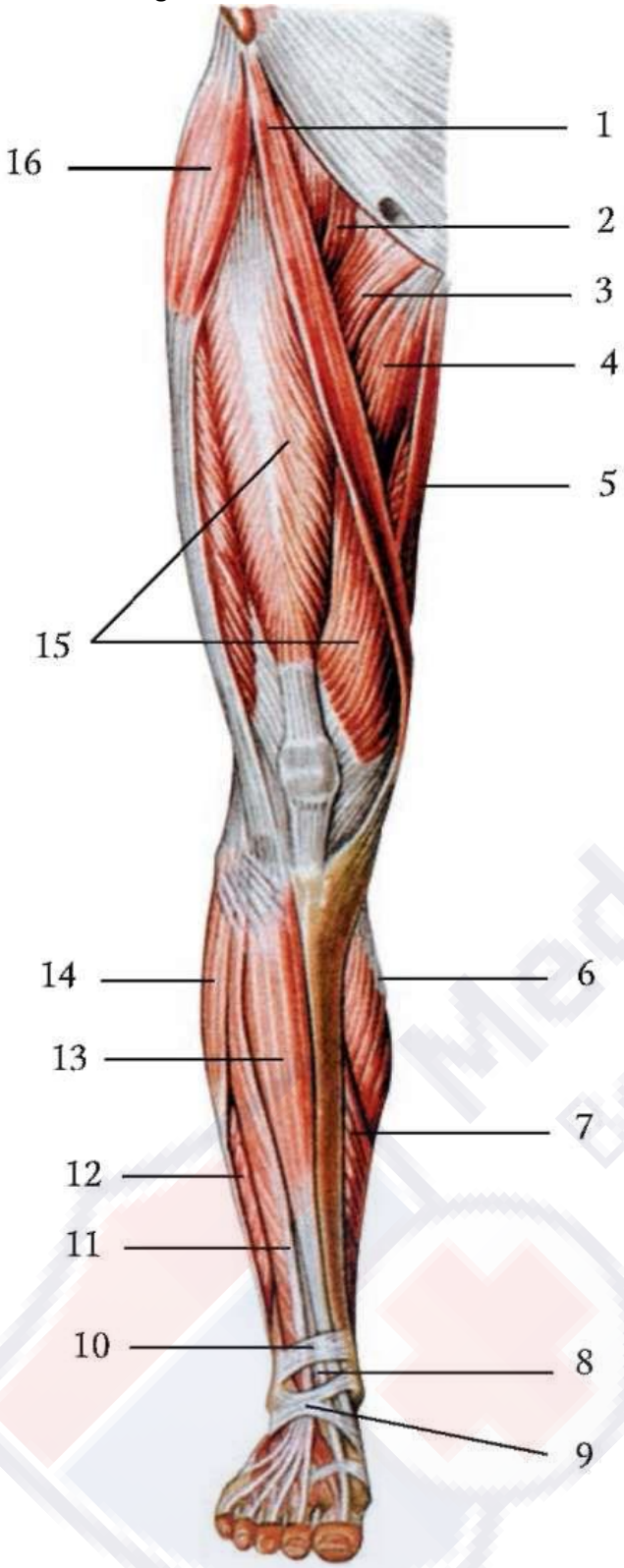

Рис. 170. Мышцы нижней конечности, правой (вид спереди): 1 - портняжная мышца; 2 - подвздошно-поясничная мышца; 3 - гребенчатая мышца; 4 - длинная приводящая мышца; 5 - тонкая мышца; 6 - икроножная мышца (медиальная головка); 7 - камбаловидная мышца; 8 - сухожилие длинного разгибателя большого пальца стопы; 9 - нижний удерживатель сухожилий разгибателей; 10 - верхний удерживатель сухожилий разгибателей; 11 - длинный разгибатель пальцев; 12 - короткая малоберцовая мышца; 13 - передняя большеберцовая мышца; 14 - длинная малоберцовая мышца; 15 - четырехглавая мышца бедра; 16 - напрягатель широкой фасции (бедра)

Источник KingMed.info

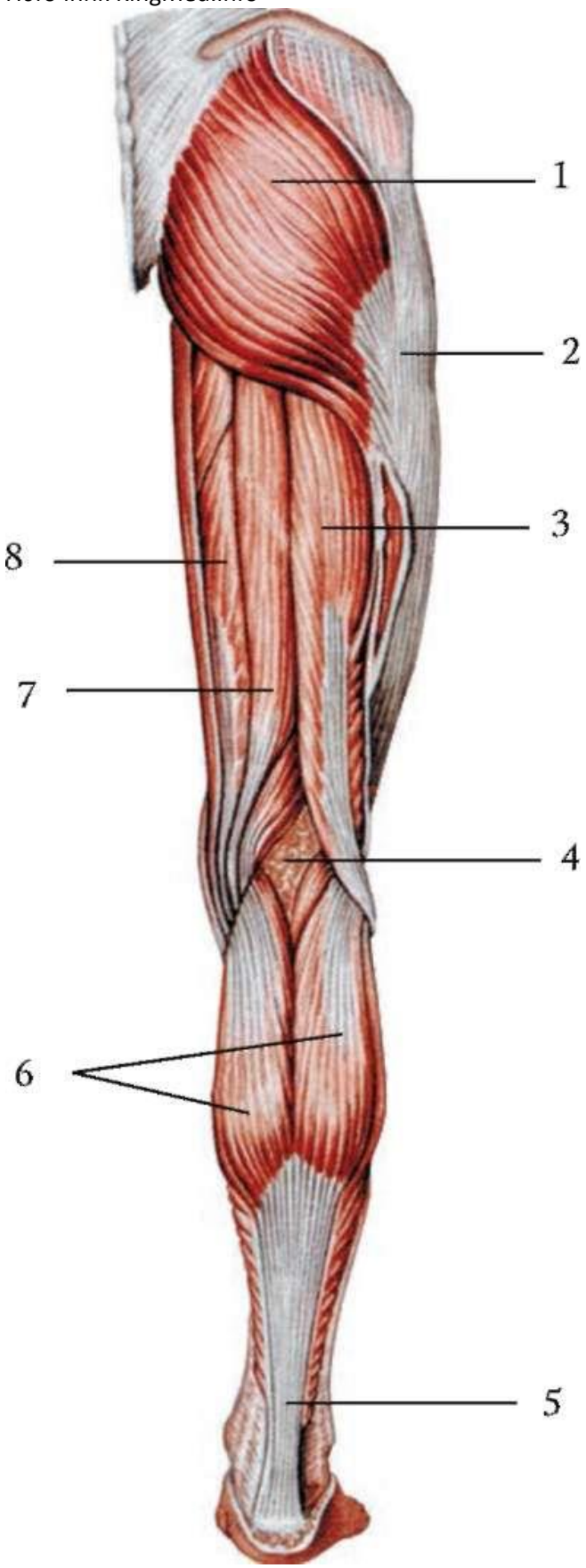

Рис. 171. Мышцы нижней конечности, правой (вид сзади): 1 - большая ягодичная мышца; 2 - подвздошно-большеберцовый тракт; 3 - двуглавая мышца бедра; 4 - подколенная ямка; 5 - пяточное (ахиллово) сухожилие; 6 - икроножная мышца; 7 - полусухожильная мышца; 8 - полуперепончатая мышца

Источник KingMed.info

МЫШЦЫ ПОЯСА НИЖНЕЙ КОНЕЧНОСТИ (МЫШЦЫ ТАЗА)

Различают внутренние и наружные мышцы таза. К *внутренней группе мышц,* находящихся в полости таза, относят подвздошно-поясничную мышцу (подвздошную и большую поясничную мышцы), малую поясничную и внутреннюю запирательную, верхнюю и нижнюю близнецовые мышцы, грушевидную мышцу. К *наружной группе* мышц таза относят большую, среднюю, малую ягодичные мышцы, квадратную мышцу бедра, напрягатель широкой фасции (бедра), наружную запирательную мышцу (табл. 23).

Таблица 23. Мышцы нижней конечности

Мышцы	Начало	Прикрепление	Функция	Иннервация
Мышцы таза. Внутренние мышцы таза				
Подвздошно-поясничная мышца				
Подвздошная мышца	Подвздошная ямка	Малый вертел бедренной кости (общим сухожилием с большой поясничной мышцей)	Сгибает бедро, при фиксированной нижней конечности наклоняет таз и туловище	Мышечные ветви поясничного сплетения
Большая поясничная мышца	Боковые поверхности тел и межпозвоночных дисков XII грудного, I-V поясничных позвонков, их поперечные отростки			
Внутренняя запи- рательная мышца	Края запирательного отверстия, за- пирательная мембрана	Медиальная поверхность большого вертела бедренной кости	Супинирует бедро	Мышечные ветви крестцового сплетения
Грушевидная мышца	Тазовая поверхность крестца (латеральнее тазовых крестцовых отверстий)	Верхушка большого вертела	Супинирует бедро	Мышечные ветви крестцового сплетения
Наружные мышцы таза				
Большая ягодичная мышца	Ягодичная поверхность подвздошной кости, дорсальные поверхности крестца и копчика	Ягодичная бугристость бедренной кости, подвздошно-большеберцовый тракт	Разгибает бедро. При укрепленных нижних конечностях разгибает туловище	Нижний ягодичный нерв
Средняя ягодичная мышца	Ягодичная поверхность подвздошной кости	Верхушка и наружная поверхность большого вертела	Отводит бедро, передние пучки поворачивают бедро кнутри, задние - кнаружи	Верхний ягодичный нерв
Малая ягодичная мышца	Ягодичная поверхность подвздошной кости	Переднелатеральная поверхность большого вертела	Отводит бедро, передние пучки поворачивают бедро кнутри, задние - кнаружи	Верхний ягодичный нерв
Квадратная мышца бедра	Латеральный край седалищного бугра	Межвертельный гребень	Супинирует бедро	Мышечные ветви крестцового сплетения

Продолжение табл. 23

Мышцы	Начало	Прикрепление	Функция	Иннервация
Наружная запира- тельная мышца	Наружная поверхность лобковой и седалищной костей (возле запира- тельного отверстия), запирательная мембрана	Вертельная ямка бедренной кости	Супинирует бедро	Запирательный нерв

Напрягатель широкой фасции бедра	Верхняя передняя подвздошная ость	Переходит в широкую фасцию бедра (подвздошно-большеберцовый тракт)	Натягивает широкую фасцию бедра	Верхний ягодичный нерв
Верхняя и нижняя близнецовые мышцы	Седалищная ость, седалищный бугор	Вертельная ямка бедренной кости	Супинирует бедро	Мышечные ветви крестцового сплетения
Мышцы свободной нижней конечности. Мышцы бедра. Передняя группа				
Портняжная мышца	Верхняя передняя подвздошная ость	Бугристость большеберцовой кости, фасция голени	Сгибает бедро и голень, супи-нирует бедро	Бедренный нерв
Четырехглавая мышца бедра				
Латеральная широкая мышца бедра	Межвертельная линия, большой вертел, латеральная губа шероховатой линии бедренной кости, латеральная межмышечная перегородка бедра	Общим сухожилием к основанию и боковым краям надколенника, к бугристости большеберцовой кости	Разгибает голень	Бедренный нерв
Медиальная широкая мышца бедра	Медиальная губа шероховатой линии бедренной кости, медиальная межмышечная перегородка бедра			
Промежуточная широкая мышца бедра	Передняя и латеральная поверхности тела бедренной кости, латеральная межмышечная перегородка бедра			
Прямая мышца бедра	Нижняя передняя подвздошная ость бедренной кости			

Продолжение табл. 23

Мышцы	**Начало**	**Прикрепление**	**Функция**	**Иннервация**
Задняя группа мышц бедра				
Двуглавая мышца бедра				
Длинная головка	Седалищный бугор тазовой кости	Общим сухожилием к головке малоберцовой кости, латеральному мыщелку большеберцовой кости, фасции голени	Сгибает голень, при согнутой голени поворачивает ее кнаружи. Длинная головка также разгибает бедро	Большеберцовый нерв
Короткая головка	Латеральная губа шероховатой линии, латеральный надмыщелок бедренной кости, латеральная межмышечная перегородка бедра			Общий малоберцовый нерв
Полусухожильная мышца	Седалищный бугор тазовой кости	Медиальная поверхность бугристости большеберцовой кости, фасция голени	Сгибает бедро и голень, супи- нирует бедро	Бедренный нерв
Полуперепончатая мышца	Седалищный бугор тазовой кости	Медиальный мыщелок большеберцовой кости	Разгибает бедро, сгибает голень, при согнутой голени пронирует ее	Бедренный нерв
Медиальная группа мышц бедра				
Тонкая мышца	Нижняя ветвь лобковой кости	Медиальная поверхность большеберцовой кости	Приводит бедро и сгибает голень, при согнутой голени пронирует ее	Запирательный нерв
Гребенчатая мышца	Верхняя ветвь и лобковый гребень	Медиальная губа шероховатой линии и гребенчатая линия бедренной кости	Приводит и сгибает бедро	Запирательный нерв
Длинная приводящая мышца	Верхняя ветвь лобковой кости	Медиальная губа шероховатой линии бедренной кости	Приводит бедро, сгибает, супи- нирует его	Запирательный нерв

Короткая приводящая мышца	Тело и нижняя ветвь лобковой кости	Медиальная губа шероховатой линии	Приводит бедро, супинирует его	Запирательный нерв
Большая приводящая мышца	Ветвь седалищной кости, седалищный бугор тазовой кости	Медиальная губа шероховатой линии бедренной кости	Приводит бедро, супинирует его	Запирательный нерв, седалищный нерв (задние пучки мышцы)

Продолжение табл. 23

Мышцы	Начало	Прикрепление	Функция	Иннервация
Мышцы голени. Задняя группа мышц голени				
Трехглавая мышца голени				
Икроножная мышца		Общим сухожилием к пяточному бугру	Сгибает голень и стопу	Большеберцовый нерв
- латеральная головка	Бедренная кость, над латеральным мыщелком			
- медиальная головка	Бедренная кость, над медиальным мыщелком			
Камбаловидная мышца	Задняя поверхность большеберцовой кости, сухожильная дуга между костями голени			
Подошвенная мышца	Латеральный надмыщелок бедренной кости, капсула коленного сустава	Вплетается в пяточное сухожилие	Сгибает стопу, натягивает капсулу коленного сустава	Большеберцовый нерв
Подколенная мышца	Латеральный надмыщелок бедренной кости, капсула коленного сустава	Задняя поверхность большеберцовой кости	Сгибает голень	Большеберцовый нерв
Длинный сгибатель пальцев	Задняя поверхность большеберцовой кости, фасция голени	Подошвенная поверхность дистальных фаланг II-V пальцев	Сгибает II-V пальцы, сгибает стопу	Большеберцовый нерв
Задняя большеберцовая мышца	Задняя поверхность большеберцовой кости, медиальная поверхность малоберцовой кости, межкостная перепонка голени	Бугристость ладьевидной кости, подошвенная поверхность клиновидных костей, бугристость IV плюсневой кости	Сгибает, приводит стопу, супинирует ее	Большеберцовый нерв
Длинный сгибатель большого пальца стопы	Задняя поверхность малоберцовой кости, межкостная перепонка голени, задняя межмышечная перегородка голени	Подошвенная поверхность дистальной фаланги большого пальца стопы	Сгибает большой палец стопы, сгибает и приводит стопу	Большеберцовый нерв

Продолжение табл. 23

Мышцы	Начало	Прикрепление	Функция	Иннервация
Передняя группа мышц голени				
Передняя большеберцовая мышца	Латеральный мыщелок, латеральная поверхность большеберцовой кости, межкостная перепонка голени	Медиальная клиновидная кость, основание I плюсневой кости	Разгибает стопу, супинирует ее, при фиксированной стопе наклоняет голень вперед	Глубокий малоберцовый нерв
Длинный разгибатель пальцев	Латеральный мыщелок большеберцовой кости, медиальная поверхность малоберцовой кости, межкостная перепонка голени	Сухожильное растяжение на тыле II-V пальцев стопы	Разгибает II-V пальцы, разгибает стопу	Глубокий малоберцовый нерв
Латеральная группа мышц голени				
Длинная малоберцовая мышца	Головка и латеральная поверхность малоберцовой кости, латеральный мыщелок большеберцовой кости	Подошвенная поверхность медиальной клиновидной кости, I-II плюсневых костей	Сгибает стопу, поднимает ее латеральный край, укрепляет поперечный свод стопы	Поверхностный малоберцовый нерв

Короткая малоберцовая мышца	Латеральная поверхность малоберцовой мышцы, межмышечные перегородки голени	Бугристость V плюсневой кости	Сгибает стопу, поднимает латеральный край стопы	Поверхностный малоберцовый нерв
Мышцы стопы. Тыльные мышцы стопы				
Короткий разгибатель пальцев	Тыльная поверхность пяточной кости	Тыльное сухожильное растяжение II-IV пальцев	Разгибает II-IV пальцы	Глубокий малоберцовый нерв
Короткий разгибатель большого пальца стопы	Тыльная поверхность пяточной кости	Тыльное сухожильное растяжение большого пальца стопы	Разгибает большой палец стопы	Глубокий малоберцовый нерв
Подошвенные мышцы стопы. Медиальная группа мышц				
Мышца, отводящая большой палец стопы	Медиальная сторона пяточного бугра	Проксимальная фаланга большого пальца стопы	Отводит большой палец	Медиальный подошвенный нерв
Короткий сгибатель большого пальца стопы	Подошвенная поверхность клиновидных и кубовидной костей	Проксимальная фаланга большого пальца стопы	Сгибает большой палец	Медиальный подошвенный нерв

Окончание табл. 23

Мышцы	**Начало**	**Прикрепление**	**Функция**	**Иннервация**
Мышца, приводящая большой палец стопы	Кубовидная кость, латеральная клиновидная кость, основания II-IV плюсневых костей (косая головка), капсула III-V плюсне- фалангового суставов (поперечная головка)	Основание проксимальной фаланги большого пальца стопы, сесамовидная кость	Приводит и сгибает большой палец стопы, укрепляет поперечный свод стопы (поперечная головка)	Латеральный подошвенный нерв
Латеральная группа мышц				
Мышца, отводящая мизинец стопы	Пяточная и V плюсневая кости	Проксимальная фаланга мизинца стопы	Отводит и сгибает проксимальную фалангу мизинца	Латеральный подошвенный нерв
Короткий сгибатель мизинца	V плюсневая кость	Основание проксимальной фаланги мизинца	Сгибает мизинец	Латеральный подошвенный нерв
Средняя группа мышц				
Короткий сгибатель пальцев	Подошвенная поверхность пяточного бугра, подошвенный апоневроз	Средние фаланги II-V пальцев	Сгибает II-V пальцы, укрепляет продольные своды стопы	Медиальный подошвенный нерв
Квадратная мышца подошвы	Подошвенная поверхность пяточной кости	Латеральный край сухожилий длинного сгибателя пальцев	Сгибает пальцы стопы	Латеральный подошвенный нерв
Червеобразные мышцы (4)	Сухожилия длинного сгибателя пальцев	Медиальный край проксимальных фаланг	Сгибают проксимальные фаланги и разгибают средние фаланги	Медиальный и латеральный подошвенные нервы
Межкостные подошвенные (3) и тыльные (4) мышцы	Медиальная поверхность III-V плюсневых костей (подошвенные мышцы), обращенные друг к другу поверхности плюсневых костей (тыльные мышцы)	Основания проксимальных фаланг соответствующих пальцев	Приводят III-V пальцы ко II пальцу, сгибают проксимальные фаланги (подошвенные мышцы), отводят II-IV пальцы и приводят II палец (1-я мышца); сгибают проксимальные фаланги (тыльные мышцы)	Латеральный подошвенный нерв

ВНУТРЕННИЕ МЫШЦЫ ТАЗА

Подвздошно-поясничная мышца и **малая поясничные мышцы** участвуют в образовании мышечной основы задней стенки брюшной полости (рис. 172) (см. «Мышцы задней брюшной стенки»).

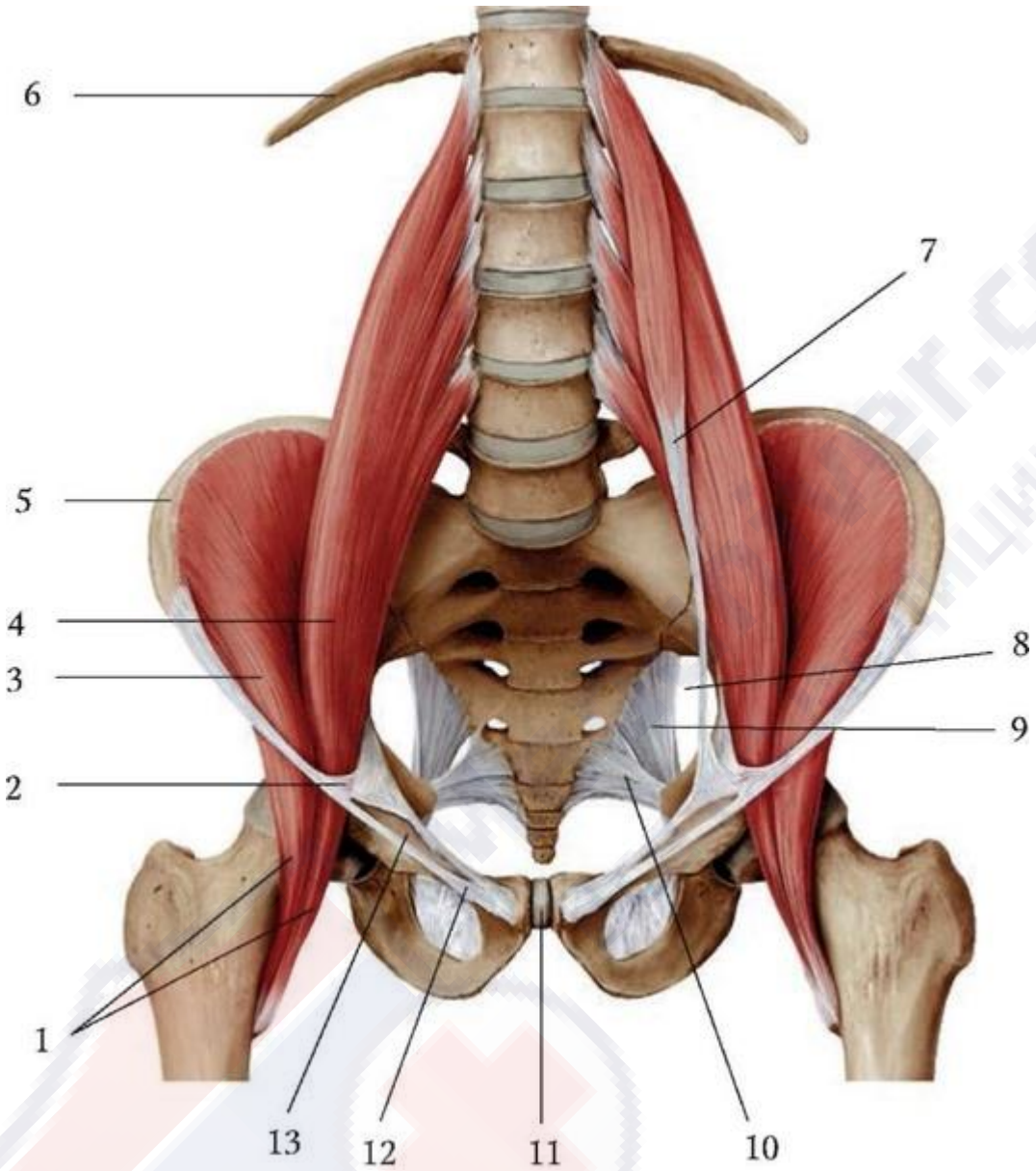

Рис. 172. Подвздошно-поясничная мышца (вид спереди): 1 - подвздошно-поясничная мышца; 2 - подвздошно-гребенчатая дуга; 3 - подвздошная мышца; 4 - большая поясничная мышца; 5 - подвздошный гребень; 6 - XII ребро; 7 - малая поясничная мышца; 8 - большое седалищное отверстие; 9 - крестцово-бугорная связка; 10 - крестцово-остистая связка; 11 - лобковый симфиз; 12 - паховая связка; 13 -сосудистая лакуна

Внутренняя запирательная мышца (*m. obturator internus),* плоская, треугольная, суживающаяся книзу. Начинается на внутренней поверхности запира-тельной мембраны, краях запирательного отверстия, на запирательной фасции. Мышца выходит из полости таза через малое седалищное отверстие, под острым углом перекидывается через край малой седалищной вырезки, прикрепляется к медиальной поверхности большого вертела бедренной кости (рис. 173).

Функция: супинирует бедро.

Иннервация: поясничное сплетение, крестцовое сплетение. *Кровоснабжение:* нижняя ягодичная, запирательная, внутренняя половая артерии.

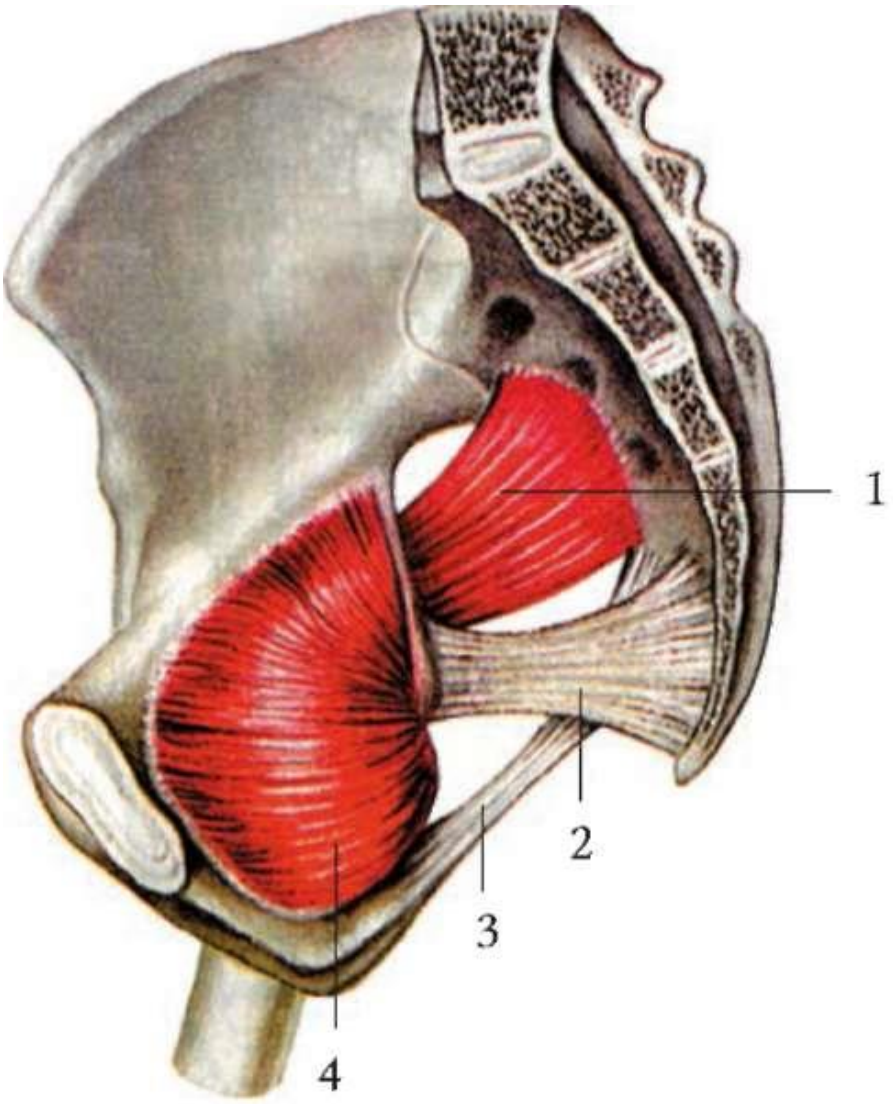

Рис. 173. Внутренняя запирательная и грушевидная мышцы (вид со стороны полости таза): 1 - грушевидная мышца; 2 - крестцово-остистая связка; 3 - крестцово-бугорная связка; 4 - внутренняя запирательная мышца

Верхняя близнецовая мышца (*m. gemellus superior)* начинается на седалищной ости. **Нижняя близнецовая мышца** (*m. gemellus inferior)* - на седалищном бугре. Обе мышцы, плоские, короткие, присоединяются к внутренней запирательной мышце по выходе ее из полости малого таза, вместе с ней прикрепляются к большому вертелу бедренной кости (рис. 174).
Функция: супинируют бедро.

Иннервация: крестцовое сплетение.

Кровоснабжение: нижняя ягодичная, запирательная и внутренняя половая артерии.

Грушевидная мышца *(m. piriformis)* начинается на тазовой поверхности крестца (II-IV крестцовых позвонках), латеральнее тазовых крестцовых отверстий. Покидает малый таз вместе с близнецовыми мышцами через большое седалищное отверстие, сухожилие прикрепляется к верхушке большого вертела бедренной кости.

Источник KingMed.info
Функция: супинирует и незначительно отводит бедро.

Иннервация: крестцовое сплетение.

Кровоснабжение: верхняя и нижняя ягодичные артерии.

НАРУЖНЫЕ МЫШЦЫ ТАЗА

Наружные мышцы таза образуют три слоя: поверхностный, средний и глубокий. *Поверхностный слой* представлен большой ягодичной мышцей и напрягателем широкой фасции бедра, *в среднем слое* располагаются средняя ягодичная мышца, квадратная мышца бедра, в *глубоком* - малая ягодичная и наружная запирательная мышцы (рис. 175).

Большая ягодичная мышца (*m. gluteus maximus)* образует рельеф ягодицы, начинается на подвздошном гребне, дорсальной поверхности крестца и копчика, на крестцово-бугорной связке, прикрепляется к ягодичной бугристости бедренной кости.

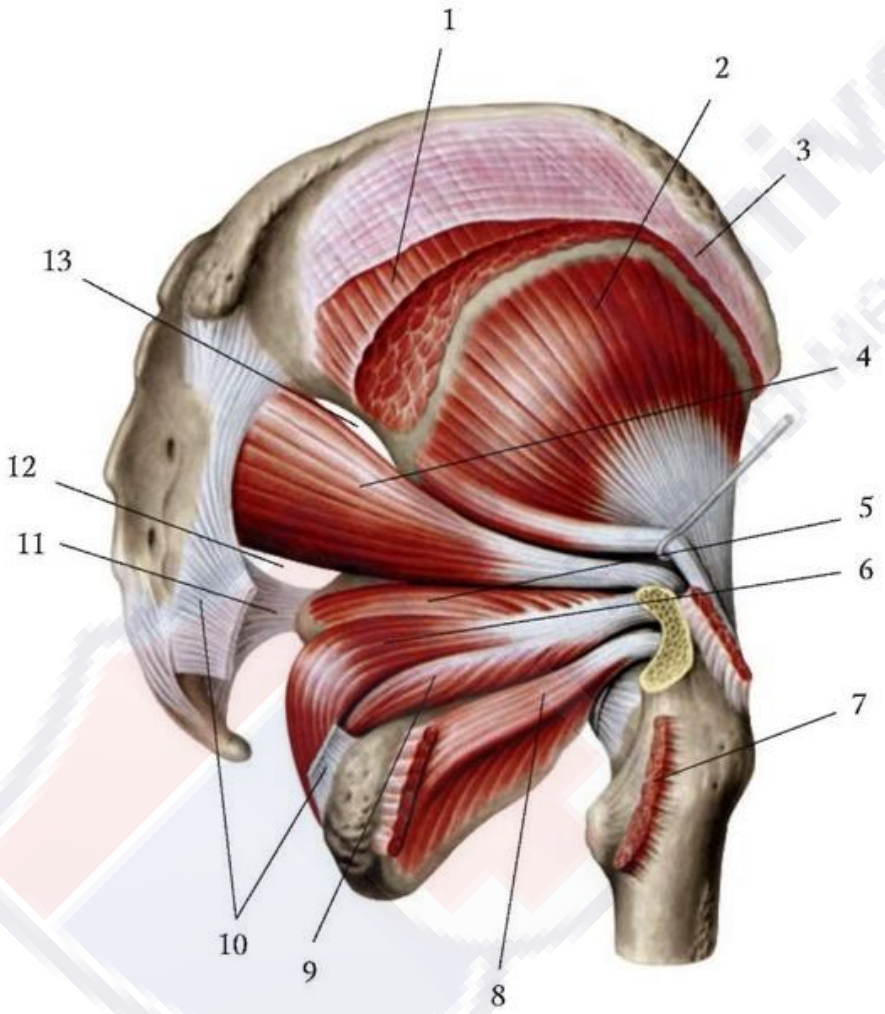

Рис. 174. Верхняя и нижняя близнецовые, грушевидная мышцы и их положение на задней стороне таза (вид сзади; большая и средняя ягодичные мышцы и квадратная мышца бедра удалены): 1 - средняя ягодичная мышца (отрезана); 2 - малая ягодичная мышца; 3 - ягодичная фасция; 4 - грушевидная мышца; 5 - верхняя близнецовая мышца; 6 - внутренняя запирательная мышца; 7 - квадратная мышца бедра (отрезана); 8 - наружная запирательная мышца; 9 - нижняя близнецовая мышца; 10 - крестцово-бугорная связка (отрезана); 11 - крестцово-остистая связка; 12 - подгрушевидное отверстие; 13 - надгрушевидное отверстие

Функция: разгибает и супинирует бедро, при укрепленной ноге разгибает туловище, поддерживает равновесие. Ее передневерхние пучки отводят бедро, напрягают подвздошно-большеберцовый тракт, задненижние пучки приводят бедро, супинируют его.

Иннервация: нижний ягодичный нерв.

Кровоснабжение: верхняя и нижняя ягодичные артерии, медиальная артерия, огибающая бедренную кость.

Средняя ягодичная мышца (*m. gluteus medius)* расположена под большой ягодичной мышцей, начинается на наружной поверхности подвздошной кости между передней и задней ягодичными линиями. Суживаясь, мышца прикрепляется к верхушке и наружной поверхности большого вертела бедренной кости.

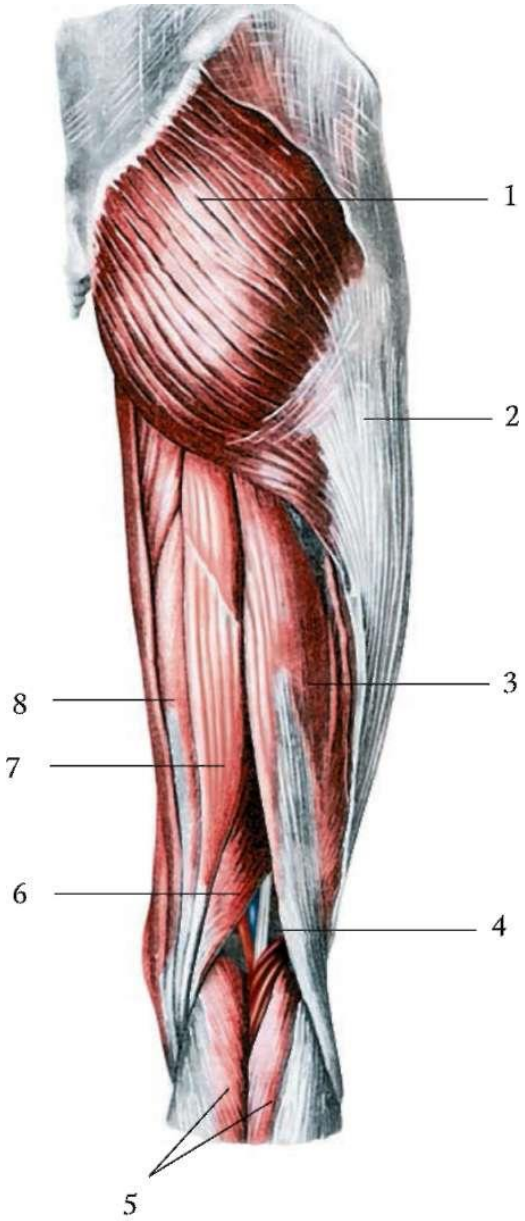

Рис. 175. Наружные мышцы таза и задней стороны бедра: 1 - большая ягодичная мышца; 2 - подвздошно-большеберцовый тракт; 3 - двуглавая мышца бедра; 4 - подколенная ямка; 5 - икроножная мышца; 6 - подколенная мышца; 7 - полусухожильная мышца; 8 - полуперепончатая мышца

Источник KingMed.info
Функция: отводит бедро. Передние пучки мышцы пронируют бедро, задние - супинируют. При фиксированной нижней конечности вместе с малой ягодичной мышцей удерживают таз и туловище в вертикальном положении.

Иннервация: верхний ягодичный нерв.

Кровоснабжение: верхняя ягодичная артерия, латеральная артерия, огибающая бедренную кость.

Малая ягодичная мышца (*m. gluteus minimus)* располагается под средней ягодичной мышцей, начинается на наружной поверхности подвздошной кости, между средней и нижней ягодичными линиями. Суживаясь, прикрепляется к большому вертелу бедренной кости.

Функция: отводит бедро. Передние пучки участвуют в пронации бедра, задние - в супинации.

Иннервация: верхний ягодичный нерв.

Кровоснабжение: верхняя ягодичная артерия, латеральная артерия, огибающая бедренную кость.

Напрягатель широкой фасции (*m. tensor fasciae latae),* суживающаяся книзу мышца, располагается на боковой стороне бедра между поверхностной и глубокой пластинками широкой фасции. Начинается на верхней передней подвздошной ости и прилежащем участке подвздошного гребня, переходит в подвздошно-большеберцовый тракт, прикрепляющийся на латеральном мыщелке большеберцовой кости (рис. 176).
Функция: натягивает широкую фасцию бедра; сгибает бедро.

Иннервация: верхний ягодичный нерв.

Кровоснабжение: верхняя ягодичная артерия, латеральная артерия, огибающая бедренную кость.

Квадратная мышца бедра (*m. quadratus femoris)* начинается на наружной поверхности седалищного бугра, прикрепляется к верхней части межвертельного гребня (см. рис. 175).

Функция: супинирует бедро.

Иннервация: седалищный нерв.

Кровоснабжение: нижняя ягодичная и запирательная артерии, медиальная артерия, огибающая бедренную кость.

Наружная запирательная мышца (*m. obturator externus)* начинается на наружной поверхности запирательной мембраны, на наружных поверхностях лобковой кости и ветви седалищной кости. Идет кзади, латерально и кверху, ее сухожилие прикрепляется к вертельной ямке большого вертела и к капсуле тазобедренного сустава (см. рис. 174).

Функция: супинирует бедро.

Иннервация: запирательный нерв.

Кровоснабжение: запирательная артерия, латеральная артерия, огибающая бедренную кость.

МЫШЦЫ СВОБОДНОЙ ЧАСТИ НИЖНЕЙ КОНЕЧНОСТИ

Мышцы бедра

Мышцы бедра подразделяются на *переднюю* (сгибатели бедра и разгибатели голени), *заднюю* (разгибатели бедра и сгибатели голени) и *медиальную* (приводящие бедро) группы.

Передняя группа мышц бедра

Портняжная мышца (*m. sartorius),* лентовидная, начинается на верхней передней подвздошной ости. Идет косо вниз и медиально, прикрепляется к бугристости большеберцовой кости, вплетается в фасцию голени (см. рис. 170).

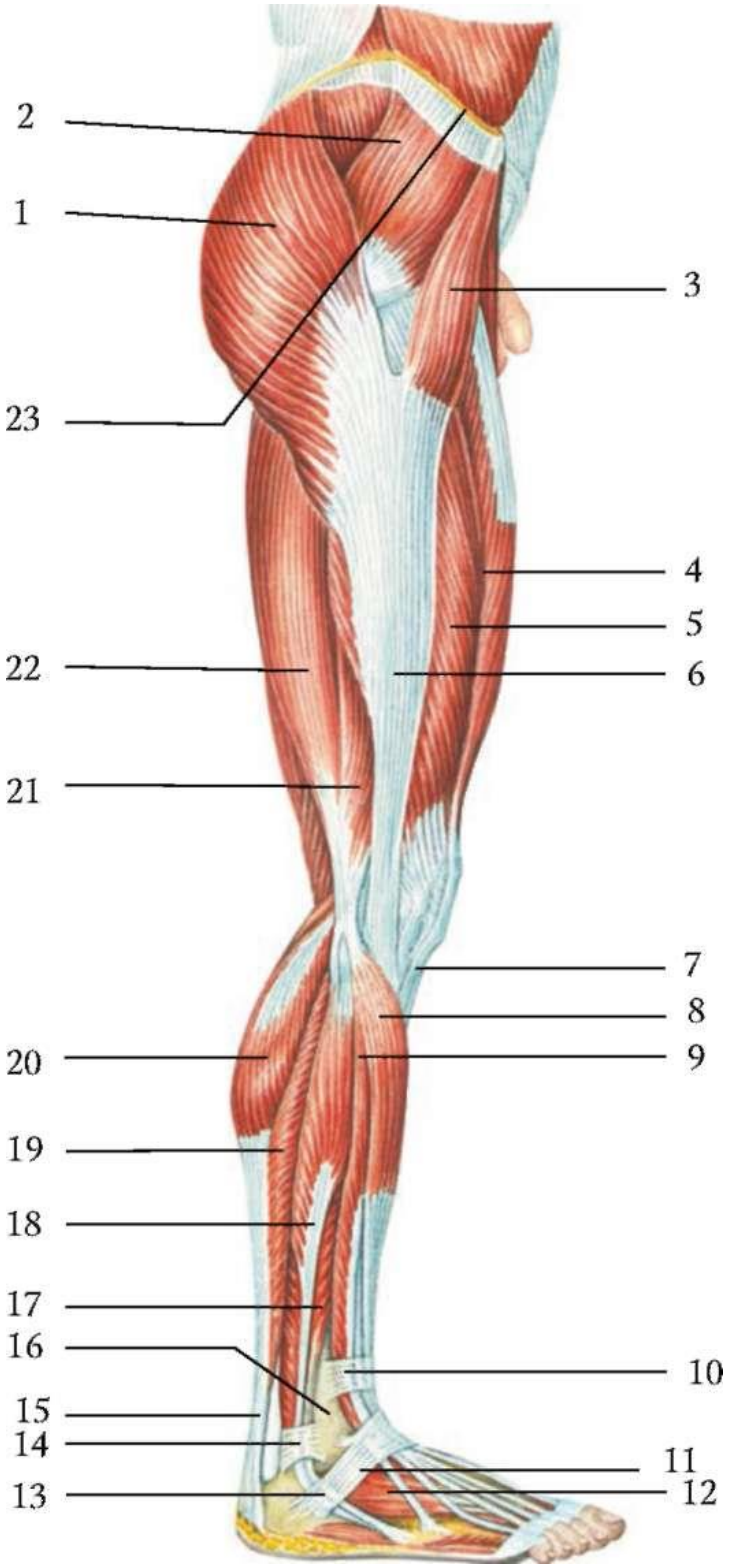

Рис. 176. Мышцы нижней конечности, правой (вид сбоку): 1 - большая ягодичная мышца; 2 - средняя ягодичная мышца; 3 - напрягатель широкой фасции (бедра); 4 - прямая мышца бедра; 5 - латеральная широкая мышца бедра; 6 - подвздошно-большеберцовый тракт; 7 - связка надколенника; 8 - передняя большеберцовая мышца; 9 - длинный разгибатель пальцев; 10 - верхний удерживатель сухожилий разгибателей; 11 - нижний удерживатель сухожилий разгибателей; 12 - короткий разгибатель пальцев; 13 - нижний удерживатель сухожилий малоберцовых мышц; 14 - верхний удерживатель сухожилий малоберцовых мышц; 15 - пяточное сухожилие; 16 - латеральная лодыжка; 17 - короткая малоберцовая мышца; 18 - длинная малоберцовая мышца; 19 - камбаловидная мышца; 20 - икроножная мышца; 21 - короткая головка двуглавой мышцы бедра; 22 - длинная головка двуглавой мышцы бедра; 23 - подвздошный гребень

Функция: сгибает бедро и голень; отводит и супинирует бедро. *Иннервация:* бедренный нерв.

Кровоснабжение: мышечные ветви бедренной артерии, латеральная артерия, огибающая бедренную кость.

Четырехглавая мышца бедра (*m. quadriceps femoris)* состоит из прямой мышцы бедра, латеральной, медиальной и промежуточной широких мышц бедра (см. рис. 170). **Прямая мышца бедра** *(m. rectus femoris)* начинается на нижней передней подвздошной ости и подвздошной кости выше вертлужной впадины. Идет вниз впереди от тазобедренного сустава. **Латеральная широкая мышца бедра** (*m. vastus lateralis)* начинается на межвертельной линии, нижней части большого вертела, ягодичной бугристости, идет косо сверху вниз и медиально. **Медиальная широкая мышца бедра** *(m. vastus medialis)* начинается на нижней половине межвертельной линии, медиальной губе шероховатой линии бедренной кости, медиальной межмышечной перегородке бедра, идет косо сверху вниз и латерально. **Промежуточная широкая мышца бедра** (m. *vastus intermedius)* расположена между латеральной и медиальной широкими мышцами бедра, прикрыта их краями. Начинается на передней и латеральной поверхностях тела бедренной кости, нижней части латеральной губы шероховатой линии бедра, латеральной межмышечной перегородке бедра, идет сверху вниз. Общее сухожилие четырехглавой мышцы бедра прикрепляется к боковым краям надколенника, бугристости большеберцовой кости. Часть сухожилия продолжается в связку надколенника, в латеральную и медиальную поддерживающие связки надколенника.

Функция: разгибает голень в коленном суставе, прямая мышца бедра участвует в сгибании бедра.

Иннервация: бедренный нерв.

Кровоснабжение: бедренная артерия, глубокая артерия бедра. **Задняя группа мышц бедра Двуглавая мышца бедра** (m. *biceps femoris)* имеет длинную и короткую головки (см. рис. 171). *Длинная головка* начинается на верхнемедиальной поверхности седалищного бугра, крестцово-бугорной связке, *короткая головка* - на латеральной губе шероховатой линии, верхней части латерального надмыщел-ка, латеральной межмышечной перегородке бедра. На уровне нижней трети бедра головки соединяются, переходят в плоское сухожилие, прикрепляющееся к головке малоберцовой кости и к наружной поверхности латерального мыщелка большеберцовой кости (см. рис. 171).

Функция: разгибает бедро; сгибает голень; при согнутой в коленном суставе голени ее супинирует.

Иннервация: длинная головка - седалищный нерв; короткая головка - общий малоберцовый нерв.

Кровоснабжение: прободающие артерии.

Полуперепончатая мышца *(m. semimembranosus)* начинается на седалищном бугре длинной сухожильной пластинкой, переходящей в брюшко на уровне середины бедра. Сухожилие полуперепончатой мышцы разделяется на три пучка, один из которых присоединяется к большеберцовой коллатеральной связке; второй образует косую подколенную связку, третий переходит в фасцию подколенной мышцы и прикрепляется к линии камбаловидной мышцы большеберцовой кости.

Функция: разгибает бедро, сгибает голень. При согнутой в коленном суставе голени пронирует ее.

Иннервация: седалищный нерв.

Кровоснабжение: медиальная артерия, огибающая бедренную кость, прободающие артерии, подколенная артерия.

Полусухожильная мышца *(m. semitendinosus)* начинается на седалищном бугре, ее длинное сухожилие прикрепляется к верхней части большеберцовой кости.

Функции: разгибает бедро, сгибает голень; при согнутой в коленном суставе голени ее пронирует.

Иннервация: большеберцовый нерв. *Кровоснабжение:* прободающие артерии. **Медиальная группа мышц бедра**
Тонкая мышца (m. *gracilis)* начинается на нижней стороне лобкового симфиза, нижней ветви лобковой кости, прикрепляется к бугристости большеберцовой кости.

Функция: приводит бедро; сгибает голень, одновременно пронируя ее. *Иннервация:* запирательный нерв.

Кровоснабжение: запирательная, наружная половая артерии, глубокая артерия бедра.

Длинная приводящая мышца (m. *adductor longus)* начинается на наружной поверхности лобковой кости, между лобковым гребнем и лобковым симфизом, идет вниз и латерально, прикрепляется к медиальной губе шероховатой линии бедра (рис. 177).

Функция: приводит бедро; участвует в сгибании и супинации бедра. *Иннервация:* запирательный нерв.

Кровоснабжение: запирательная, наружная половая артерии, глубокая артерия бедра.

Гребенчатая мышца (m. *pectineus)* начинается на лобковом гребне и верхней ветви лобковой кости. Прикрепляется к проксимальной части бедренной кости, между задней поверхностью малого вертела и шероховатой линией бедра.

Функция: приводит бедро; участвует в его сгибании. *Иннервация:* запирательный нерв.

Кровоснабжение: запирательная артерия, наружная половая артерия, глубокая артерия бедра.

Короткая приводящая мышца (m. *adductor brevis)* начинается на наружной поверхности тела и нижней ветви лобковой кости, идет вниз и латерально, прикрепляется к шероховатой линии бедренной кости.

Функция: приводит бедро, участвует в его сгибании.

Источник KingMed.info

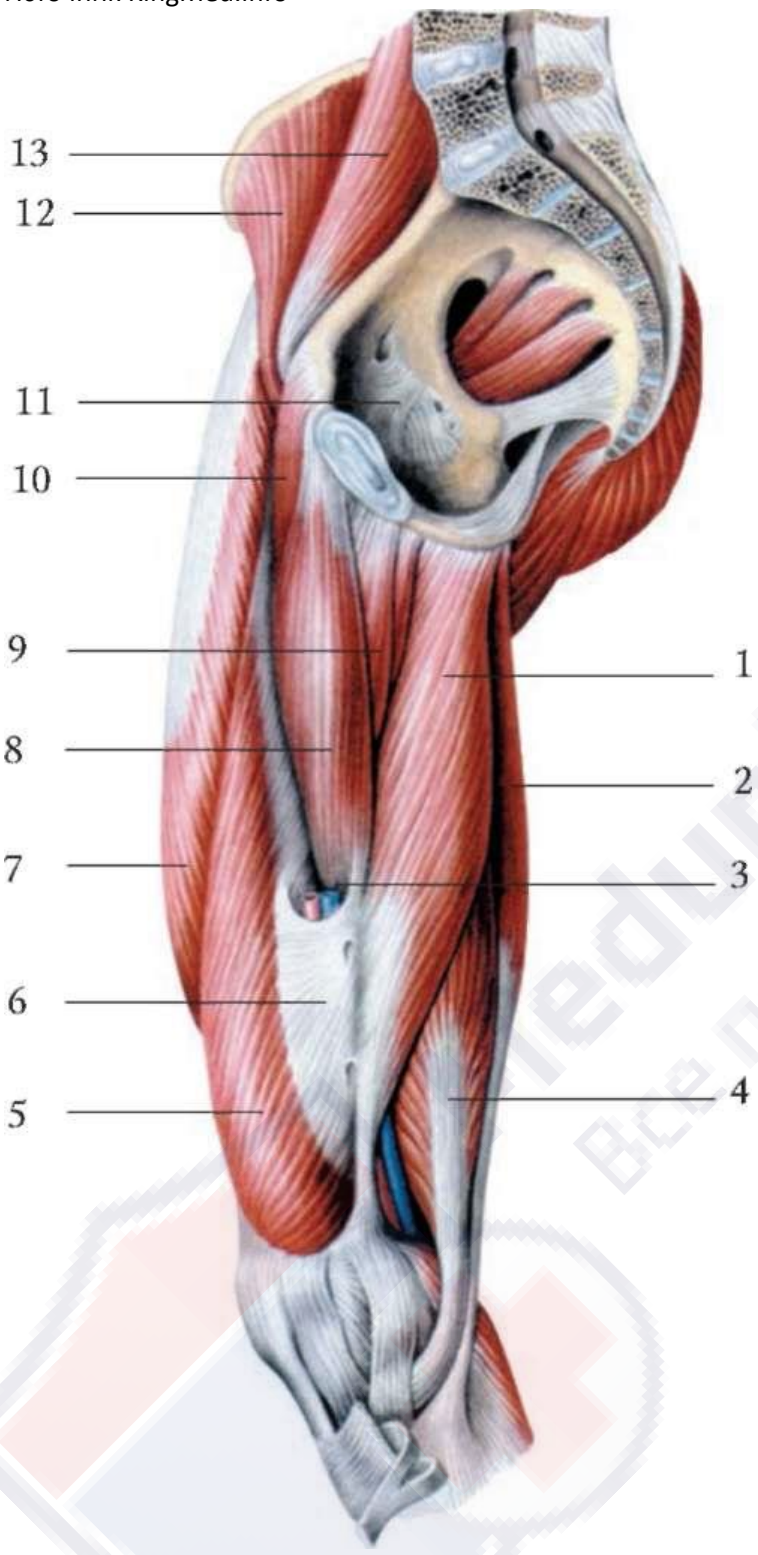

Рис. 177. Длинная приводящая мышца и другие мышцы медиальной стороны бедра (вид с медиальной стороны): 1 - большая приводящая мышца; 2 - полусухожильная мышца; 3 - приводящий канал; 4 - полуперепончатая мышца; 5 - медиальная широкая мышца бедра; 6 - фиброзная пластинка; 7 - прямая мышца бедра; 8 - длинная приводящая мышца; 9 - короткая приводящая мышца; 10 - гребенчатая мышца; 11 - запирательная мембрана; 12 - подвздошная мышца; 13 - большая поясничная мышца *Иннервация:* запирательный нерв. *Кровоснабжение:* запирательная артерия, прободающие артерии.

Большая приводящая мышца (m. *adductor magnus)* - наиболее крупная мышца медиальной группы бедра. Начинается на седалищном бугре, ветви седалищной кости и нижней ветви лобковой кости, прикрепляется к медиальной губе шероховатой линии.

Функция: приводит бедро; медиальные пучки участвуют в разгибании бедра.

Иннервация: запирательный нерв, седалищный нерв. *Кровоснабжение:* запирательная артерия, прободающие артерии.

Мышцы голени

Различают переднюю, латеральную и заднюю группы мышц голени. К *передней группе* относятся передняя большеберцовая мышца, длинный разгибатель большого пальца стопы и длинный разгибатель пальцев (стопы). К *латеральной группе* относятся длинная и короткая малоберцовые мышцы. *Заднюю группу* мышц образуют трехглавая мышца голени и подошвенная мышца (поверхностный слой), а также подколенная мышца, длинный сгибатель пальцев, длинный сгибатель большого пальца стопы и задняя большеберцовая мышца (глубокий слой).

Передняя группа мышц голени

Передняя большеберцовая мышца *(m. tibialis anterior)* начинается на латеральном мыщелке, на верхней половине латеральной поверхности тела большеберцовой кости, верхней части межкостной мембраны, на фасции голени. Длинное сухожилие проходит под удерживателями сухожилий разгибателей, прикрепляется к подошвенной поверхности медиальной клиновидной кости, к основанию I плюсневой кости (рис. 178).

Функция: разгибает стопу, одновременно супинирует ее, поднимая медиальный край. При фиксированной стопе наклоняет голень вперед, способствует удержанию голени в вертикальном положении.

Иннервация: глубокий малоберцовый нерв.

Кровоснабжение: передняя большеберцовая артерия.

Длинный разгибатель пальцев (m. *extensor digitorum longus)* начинается на латеральном мыщелке большеберцовой кости, на передней поверхности тела малоберцовой кости, верхней части межкостной перепонки голени, на фасции и передней межмышечной перегородке голени. Мышца проходит под удер-живателями сухожилий разгибателей, подразделяется на четыре сухожилия, прикрепляющиеся к основанию средней и дистальной фаланг II-V пальцев. От дистальной части мышцы отделяется небольшая **третья малоберцовая мышца** *(m. peroneus tertius),* прикрепляющаяся сухожилием к основанию V плюсневой кости.
Функция: разгибает II-V пальцы в плюснефаланговых суставах. Разгибает стопу в голеностопном суставе. При укрепленной стопе удерживает голень в вертикальном положении.

Иннервация: глубокий малоберцовый нерв.

Кровоснабжение: передняя большеберцовая артерия.

Длинный разгибатель большого пальца стопы (m. *extensor hallucis longus)* начинается на средней трети передней поверхности большеберцовой кости и межкостной перепонке голени. Сухожилие проходит под удерживателем разгибателей, прикрепляется к дистальной фаланге I пальца стопы.

Функция: разгибает I палец стопы, участвует в разгибании стопы.

Источник KingMed.info
Иннервация: глубокий малоберцовый нерв.

Кровоснабжение: передняя большеберцовая артерия.

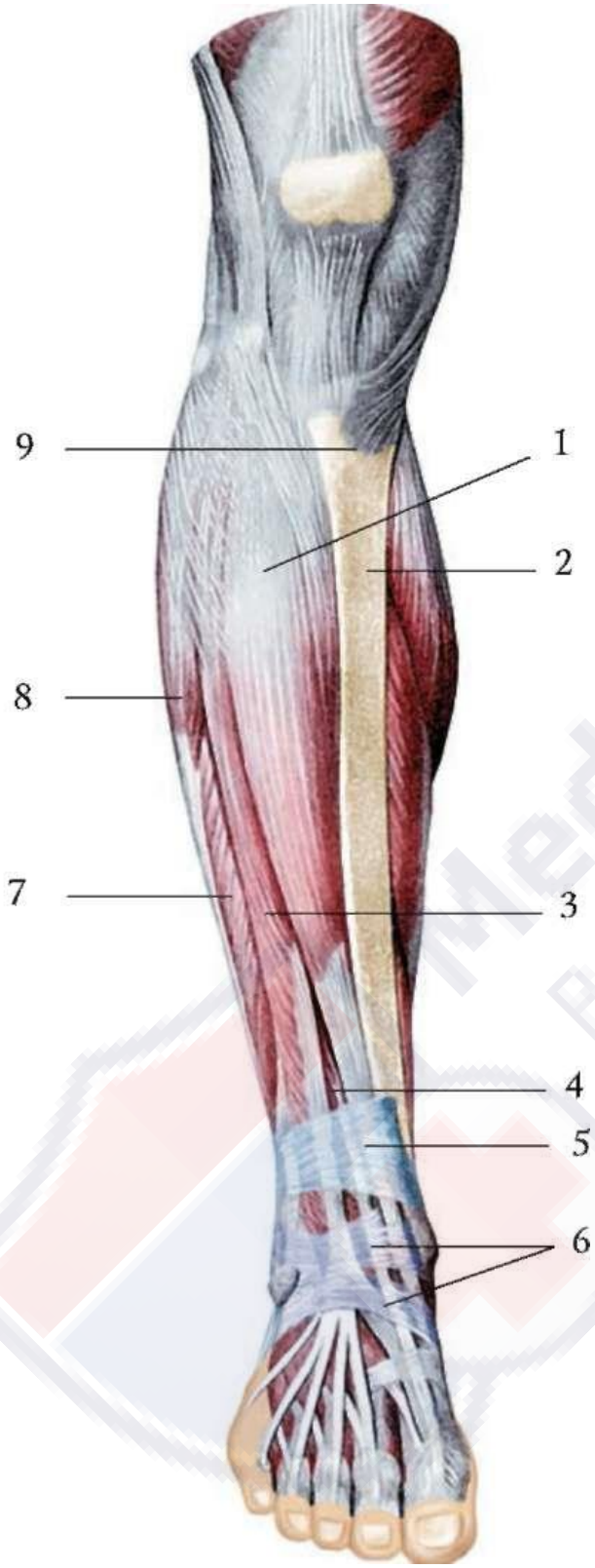

Рис. 178. Передняя большеберцовая и другие мышцы передней стороны голени (вид спереди): 1 - передняя большеберцовая мышца; 2 - большеберцовая кость; 3 - длинный разгибатель пальцев; 4 - длинный разгибатель большого пальца стопы; 5 - верхний удерживатель сухожилий разгибателей; 6 - нижний удерживатель сухожилий разгибателей; 7 - короткая малоберцовая мышца; 8 - длинная малоберцовая мышца; 9 - бугристость большеберцовой кости

Латеральная группа мышц голени

Длинная малоберцовая мышца *(m. peroneus longus)* расположена поверхностно в латеральной области голени, начинается на латеральной поверхности верхних двух третей малоберцовой кости, латеральном мыщелке большеберцовой кости и фасции голени. Сухожилие мышцы идет вниз, огибает латеральную лодыжку сзади, идет в борозде на пяточной кости. На подошве сухожилие проходит косо вперед и медиально на подошву стопы в одноименной борозде кубовидной кости, прикрепляется к медиальной клиновидной кости и основанию I и II плюсневых костей (рис. 179).

Функции: сгибает стопу; пронирует стопу, поднимает ее латеральный край.
Иннервация: поверхностный малоберцовый нерв.

Кровоснабжение: малоберцовая артерия, нижняя латеральная артерия колена.

Короткая малоберцовая мышца (m. *peroneus brevis)* начинается на нижней половине латеральной поверхности малоберцовой кости, на межмышечных перегородках голени. Сухожилие мышцы огибает сзади латеральную лодыжку, проходит вперед на стопу под удерживателем сухожилий малоберцовых мышц, затем идет по наружной стороне пяточной кости и прикрепляется к основанию V плюсневой кости.

Функция: поднимает латеральный край стопы, пронируя ее; сгибает стопу.

Иннервация: поверхностный малоберцовый нерв.

Кровоснабжение: малоберцовая артерия.

Задняя группа мышц голени. Поверхностный слой мышц Трехглавая мышца голени (m. *triceps surae)* состоит из икроножной мышцы и камбаловидной мышцы (рис. 180). **Икроножная мышца** (m. *gastrocnemius)* имеет латеральную и медиальную головки. *Латеральная головка* начинается на наружной поверхности дистального эпифиза бедра, над латеральным мыщелком, *медиальная головка* - на медиальном мыщелке бедра. На середине голени обе головки соединяются и образуют
толстое **пяточное** (ахиллово) **сухожилие,** которое, соединившись с сухожилием камбаловидной мышцы, прикрепляется к пяточному бугру. **Камбаловидная мышца** *(m. soleus)* находится кпереди от икроножной мышцы, начинается на линии камбаловидной мышцы большеберцовой кости и на сухожильной дуге, перекинутой между костями голени.

Функция: трехглавая мышца голени сгибает голень и стопу; при фиксированной стопе удерживает голень в вертикальном положении.

Иннервация: большеберцовый нерв.

Кровоснабжение: задняя большеберцовая артерия.

Подошвенная мышца *(m. planlaris)* имеет малые размеры, начинается она на латеральном надмыщелке бедра, на косой подколенной связке. Длинное и тонкое сухожилие идет между икроножной и камбаловидной мышцами и прикрепляется к медиальному краю пяточного сухожилия.
Функция: натягивает капсулу коленного сустава; участвует в сгибании голени и стопы.

Источник KingMed.info

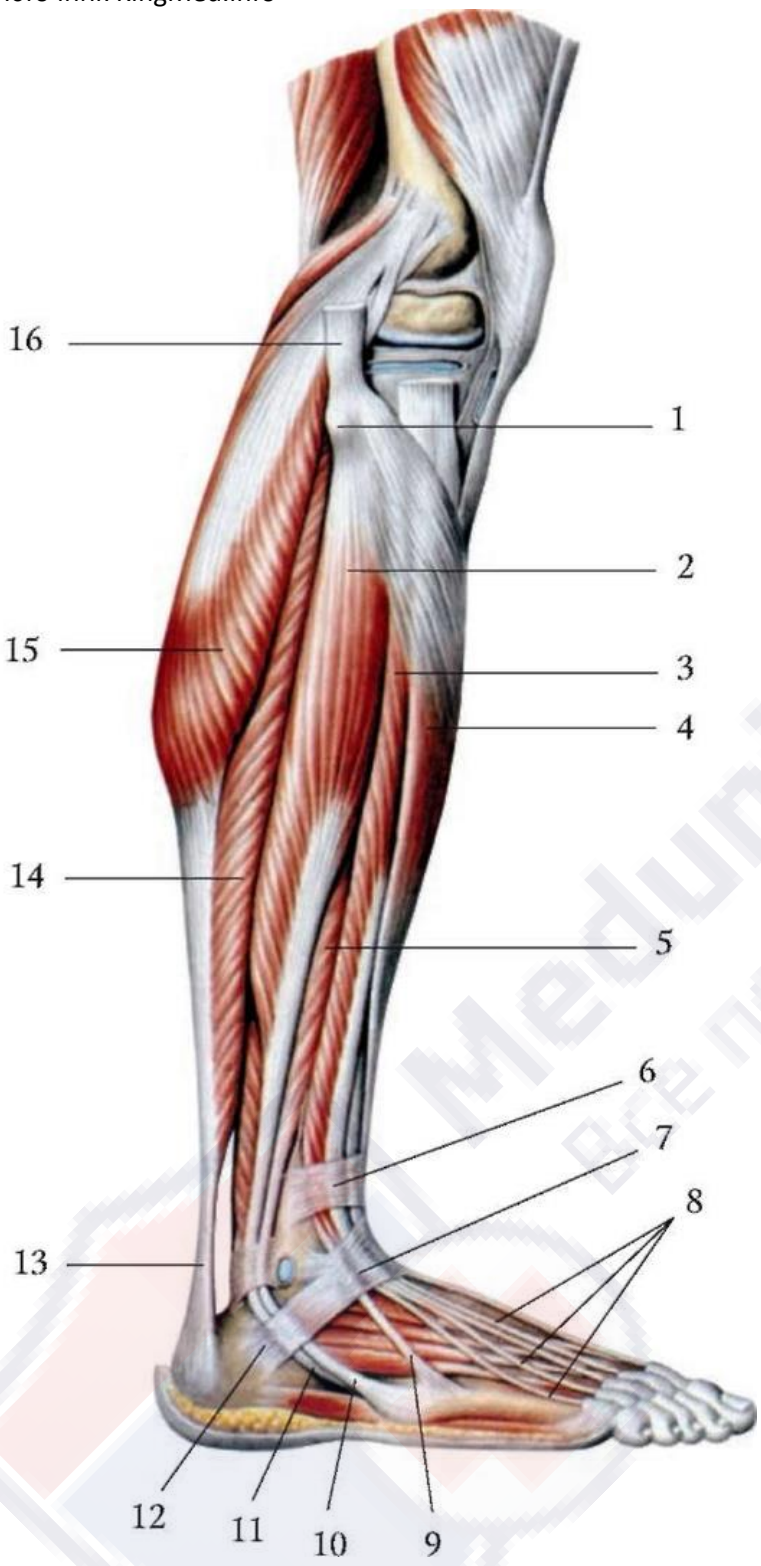

Рис. 179. Латеральные мышцы голени (вид справа): 1 - головка малоберцовой кости; 2 - длинная малоберцовая мышца; 3 - длинный разгибатель пальцев; 4 - передняя большеберцовая мышца; 5 - короткая малоберцовая мышца; 6 - верхний удерживатель сухожилий разгибателей; 7 - нижний удерживатель сухожилий разгибателей; 8 - сухожилие длинного разгибателя пальцев; 9 - третья малоберцовая мышца; 10 - сухожилие короткой малоберцовой мышцы; 11 - сухожилие длинной малоберцовой мышцы; 12 - нижний удерживатель сухожилий малоберцовых мышц; 13 - пяточное сухожилие; 14 - камбаловидная мышца; 15 - латеральная головка икроножной мышцы; 16 - двуглавая мышца бедра (отрезана)

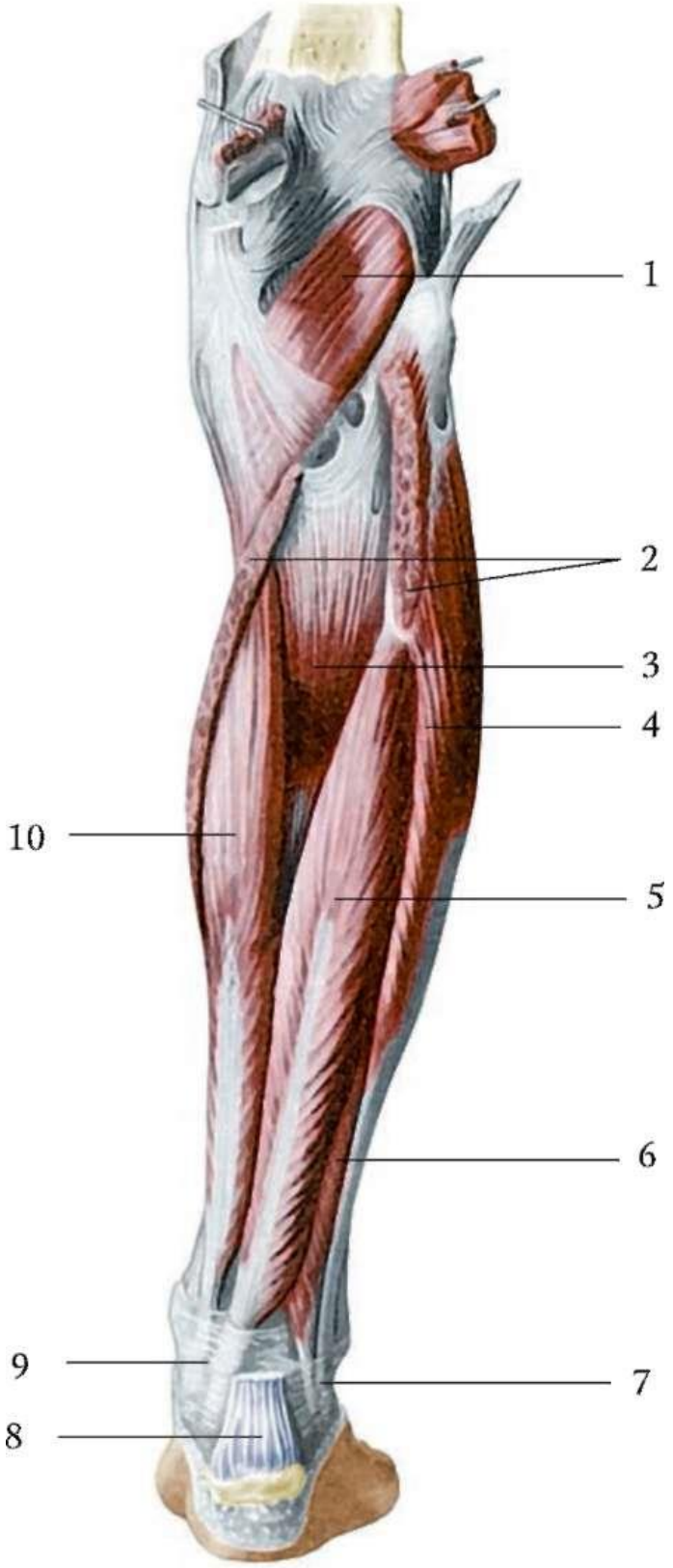

Рис. 180. Задняя группа мышц голени (вид сзади; камбаловидная мышца удалена): 1 - подколенная мышца; 2 - камбаловидная мышца (отрезана); 3 - задняя большеберцовая мышца; 4 - длинная малоберцовая мышца; 5 - длинный сгибатель большого пальца стопы; 6 - короткая малоберцовая мышца; 7 - удерживатель сухожилий малоберцовых мышц; 8 - пяточное сухожилие; 9 - удерживатель сухожилий сгибателей; 10 - длинный сгибатель пальцев

Иннервация: большеберцовый нерв. *Кровоснабжение:* подколенная артерия. **Глубокий слой**

Подколенная мышца *(m. popliteus)* располагается в подколенной ямке, начинаясь на наружной поверхности латерального мыщелка бедра. Прикрепляется на задней поверхности большеберцовой кости над линией камбаловидной мышцы (рис. 181).

Функция: сгибает голень, пронируя ее. Натягивает капсулу коленного сустава, предохраняя его синовиальную мембрану от ущемления. *Иннервация:* большеберцовый нерв. *Кровоснабжение:* подколенная артерия.

Длинный сгибатель пальцев стопы *(m. flexor digitorum longus)* располагается сзади и медиальнее задней большеберцовой мышцы. Начинается на задней поверхности тела большеберцовой кости, на фасции и на задней межмышечной перегородке голени. Сухожилие длинного сгибателя пальцев идет вниз позади медиальной лодыжки, под удерживателем сухожилий мышц-сгибателей. Далее сухожилие огибает снизу и сзади опору таранной кости, разделяется на четыре сухожилия, прикрепляющиеся к дистальным фалангам II-V пальцев. *Функция:* сгибает дистальные фаланги II-V пальцев; сгибает и супинирует стопу.

Иннервация: большеберцовый нерв. *Кровоснабжение:* задняя большеберцовая артерия.

Длинный сгибатель большого пальца стопы *(m. flexor hallucis longus)* начинается на нижних двух третях тела малоберцовой кости, межкостной перепонке голени, задней межмышечной перегородке голени. Мышца проходит позади и латеральнее задней большеберцовой мышцы. Сухожилие проходит вниз под удерживателем сухожилий мышц-сгибателей позади медиальной лодыжки, под опорой таранной кости, прикрепляется к основанию дистальной фаланги I пальца.

Функция: сгибает I палец стопы, участвует в сгибании, приведении и супинации стопы.

Иннервация: большеберцовый нерв.

Кровоснабжение: задняя большеберцовая артерия, малоберцовая артерия.

Задняя большеберцовая мышца (*m. tibialis posterior)* начинается на задней поверхности тела малоберцовой кости, нижней поверхности латерального мыщелка, верхних двух третях большеберцовой кости, на межкостной перепонке голени. Сухожилие проходит по задней поверхности медиальной лодыжки, на подошве прикрепляется к бугристости ладьевидной кости, ко всем клиновидным костям, к основанию IV плюсневой кости.

Функция: сгибает, приводит и супинирует стопу.

Иннервация: большеберцовый нерв.

Кровоснабжение: задняя большеберцовая артерия.

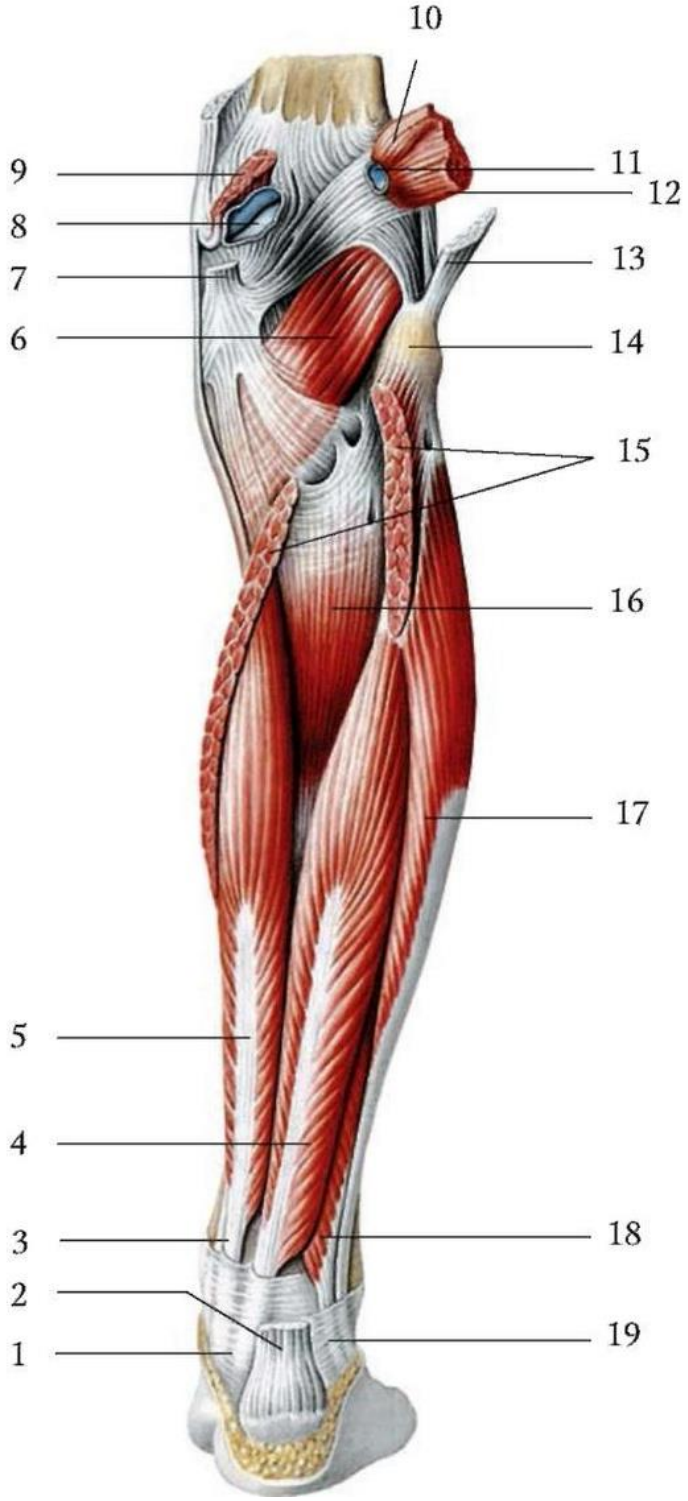

Рис. 181. Задняя группа мышц голени, правой, глубокий слой (вид сзади, трехглавая мышца удалена): 1 - удерживатель сухожилий сгибателей; 2 - пяточное (ахиллово) сухожилие; 3 - сухожилие задней большеберцовой мышцы; 4 - длинный сгибатель большого пальца стопы; 5 - длинный сгибатель пальцев; 6 - подколенная мышца; 7 - сухожилие полуперепончатой мышцы; 8 - медиальная подсухожильная сумка икроножной мышцы; 9 - медиальная головка икроножной мышцы; 10 - подошвенная мышца; 11 - латеральная подсухожильная сумка икроножной мышцы; 12 - латеральная головка икроножной мышцы; 13 - сухожилие двуглавой мышцы бедра; 14 - головка малоберцовой кости; 15 - камбаловидная мышца; 16 - задняя большеберцовая мышца; 17 - длинная малоберцовая мышца; 18 - короткая малоберцовая мышца; 19 - верхний удерживатель сухожилий малоберцовых мышц

Источник KingMed.info

МЫШЦЫ СТОПЫ

Различают мышцы тыла и подошвы стопы. К *тыльной группе* относят короткий разгибатель пальцев и короткий разгибатель большого пальца стопы. На *подошве* различают *медиальную, среднюю* и *латеральную группы* мышц. Медиальную группу составляют мышца, отводящая большой палец стопы, короткий сгибатель большого пальца стопы, мышца, приводящая большой палец стопы. Среди мышц средней группы на подошве стопы располагаются четыре червеобразные, семь межкостных мышц, а также короткий сгибатель пальцев и квадратная мышца подошвы. К латеральной группе относится мышца, отводящая мизинец стопы, короткий сгибатель мизинца стопы и мышца, противопоставляющая мизинец стопы.

Мышцы тыла стопы

Короткий разгибатель пальцев стопы *(m. extensor digitorum brevis)* начинается на передней части верхней и латеральной поверхностях пяточной кости, идет косо вперед и медиально, разделяется на три узких сухожилия, они присоединяются с латеральной стороны к сухожилиям длинного разгибателя пальцев стопы и вместе с ними прикрепляются к основаниям средних и дистальных фаланг (рис. 182).

Функция: разгибают пальцы стопы.

Иннервация: глубокий малоберцовый нерв.

Кровоснабжение: латеральная предплюсневая и малоберцовая артерии.

Короткий разгибатель большого пальца стопы (*m. extensor hallucis brevis)* начинается на верхней стороне пяточной кости, в переднем ее отделе, идет вперед и медиальнее, прикрепляется узким сухожилием к тыльной поверхности основания проксимальной фаланги I пальца.

Функция: разгибает I палец.

Иннервация: глубокий малоберцовый нерв.

Кровоснабжение: тыльная артерия стопы.

Мышцы подошвы стопы

Медиальная группа мышц подошвы стопы

Мышца, отводящая большой палец стопы *(m. abductor hallucis)* , начинается на медиальной поверхности бугра пяточной кости, на нижнем удержива-теле сухожилий сгибателей, на подошвенном апоневрозе. Идет поверхностно вдоль медиального края стопы, прикрепляется к медиальному краю основания проксимальной фаланги I пальца (рис. 183).
Функция: отводит I палец стопы.

Иннервация: медиальный подошвенный нерв.

Кровоснабжение: медиальная подошвенная артерия.

Короткий сгибатель большого пальца стопы *(m. flexor hallucis brevis)* начинается на медиальной стороне подошвенной поверхности кубовидной кости и клиновидных костей. Сухожилие прикрепляется к проксимальной фаланге I пальца.

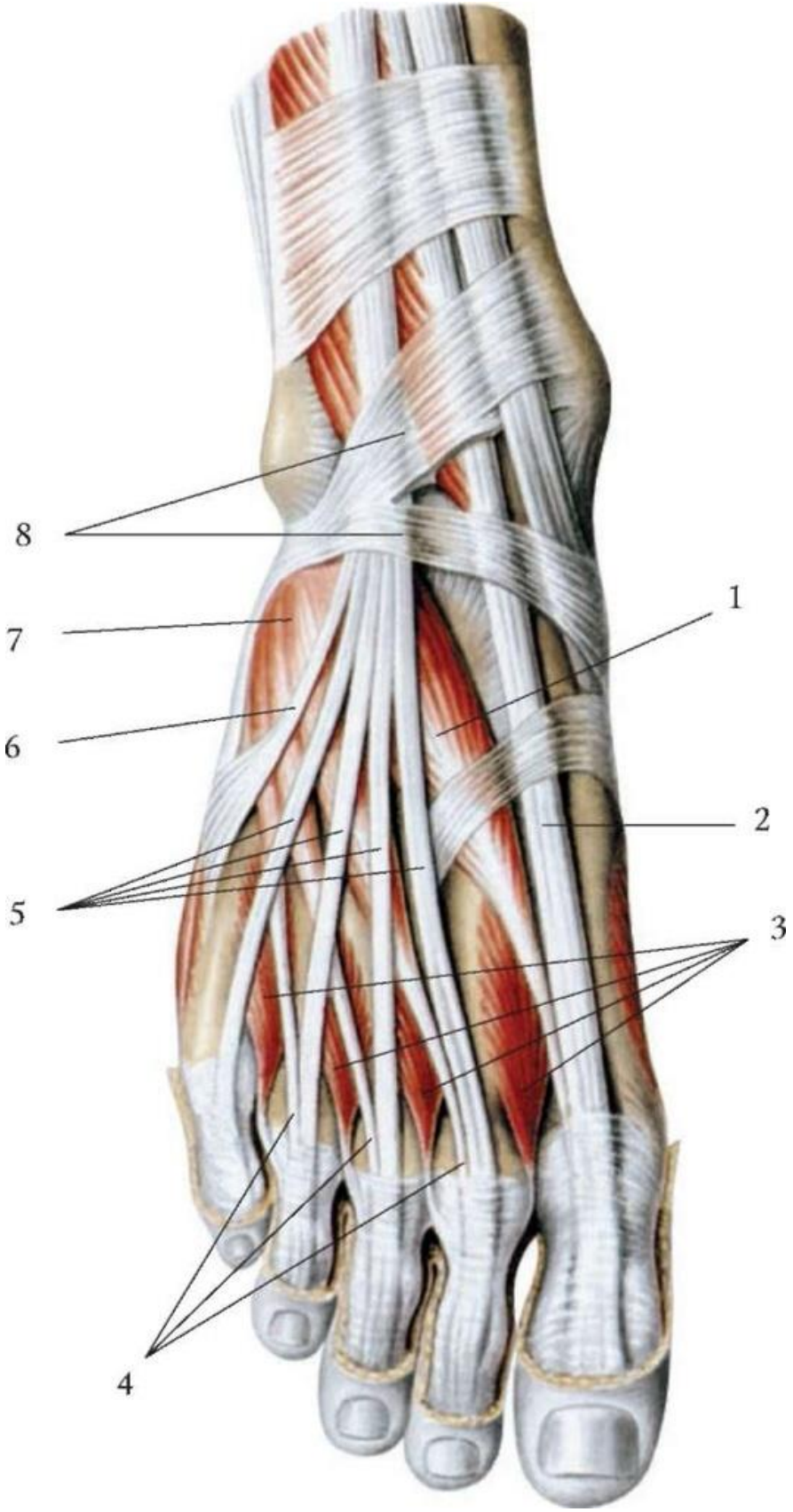

Рис. 182. Короткие мышцы тыла стопы и сухожилия мышц-разгибателей (вид сверху): 1 - короткий разгибатель большого пальца стопы; 2 - сухожилие длинного разгибателя большого пальца стопы; 3 - тыльные межкостные мышцы; 4 - сухожилие короткого разгибателя пальцев; 5 - сухожилия длинного разгибателя пальцев; 6 - третья малоберцовая мышца; 7 - короткий разгибатель пальцев; 8 - нижний удерживатель сухожилий разгибателей

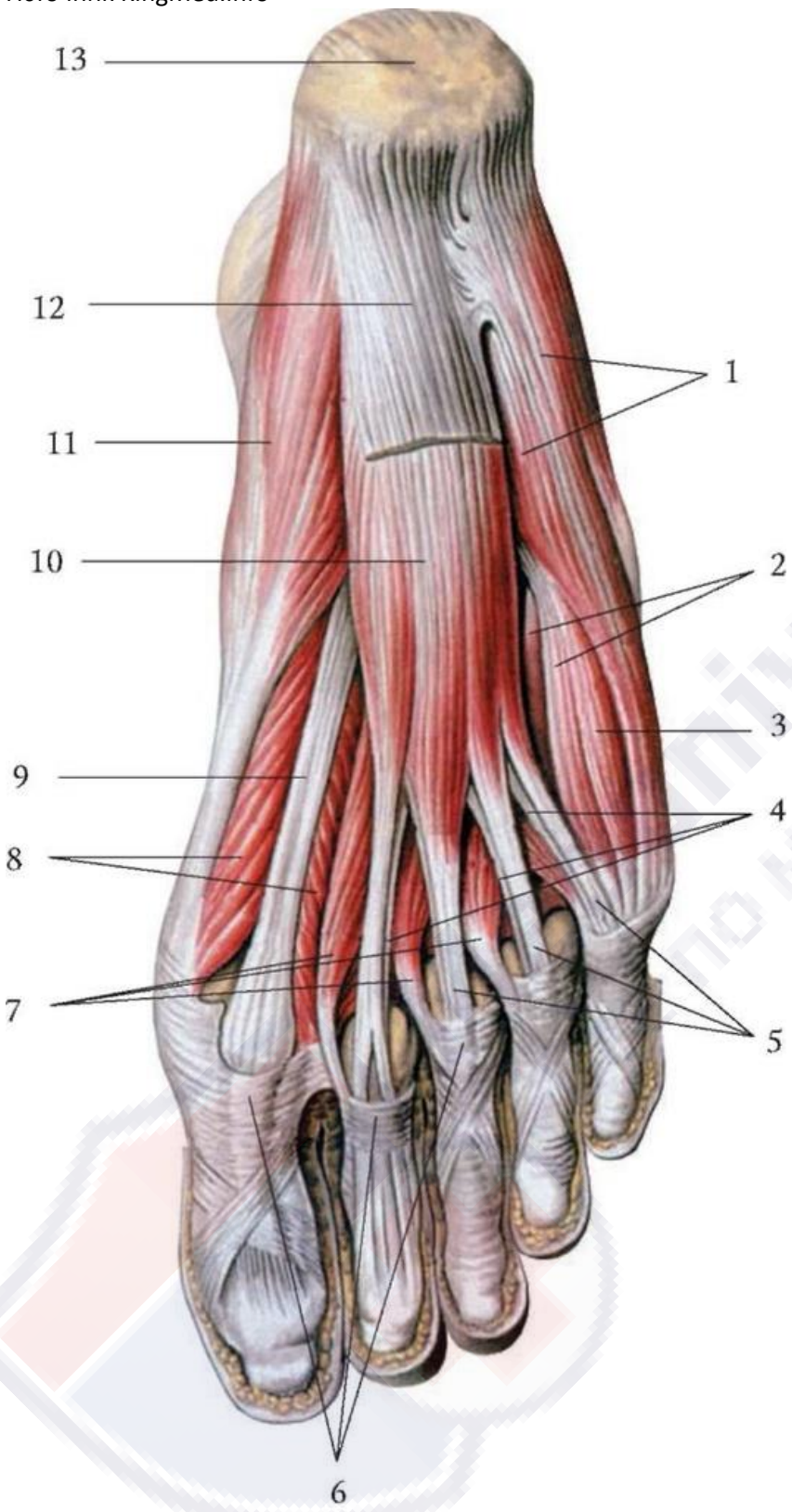

Рис. 183. Поверхностные мышцы подошвенной стороны стопы (вид снизу): 1 - мышца, отводящая мизинец стопы; 2 - подошвенные межкостные мышцы; 3 - короткий сгибатель мизинца стопы; 4 - сухожилия длинного сгибателя пальцев; 5 - сухожилия короткого сгибателя пальцев; 6 - фиброзные влагалища пальцев стопы; 7 - червеобразные мышцы; 8 - короткий сгибатель большого пальца стопы; 9 - сухожилие длинного сгибателя большого пальца стопы; 10 - короткий сгибатель пальцев; 11 - мышца, отводящая большой палец стопы; 12 - подошвенный апоневроз (отрезан); 13 - бугор пяточной кости (пяточный бугор)

Функция: сгибает I палец стопы.

Иннервация: латеральный и медиальный подошвенные нервы. *Кровоснабжение:* медиальная подошвенная артерия, глубокая подошвенная дуга.

Мышца, приводящая большой палец стопы *(m. adductor hallucis)* , имеет косую и поперечную головки. *Косая головка* начинается на кубовидной, латеральной клиновидной и на основании II-IV плюсневых костей, на сухожилии длинной малоберцовой мышцы. Брюшко этой мышцы идет вперед и медиально, соединяется с поперечной головкой мышцы, переходя в общее сухожилие. *Поперечная головка* начинается на капсулах плюснефаланговых суставов III-V пальцев. Сухожилие мышцы прикрепляется к основанию проксимальной фаланги большого пальца стопы.
Функция: приводит I палец, участвует в его сгибании.

Иннервация: латеральный подошвенный нерв.

Кровоснабжение: глубокая подошвенная дуга, подошвенные плюсневые артерии.

Латеральная группа мышц подошвы стопы

Мышца, отводящая мизинец стопы *(m. abductor digiti minimi)* , начинается на подошвенной поверхности пяточного бугра, бугристости V плюсневой кости, подошвенном апоневрозе. Сухожилие проходит по латеральному краю стопы, прикрепляется к латеральной стороне проксимальной фаланги мизинца.

Функция: сгибает проксимальную фалангу мизинца, отводит мизинец. *Иннервация:* латеральный подошвенный нерв. *Кровоснабжение:* латеральная подошвенная артерия.

Короткий сгибатель мизинца стопы *(m. flexor digiti minimi brevis)* начинается на медиальной стороне подошвенной поверхности V плюсневой кости, длинной подошвенной связке. Сухожилие прикрепляется к основанию проксимальной фаланги мизинца.

Функция: сгибает V палец.

Иннервация: латеральный подошвенный нерв.

Кровоснабжение: латеральная подошвенная артерия.

Мышца, противопоставляющая мизинец стопы (*m. opponens digiti minimi),* начинается на длинной подошвенной связке, прикрепляется к V плюсневой кости.

Функция: участвует в укреплении латерального продольного свода стопы. *Иннервация:* латеральный подошвенный нерв. *Кровоснабжение:* латеральная подошвенная артерия. **Средняя группа мышц подошвы стопы**

Короткий сгибатель пальцев *(m. flexor digitorum brevis)* находится под подошвенным апоневрозом, начинается на пяточном бугре, на подошвенном апоневрозе. Четыре сухожилия мышцы прикрепляются к средним фалангам II-V пальцев.

Функция: сгибает II-V пальцы стопы.

Иннервация: медиальный подошвенный нерв.

Кровоснабжение: латеральная и медиальная подошвенные артерии.

Квадратная мышца подошвы (*m. quadratus plantae)* имеет медиальную и латеральную головки. *Латеральная головка* начинается на наружной стороне нижней поверхности пяточной кости и на латеральном крае длинной подошвенной связки, *медиальная головка* - на медиальной стороне нижней поверхности пяточной кости и на медиальном крае длинной подошвенной связки. Обе головки соединяются в уплощенную мышцу, которая прикрепляется на уровне середины подошвы к сухожилиям длинного сгибателя II-V пальцев (рис. 184).
Функция: сгибает стопу, участвует в сгибании пальцев стопы.

Иннервация: латеральный подошвенный нерв.

Кровоснабжение: латеральная подошвенная артерия.

Червеобразные мышцы (*mm. lumbricales)* - тонкие веретенообразные мышцы, расположенные в количестве четырех между дистальными отделами сухожилий длинного сгибателя пальцев. Каждая из трех латерально лежащих мышц начинается двумя головками на обращенных друг к другу поверхностях сухожилий длинного сгибателя пальцев. Медиальная мышца одной головкой начинается на медиальной стороне прилежащего сухожилия длинного сгибателя пальцев. Сухожилие каждой мышцы прикрепляется к медиальному краю проксимальной фаланги.

Функция: сгибают проксимальную и разгибают среднюю и дистальную фаланги II-V пальцев стопы, отводя их в сторону I пальца стопы.

Иннервация: медиальный и латеральный подошвенные нервы.

Кровоснабжение: медиальная и латеральная подошвенная артерии.

Межкостные подошвенные (3) и **тыльные (4) мышцы** (*mm. interossei dorsales et plantares),* тонкие мышцы, расположенные наиболее глубоко в промежутках между плюсневыми костями со стороны подошвы (подошвенные) и тыла стопы (тыльные) (рис. 185). **Межкостные подошвенные мышцы** начинаются на основании и медиальной поверхности тел III-V плюсневых костей, прикрепляются к медиальной поверхности основания проксимальной фаланги III-V пальцев. **Межкостные тыльные мышцы** начинаются двумя головками на обращенных друг к другу поверхностях соседних плюсневых костей, прикрепляются к основанию проксимальных фаланг II-IV пальцев и к тыльному апоневрозу. Первая межкостная мышца прикрепляется к медиальной стороне II пальца, вторая-четвертая - к латеральной стороне II-IV пальцев.

Функция: подошвенные мышцы приводят III-V пальцы ко II пальцу и сгибают проксимальные фаланги, тыльные мышцы: первая тянет II палец в медиальную сторону, остальные II-IV пальцы отводят латерально; сгибают проксимальные фаланги II-V пальцев.
Иннервация: латеральный подошвенный нерв.

Кровоснабжение: подошвенная дуга, подошвенные плюсневые артерии.

ВАРИАНТЫ МЫШЦ НИЖНЕЙ КОНЕЧНОСТИ

У **подвздошно-поясничной мышцы** высота слияния подвздошной и большой поясничной мышц варьирует. **Малая поясничная мышца** непостоянная, может удваиваться. **Грушевидная мышца** может отсутствовать, быть разделенной на 2-3 части. **Большая ягодичная мышца** иногда соединяется со средней ягодичной мышцей и мышцей, напрягающей широкую фасцию бедра.

Источник KingMed.info

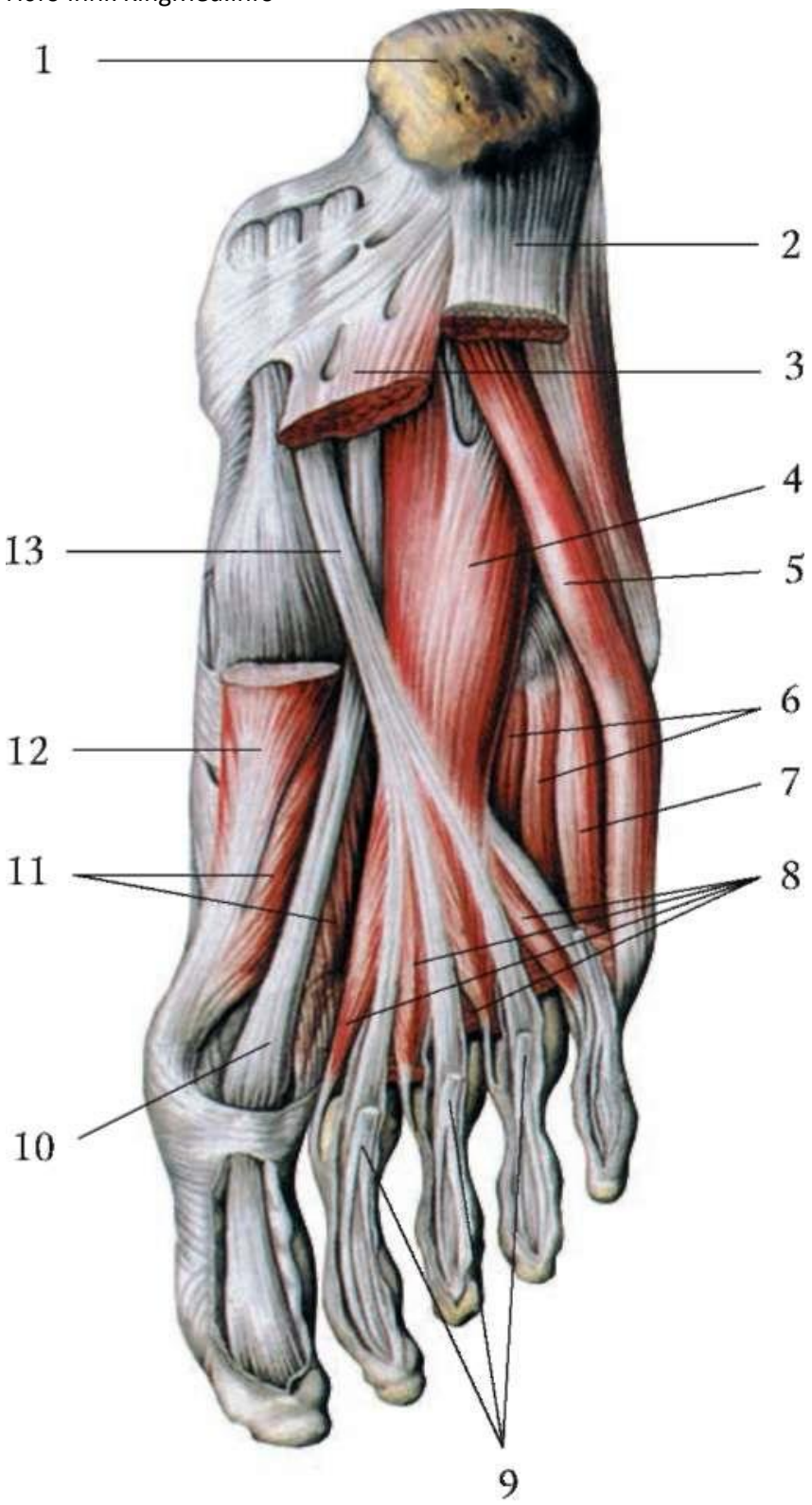

Рис. 184. Квадратная мышца подошвы и другие мышцы подошвы стопы, правой (вид снизу; короткий сгибатель пальцев и мышцы, отводящие большой палец стопы, удалены): 1 - бугор пяточной кости (пяточный бугор); 2 - подошвенный апоневроз; 3 - мышца, отводящая большой палец стопы; 4 - квадратная мышца подошвы; 5 - мышца, отводящая мизинец стопы; 6 - подошвенные межкостные мышцы; 7 - короткий сгибатель мизинца стопы; 8 - червеобразные мышцы; 9 - сухожилия короткого сгибателя пальцев (отрезаны); 10 - сухожилие длинного сгибателя большого пальца стопы; 11 - короткий сгибатель большого пальца стопы; 12 - мышца, отводящая большой палец стопы; 13 - сухожилие длинного сгибателя пальцев

Источник KingMed.info

Средняя и **малая ягодичные мышцы** могут соединяться с грушевидной мышцей или с мышцей, напрягающей широкую фасцию бедра. Встречается дополнительная (четвертая) ягодичная мышца, прикрепляющаяся к капсуле тазобедренного сустава. **Напрягатель широкой фасции** (бедра) иногда отсутствует или удваивается. **Верхняя** и **нижняя близнецовые мышцы** иногда отсутствуют (одна или обе). У **четырехглавой мышцы бедра** варьирует число головок (до 5-6); одна из головок может отсутствовать. У **двуглавой мышцы бедра** количество головок изменчиво (до 3-4). Описано отсутствие короткой головки. **Полуперепончатая мышца** изредка отсутствует. Иногда имеются пучки в виде мышцы, натягивающей фасцию голени.

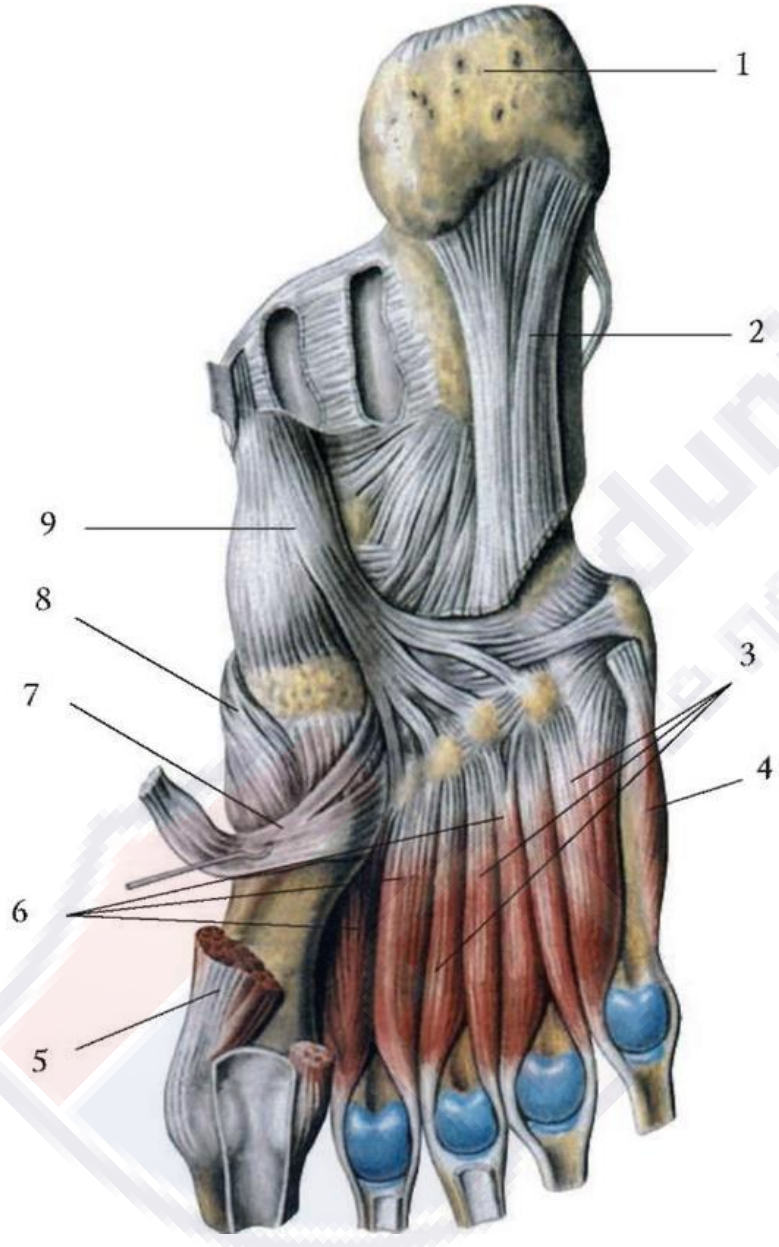

Рис. 185. Межкостные мышцы, подошвенные и тыльные (вид снизу): 1 - бугор пяточной кости (пяточный бугор); 2 - длинная подошвенная связка; 3 - подошвенные межкостные мышцы; 4 - мышца, противопоставляющая мизинец стопы; 5 - мышца, отводящая большой палец стопы (отрезана); 6 - тыльные межкостные мышцы; 7 - сухожилие длинной малоберцовой мышцы (отрезано); 8 - сухожилие передней большеберцовой мышцы; 9 - сухожилие задней большеберцовой мышцы

Полусухожильная мышца редко отсутствует, иногда удваивается. **Тонкая мышца** иногда отсутствует. **Короткая приводящая мышца** может отсутствовать, быть разделенной промежуточным сухожилием на два брюшка. **Большая приводящая мышца** иногда срастается с длинной или короткой приводящими мышцами, с квадратной мышцей бедра или полуперепончатой мышцей. У **трехглавой мышцы голени** описано отсутствие одной из головок или дополнительные головки, начинающиеся на подколенной поверхности бедренной кости. **Подколенная мышца** иногда отсутствует. Длинный сгибатель пальцев стопы редко отсутствует. **Передняя большеберцовая** мышца может отсутствовать, описано ее удвоение и прикрепление к II-IV плюсневой кости. **Длинный разгибатель большого пальца стопы** крайне редко отсутствует. **Длинная малоберцовая мышца** иногда отсутствует или прикрепляется к основанию III-V плюсневых костей. У **короткой малоберцовой мышцы** встречается пучок к тыльной поверхности V пальца (4-я малоберцовая мышца). Короткий разгибатель пальцев стопы иногда отсутствует. **Короткий разгибатель большого пальца стопы** редко отсутствует. **Мышца, приводящая большой палец стопы,** довольно часто расщепляется на две части с самостоятельными сухожилиями. Описано добавочное сухожилие к проксимальной фаланге II пальца. **Короткий сгибатель большого пальца стопы** иногда отсутствует или соединяется с соседними мышцами.

Фасции, синовиальные сумки и влагалища сухожилий нижней конечности

Поясничная фасция *(fascia lumЪalis)*, являющаяся частью внутрибрюшной фасции, покрывает большую поясничную мышцу, латерально соединяется с фасцией, покрывающей квадратную мышцу поясницы, внизу продолжается в подвздошную фасцию. **Подвздошная фасция** *(fascia iliaca),* покрывая подвздошную мышцу, перекидывается от паховой связки, с которой латерально срастается, к подвздошно-лобковому возвышению, образуя **подвздошно-гребенчатую дугу** *(arcus iliopectineus).* Эта дуга разделяет пространство под паховой связкой на две части (лакуны). Медиально располагается *сосудистая лакуна,* латерально - *мышечная лакуна*. **Ягодичная фасция** *(fascia glutea)* покрывает среднюю ягодичную мышцу, образует соединительнотканное влагалище большой ягодичной мышцы. Кверху и кнутри ягодичная фасция переходит в грудоспинную фасцию, книзу и кнаружи - в широкую фасцию (бедра). **Широкая фасция** *(fascia lata)* бедра в виде плотного футляра покрывает его мышцы, в проксимальной части передней области бедра образует глубокую и поверхностную пластинки. *Глубокая пластинка (подвздошно-гребенчатая фасция)* покрывает гребенчатую мышцу и дистальную часть подвздошно-поясничной мышцы. Под паховой связкой поверхностная пластика имеет овальный истонченный участок - *подкожную щель (hiatus saphenus),* через которую проходит большая подкожная вена ноги и впадает в бедренную вену. Подкожная щель прикрыта *решетчатой фасцией (fascia cribrosa),* имеющей многочисленные отверстия. Подкожная щель латерально, сверху и снизу ограничена утолщенным участком широкой фасции бедра, получившим название «серповидный край». Латеральная часть широкой фасции, утолщаясь, формирует **подвздошно-большеберцовый тракт** *(tractus iliotibialis)*, являющийся сухожилием мышцы-напрягателя широкой фасции бедра и для части пучков большой ягодичной мышцы. От широкой фасции к бедренной кости отходят две межмышечные перегородки бедра, участвующие в образовании костно-фасциальных влагалищ для мышц этой области (рис. 186). *Латеральная межмышечная перегородка бедра* прикрепляется к латеральной губе шероховатой линии, отделяя четырехглавую мышцу от задней группы мышц бедра. *Медиальная межмышечная перегородка бедра* прикрепляется к медиальной губе шероховатой линии. Она отделяет четырехглавую мышцу от медиальной (приводящей) группы мышц бедра.

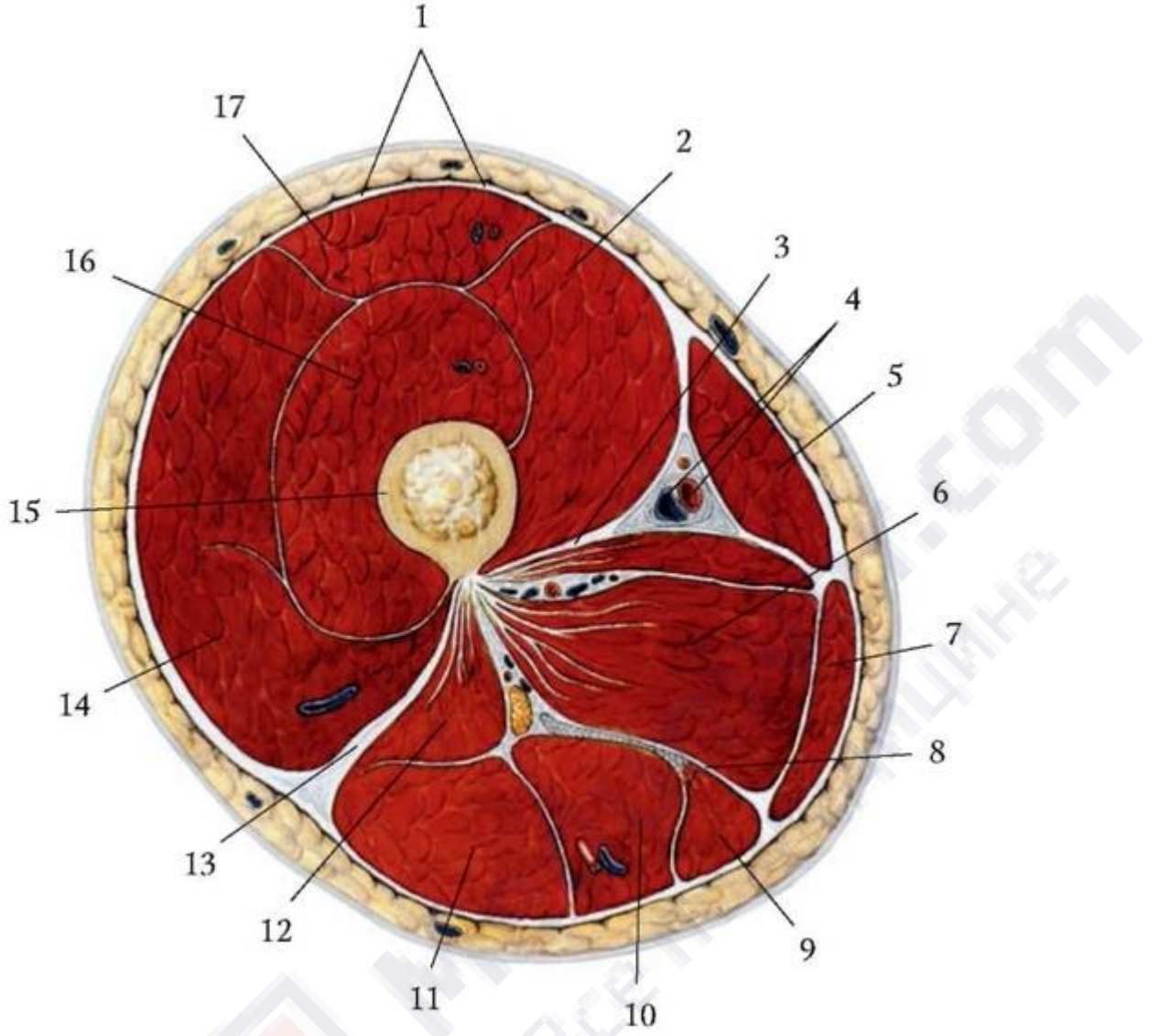

Рис. 186. Широкая фасция и межмышечные перегородки бедра. Поперечный срез через бедро в средней его трети: 1 - широкая фасция; 2 - медиальная широкая мышца бедра; 3 - медиальная межмышечная перегородка бедра; 4 - бедренные артерия и вена; 5 - портняжная мышца; 6 - приводящие мышцы; 7 - тонкая мышца; 8 - задняя межмышечная перегородка бедра; 9 - полуперепончатая мышца; 10 - полусухожильная мышца; 11 - длинная головка двуглавой мышцы бедра; 12 - короткая головка двуглавой мышцы бедра; 13 - латеральная межмышечная перегородка бедра; 14 - латеральная широкая мышца бедра; 15 - бедренная кость; 16 - промежуточная широкая мышца бедра; 17 - прямая мышца бедра

Фасция голени *(fascia cruris)* охватывает в виде футляра мышцы голени; она является местом прикрепления многих мышц. Фасция голени срастается с надкостницей на переднем крае большеберцовой кости и отдает вглубь к малоберцовой кости две межмышечные перегородки (рис. 187). *Передняя межмышечная перегородка голени* отходит от латеральной части фасции голени и отделяет малоберцовые мышцы от передней группы мышц голени. *Задняя межмышечная перегородка голени* разделяет латеральную и заднюю группы мышц голени. В задней области голени фасция образует *поверхностную* и *глубокую пластинки*. Глубокая пластинка отграничивает трехглавую мышцу голени от задней большеберцовой мышцы и длинных сгибателей пальцев стопы.

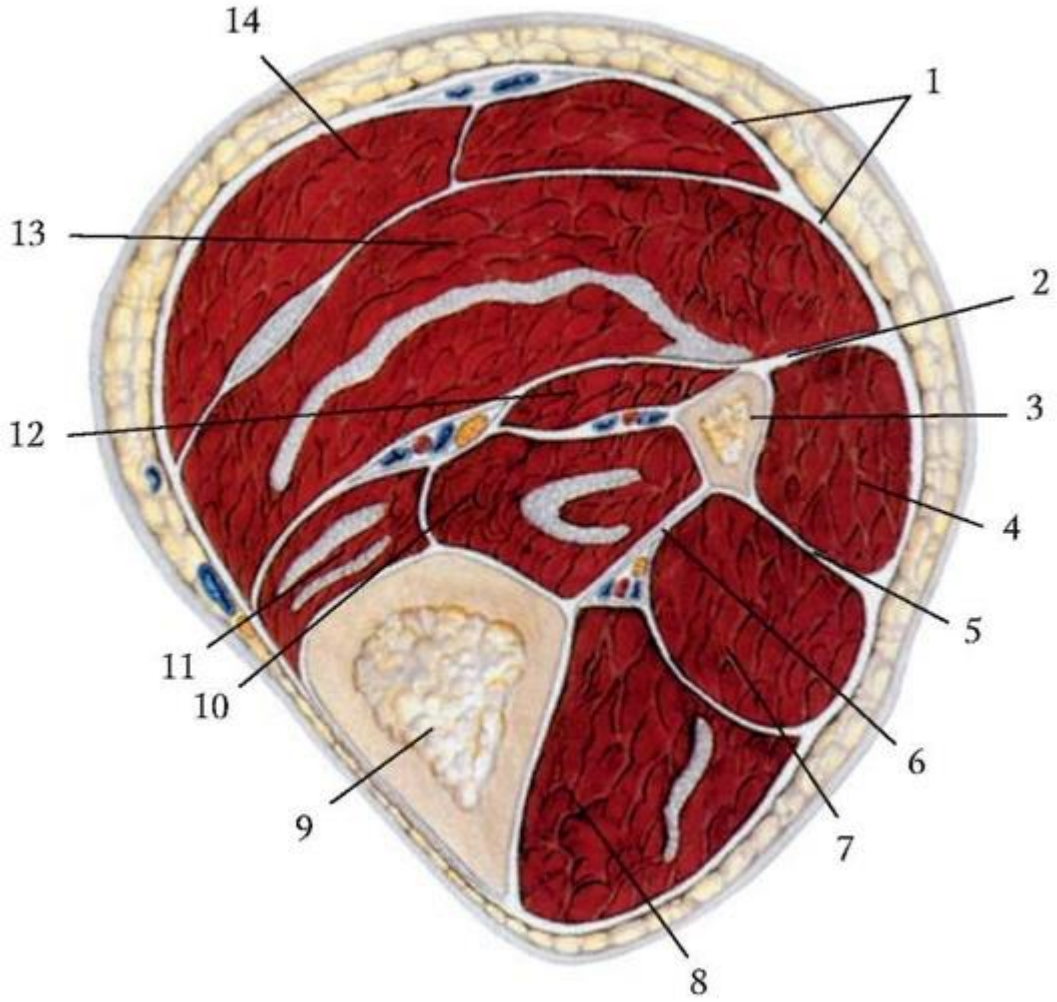

Рис. 187. Фасция голени и ее межмышечные перегородки. Поперечный срез через голень в средней ее трети: 1 - фасция голени; 2 - задняя межмышечная перегородка голени; 3 - малоберцовая кость; 4 - длинная малоберцовая мышца; 5 - передняя межмышечная перегородка голени; 6 - межкостная перепонка голени; 7 - длинный разгибатель пальцев; 8 - передняя большеберцовая мышца; 9 - большеберцовая кость; 10 - задняя большеберцовая мышца; 11 - длинный сгибатель пальцев; 12 - длинный сгибатель большого пальца стопы; 13 - камбаловидная мышца; 14 - икроножная мышца

На уровне основания лодыжек фасция голени усиливается поперечными фиброзными волокнами, образуя удерживатели сухожилий. *Верхний удерживатель сухожилий разгибателей* ориентирован поперечно, располагаясь между медиальной и латеральной лодыжками. В области перехода фасции голени на тыл стопы находится *нижний удерживатель сухожилий разгибателей,* от внутренней поверхности его к костям стопы отходят соединительнотканные перегородки, разграничивающие три фиброзных канала, где расположены синовиальные влагалища сухожилий мышц-разгибателей. В медиальном канале находится влагалище сухожилия передней большеберцовой мышцы, во втором фиброзном канале - влагалище сухожилия длинного разгибателя большого пальца стопы, в третьем - влагалище сухожилий длинного разгибателя пальцев стопы (рис. 188). Позади медиальной лодыжки фасция голени образует *удер-живатель сухожилий сгибателей,* под которым имеются три костно-фиброзных канала (рис. 189). В первом (переднем) канале, находящемся непосредственно позади медиальной лодыжки, расположено синовиальное влагалище сухожилия задней большеберцовой мышцы.

Источник KingMed.info

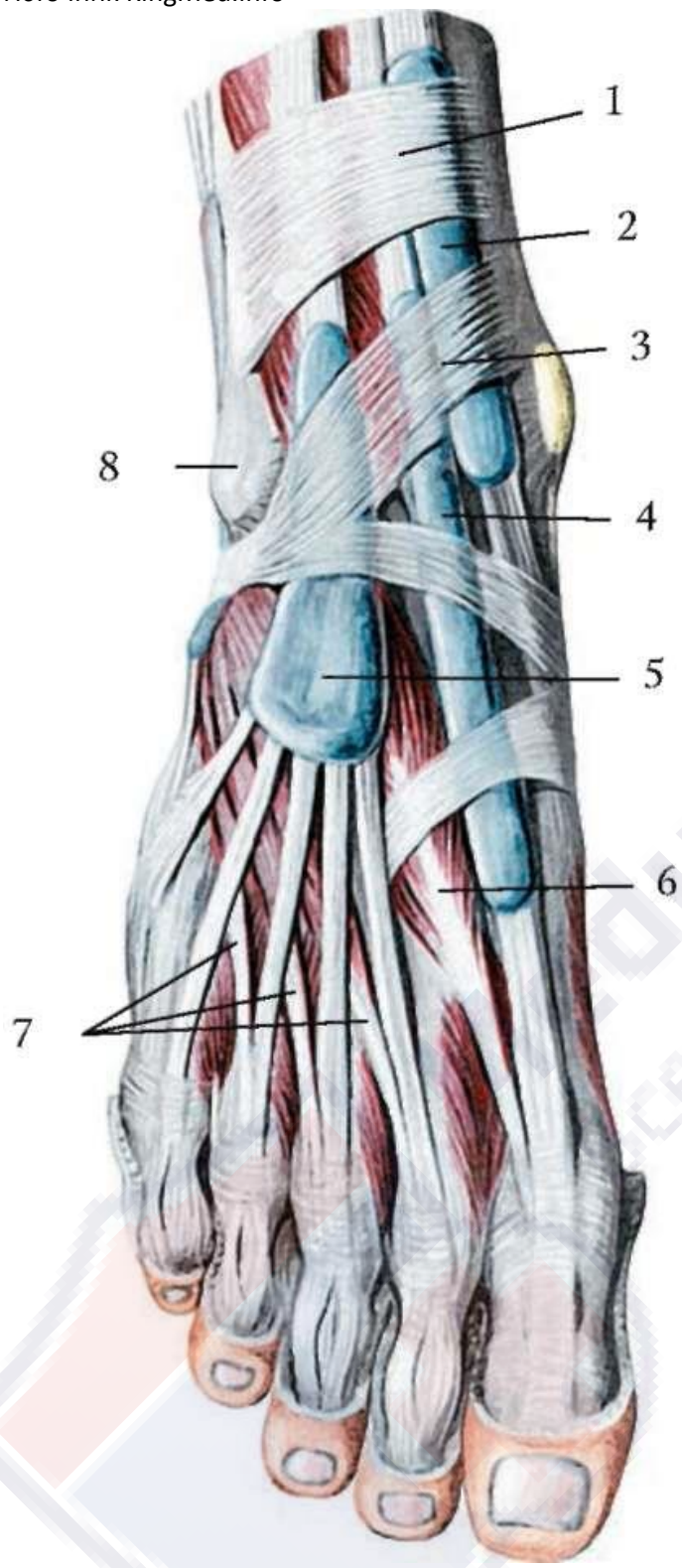

Рис. 188. Синовиальные влагалища сухожилий разгибателей стопы и ее пальцев (вид спереди и сверху): 1 - верхний удерживатель сухожилий разгибателей стопы; 2 - синовиальное влагалище сухожилия передней большеберцовой мышцы; 3 - нижний удерживатель сухожилий разгибателей стопы; 4 - синовиальное влагалище сухожилия мышцы - длинного разгибателя большого пальца стопы; 5 - синовиальное влагалище мышцы - длинного разгибателя пальцев; 6 - мышца - короткий разгибатель большого пальца стопы; 7 - сухожилие короткого разгибателя пальцев; 8 - латеральная лодыжка

Источник KingMed.info
Кзади и латеральнее во втором (среднем) канале имеется синовиальное влагалище сухожилий длинного сгибателя пальцев. Еще более кзади расположен костно-фиброзный канал (задний), содержащий синовиальное влагалище длинного сгибателя большого пальца стопы. На протяжении от головок плюсневых костей до дистальных фаланг четыре сухожилия длинного сгибателя пальцев и сухожилие длинного сгибателя большого пальца заключены в отдельные короткие синовиальные влагалища сухожилий пальцев стопы.

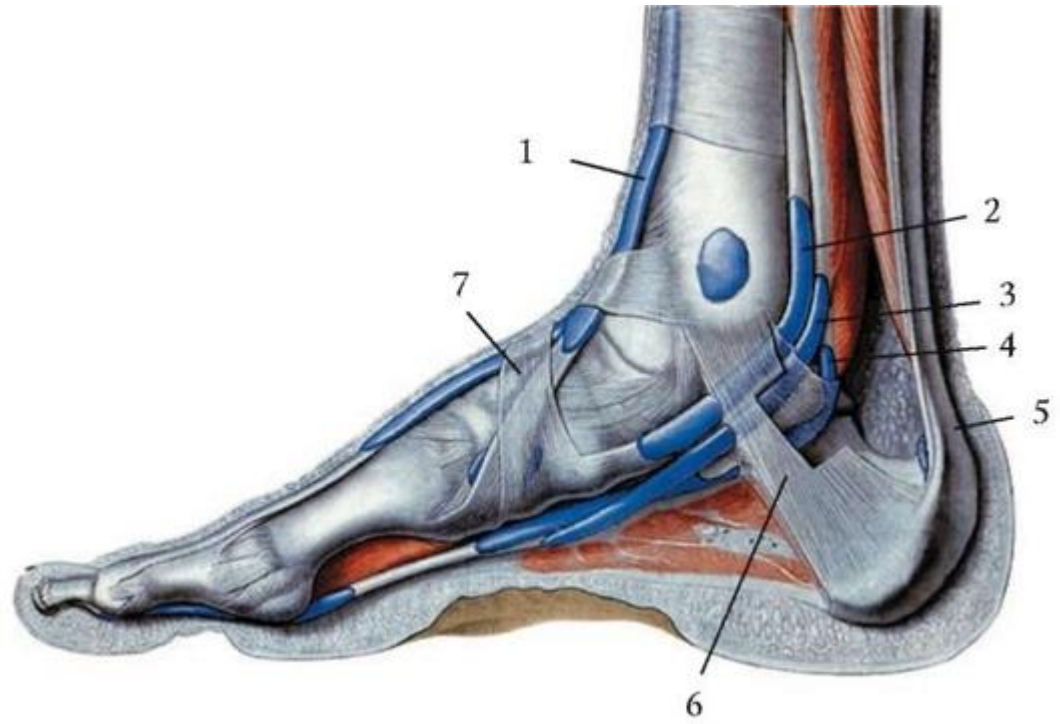

Рис. 189. Синовиальные влагалища сухожилий мышц-сгибателей пальцев стопы, расположенных позади медиальной лодыжки: 1 - синовиальное влагалище сухожилия передней большеберцовой мышцы; 2 - синовиальное влагалище сухожилия задней большеберцовой мышцы; 3 - синовиальное влагалище сухожилия мышцы - длинного сгибателя пальцев; 4 - синовиальное влагалище сухожилия мышцы - длинного сгибателя большого пальца стопы; 5 - пяточное сухожилие; 6 - удерживатель сухожилий сгибателей; 7 - нижний удерживатель сухожилий разгибателей

Позади и книзу от латеральной лодыжки фасция голени образует два удер-живателя сухожилий малоберцовых мышц (рис. 190). *Верхний удерживатель сухожилий малоберцовых мышц* перебрасывается от латеральной лодыжки к пяточной кости. Под этим удерживателем расположено общее синовиальное влагалище двух малоберцовых мышц. Книзу, на латеральной поверхности пяточной кости, находится *нижний удерживатель сухожилий малоберцовых мышц.* Под ним *общее синовиальное влагалище малоберцовых мышц* раздваивается и продолжается раздельно по ходу сухожилий каждой из этих мышц. *Синовиальное влагалище сухожилия короткой малоберцовой мышцы* оканчивается на выходе из-под переднего края нижнего удерживателя сухожилий малоберцовых мышц и продолжается до подошвенной стороны пяточной кости. На подошве сухожилие длинной малоберцовой мышцы имеет самостоятельное синовиальное влагалище на протяжении от борозды на кубовидной кости до места прикрепления сухожилия к основаниям I и II плюсневых и к медиальной кубовидной костям.

Источник KingMed.info

Тыльная фасция стопы *(fascia dorsalis pedis)* развита слабо, имеет *поверхностную* и *глубокую пластинки,* между которыми располагаются сухожилия длинных и коротких разгибателей пальцев стопы, сосуды и нервы.

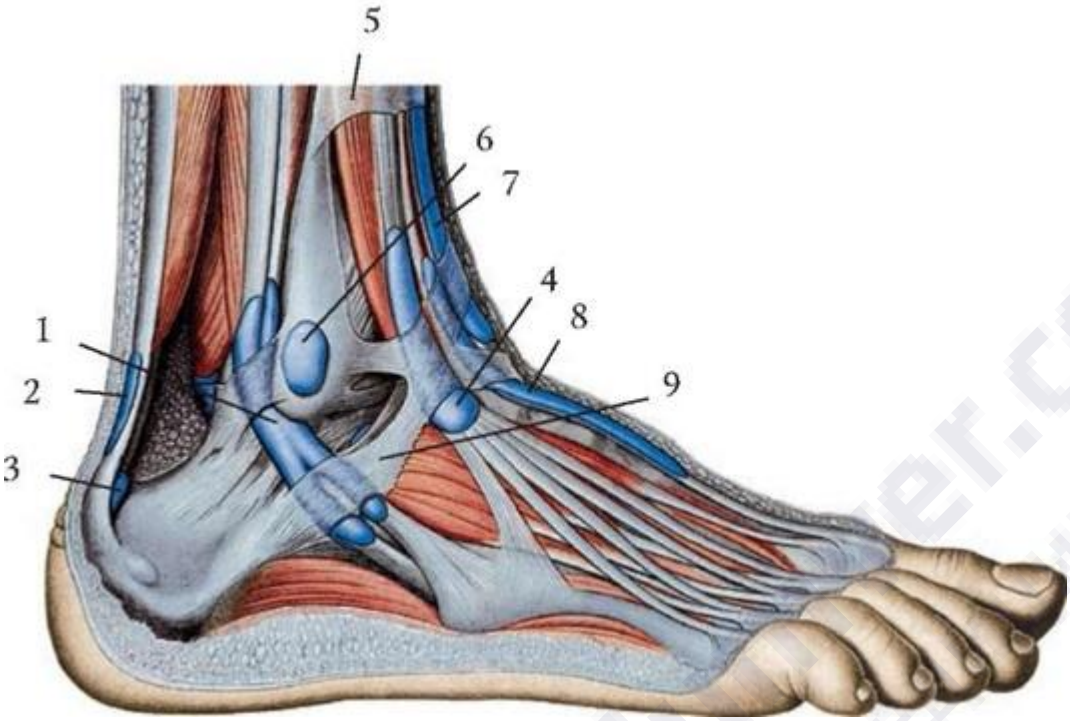

Рис. 190. Синовиальные влагалища сухожилий малоберцовых мышц (вид с латеральной стороны): 1 - общее влагалище малоберцовых мышц; 2 - подкожная пяточная сумка; 3 - сумка пяточного сухожилия; 4 - влагалище сухожилия длинного разгибателя большого пальца стопы; 5 - верхний удерживатель сухожилий малоберцовых мышц; 6 - подкожная сумка латеральной лодыжки; 7 - влагалище сухожилия передней большеберцовой мышцы; 8 - влагалище сухожилий длинного разгибателя большого пальца стопы; 9 - нижний удерживатель сухожилий разгибателей

Подошвенная фасция стопы представлена *поверхностной* и *глубокой пластинками*. Поверхностная, толстая, образует **подошвенный апоневроз** *(aponeurosis plantaris).* Он представляет собой толстую фиброзную пластинку, непосредственно расположенную под кожей стопы, от краев которой к костям стопы отходят латеральная и медиальная межмышечная перегородки, разделяющие мышцы подошвы на группы. Глубокая пластинка фасции *(межкостная подошвенная фасция)* покрывает подошвенные межкостные мышцы.

ОБЛАСТИ И КЛЕТЧАТОЧНЫЕ ПРОСТРАНСТВА НИЖНЕЙ КОНЕЧНОСТИ

У нижней конечности различают ряд областей. Так, в **ягодичной области,** под большой ягодичной мышцей имеется *глубокая пластинка ягодигной фасции,* под которой находятся средняя ягодичная мышца (нижняя часть), грушевидная, внутренняя запирательная, близнецовые мышцы, квадратная мышца бедра (2-й слой мышц). Между нижним (задним) краем средней ягодичной мышцы и верхним краем грушевидной мышцы находится *надгрушевид-ное отверстие,* между нижним краем грушевидной мышцы и верхним краем крестцово-остистой связки - подгрушевидное отверстие. Через надгрушевид-ное отверстие проходят верхние ягодичные артерия, вена и нерв, через *подгру-шевидное отверстие* - нижние ягодичные артерия, вена и нерв, седалищный и задний кожный нерв бедра, внутренние половые артерия,

вена и нерв. Еще глубже находятся малая ягодичная мышца и наружная запирательная мышца (внизу). Клетчатка, располагающаяся между большой ягодичной мышцей и подлежащими мышцами, окружает помещающиеся в этой области сосуды и нервы. Эта клетчатка сообщается через большое седалищное отверстие (под грушевидной мышцей) с клетчаткой таза. Через малое седалищное отверстие имеется сообщение с клетчаткой седалищно-прямокишечной ямки. Книзу эта клетчатка переходит в клетчатку, окружающую седалищный нерв, а также в клетчатку, расположенную между приводящими мышцами бедра (по ходу ветвей запирательной артерии).

В **передней области бедра** клетчатка состоит из поверхностного и глубокого пластов, разделенных широкой фасцией бедра (поверхностной пластинкой). В клетчатке находятся кожные нервы (из поясничного сплетения - от бедренно-полового нерва, латерального кожного нерва бедра, бедренного и запирательного нервов). Здесь расположены поверхностная надчревная артерия, поверхностная артерия, огибающая подвздошную кость, наружные половые артерии, большая подкожная вена ноги и ее притоки, лимфатические сосуды и узлы.

Запирательный канал *(canalis obturatorius)* представляет собой костно-фиброзный канал, ведущий из полости таза в переднемедиальную область бедра, через него проходят запирательные артерия, вена и нерв. Через расположенные под паховой связкой мышечную (латеральную) и сосудистую (медиальную) лакуны проходят сосуды и нерв. Через *мышечную лакуну* проходят подвздошно-поясничная мышца, бедренный нерв и латеральный кожный нерв бедра; через *сосудистую лакуну* - бедренная артерия и вена, половая ветвь бедренно-полового нерва. Границами мышечной лакуны являются: спереди - паховая связка, сзади и снаружи находится подвздошная кость, изнутри (медиально) - подвздошно-гребенчатая дуга. Сосудистую лакуну ограничивают: спереди - паховая связка и сращенный с ней поверхностный листок широкой фасции бедра, сзади - гребенчатая связка (утолщенная надкостница над лобковым гребнем), снаружи - подвздошно-гребенчатая дуга, изнутри - лакунар-ная связка.
В медиальной части сосудистой лакуны, между паховой связкой и гребнем лобковой кости находится **глубокое бедренное кольцо** *(anulus femoralis profundus)* бедренного канала, через который из полости таза на бедро может выходить бедренная грыжа. **Бедренный канал** *(canalis femoralis)*, длиной 1-3 см, имеет три стенки. Латеральная стенка канала образована бедренной веной, передняя - серповидным краем и верхним рогом широкой фасции (бедра), заднемедиальная - глубоким листком широкой фасции, покрывающим в этом месте гребенчатую мышцу. *Подкожное кольцо (anulus saphenus)* бедренного канала ограничено с латеральной стороны серповидным краем широкой фасции бедра и закрыто тонкой решетчатой фасцией.

На передней поверхности бедра выделяют **бедренный треугольник** *(trigonum femorale),* или треугольник Скарпы, ограниченный длинной приводящей мышцей бедра (медиально), портняжной мышцей (латерально) и паховой связкой вверху. Через этот треугольник под кожей и поверхностным листком широкой фасции бедра проходит *подвздошно-гребенчатая борозда (sulcus iliopectineus),* ограниченная с латеральной стороны подвздошно-поясничной мышцей, а медиально - гребенчатой мышцей. В этой борозде, покрытой глубоким листком широкой фасции бедра, проходят бедренные артерия и вена. Подвздошно-гребенчатая борозда книзу продолжается в переднюю бедренную борозду, а далее -
в **приводящий** (гунтеров) **канал** *(canalis adductorius)* , через который идут бедренные артерия и вена, а также подкожный нерв. Стенками приводящего канала являются медиальная широкая мышца бедра (латерально), большая приводящая мышца (медиально). Передней стенкой приводящего канала служит фиброзная плотная пластинка с поперечно идущими волокнами *(lamina vastoadductoria),* натянутая между указанными мышцами. В этой пластинке

имеется отверстие - сухожильная щель, через которую из канала выходят подкожный нерв и нисходящая коленная артерия. Через нижнее отверстие канала, сформированное сухожилием большой приводящей мышцы и бедренной костью и открывающееся в подколенную ямку, проходят бедренные артерия и вена.

В подкожной жировой клетчатке задней области бедра поверхностно располагаются в латеральных отделах области ветви латерального кожного нерва бедра, в медиальных - заднего кожного нерва бедра. Между мышцами этой области проходят седалищный нерв, ветви глубокой артерии бедра с сопровождаемыми венами. Клетчатка образует прослойки между мышцами бедра, сопровождает нервы и сосуды. Клетчатка, окружающая седалищный нерв, имеет сообщения с клетчаткой ягодичной области (под большой ягодичной мышцей), с глубокими слоями клетчатки подколенной ямки. Кпереди, вдоль прободающих сосудов с клетчаткой, между приводящими мышцами в передней области бедра, проходят кровеносные сосуды.

В тонкой подкожно жировой клетчатке **передней области колена** располагаются кожные нервы (ветви бедренного и подкожного нервов), сосуды артериальной сети колена, мелкие вены. Сухожилия портняжной, тонкой и полусухожильной мышц вблизи бугристости большеберцовой кости образуют *«поверхностную гусиную лапку».* В передней области колена под кожей и под фасцией располагается ряд синовиальных сумок. В подкожной клетчатке задней области колена проходят ветви заднего кожного нерва бедра, а в боковых отделах - подкожного нерва (медиально) и латерального кожного нерва бедра (латерально). В клетчатке находятся ветви артериальной сети колена, вены. От внутренней поверхности подколенной фасции к бедренной кости идут соединительнотканные перегородки, прикрепляющиеся к латеральной и медиальной губам шероховатой линии. Возникают таким образом соединительнотканные влагалища для сухожилий двуглавой мышцы бедра (латерально) и полусухожильной, полуперепончатой мышц (медиально), с которыми подколенная фасция прочно соединена. В канале, образованном расщеплением подколенной фасции, в нижней части задней области колена, проходит малая подкожная вена ноги (впадает в подколенную вену). Под подколенной фасцией идут мышцы и сухожилия, ограничивающие подколенную ямку. Подколенной ямке соответствует *подколенное углубление (recessus subpopliteus).*
Подколенная ямка *(fossa poplitea)* ограничена сверху сухожилиями полусухожильной и полуперепончатой мышц (медиально), двуглавой мышцы бедра (латерально), а снизу - головками икроножной мышцы. В ямке залегает клетчатка, в которой располагается сосудисто-нервный пучок: большеберцовый нерв (расположен наиболее поверхностно), подколенная вена и подколенная артерия (проходит наиболее глубоко). В ямке находятся также подколенные лимфатические узлы. Подколенная ямка через приводящий канал сообщается с бедренным треугольником, а внизу - с задней областью голени через клетчатку, сопровождающую сосудисто-нервный пучок в голеноподколенном канале.

В подкожной клетчатке **передней области голени** находятся вены (притоки большой и малой подкожных вен ноги), нервы (ветви подкожного нерва, латерального кожного нерва икры, поверхностного малоберцового нерва). Благодаря наличию межмышечных перегородок (см. «Фасция голени») мышцы передней области голени расположены в переднем и латеральном костно-фиброзном ложе (влагалище). *Переднее костно-фиброзное ложе* образовано фасцией голени (спереди), межкостной перепонкой голени (сзади), большеберцовой костью (медиально), передней межмышечной перегородкой и малоберцовой костью (латерально). Это ложе содержит передние большеберцовые артерию и вену, глубокий малоберцовый нерв. *Латеральное костно-фиброзное ложе* голени образовано малоберцовой костью, фасцией голени и отходящими от нее двумя межмышечными перегородками, содержит поверхностный

малоберцовый нерв. В верхней части этого ложа имеется **верхний мышечно-малоберцовый канал** *(canalis musculoperoneus superior),* образованный длинной малоберцовой мышцей - с латеральной стороны, а также головкой малоберцовой кости и наружной поверхностью латерального мыщелка большеберцовой кости (с медиальной стороны). В этом канале проходит поверхностный малоберцовый нерв. **Нижний мышечно-малоберцовый канал** *(canalis musculoperoneus inferior)* находится позади средней части малоберцовой кости и кпереди от длинного сгибателя большого пальца стопы и задней большеберцовой мышцы. Через этот канал из голенно-подколенного канала проходит малоберцовая артерия.
В поверхностной клетчатке **задней области голени** расположены большая и малая подкожные вены ноги, подкожный нерв (медиально), медиальный кожный нерв икры (медиально и сзади), латеральный кожный нерв икры (латерально и сзади), икроножный нерв (латерально и снизу). Мышцы задней области голени образуют поверхностный и глубокий слои (см. «Мышцы голени»). В заднем костно-мышечном ложе имеется **голеноподколенный** (Грубера) **канал** *(canalis cruropopliteus),* ограниченный спереди задней большеберцовой мышцей, сзади - камбаловидной мышцей и ее фасцией, латераль-но - длинным сгибателем большого пальца стопы, медиально лежит длинный сгибатель пальцев. В канале проходят задние большеберцовые артерия и вены и большеберцовый нерв.

Наиболее выраженное *клетчаточное пространство голени* располагается в глубоких отделах задней ее области. Оно ограничено спереди межкостной перепонкой голени, по бокам - костями голени, сзади - глубоким листком фасции голени. Это клетчаточное пространство сообщается сверху с клетчаткой подколенной ямки, кпереди - с клетчаткой, расположенной по ходу передней большеберцовой артерии, книзу - по ходу сухожилий сгибателей пальцев и клетчатки, сопровождающей задние большеберцовые артерию и вену - с клетчаткой стопы. В нижней части голени и области голеностопного сустава расположены удерживатели сухожилий и синовиальные влагалища сухожилий под ними (см. «Фасции голени»).

Подкожная клетчатка **голеностопной области** развита по бокам от сухожилия и почти отсутствует в области лодыжек. Под кожей (над фасцией голени) проходят большая подкожная вена ноги и подкожный нерв (по переднему краю медиальной лодыжки), малая подкожная вена ноги и икроножный нерв (позади латеральной лодыжки), поверхностный малоберцовый нерв (в передних отделах голеностопной области).
Клетчатка **тыльной области стопы** (тыла стопы) тонкая, подвижная. Под кожей, между головками плюсневых костей, располагаются непостоянные синовиальные сумки, тыльное венозное сплетение стопы и дистальнее - венозная тыльная дуга стопы, кожные нервы (из подкожного, икроножного, поверхностного и глубокого малоберцовых нервов), глубже идут глубокий малоберцовый нерв и тыльная артерия стопы (с венами). В подкожной клетчатке подошвы развиты мощные фиброзные пучки, идущие от пяточного апоневроза. От верхней стороны подошвенного апоневроза к костям стопы отходят две сагиттально ориентированные межмышечные перегородки, отделяющие среднюю группу мышц от медиальной и латеральной. В медиальном костно-фасциальном ложе, помимо мышц возвышения большого пальца, проходит медиальный сосудисто-нервный пучок подошвы стопы. Срединное костно-фасциальное ложе глубокой фасциальной пластинкой разделяется на два пространства - верхнее (глубокое) и нижнее (поверхностное). В глубоком пространстве находятся межкостные мышцы. В поверхностном пространстве располагаются короткий сгибатель пальцев и квадратная мышца подошвы, а также сухожилия длинных сгибателей пальцев (стопы) с червеобразными мышцами. В латеральном костно-фасциальном ложе находятся короткий сгибатель мизинца и мышца, отводящая мизинец, латеральный сосудисто-нервный пучок. Срединное ложе подошвы стопы

сообщается с глубоким ложем задней области голени. Сосуды и нервы области пальцев проходят на тыльной и подошвенной сторонах пальцев, ближе к их боковой стороне. Подошвенные сосуды развиты значительно лучше, чем поверхностные.

РАЗВИТИЕ МЫШЦ

Источником развития поперечнополосатых (скелетных) мышц является средний зародышевый листок - мезодерма, подразделяющаяся на сомиты. Дорсомедиальный отдел сомита - миотом - первоначально имеет полость *(миоцель)*. Миотомы разрастаются, превращаются в синцитиальную массу, их полости постепенно исчезают. Затем клеточная масса дифференцируется в поперечнополосатые волокна. Миотом разделяется на участки цилиндрической формы, состоящие из мышечных волокон, еще сохраняющих метамерное положение. Из дорсальных отделов миотомов образуются глубокие (собственные) мышцы спины. Из вентральных отделов развиваются глубокие мышцы груди, мышцы передней и боковых стенок живота.
Мышцы головы, некоторые мышцы шеи образуются за счет вентрального несегментированного отдела мезодермы головного конца зародыша. К этой группе мышц (мышцы висцеральной мускулатуры) относят жевательные мышцы, некоторые мышцы шеи, формирующиеся при преобразовании первой висцеральной дуги. К висцеральным мышцам относят также мимическую мускулатуру (в том числе подкожную мышцу шеи) и некоторые другие мышцы, образующиеся за счет второй висцеральной дуги. На основе закладки мускулатуры жаберных дуг образуются грудино-ключично-сосцевидная и трапециевидная мышцы. К висцеральной мускулатуре относятся некоторые мышцы промежности, например, мышца, поднимающая задний проход. Имеются мышцы, развивающиеся из миотомов головных сомитов. К этой группе относят мышцы, обеспечивающие движения глазного яблока. Некоторые мышцы закладываются в мезенхимальном зачатке конечности. Их проксимальные концы впоследствии смещаются на кости туловища. К этой группе *трункопетальных мышц* (переходящих с конечности на туловище) относят большую и малую грудные мышцы, широчайшую мышцу спины, большую поясничную мышцу. Имеется группа *трункофугальных мышц* (переместившуюся с туловища на конечность). К этим мышцам относят трапециевидную, ромбовидные, грудино-ключично-сосцевидную мышцы, переднюю зубчатую мышцу, лопаточно-подъязычную и мышцу, поднимающую лопатку. Трункофугальные мышцы развиваются из вентральных отделов миотомов, и на основе жаберной мускулатуры их дистальные концы с туловища и черепа перемещаются на конечности, где и прикрепляются к их костям. Некоторые мышцы закладываются в пределах зачатков конечностей из мезенхимы, остаются в пределах конечности *(аутохтонные мышцы)*.

Вопросы для повторения и самоконтроля

1. На какие группы подразделяются мышцы пояса нижних конечностей? Назовите мышцы каждой из групп.
2. Какие мышцы и как действуют на тазобедренный сустав?

3. Какие мышцы и как действуют на коленный сустав?

4. Какие мышцы и как действуют на голеностопный сустав?

5. Назовите фасции нижней конечности.

6. Назовите границы приводящего, голеноподколенного, верхнего и нижнего мышечно-малоберцовых каналов.

7. Назовите клетчаточные пространства нижней конечности.

ОБЗОР ДВИЖЕНИЙ В СУСТАВАХ И ОСНОВНЫЕ МЫШЦЫ, ИХ ВЫПОЛНЯЮЩИЕ

Движения позвоночника происходят в соединениях между позвонками. Относительно фронтальной оси осуществляются сгибание и разгибание (общим объемом 170-245°), вокруг сагиттальной оси - наклон позвоночного столба вправо и влево (из исходного положения, объемом около 55°), вокруг вертикальной (продольной) оси - повороты в стороны позвоночника (объем при стоянии - 90°, в сидячем положении - 55°).

Разгибание позвоночного столба. Мышцы, разгибающие позвоночный столб: мышца, выпрямляющая позвоночник (подвздошно-реберная, длиннейшая и остистая мышцы), поперечно-остистая, полуостистая, многораздельные

мышцы, мышцы-вращатели. У верхней части туловища - трапециевидная, ременные мышцы шеи и головы.

Сгибание позвоночного столба: прямые мышцы живота, косые мышцы живота, лестничные мышцы, длинные мышцы шеи.

Наклон позвоночного столба в стороны: при одновременном сокращении мышц-сгибателей и мышц-разгибателей позвоночного столба, а также квадратной мышцы поясницы (своей стороны тела).

Повороты позвоночника вправо и влево: поперечно-остистая мышца, наружная косая мышца живота и лестничные мышцы (своей стороны тела), а также внутренняя косая мышца живота, ременные мышцы головы и шеи (противоположной стороны).

Движения ребер совершаются в реберно-позвоночных и грудино-реберных суставах. Амплитуда движений грудной клетки: в фазе вдоха грудная клетка смещается вверх на 1 см, грудина смещается кпереди на 5 см, окружность груди увеличивается на 10 см. В фазу выдоха осуществляются аналогичные движения в противоположном направлении.
Вдох: диафрагма, наружные межреберные мышцы; мышцы, поднимающие ребра, верхние задние зубчатые мышцы, лестничные мышцы.

Выдох: поперечная мышца груди, внутренние межреберные мышцы, нижние задние зубчатые мышцы, прямые мышцы живота, наружные и внутренние косые мышцы и поперечная мышца живота.

Движения головы осуществляются в атлантозатылочном суставе вокруг фронтальной оси (сгибание-разгибание головы; сгибание - объемом 20°, разгибание - 30°), вокруг сагиттальной оси (наклон головы вправо и влево, общим объемом около 20°). Повороты головы осуществляются относительно вертикальной оси - вместе с атлантом в атлантоосевых суставах (объемом 30-40° в каждую сторону).

Сгибание головы (наклон вперед): длинные мышцы головы, передние прямые мышцы головы, латеральные прямые мышцы головы, при фиксированной нижней челюсти (подподъязычными мышцами) - надподъязычные мышцы.

Разгибание головы (наклон назад): трапециевидные, грудино-ключично-сосцевидные, ременные, полуостистые и длиннейшие мышцы головы, малые и большие задние прямые мышцы головы, верхние косые мышцы головы.

Наклон головы в стороны (вправо, влево): при одновременном сокращении мыщц-сгибателей и мышц-разгибателей соответствующей стороны тела.

Повороты головы: ременная мышца головы, длиннейшая мышца головы, нижняя косая мышца головы (своей стороны тела) и грудино-ключично-сосцевидная мышца противоположной стороны.

Движения нижней челюсти осуществляются в височно-нижнечелюстном суставе (опускание-поднимание нижней челюсти, выдвижение нижней челюсти вперед и возвращение в исходное положение, движение нижней челюсти вправо и влево).

Поднимание нижней челюсти: височные, жевательные и медиальные крыловидные мышцы.

Опускание нижней челюсти: двубрюшные, подбородочно-подъязычные, челюстно-подъязычные мышцы, подподъязычные мышцы (шеи).
Выдвижение нижней челюсти (движение ее вперед): двубрюшные и подбородочно-подъязычные мышцы.

Движения нижней челюсти назад (выдвинутой кпереди): височные мышцы (задние пучки).

Движения нижней челюсти в сторону: латеральная крыловидная мышца (противоположной стороны).

ДВИЖЕНИЯ ВЕРХНЕЙ КОНЕЧНОСТИ

Движения лопатки и ключицы происходят в грудино-ключичном и акромиально-ключичном суставах. В грудино-ключичном суставе возможны поднимание и опускание ключицы (относительно сагиттальной оси), смещение акромиального конца ключицы вперед-назад (относительно вертикальной оси), круговое движение ключицы. В акромиально-ключичном суставе осуществляются незначительные движения относительно трех осей.

Поднимание лопатки и ключицы: мышца, поднимающая лопатку, грудино-ключичная мышца, трапециевидная мышца (верхние пучки).

Опускание лопатки и ключицы: трапециевидная мышца (нижние пучки), передняя зубчатая мышца, малая грудная и подключичная мышцы.

Движения лопатки вперед и латерально: передняя зубчатая мышца, большая и малая грудные мышцы (с участием плечевой кости).

Движения лопатки назад и медиально (к позвоночнику): трапециевидная, ромбовидные мышцы, широчайшая мышца спины (с участием плечевой кости).

Повороты лопатки: нижний угол лопатки смещается кнаружи передней зубчатой мышцей (нижняя часть) и трапециевидной мышцей (верхние пучки), медиально (к позвоночнику) - большая ромбовидная и малая грудная мышцы.

Движения плеча осуществляются в плечевом суставе. В плечевом суставе возможны сгибание-разгибание плеча (вокруг фронтальной оси, максимальный объем - 120°), отведение-приведение плеча (вокруг сагиттальной оси, объемом около 75°), повороты плеча (относительно продольной оси, общим объемом около 135°).
Отведение плеча: дельтовидная и надостная мышцы.

Приведение плеча: большая грудная мышца, широчайшая мышца спины, подлопаточная и подостная мышцы.

Сгибание плеча: дельтовидная мышца (передние пучки), большая грудная мышца, двуглавая мышца плеча, клювовидно-плечевая мышца.

Разгибание плеча: дельтовидная мышца (задние пучки), трехглавая мышца плеча (длинная головка), широчайшая мышца спины, большая круглая мышца, подостная мышца.

Пронация плеча (повороты плеча внутрь): дельтовидная мышца (передние пучки), большая грудная мышца, широчайшая мышца спины, большая круглая и подлопаточная мышцы.

Супинация плеча (повороты плеча кнаружи): дельтовидная мышца (задние пучки), малая круглая и подостная мышцы.

Движения предплечья осуществляются в локтевом суставе. В локтевом суставе возможны сгибание и разгибание предплечья (вокруг фронтальной оси, общим объемом 150°), пронация и супинация лучевой кости с кистью (вокруг продольной оси, объемом до 150°).

Сгибание предплечья: плечевая мышца, круглый пронатор, двуглавая мышца плеча.

Разгибание предплечья: трехглавая мышца плеча, локтевая мышца.

Пронация предплечья: круглый пронатор, квадратный пронатор.

Супинация предплечья: супинатор, двуглавая мышца плеча.

Движения кисти осуществляются в лучезапястном суставе. Возможны отведение-приведение кисти (по отношению к сагиттальной оси, общим объемом около 80°), сгибание-разгибание кисти (вокруг фронтальной оси, общим объемом около 100°).

Сгибание кисти: лучевой и локтевой сгибатели запястья, поверхностный и глубокий сгибатели пальцев, длинный сгибатель большого пальца кисти, длинная ладонная мышца.

Разгибание кисти: длинный и короткий лучевые разгибатели запястья, локтевой разгибатель запястья, разгибатель пальцев, длинный разгибатель большого пальца кисти, разгибатель мизинца.
Отведение кисти: лучевой сгибатель запястья, длинный и короткий лучевые разгибатели запястья (при одновременном сокращении).

Приведение кисти: локтевой сгибатель запястья, лучевой сгибатель запястья (при одновременном сокращении).

Движения пальцев кисти осуществляются в пястно-фаланговых суставах. Возможны сгибание-разгибание пальцев (вокруг фронтальной оси, общим объемом до 90°), отведение-приведение пальцев (вокруг сагиттальной оси, общим обьъемом около 30°), круговое движение. В запястно-пястном суставе большого пальца возможно противопоставление большого пальца остальным. В межфаланговых суставах возможно сгибание-разгибание (относительно фронтальной оси, общим объемом около 90°).

Сгибание большого пальца: длинный и короткий сгибатели большого пальца кисти.

Разгибание большого пальца: длинный и короткий разгибатели большого пальца кисти.

Отведение большого пальца: длинная и короткая мышцы, отводящие большой палец кисти.

Приведение большого пальца: мышца, приводящая большой палец кисти.

Противопоставление большого пальца кисти: мышца, противопоставляющая большой палец.

Сгибание II-V пальцев кисти: поверхностный и глубокий сгибатели пальцев. Червеобразные мышцы участвуют в сгибании и разгибании фаланг пальцев.

Разгибание пальцев: разгибатель пальцев.

Отведение пальцев от среднего (III) пальца: тыльные межкостные мышцы.

Приведение пальцев к среднему (III) пальцу: ладонные межкостные мышцы.

ДВИЖЕНИЯ НИЖНЕЙ КОНЕЧНОСТИ

Движения бедра осуществляются в тазобедренном суставе. В тазобедренном суставе возможны сгибание-разгибание (вокруг фронтальной оси, объемом 80° при выпрямленной нижней конечности, 120° при согнутой в коленном суставе конечности), отведение-приведение (вокруг сагиттальной оси, общим объемом около 75°), супинация-пронация (вокруг продольной оси, общим объемом до 55°).
Сгибание бедра: подвздошно-поясничная мышца, прямая мышца бедра, портняжная и гребенчатая мышцы, напрягатель широкой фасции.

Разгибание бедра: большая ягодичная мышца, двуглавая мышца бедра, полуперепончатая и полусухожильная мышцы.

Приведение бедра: большая, длинная и короткая приводящие мышцы, гребенчатая и тонкая мышцы.

Отведение бедра: малая и средняя ягодичные мышцы.

Пронация бедра: средняя ягодичная мышца (передние пучки), малая ягодичная мышца, напрягатель широкой фасции.

Супинация бедра: малая, средняя и большая ягодичные мышцы, портняжная мышца, подвздошно-поясничная мышца, квадратная мышца бедра, внутренняя и наружная запирательные мышцы.

Движения голени в коленном суставе. В коленном суставе возможны сгибание (до 135°) и разгибание (до 3°) вокруг фронтальной оси, поворот голени вокруг продольной оси (объемом до 10°).

Сгибание голени: двуглавая мышца бедра, полуперепончатая, полусухожильная, подколенная и икроножная мышцы.

Разгибание голени: четырехглавая мышца бедра.

Пронация голени (при согнутой голени): полуперепончатая, полусухожильная, портняжная мышцы, икроножная мышца (медиальная головка).

Супинация голени: икроножная мышца (латеральная головка), двуглавая мышца бедра.

Движения стопы в голеностопном суставе. В голеностопном суставе происходят сгибание-разгибание стопы (вокруг фронтальной оси, общим объемом до 70°), отведение-приведение стопы - объемом до 60°, поворот вокруг продольной оси общим объемом до 20°).

Сгибание стопы: трехглавая мышца голени, длинный сгибатель пальцев, задняя большеберцовая мышца, длинный сгибатель большого пальца стопы.

Разгибание стопы: передняя большеберцовая мышца, длинный разгибатель большого пальца стопы, длинный разгибатель пальцев.
Отведение стопы: короткая и длинная малоберцовые мышцы.

Приведение стопы: передняя и задняя большеберцовые мышцы.

Поворот стопы внутрь: длинная и короткая малоберцовые мышцы.

Поворот стопы наружу: передняя и задняя большеберцовые мышцы, длинный сгибатель большого пальца, короткий сгибатель большого пальца стопы.

Движения пальцев стопы возможны в небольшом объеме (в отличие от пальцев кисти). В плюснефаланговых суставах возможно сгибание-разгибание (относительно фронтальной оси, общим объемом до 90°), отведение и приведение (относительно сагиттальной оси) - незначительное. В межфаланговых суставах осуществляются сгибание-разгибание (относительно фронтальной оси, общим объемом менее 90°).

Сгибание большого пальца: длинный и короткий сгибатели большого пальца стопы.

Разгибание большого пальца: длинный и короткий разгибатели большого пальца стопы.

Приведение большого пальца: мышца, приводящая большой палец стопы.

Отведение большого пальца: мышца, отводящая большой палец стопы. **Сгибание II-V пальцев стопы:** длинный и короткий сгибатели пальцев стопы.

Разгибание II-V пальцев стопы: длинный и короткий разгибатели пальцев стопы.

Источник KingMed.info

УЧЕНИЕ О ВНУТРЕННОСТЯХ (СПЛАНХОЛОГИЯ)

Внутренние органы, *или* **внутренности** *(splanchna, viscera),* располагаются в области головы и шеи, в грудной, брюшной и тазовой полостях. Внутренности участвуют в обменных функциях организма, обеспечении его питательными веществами и выведении продуктов обмена веществ. Внутренности относят к разным системам и аппаратам органов. Различают пищеварительную и дыхательную системы, а также мочевыделительную и половую, которые объединяют в мочеполовой аппарат. Среди внутренностей выделяют паренхиматозные и полые (трубчатые) органы. *Паренхиматозные органы* представлены *паренхимой* (рабочей тканью), выполняющей специализированные функции органа. Паренхиматозные органы содержат соединительнотканную *строму,* в виде рыхлой волокнистой соединительной ткани, образующей также капсулу органов и трабекулы, отходящими от нее в глубь органа. Строма выполняет опорную, трофическую функции, содержит кровеносные и лимфатические сосуды, нервы. К паренхиматозным органам относят поджелудочную железу, печень, почки, легкие и др.

Полые (трубчатые) органы имеют просвет, их стенки образованы слизистой оболочкой, подслизистой основой, мышечной и адвентициальной оболочками (и брюшиной) (рис. 191). Стенки некоторых трубчатых органов (гортань, трахея, бронхи) содержат хрящи (хрящевой скелет).

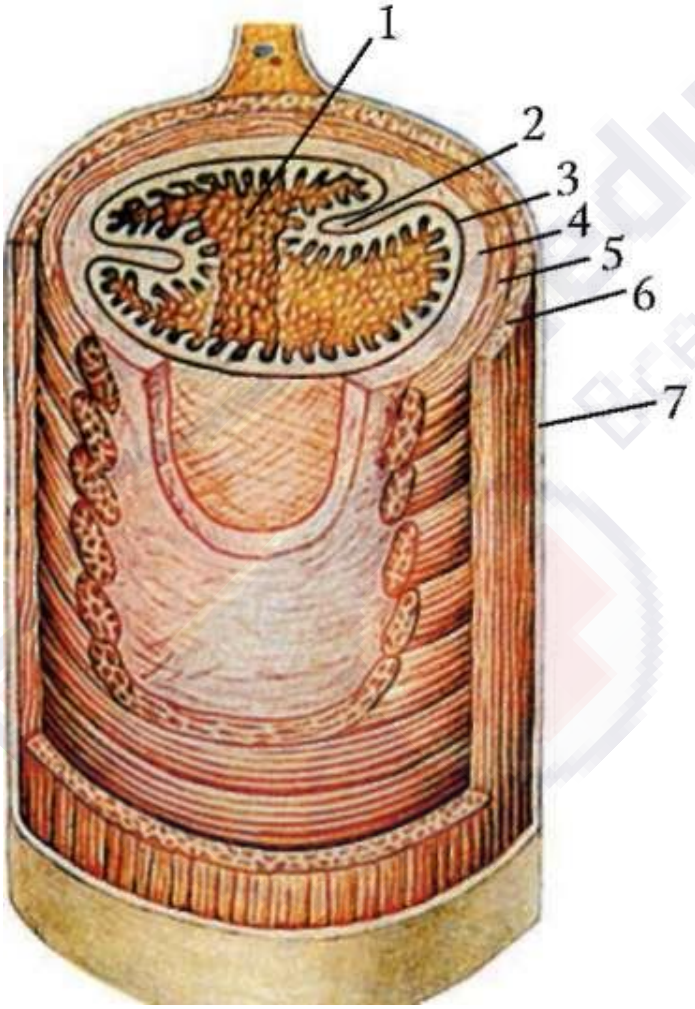

Рис. 191. Схема строения трубчатого органа (тонкой кишки). Продольно-поперечный разрез: 1 - слизистая оболочка; 2 - складка слизистой оболочки; 3 - мышечная пластинка слизистой оболочки; 4 - подслизистая основа; 5 - круговой слой мышечной оболочки; 6 - продольный слой мышечной оболочки; 7 - наружная (серозная) оболочка

Слизистая оболочка *(tunica mucosa)* служит внутренней оболочкой для трубчатых органов пищеварительной, дыхательной систем и органов мочеполового аппарата. У слизистой оболочки выделяют эпителиальный покров (покровный эпителий) и собственную пластинку. *Покровный эпителий* выстилает внутреннюю поверхность слизистой оболочки. В зависимости от функциональных особенностей покровный эпителий может иметь разное строение (см. «Эпителиальная ткань»). Он располагается на *базальной мембране* толщиной около 1 мкм, представленной аморфным веществом и фибриллярными (ретикулярными) структурами. Базальная мембрана имеет многочисленные круглые и овальные фенестры (отверстия) диаметром 2,5-4,0 мкм, расположенные в местах контактов между базальной мембраной и прилежащими к ней отростками фибробластов. Базальная мембрана служит эластической опорой для эпителиальной выстилки, а также барьером при фильтрации или диффузии веществ. Через базальную мембрану происходит питание покровного эпителия (не содержащего кровеносных капилляров) со стороны подлежащей ткани. Кнаружи от базальной мембраны располагается *собственная пластинка слизистой оболочки (lamina propria tunicae mucosae),* образованная рыхлой волокнистой соединительной тканью, в которой находятся кровеносные и лимфатические сосуды, нервные волокна, многоклеточные железы, клетки соединительной ткани (фибробласты, фиброциты), клетки лимфоидного ряда (лимфоциты, плазмоциты). Собственная пластинка слизистой оболочки образует опору для покровного эпителия, обеспечивает его трофику, участвует в процессах всасывания из просвета органа жидкости, продуктов переваривания (тонкая кишка).
Между слизистой оболочкой и подслизистой основой находится *мышечная пластинка (lamina muscularis),* образованная тонким слоем гладкомышечных клеток (1-3 миоцита) (рис. 192). У некоторых органов (язык, десны) мышечная пластинка отсутствует. Мышечная пластинка при своем сокращении способствует образованию складок слизистой оболочки, выведению секрета из выводных протоков желез. У органов, слизистая оболочка которых выстлана плоским эпителием, миоциты мышечной пластинки слизистой оболочки переплетаются между собой, образуя структуру, напоминающую решетку. Такую же конструкцию мышечная пластинка слизистой оболочки имеет у тех органов, чья слизистая оболочка выполняет функцию всасывания (желудок, кишечник). У органов с выраженной секреторной функцией миоциты мышечной пластинки имеют различную ориентацию.

Подслизистая основа *(tela submucosa)* расположена кнаружи от слизистой оболочки, состоит из рыхлой волокнистой соединительной ткани, содержащей коллагеновые, эластические и ретикулярные волокна. В подслизистой основе много кровеносных и лимфатических сосудов, образующих сплетения. Нервные волокна и клетки в подслизистой основе образуют нервное сплетение (Мейсне-ра). Благодаря эластичности подслизистая основа способствует образованию складок слизистой оболочки. У органов со слабо выраженной подслизистой основой складки слизистой оболочки низкие, редкие или вообще отсутствуют. В подслизистой основе, как и в слизистой оболочке, располагаются железы, выделяющие слизь или серозный (белковый) секрет, образуются различные биоактивные вещества. Некоторые железы (большие слюнные железы) находятся рядом с полым органом; их выводные протоки открываются на поверхности эпителия слизистой оболочки.

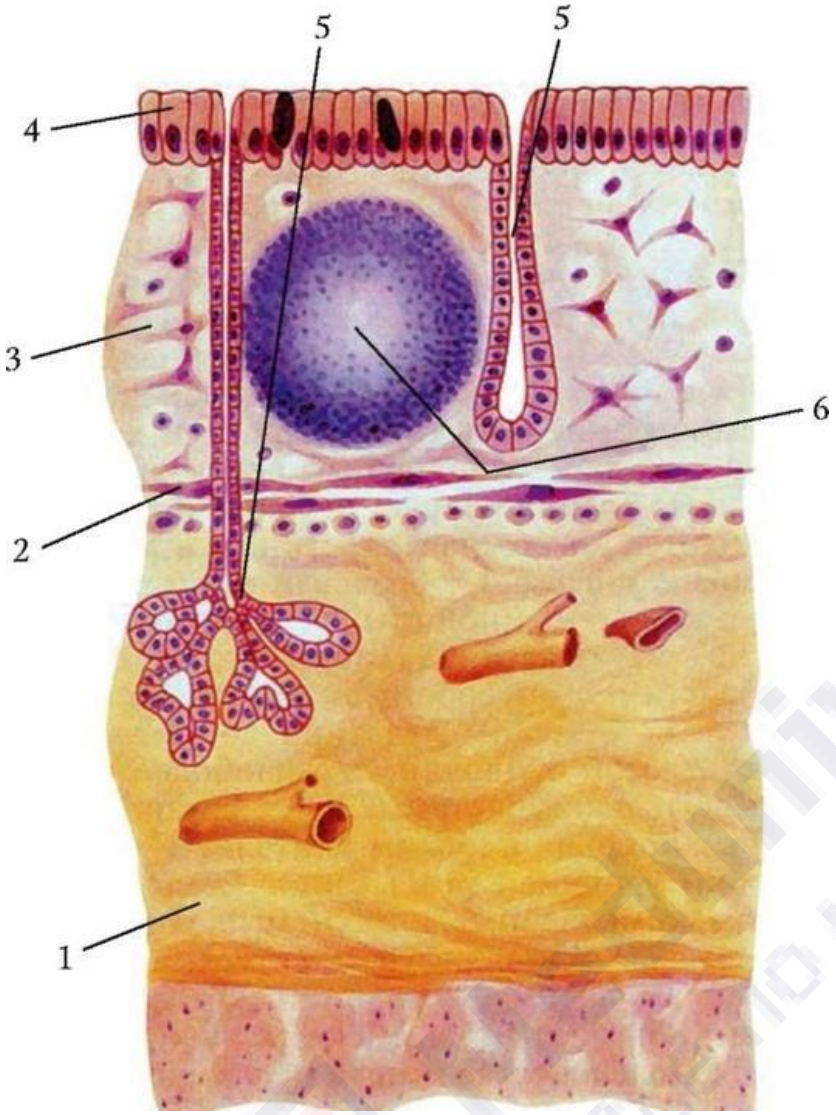

Рис. 192. Строение стенки трубчатого органа (микропрепарат): 1 - подслизистая основа; 2 - мышечная пластинка слизистой оболочки; 3 - собственная пластинка слизистой оболочки; 4 - эпителиальный покров (однослойный эпителий); 5 - железа; 6 - лимфоидный узелок

Мышечная оболочка *(tunica muscularis)* большинства трубчатых органов построена из гладкомышечных клеток (гладких миоцитов). Миоциты образуют внутренний *циркулярный* и наружный *продольный слои (stratum circulare et stratum longitudinale)*, между которыми имеется тонкая межмышечная соединительнотканная прослойка. В этой соединительной ткани располагаются кровеносные и лимфатические сосуды, а также находятся многочисленные нервные волокна и клетки, образующие внутренностное (межмышечное) нервное сплетение (Ауэрбаха).

У органов пищеварительной системы благодаря мышечному тонусу и способности к ритмичным сокращениям (перистальтическим движениям) мышечная оболочка обеспечивает перемешивание и движение содержимого в направлении от ротовой полости в сторону заднего прохода. У органов дыхания сокращения мышечной оболочки регулируют просвет трахеи и бронхов, у органов мочеполового аппарата - просвет мочевыводящих и половых путей. У начальных (полость рта, глотка, верхняя часть пищевода) и конечных отделов пищеварительного

тракта (наружный сфинктер прямой кишки), некоторых органов дыхания (гортань) мышечная оболочка представлена поперечнополосатой мышечной тканью.

Циркулярный слой мышечной оболочки у полых внутренних органов в некоторых местах образует утолщения (сфинктеры), особенно многочисленные в стенках пищеварительного тракта. *Сфинктеры* контролируют диаметр просвета органа, продвижение по нему содержимого, препятствуют его обратному движению. Одни сфинктеры образованы пучками гладкомышечных клеток, другие - поперечнополосатой мышечной тканью. В области сфинктеров пучки миоцитов (или мышечные волокна) обычно располагаются косо по отношению к длинной оси органа. В сфинктерных зонах просвет трубчатого органа сужен, в его стенках располагаются многочисленные железы, сосуды и нервы.
Наружная оболочка трубчатых органов (адвентиция) образована рыхлой волокнистой соединительной тканью, содержит кровеносные и лимфатические сосуды, нервы. **Адвентиция** *(tunica adventitia)* покрывает, защищает трубчатые органы, прикрепляет их к стенкам туловища, фиксирует к соседним органам. Некоторые полые трубчатые органы, расположенные в брюшной полости, покрыты снаружи серозной оболочкой. **Серозная оболочка** *(tunica serosa)*, или **брюшина,** покрывает брюшную часть пищевода, желудок, брыжеечную часть тонкой кишки, некоторые части толстой кишки. Серозная оболочка **(плевра)** покрывает легкие. Серозная оболочка образована тонкой плотной пластинкой соединительной ткани. Эта *собственная пластинка (lamina propria)* содержит многочисленные эластические и коллагеновые волокна. Снаружи собственную пластинку покрывает однослойный плоский эпителий - *мезоте-лий (mesothelium)* .

Источник KingMed.info

ПИЩЕВАРИТЕЛЬНАЯ СИСТЕМА

Пищеварительная система *(systema digestorium)* включает полость рта и относящиеся к ней органы: глотку, пищевод, желудок, тонкую и толстую кишки. К пищеварительной системе относят большие слюнные железы, печень и поджелудочную железу (рис. 193). Функции пищеварительной системы состоят в механической и химической обработке пищи, во всасывании продуктов переваривания пищи и в выведении из организма невсосавшихся, непереваренных веществ.

Органы пищеварительной системы располагаются в областях головы и шеи, находятся в грудной, брюшной и тазовой полостях. Пищеварительная система начинается с полости рта, где происходят размельчение, пережевывание пищи, ее перемешивание и смешивание со слюной. Слюна выделяется слюнными железами, выводные протоки которых открываются в полость рта. Пищевой комок из полости рта попадает в глотку, а затем в пищевод и в желудок. В желудке содержимое задерживается, разжижается, под воздействием желудочного сока переваривается; здесь начинается всасывание. Переваренные до определенной степени пищевые массы попадают в тонкую кишку. Тонкая кишка образована двенадцатиперстной, тощей и подвздошной кишками. В просвете тонкой кишки содержимое подвергается химической обработке желчью и соком поджелудочной железы. В просвете тонкой кишки завершается переваривание пищевых масс, что обеспечивается пищеварительными ферментами. Из просвета тонкой кишки осуществляется всасывание питательных веществ (аминокислот, глюкозы, жирных кислот) в кровеносные и лимфатические капилляры, расположенные в стенках тонкой кишки.

Невсосавшаяся и непереваренная пищевая масса из тонкой кишки попадает в толстую кишку. В толстой кишке происходят всасывание воды, солей, витаминов и формирование каловых масс. Каловые массы в виде непереваренных пищевых остатков (шлаков) продвигаются по просвету толстой кишки в сторону заднего прохода.

ПОЛОСТЬ РТА

Стенками **полости рта** *(cavitas oris)* являются внизу - челюстно-подъ-язычные мышцы *(диафрагма рта, diaphragma oris),* сверху - нёбо, отделяющее ротовую полость от полости носа. С боков полость рта ограничивают щеки, спереди - губы, а сзади полость рта сообщается с глоткой через отверстие - *зев (fauces),* который ограничен с боков нёбно-язычными дужками, сверху - мягким нёбом, снизу - спинкой языка (рис. 194).

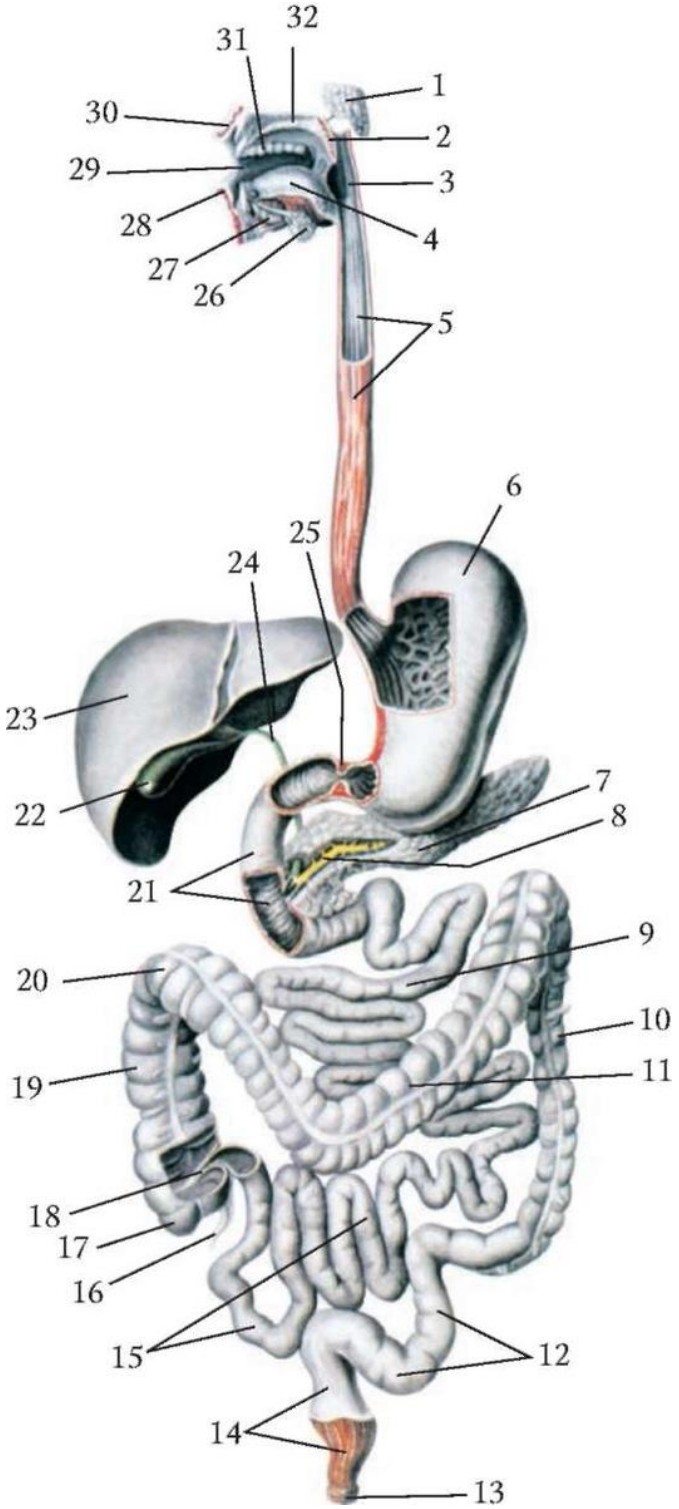

Рис. 193. Схема строения пищеварительной системы (вид спереди): 1 - околоушная слюнная железа; 2 - мягкое нёбо; 3 - глотка; 4 - язык; 5 - пищевод; 6 - желудок; 7 - поджелудочная железа; 8 - проток поджелудочной железы; 9 - тощая кишка; 10 - нисходящая ободочная кишка; 11 - поперечная ободочная кишка; 12 - сигмовидная ободочная кишка; 13 - наружный сфинктер заднего прохода; 14 - прямая кишка; 15 - подвздошная кишка; 16 - червеобразный отросток (аппендикс); 17 - слепая кишка; 18 - подвздошно-слепокишечный клапан; 19 - восходящая ободочная кишка; 20 - правый (печеночный) изгиб ободочной кишки; 21 - двенадцатиперстная кишка; 22 - желчный пузырь; 23 - печень; 24 - общий желчный проток; 25 - сфинктер привратника желудка; 26 - поднижнечелюстная слюнная железа; 27 - подъязычная слюнная железа; 28 - нижняя губа; 29 - полость рта; 30 - верхняя губа; 31 - зубы; 32 - твердое нёбо

Источник KingMed.info

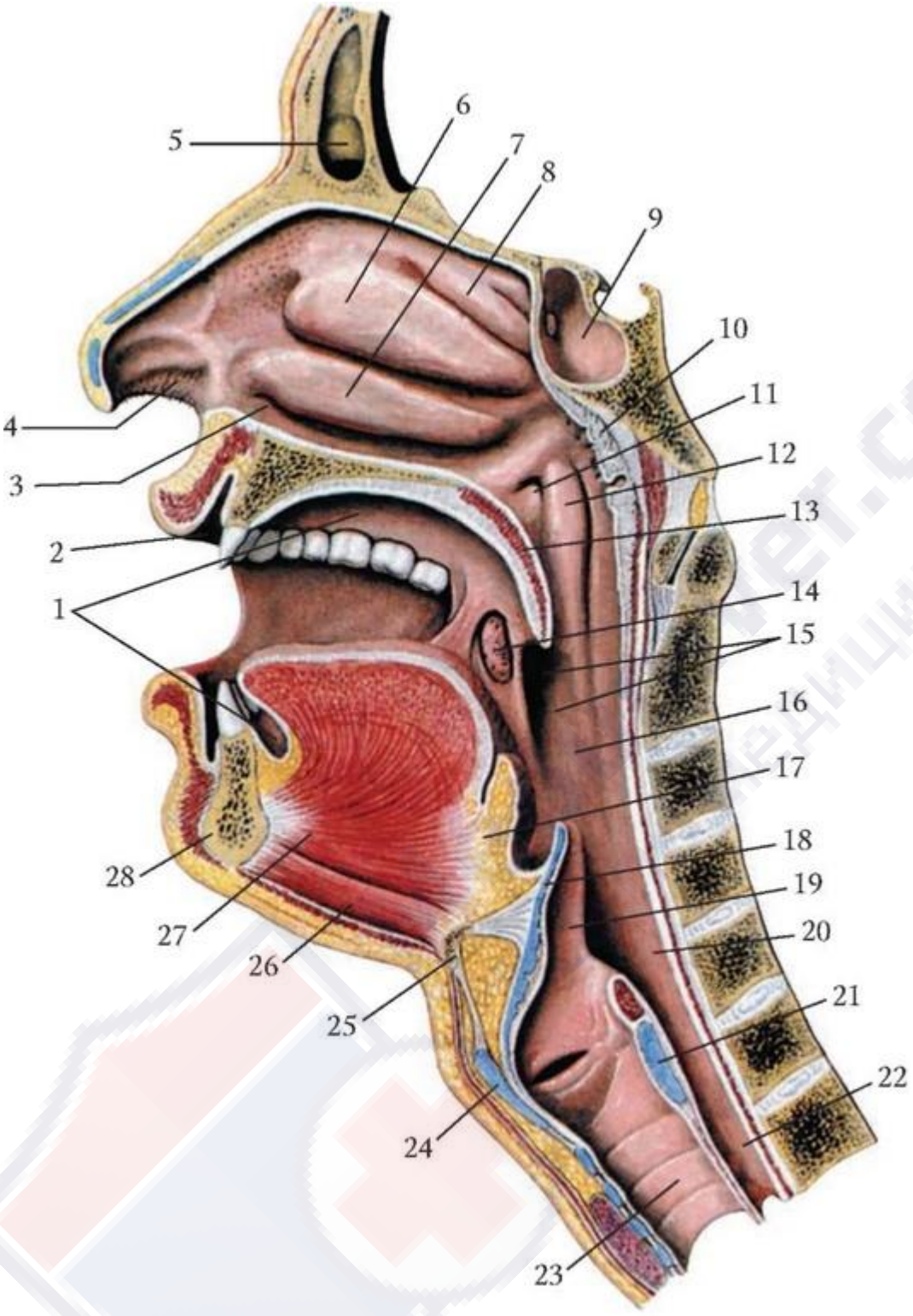

Рис. 194. Полости рта и глотки. Сагиттальный разрез головы (вид с медиальной стороны): 1 - собственно полость рта; 2 - преддверие рта; 3 - нижний носовой ход; 4 - преддверие носа; 5 - лобная пазуха; 6 - средняя носовая раковина; 7 - нижняя носовая раковина; 8 - верхняя носовая раковина; 9 - клиновидная пазуха; 10 - глоточная миндалина; 11 - глоточное отверстие слуховой трубы; 12 - трубный валик; 13 - мягкое нёбо; 14 - нёбная миндалина; 15 - носоглотка; 16 - ротоглотка; 17 - язычная миндалина; 18 - надгортанник; 19 - черпалонадгортанная складка; 20 - гортанная часть глотки; 21 - перстневидный хрящ; 22 - пищевод; 23 - трахея; 24 - щитовидный хрящ; 25 - подъязычная кость; 26 - челюстно-подъязычная мышца; 27 - подбородочно-язычная мышца; 28 - нижняя челюсть

В полости рта располагаются зубы, язык, в нее открываются выводные протоки малых и больших слюнных желез. Различают **преддверие рта** *(vestibulum oris)* и **собственно полость рта** *(cavitas orispropria).* Преддверие рта ограничено снаружи губами и щеками, изнутри - зубами и деснами. Вход в преддверие рта *(ротовая щель, rima oris)* ограничен губами. Кзади от преддверия рта находится собственно полость рта (рис. 195).

В основе **верхней губы** и **нижней губы** *(labium superius et labium inferius)* находится круговая мышца рта. Снаружи губы покрыты кожей, изнутри - слизистой оболочкой, образующей по срединной линии складки - уздечку верхней губы и уздечку нижней губы.

В толще **щеки** *(bucca)* расположена щечная мышца, снаружи покрытая кожей, изнутри - слизистой оболочкой. На слизистой оболочке щеки на уровне второго верхнего большого коренного зуба находится *сосочек околоушной слюнной железы (papilla parotidea),* на котором видно устье этого протока.

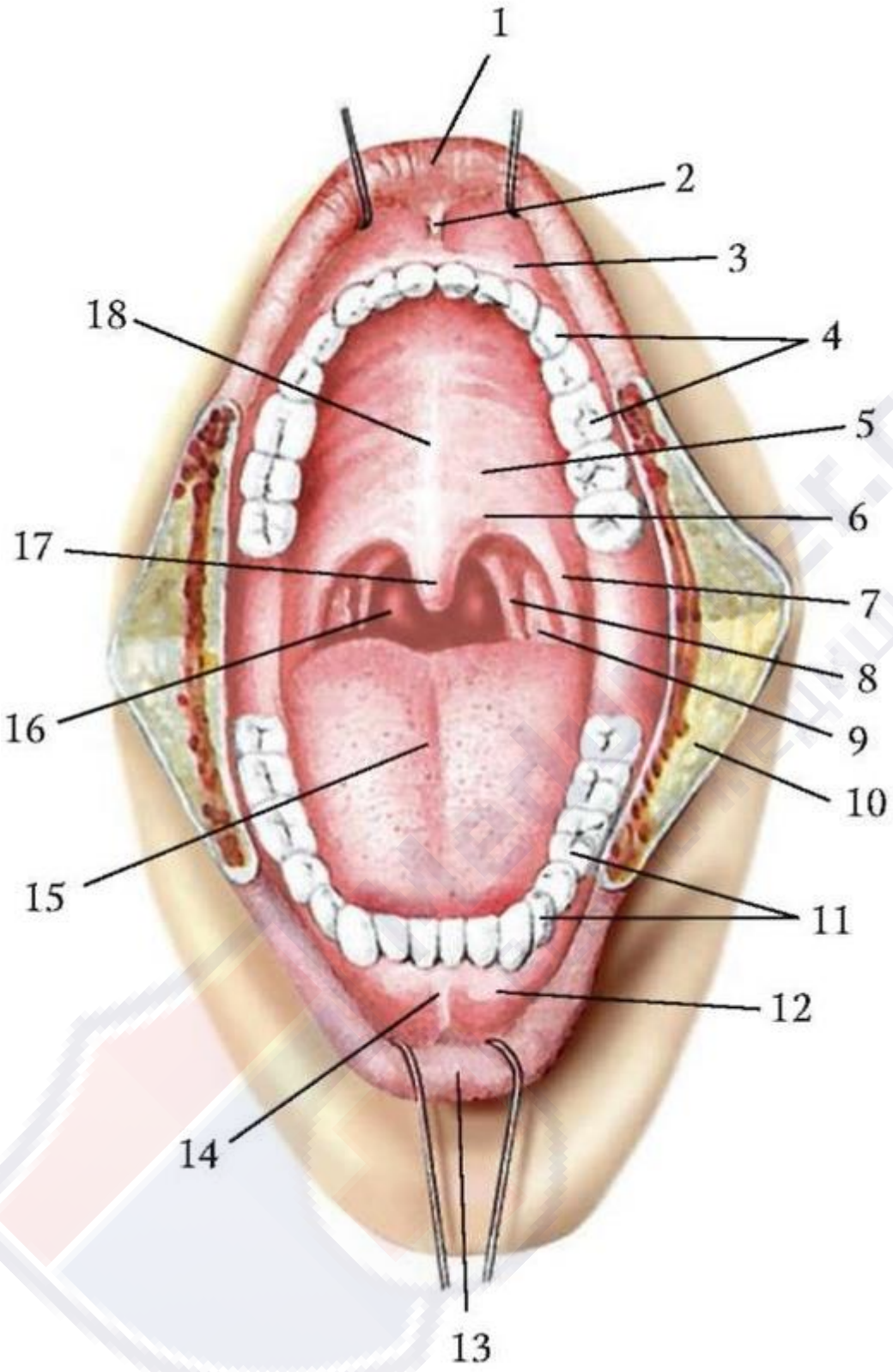

Рис. 195. Полость рта (вид спереди; в верхней части видны твердое и мягкое нёбо): 1 - верхняя губа; 2 - уздечка верхней губы; 3 - десна; 4 - верхняя зубная дуга; 5 - твердое нёбо; 6 - мягкое нёбо (нёбная занавеска); 7 - нёбно-язычная дужка; 8 - нёбно-глоточная дужка; 9 - нёбная миндалина; 10 - жировая ткань (жировое тело) щеки (на разрезе); 11 - нижняя зубная дуга; 12 - десна; 13 - нижняя губа; 14 - уздечка нижней губы; 15 - спинка языка; 16 - зев; 17 - нёбный язычок; 18 - шов нёба

НЁБО

Нёбо *(palatum)* является верхней стенкой полости рта. Оно подразделяется на твердое и мягкое нёбо. Передняя часть нёба - **твердое нёбо** *(palatum durum)* - имеет костную основу, которая образована нёбными отростками верхнечелюстных костей, расположенными позади них горизонтальными отростками нёбных костей.

Слизистая оболочка твердого нёба покрывает костную основу, она гладкая, переходит с боков на десну, сзади - на мягкое нёбо. По срединной линии слизистая оболочка твердого нёба имеет узкую полоску, называемую *шов нёба (raphe palatini)*. Шов нёба имеет беловатый цвет. В передней части шва, возле медиальных резцов, расположена небольшая складка - *резцовый сосочек (papilla incisiva),* соответствующий расположению резцового канала. В поперечном направлении от шва отходят несколько *поперечных нёбных складок (plicae palatini transversae, seu rugae palatini).* Слизистая оболочка твердого нёба в области шва тоньше, чем по краям. В слизистой оболочке располагаются 250-300 нёбных желез.

Мягкое нёбо *(palatum molle)* находится сзади от твердого нёба. Передняя часть мягкого нёба расположена почти горизонтально, задняя часть - *нёбная занавеска (velum palatinum)* направлена косо, кзади и книзу. На нёбной занавеске находится выступ - *нёбный язычок (uvula palatina).* Нёбный язычок имеет коническую форму; на его передней поверхности расположено продолжение срединного шва нёба. От бокового края задней части мягкого нёба вниз и ла-терально идут две дужки (складки). *Нёбно-язычная дужка (arcus palatoglossus)* располагается спереди, она направляется к боковому краю корня языка. От задней поверхности нёбно-язычной дужки отходит *треугольная складка (plica triangularis).* Верхняя часть треугольной складки узкая, ее широкое основание прикрепляется к боковому краю корня языка. *Нёбно-глоточная дужка (arcus palatopharyngeus)* находится сзади, она направлена к боковой стенке глотки.

Между обеими дужками располагается *миндаликовая ямка (fossa tonsillaris)*. В миндаликовой ямке находится *нёбная миндалина (tonsilla palatina),* орган иммунной системы.
Между нёбно-язычными, нёбно-глоточными дужками, мягким нёбом и корнем языка расположено пространство - *перешеек зева (isthmus faucium).* Через перешеек зева полость рта сообщается с полостью глотки.

Под слизистой оболочкой мягкого нёба находится *нёбный апоневроз (aponeurosis palatinum),* образованный плотной соединительнотканной пластинкой. Основу мягкого нёба составляют мышцы.

Мышцы мягкого нёба, парные, поперечнополосатые, выполняют важную роль в глотании, со стороны полостей носа и рта покрыты слизистой оболочкой. К **мышцам мягкого нёба** относят мышцу, напрягающую нёбную занавеску; мышцу, поднимающую нёбную занавеску; мышцу язычка; нёбно-язычную и нёбно-глоточную мышцы (рис. 196).

• **Мышца, напрягающая нёбную занавеску** (*m. tensor veli palatini),* берет начало на хрящевой части слуховой трубы, ости клиновидной кости, идет вниз, огибает крыловидный крючок клиновидной кости. Затем мышца направляется в медиальном направлении и вплетается в нёбный апоневроз. Мышца натягивает нёбную занавеску, расширяет просвет слуховой трубы.

• **Мышца, поднимающая нёбную занавеску** (*m. levator veli palatini),* начинается на нижней поверхности каменистой части височной кости (передней ее половине), хрящевой части слуховой трубы. Мышца, поднимающая нёбную занавеску, вверху вплетается в нёбный

апоневроз. Мышца располагается медиальнее, чем мышца, напрягающая нёбную занавеску. При сокращении мышца способствует подниманию мягкого нёба.

• **Мышца язычка** (*m. uvulae)* берет начало на задней носовой ости твердого нёба, оканчивается в толще слизистой оболочки нёбного язычка. Мышца укорачивает и поднимает язычок.

• **Нёбно-язычная мышца** (*m. palato-glossus)* берет начало на латеральной части корня языка; идет вверх, образуя нёбно-язычную дужку. Мышца прикрепляется на нёбном апоневрозе; опускает нёбную занавеску, уменьшает размеры зева.
• **Нёбно-глоточная мышца** (*m. palato-pharyngeus)* берет начало на задней стенке глотки, на заднем крае пластинки перстневидного хряща. Мышца вплетается в нёбный апоневроз. У нёбно-глоточной мышцы различают *передний пучок (fasciculus anterior)* и *задний пучок (fasciculus posterior).* Часть пучков нёбно-глоточной мышцы прикрепляется к крючку крыловидного отростка. Некоторая часть пучков **(трубно-глоточная мышца,**

m. salpingopharyngeus) прикрепляется на нижнем крае хряща слуховой трубы. При сокращении нёбно-глоточная мышца опускает нёбную занавеску, уменьшает размеры зева.

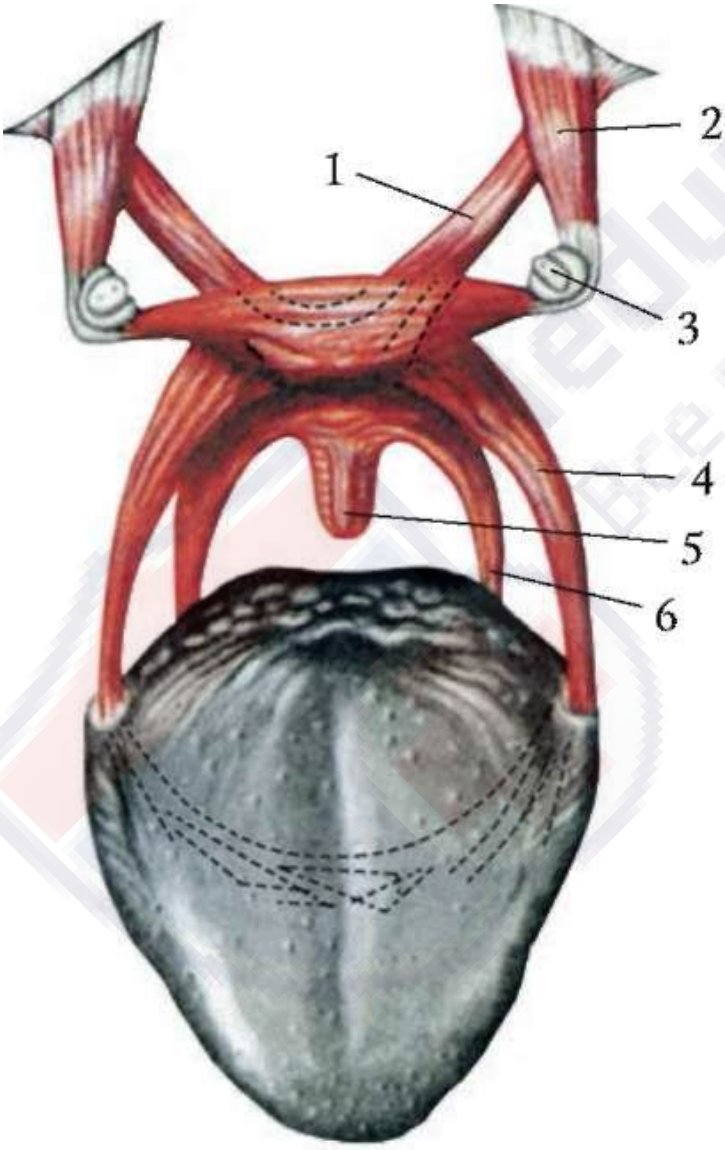

Рис. 196. Мышцы мягкого нёба (вид спереди): 1 - мышца, поднимающая нёбную занавеску; 2 - мышца, напрягающая нёбную занавеску; 3 - крючок крыловидного отростка; 4 - нёбно-язычная мышца; 5 - мышца язычка; 6 - нёбно-глоточная мышца

Источник KingMed.info
Часть пучков нёбно-глоточной мышцы имеют преимущественно циркулярное и спиральное направление и образуют *нёбно-глоточный сфинктер (m. sphincter palatopharyngeus),* участвующий в регуляции прохождения содержимого в полость глотки, в акте глотания.

Иннервация мышц мягкого нёба: глоточное сплетение.

Кровоснабжение: нёбные артерии. *Венозная кровь* оттекает в нёбные вены.

Лимфатические сосуды направляются к подбородочным, заглоточным лимфатическим узлам.

Варианты и аномалии строения стенок полости рта многообразны. Верхняя губа может быть полностью или частично расщеплена. Расщепление губы расположено чаще латеральнее срединной линии («заячья губа»). Иногда щель с верхней губы продолжается на крыло носа. Щель верхней губы может достигать обонятельной области носа, доходить до глазницы, разделять нижнее веко. Возможно расщепление нижней губы. Очень редко встречается отсутствие одной или обеих губ. Возможны асимметричное расширение ротовой щели (макростома), уменьшение ее ширины (микростома).
Встречается наличие щели (отверстия) в твердом нёбе («волчья пасть»). Волчья пасть может сочетаться с расщеплением мягкого нёба. Наблюдаются различные сочетания волчьей пасти и заячьей губы. Иногда при этом альвеолярный отросток верхней челюсти отделен от остальных отделов верхнечелюстной кости щелью с одной или двух сторон. Возможно расщепление язычка мягкого нёба, смещение и укорочение его. Мышцы мягкого нёба варьируют по выраженности и топографии. Иногда имеется крылотрубная мышца, начинающаяся на медиальной крыловидной мышце. Нередко в толще нёбного апоневроза расположена малая мышца, поднимающая мягкое нёбо, начинающаяся от крючка крыловидного отростка.

В области щек резко варьирует выраженность комка Биша. Конфигурация щеки, толщина щечной мышцы, области ее начала вариабельны.

Иннервация стенок полости рта: ветви глоточного сплетения (языко-глоточный, блуждающий и симпатические нервы). Нижнечелюстной нерв иннервирует мышцу, напрягающую мягкое нёбо.

Кровоснабжение: восходящая нёбная артерия (от лицевой артерии), нисходящая нёбная артерия (от нижнечелюстной артерии), нисходящая глоточная артерия (от наружной сонной артерии). *Венозная кровь* оттекает в притоки лицевой вены.

Лимфатические сосуды впадают в заглоточные лимфатические узлы.

ЯЗЫК

Язык *(lingua)* - непарный мышечный орган, участвующий в перемешивании пищи в полости рта, в актах глотания, артикуляции речи, содержит вкусовые рецепторы. Передняя часть языка - это его *верхушка (apex linguae),* задняя часть, широкая и толстая, - *корень языка (radix linguae)* (рис. 197). Между верхушкой и корнем располагается *тело языка (corpus linguae).* По бокам находится *край языка (margo linguae)*. Вдоль спинки проходит *срединная борозда языка (sulcus medianus linguae),* заканчивающаяся ямкой - *слепым отверстием языка (foramen caecum linguae).* В стороны от слепого отверстия к краям языка идет *пограничная борозда (sulcus terminalis)*, разделяющая корень и тело языка. *Нижняя поверхность языка (facies inferior linguae)* лежит на челюстно-подъязычных мышцах, образующих дно ротовой полости. На нижней поверхности языка слизистая оболочка образует две *бахромчатые складки (plicae fimbriatae)* , сходящиеся у кончика языка в лежащую по срединной линии складку - *уздечку языка (frenulum*

linguae), По сторонам от уздечки языка располагается *подъязычный сосочек (caruncula sublingualis),* где открываются выводные протоки поднижнечелюстной и подъязычной слюнных желез (рис. 198). Кзади от подъязычного сосочка находится продольная *подъязычная складка (plica sublingualis)* (рис. 199).

Основную массу языка составляют мышцы, покрытые слизистой оболочкой. Слизистая оболочка языка образует многочисленные возвышения - **сосочки языка** (нитевидные, грибовидные, желобовидные, листовидные), содержащие вкусовые почки (см. рис. 199). *Нитевидные сосочки (papillae filiformes),* наиболее многочисленные, расположены по всей поверхности спинки языка. *Грибовидные сосочки (papillae fungiformes)* имеются в основном на верхушке и по краям языка. Они имеют узкое основание и расширенную верхушку. *Желобовидные сосочки (окруженные валом, papillae vallatae)* в количестве 7-12 расположены на границе корня и тела языка. Поперечник одного такого сосочка равен 2-3 мм. *Листовидные сосочки (papillae foliatae)* в виде плоских удлиненных пластинок располагаются на краях языка. Лишь нитевидные сосочки не имеют вкусовых почек. Слизистая оболочка корня языка сосочков не имеет. Под слизистой оболочкой корня языка расположена язычная миндалина.

Мышцы языка *(musculi linguae),* парные, образованы поперечнополосатыми мышечными волокнами. Продольная фиброзная *перегородка языка (septum linguae)* делит язык на две половины. У языка различают **собственные мышцы,** начинающиеся и заканчивающиеся в толще языка (верхняя и нижняя продольные, поперечная и вертикальная), и **скелетные мышцы,** начинающиеся на костях головы (подбородочно-язычная, хрящеязычная, подъязычно-язычная и шилоязычная) (табл. 24; рис. 200).

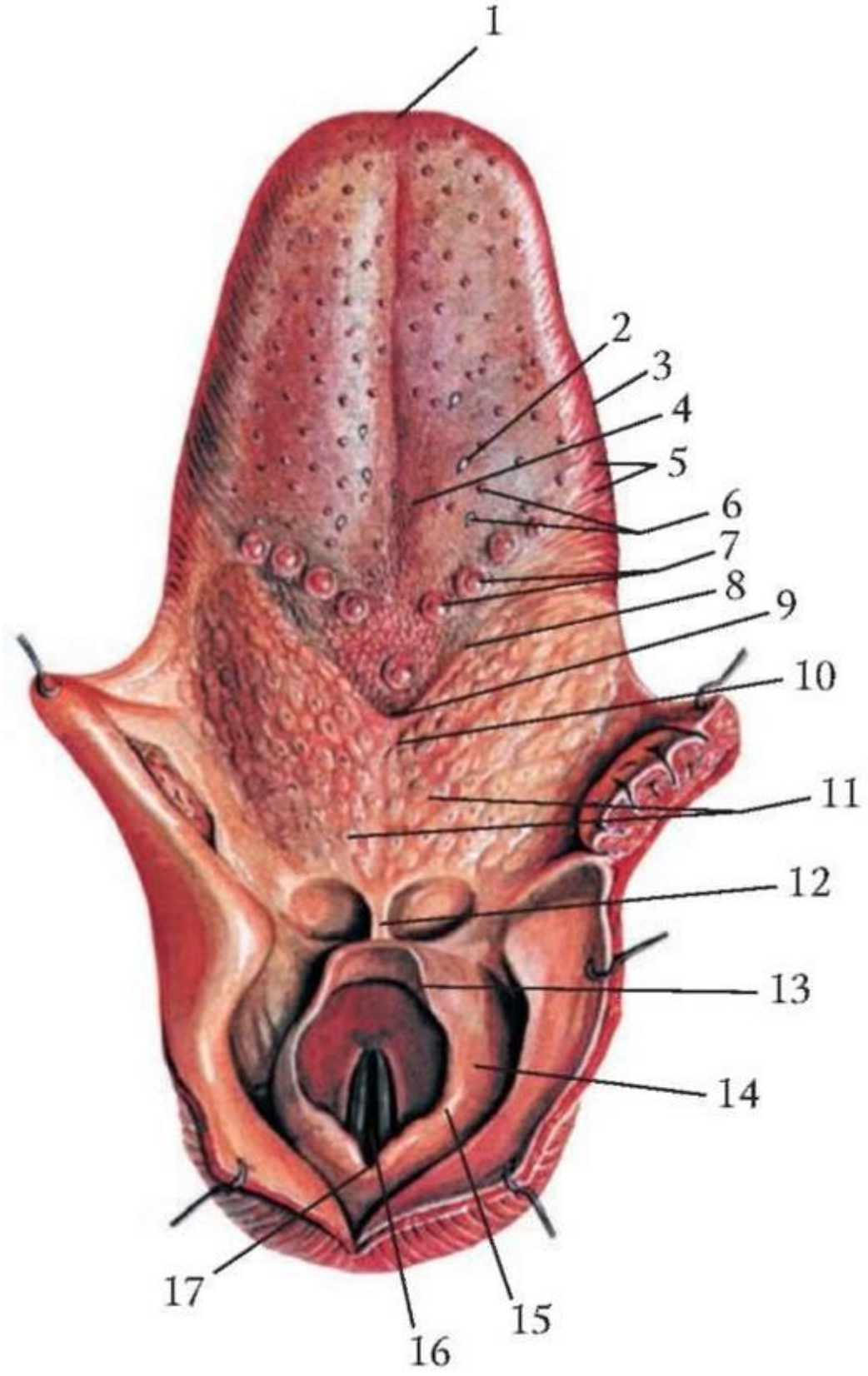

Рис. 197. Язык (вид сверху): 1 - верхушка языка; 2 - тело языка; 3 - край языка; 4 - срединная борозда языка; 5 - листовидные сосочки; 6 - грибовидные сосочки; 7 - желобовидные сосочки; 8 - пограничная борозда; 9 - слепое отверстие языка; 10 - корень языка; 11 - язычная миндалина; 12 - срединная язычнонадгортанная складка; 13 - надгортанник; 14 - грушевидное углубление; 15 - черпалонадгортанная складка; 16 - голосовая щель; 17 - межчерпаловидная вырезка

Источник KingMed.info

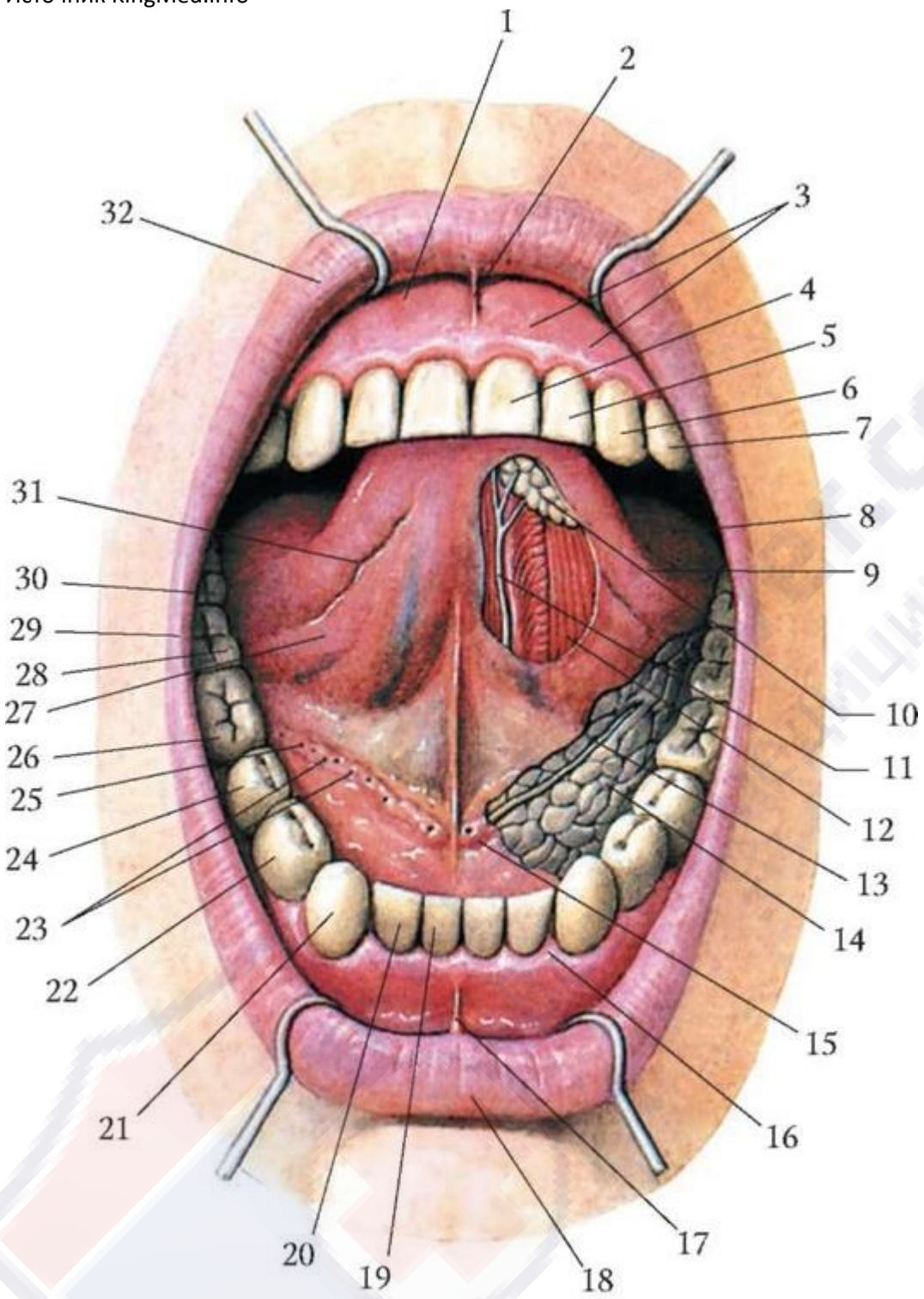

Рис. 198. Нижняя поверхность языка и его уздечка: 1 - преддверие рта; 2 - уздечка верхней губы; 3 - десна; 4 - верхний медиальный резец; 5 - верхний латеральный резец; 6 - верхний клык; 7 - верхний первый премоляр; 8 - собственно полость рта; 9 - край языка; 10 - передние язычный железы; 11 - язычный нерв; 12 - нижняя продольная мышца языка; 13 - поднижнечелюстной проток; 14 - подъязычная слюнная железа; 15 - подъязычный сосочек; 16 - межзубный (десневой) сосочек; 17 - уздечка нижней губы; 18 - нижняя губа; 19 - нижний медиальный резец; 20 - нижний латеральный резец; 21 - нижний клык; 22 - нижний первый премоляр; 23 - малые подъязычные протоки; 24 - нижний второй премоляр; 25 - подъязычная складка; 26 - нижний первый большой коренной зуб (моляр); 27 - нижняя поверхность языка; 28 - нижний второй моляр; 29 - спайка губ; 30 - нижний третий моляр; 31 - бахромчатая складка; 32 - верхняя губа

Источник KingMed.info

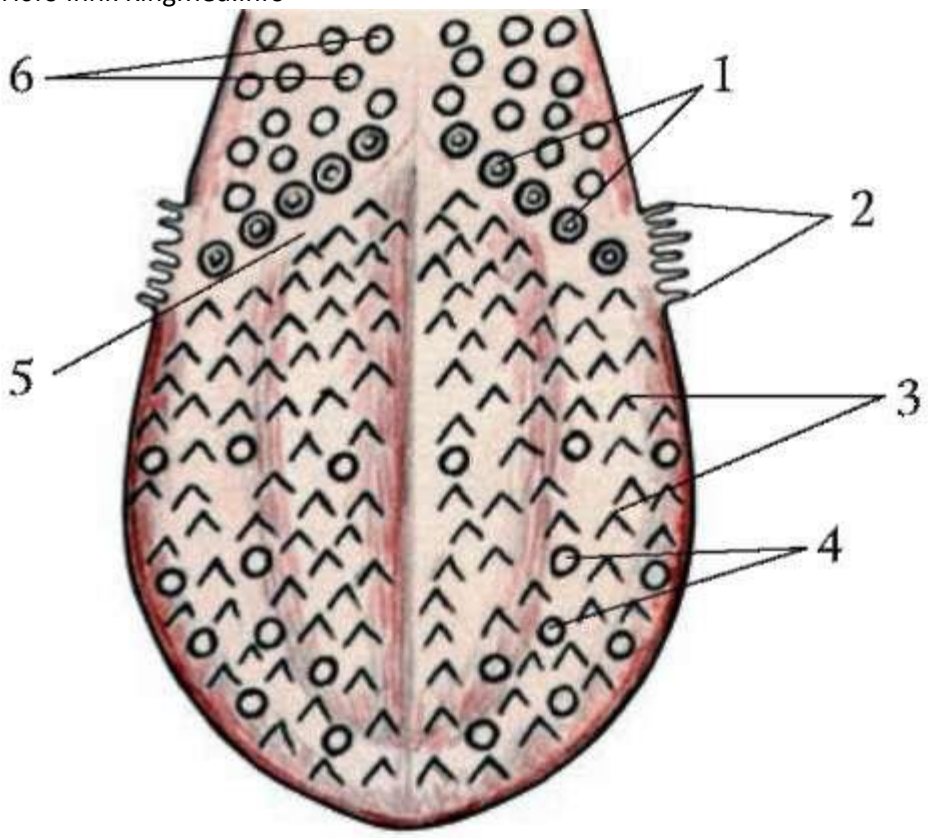

Рис. 199. Схема расположения сосочков на поверхности языка (вид сверху): 1 - желобовидные сосочки; 2 - листовидные сосочки; 3 - нитевидные сосочки; 4 - грибовидные сосочки; 5 - пограничная борозда; 6 - язычная миндалина

Таблица 23. Скелетные мышцы языка

Наименование мышцы	Начало	Прикрепление	Функция
Подбородочно-язычная	Подбородочная ость	Прикрепляется в толще языка на всем его протяжении	Смещает язык вниз и вперед
Хрящеязычная	Малый рог подъязычной кости	Область спинка языка	Смещает язык вниз и кзади
Подъязычно-язычная	Большой рог и тело подъязычной кости	Боковые отделы языка	Смещает язык вниз и кзади
Шилоязычная	Шиловидный отросток, шилоподъязыч-ная связка	Боковые и нижние отделы языка	Смещает язык вверх и кзади

Мышцы языка

Скелетные мышцы

Подбородочно-язычная мышца (*m. genioglossus)* начинается на подбородочной ости, вплетается в толщу языка на всем его протяжении. Тянет язык вниз и впереди.

Подъязычно-язычная мышца (*m. hyoglossus)* начинается на большом роге и теле подъязычной кости, заканчивается в боковых отделах языка, смещает язык кзади и вниз.

Хрящеязычная мышца (*m. chondroglossus)* начинается на малом роге подъязычной кости, вплетается в мышцы языка в области его спинки. Тянет язык вниз и кзади.

Шилоязычная мышца (*m. styloglossus)* начинается на шиловидном отростке височной кости, входит в толщу языка сбоку, тянет язык кзади и кверху.

Источник KingMed.info

Собственные мышцы

Нижняя продольная мышца *(m. longitudinalis inferior)* находится в нижних отделах языка, между подъязычно-язычной (снаружи) и подбородочно-язычной (кнутри) мышцами. Мышца укорачивает язык, приподнимает его спинку.

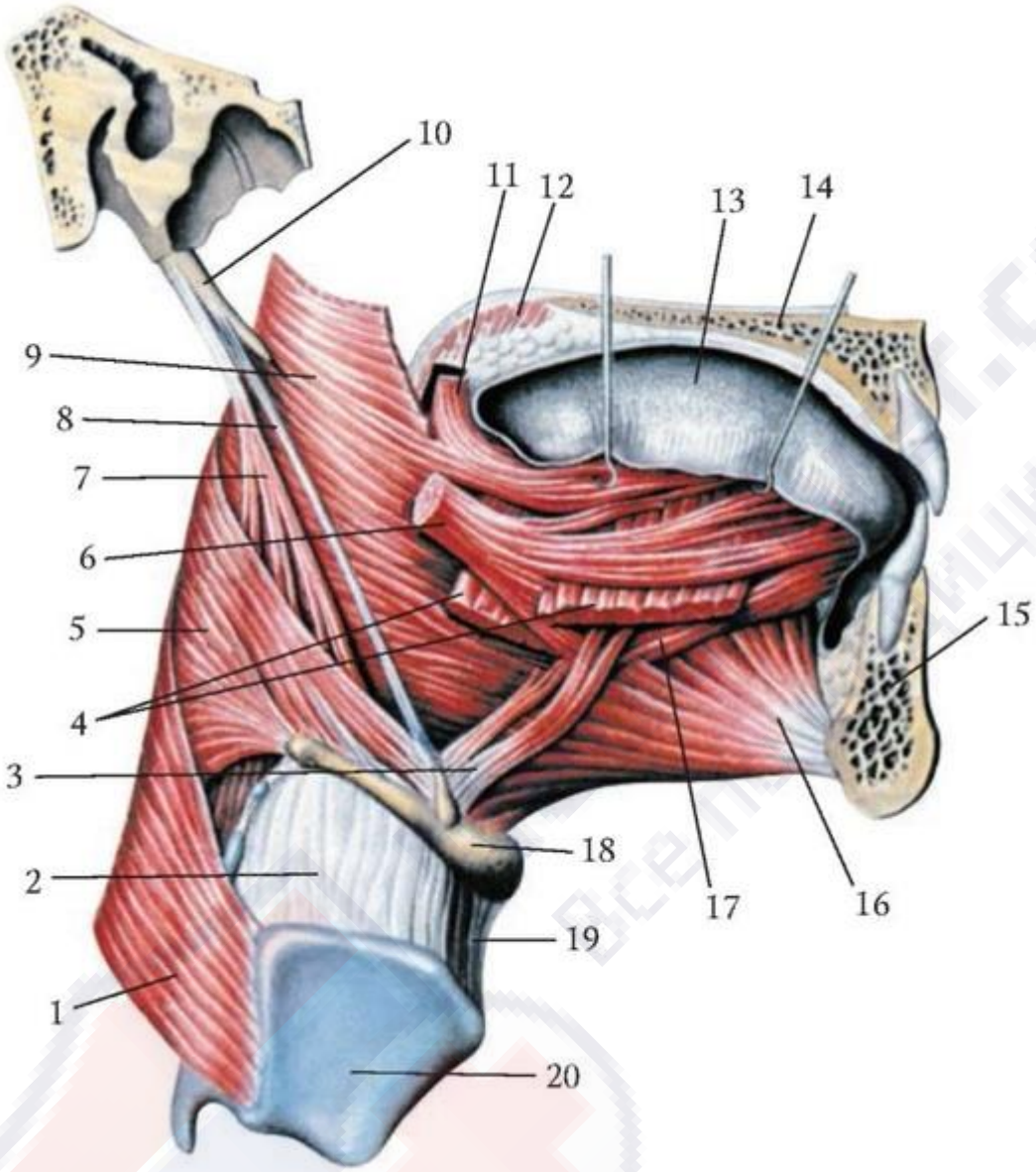

Рис. 200. Мышцы языка (вид справа; правая половина нижней челюсти удалена): 1 - нижний констриктор глотки; 2 - щитоподъязычная мембрана; 3 - хрящеязычная мышца; 4 - подъязычно-язычная мышца (отрезана); 5 - средний констриктор глотки; 6 - шилоязычная мышца (отрезана); 7 - шилоглоточная мышца; 8 - шилоподъязычная связка; 9 - верхний констриктор глотки; 10 - шиловидный отросток; 11 - нёбно-язычная мышца; 12 - мягкое нёбо; 13 - язык; 14 - твердое нёбо; 15 - нижняя челюсть; 16 - подбородочно-язычная мышца; 17 - нижняя продольная мышца; 18 - подъязычная кость; 19 - срединная щитоподъязычная связка; 20 - щитовидный хрящ

Верхняя продольная мышца (*m. longitudinalis superior)* располагается в верхних отделах языка, под слизистой оболочкой, укорачивает язык, поднимает его верхушку.

Вертикальная мышца языка *(m. verticalis linguae)* располагается в боковых отделах языка, уплощает язык.

Поперечная мышца языка (*m. transvarsus linguae)* идет поперечно, от одного края к другому краю языка. Уменьшает поперечник языка.

Индивидуальной особенностью строения языка служит наличие зерно-язычной мышцы, чьи пучки направляются в толщу языка от зерновидного хряща гортани. Иногда имеются дополнительные мышечные пучки: средняя продольная мышца языка, ушно-язычная мышца. Иногда слепое отверстие языка отсутствует. В области верхушки языка могут располагаться желобовидные сосочки. Очень редко язык отсутствует или кончик языка разделяется на 2-3 части.

Иннервация: мышцы языка иннервируются подъязычным нервом. Чувствительная иннервация слизистой оболочки: передние две трети языка - язычный нерв (вкусовая иннервация - барабанной струной), задняя треть - языкоглоточный нерв, корень языка - из блуждающего нерва.
Кровоснабжение языка: язычная артерия (из наружной сонной артерии). *Венозная кровь* оттекает во внутреннюю яремную вену.

Лимфатические сосуды языка направляются к поднижнечелюстным, под-подбородочным, латеральным глубоким шейным лимфатическим узлам.

ДЕСНЫ

Десны *(gingivae),* верхняя и нижняя, образованы альвеолярными отростками верхнечелюстных костей (верхняя) и альвеолярной частью нижней челюсти (нижняя), покрытыми слизистой оболочкой. На твердом нёбе десна переходит в слизистую оболочку нёба без четкой границы. Позади задних больших коренных зубов десна переходит в слизистую оболочку *крыловидно-нижнечелюстной складки.* Десна делится на *пришеечную часть,* прилежащую к шейке зубов, и альвеолярную часть, покрывающую альвеолярные отростки верхнечелюстных костей и *альвеолярную часть* нижней челюсти (рис. 201). Альвеолярная часть десны имеет поверхности: *преддверную (вестибулярную), щечную (губную)* и *язычную (нёбную).* Десна со стороны преддверия полости рта повторяет рельеф костных альвеолярных возвышений. Десна с язычной и нёбной сторон

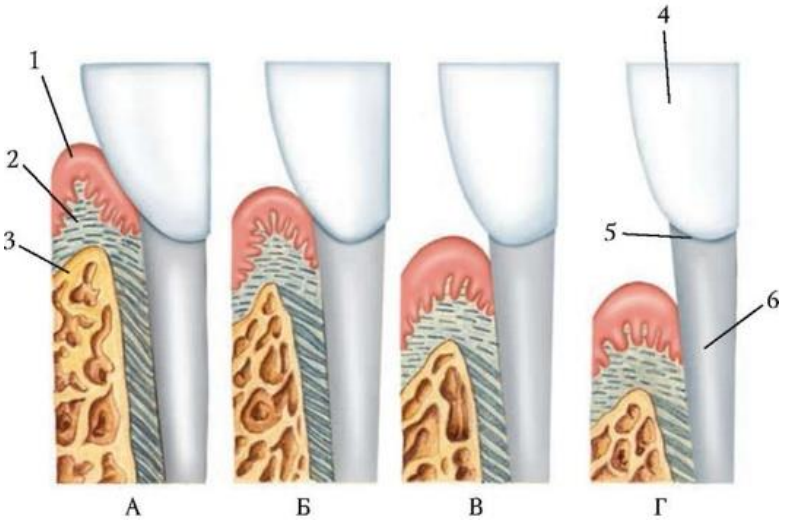

Рис. 201. Взаимоотношения десны с соседним зубом у людей различного возраста. Схема: А, Б - детский возраст; В - зрелый возраст; Г - старческий возраст; 1 - эпителий десны; 2 - собственная пластинка слизистой оболочки; 3 - кость; 4 - коронка зуба; 5 - шейка зуба; 6 - корень зуба

более ровная. Край пришеечной части десны называется *десневым краем (margo gingivalis)*. Нижней границей десневого кармана служит место соединения эпителия десны с кутикулой эмали выше анатомической шейки зуба. Десна соединена неподвижно с надкостницей. Рыхлая подслизистая основа имеется только у переходной складки, что создает плавный переход к подвижной слизистой оболочке щек и губ. Десна состоит из многослойного плоского эпителия и соединительнотканной основы.
Иннервация десны: ветви верхнечелюстного и нижнечелюстного нервов.

Кровоснабжение: осуществляется за счет десневых ветвей, отходящих от артерий из системы наружной сонной артерии. *Вены* впадают в притоки внутренней яремной вены.

Лимфатические сосуды десны образуют поверхностную и глубокую сети, из которых отток лимфы осуществляется в поднижнечелюстные, подподбородоч-ные, лицевые, околоушные и глубокие шейные лимфатические узлы.

Вопросы для повторения и самоконтроля

1. Назовите стенки полости рта.

2. Назовите индивидуальные особенности строения и аномалии твердого нёба.

3. Назовите мышцы мягкого нёба, места их начала и прикрепления, функции.

4. Расскажите анатомию языка.

5. Перечислите мышцы языка, места их начала и прикрепления, функции каждой мышцы.

6. Расскажите об аномалиях строения губы.

7. Расскажите об особенностях строения десен.

ЗУБЫ

Зубы *(dentes)* - это твердые образования, располагающиеся в альвеолах верхней и нижней челюстей. Зубы являются составной частью жевательного аппарата, участвуют в жевании, образовании речи. Зубы верхней челюсти участвуют (вместе с альвеолярными отростками) в образовании **верхнечелюстной (верхней) зубной дуги** *(arcus dentalis maxillares, s. superior)*. Зубы нижней челюсти вместе с альвеолярной ее частью образуют **нижнечелюстную (нижнюю) зубную дугу** *(arcus dentalis mandibularis, s. inferior)*. Выделяют несколько групп зубов: резцы, клыки, малые коренные зубы (премоляры), большие коренные зубы (моляры). **Резцы** *(dentes incisivi)* предназначены преимущественно для захватывания и откусывания пищи, **клыки** *(dentes canini)* - для раздробления пищи, **малые коренные зубы** *(dentes premolares)* и **большие коренные зубы** *(dentes molares)* - для растирания, перемалывания пищи.

Зубной ряд (верхний и нижний) у взрослых людей содержит по 16 зубов: 4 резца, 2 клыка, 4 малых коренных зубов *(премоляров),* 6 больших коренных зубов *(моляров)* (рис. 202). При смыкании челюстей зубы верхней и нижней дуг (рядов) находятся в определенных отношениях, которые обозначают как *окклюзию* (соприкосновение) зубов. Соприкасающиеся один с другим зубы верхней и нижней челюстей называют *зубами-антагонистами.* Одноименные зубы правой и левой сторон зубной дуги называют *антимерами.*

Источник KingMed.info

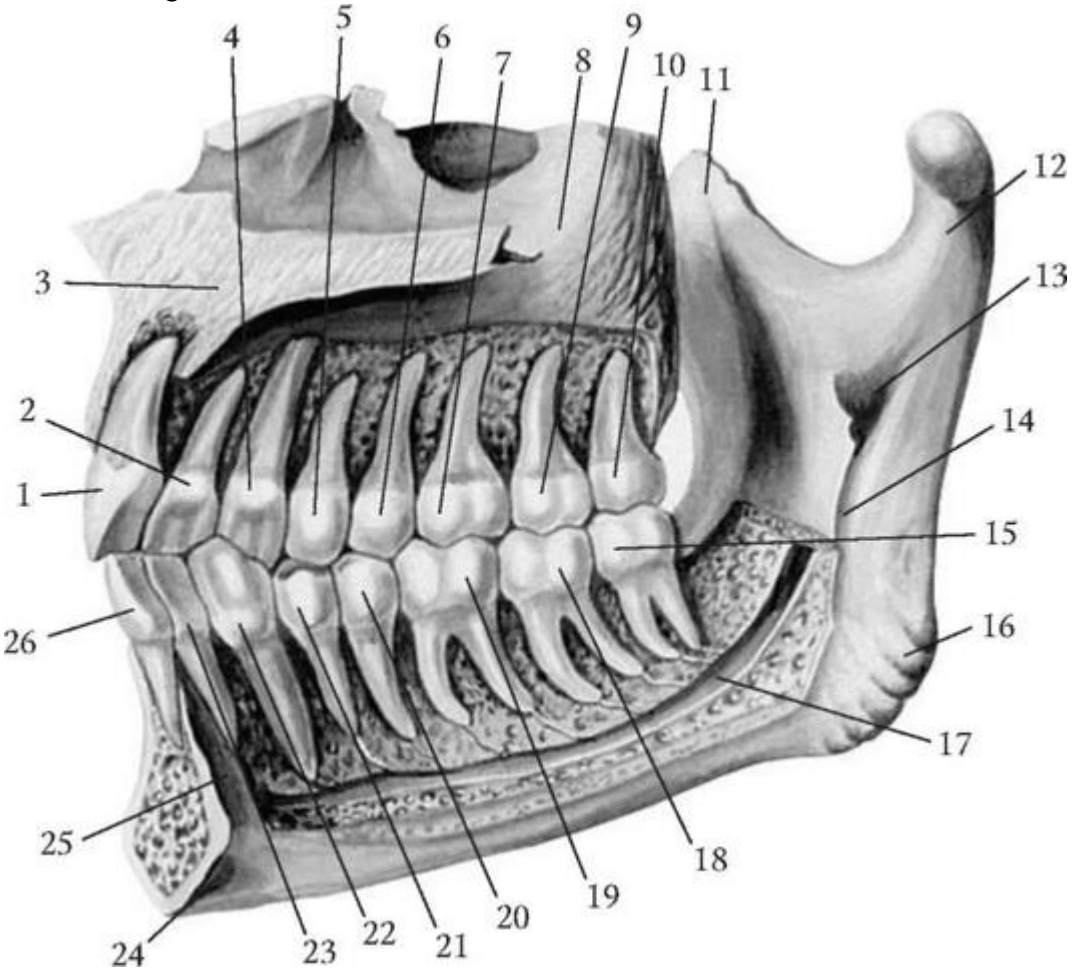

Рис. 202. Постоянные зубы правой стороны. Язычная поверхность зубов: 1 - верхний медиальный резец; 2 - верхний латеральный резец; 3 - нёбный отросток верхнечелюстной кости; 4 - верхний клык; 5 - первый верхний премоляр; 6 - второй верхний премоляр; 7 - первый верхний моляр; 8 - горизонтальная пластинка нёбной кости; 9 - второй верхний моляр; 10 - третий верхний моляр; 11 - венечный отросток нижней челюсти; 12 - мыщелковый отросток нижней челюсти; 13 - отверстие нижней челюсти; 14 - челюстно-подъязычная борозда; 15 - третий нижний моляр; 16 - крыловидная бугристость; 17 - канал нижней челюсти; 18 - второй нижний моляр; 19 - первый нижний моляр; 20 - второй нижний премоляр; 21 - первый нижний премоляр; 22 - нижний клык; 23 - латеральный резец; 24 - двубрюшная ямка; 25 - подъязычная ямка; 26 - нижний медиальный резец

У всех зубов различают коронку, шейку и корень (рис. 203). Разные группы зубов имеют неодинаковое количество корней (от 1 до 3). **Корень зуба** *(radix dentis)* - часть зуба, располагающаяся внутри зубной альвеолы. Корень заканчивается *верхушкой корня зуба (apex radicis dentis).* **Шейка зуба** *(cervix dentis)* - суженная средняя часть зуба, расположенная между коронкой и корнем. С практическими целями различают также клиническую шейку зуба - его часть, окруженную десной, расположенную между краем альвеолы и краем десны. **Коронка зуба** *(corona dentis)* - наиболее массивная его часть, покрытая эмалью, выступает над десной. Внутри зуба имеется небольшая *полость зуба,* или *пульпарная полость (cavitas dentis, s. cavitas pulparis)* (рис. 204), продолжающаяся в *канал корня зуба (canalis radicis dentis)*, заканчивающийся *отверстием корня зуба (foramen apicis dentis).* У зубов, имеющих два и три корня, насчитываются по два и три канала корня зуба и отверстия верхушки зуба (рис. 205).

Источник KingMed.info

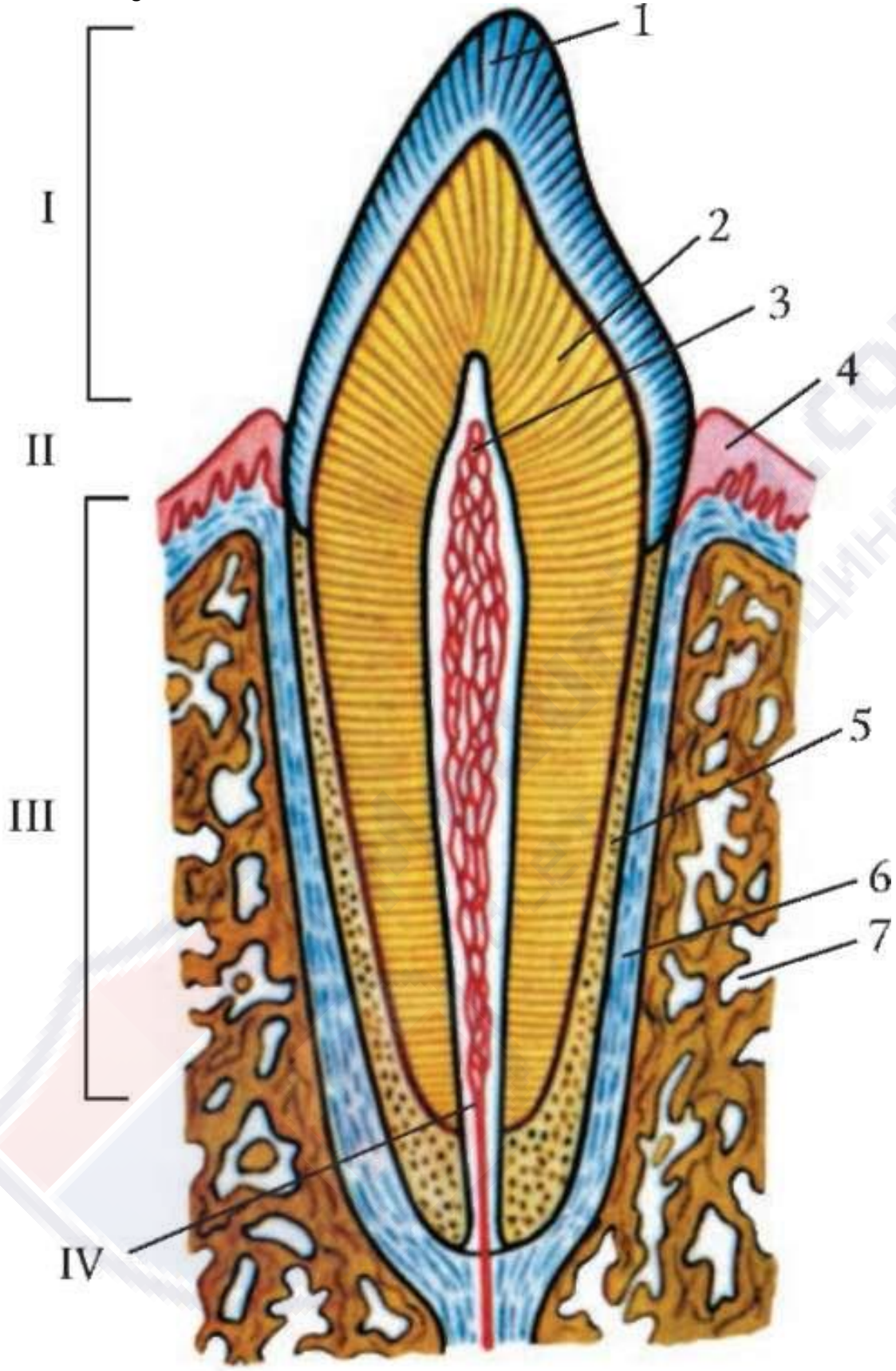

Рис. 203. Схема строения зуба: 1 - эмаль; 2 - дентин; 3 - пульпа зуба; 4 - десна; 5 - цемент; 6 - периодонт; 7 - кость; I - коронка зуба; II - шейка зуба; III - корень зуба; IV - канал корня зуба

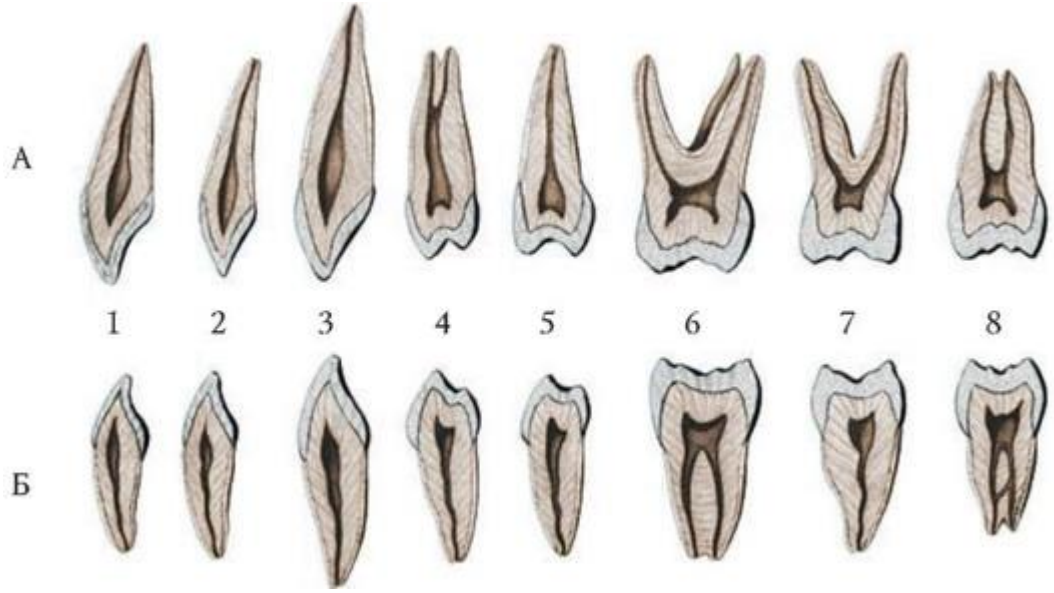

Рис. 204. Пульпарная полость зубов верхней и нижней челюстей. А - зубы верхней челюсти; Б - зубы нижней челюсти. Вертикальный разрез: 1 - медиальный резец; 2 - латеральный резец; 3 - клык; 4 - первый малый коренной зуб (премоляр); 5 - второй малый коренной зуб (премоляр); 6 - первый большой коренной зуб (моляр); 7 - второй большой коренной зуб (моляр); 8 - третий большой коренной зуб (моляр)

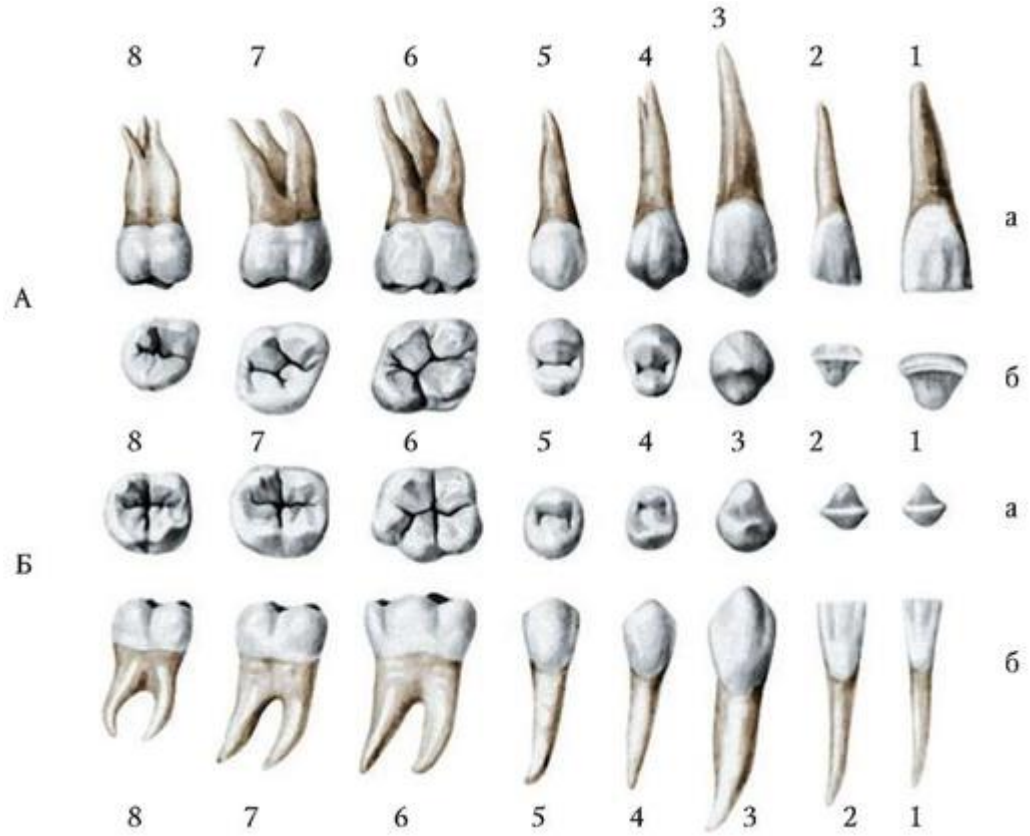

Рис. 205. Форма и строение верхних и нижних зубов и их коронок у взрослого человека (правые). А -зубы верхней челюсти; Б - зубы нижней челюсти; а - вестибулярная поверхность; б - режущий край, или окклюзионная поверхность; 1 - медиальный резец; 2 - латеральный резец; 3 - клык; 4 - первый малый коренной зуб (премоляр); 5 - второй малый коренной зуб (премоляр); 6 - первый большой коренной зуб (моляр); 7 - второй большой коренной зуб (моляр); 8 - третий большой коренной зуб (моляр)

Каналы нередко раздваиваются, «ветвятся», вновь соединяются в один. Стенку полости зуба, прилежащую к его жевательной поверхности, называют *сводом*. У малых и больших коренных зубов на жевательной поверхности имеются бугорки (жевательные бугорки). В этих областях коронки присутствуют углубления, заполненные *рогами пульпы* - ее участками (ответвлениями), заходящими в углубления на внутренней поверхности этих бугорков. Поверхность полости, где берут начало каналы корня зуба, называют *дном полости*. У однокорневых зубов дно полости воронкообразно суживается, переходя в канал корня зуба. У многокорневых зубов дно полости более плоское, содержит отверстия, где начинаются рога пульпы.
Полость зуба, или пульпарная полость *(cavitas dentis, s. cavitas pulparis)*, содержит *пульпу зуба (pulpa dentis)* - рыхлую волокнистую соединительную ткань, где имеются клеточные элементы, сосуды, нервы. Различают *пульпу коронки (pulpa coronalis)* и *пульпу корня (pulpa radicularis)*.

Строение зубов

У коронки зуба различают несколько поверхностей. **Окклюзионная (жевательная) поверхность** *(facies occlusalis)* , или **поверхность смыкания,** об-

ращена к зубам противоположной челюсти. На окклюзионной (жевательной) поверхности коренных зубов имеются бугорки и борозды (см. рис. 205). Среди борозд различают борозды первого, второго и третьего порядков. *Борозды* первого порядка (межбугорковые) - наиболее глубокие. Борозды второго порядка разделяют различные участки *(гребешки, cristae)* бугорка, борозды третьего порядка отделяют дополнительные бугорки коронки. У резцов и клыков на концах, обращенных к аналогичным зубам противоположной челюсти, имеется *режущий край (margo incisalis)*.

Язычная поверхность *(facies lingualis)* коронки обращена к языку. Выступающие края язычной поверхности передних зубов или края бугорков задних (коренных) зубов (моляров, премоляров) называются *краевыми гребешками (cristae marginales)*. Продолжение язычной поверхности на корень зуба является язычной поверхностью корня, ей соответствует язычная поверхность зубной альвеолы. **Нёбная поверхность** *(facies palatinus)* зубов верхней челюсти обращена к твердому нёбу.

Вестибулярная поверхность *(facies vestibularis)* направлена в преддверие рта. У зубов (передних), соприкасающихся с губами, она называется **губной поверхностью** *(facies labialis)*. У зубов, обращенных к щекам (задние зубы), она называется **щечной поверхностью** *(facies buccalis)*. Продолжение вестибулярной поверхности коронки зуба на его корень называется *вестибулярной поверхностью корня*. Стенка зубной альвеолы, соответствующая вестибулярной поверхности корня, называется *вестибулярной стенкой альвеолы*.
Контактная поверхность *(facies contactus),* или **аппроксимальная поверхность** *(facies approximalis),* парная, обращена к соседним зубам. Выделяют **мезиальную (медиальную) поверхность** *(facies mesialis)*, направленную к середине (передней части) зубной дуги. **Дистальная поверхность** *(facies distalis)* обращена в направлении от середины зубной дуги кзади. Эти же поверхности продолжаются на корень и зубную альвеолу (контактная поверхность корня, контактная поверхность зубной альвеолы).

Все зубы имеют общий план внутреннего строения. **Дентин** *(dentinum)* , образующий коронку зуба, снаружи покрыт слоем белой **эмали** *(enamelum)*. Дентин корня покрыт **цементом** *(cementum)*. Эмаль и цемент могут соединяться; перекрывать друг друга (цемент эмаль и наоборот). Эмаль может не достигать цемента, тогда между ними присутствует

открытый участок дентина. На поверхности эмали располагается лишенная извести прочная *кутикула эмали (cutikula enameli)* .

Дентин по строению сходен с грубоволокнистой костью, отличается от нее большей твердостью. У дентина имеются многочисленные *дентинные канальцы (canaliculi dentinales)*. где находятся отростки клеток-*одонтобластов*. Число дентинных канальцев в резцах в 1,5 раза больше, чем у больших коренных зубов. Между дентинными канальцами находится основное вещество дентина, представленное коллагеновыми волокнами и склеивающим их веществом. Эмаль зуба образована *эмалевыми призмами (prismae enameli)*, имеющими длину 3-6 мм, проходящими волнообразно через всю толщу эмали. Между эмалевыми призмами находится склеивающее их *межпризменное вещество*. Эмалевые призмы имеют полигональную форму, идут радиально относительно продольной оси зуба. Толщина эмали варьирует от 0,01 мм (область шейки зуба) до 1,7 мм (жевательные бугорки эмали). Эмаль - самая твердая ткань тела человека. Узкий выступ эмали, расположенный вдоль эмалево-цементной границы, называется *поясом (cingulum)* .

Цемент образован основным веществом, пропитанным солями извести и разнонаправленными коллагеновыми волокнами. В области верхушки зуба, межкорневых отделах в специальных полостях располагаются *цементоциты*. Корень зуба прикрепляется к стенкам альвеолы пучками соединительнотканных волокон, они содержат клеточные элементы (фиброциты и др.) и образуют соединительнотканную оболочку (периодонт), находящуюся между цементом зуба и стенками зубной альвеолы. Зуб вместе с периодонтом, стенками зубной альвеолы образуют *зубочелюстной сегмент* (рис. 206). Такого рода соединение *(зубоальвеолярное соединение, articulatio dentoalveolaris)* является разновидностью фиброзных соединений (вколачивание, *gomphosis)*.

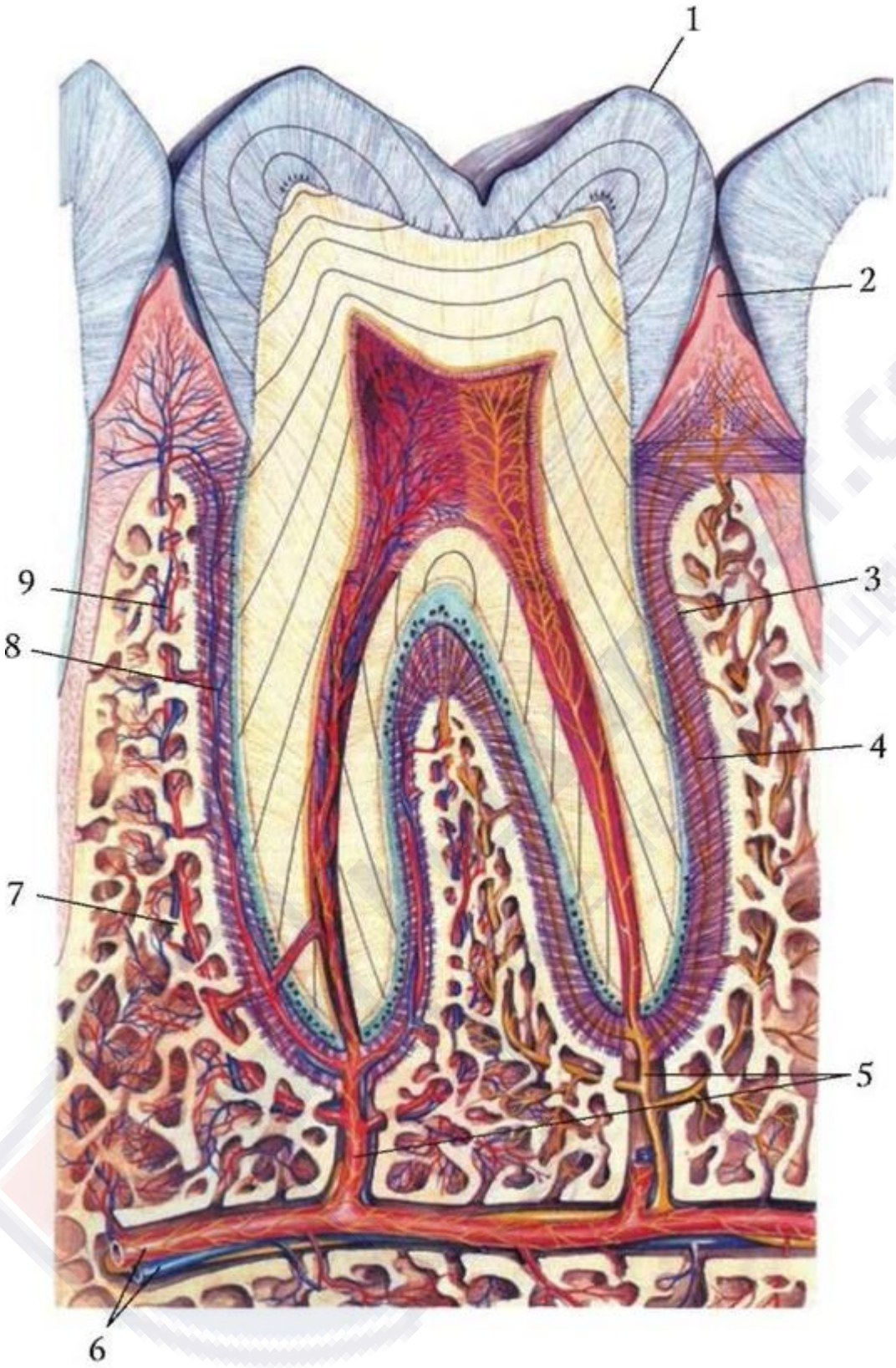

Рис. 206. Схема строения зубочелюстного сегмента: 1 - зуб; 2 - слизистый (десневой) сосочек; 3 - зубная альвеола; 4 - периодонт; 5 - зубные сосудисто-нервные пучки; 6 - альвеолярный сосудисто-нервный пучок; 7 - участок челюсти, окружающий зуб; 8 - периодонтальный сосудисто-нервный пучок; 9 - альвеолярно-десневой сосудисто-нервный пучок

Стенки зубной альвеолы, периодонт и цемент образуют *поддерживающий аппарат зуба*. Периодонтальная щель располагается между цементом корня зуба и альвеолой, ее

толщина возле верхушки корня составляет 0,1-0,55 мм. Между пучками периодонта имеются прослойки рыхлой соединительной ткани, в которой находятся макрофаги, фибробласты, остеобласты и некоторые другие клетки, нервы и сосуды. В различных отделах периодонта пучки коллагеновых волокон имеют разное направление. Совокупность окружающих корень зуба образований, включающих десну, периодонт, костную ткань зубной альвеолы, соответствующего ей участка альвеолярного отростка и цемент, формирует **пародонт** *(parodontium)* - опорно-удерживающий аппарат зуба.

Формулы зубов

Существуют групповые зубные формулы, показывающие количество зубов на каждой половине челюсти.

Групповая формула постоянных зубов

3212	2123
3212	2123

Групповая формула молочных зубов

2012	2102
2012	2102

Постоянные зубы

Резцы *(dentes incisivi)* - однокорневые зубы с режущим краем коронки, занимают в зубной дуге первую и вторую позиции. У человека имеется восемь постоянных резцов: медиальный (центральный) и латеральный (боковой) резцы верхней челюсти (правые и левые), медиальный (центральный) и латеральный резцы нижней челюсти (правые, левые). Резцы верхней челюсти крупнее нижних. Наиболее крупным является верхний медиальный резец, наименьший - нижний медиальный резец.

Клык *(dents caninus)* является однокорневым зубом, расположенным в зубной дуге между резцами и премолярами. Насчитывается четыре постоянных клыка: клыки верхней челюсти (правый и левый), клыки нижней челюсти (правый и левый). У клыков имеются заостренная конусовидная коронка, наиболее длинный (по сравнению с остальными зубами) одиночный корень.

Малые коренные зубы *(dentes premolares),* или **премоляры,** располагаются в зубной дуге между клыком и большими коренными зубами - молярами (занимают 4-ю и 5-ю позиции), характеризуются наличием двух бугорков на окклюзионной поверхности. Насчитывается 8 премоляров: 1-й и 2-й премоля-ры верхней челюсти (правые, левые), 1-й и 2-й премоляры нижней челюсти (правые, левые).

Большие коренные зубы *(dentes molares),* или **моляры,** располагаются после малых коренных зубов, имеют несколько корней и многобугорковую жевательную (окклюзионную) поверхность. На каждой стороне верхней и нижней челюсти имеются три моляра. Общим признаком строения больших коренных зубов является наличие нескольких бугорков на жевательной поверхности коронки и нескольких корней (у моляров верхней челюсти - по три корня, у нижней челюсти - по два).

Молочные зубы *(dentes decidui)* функционируют до замены их постоянными зубами (табл. 25). У молочных зубов, в отличие от постоянных, меньшие размеры, голубоватого цвета эмаль, более короткие корни, достаточно крупные полости зубов. На каждой половине челюсти имеются по два резца, один клык, два больших коренных зуба. По мере образования постоянных зубов

молочные постепенно рассасываются. Вначале рассасываются верхушки корней, затем те части корня, которые находятся ближе к зачатку постоянного зуба. Остатки молочных зубов постепенно «вытесняются» образующимися постоянными зубами. С 3-4-летнего возраста между молочными зубами образуются *диастемы* (промежутки), размеры которых на верхней челюсти больше, чем на нижней. Полностью прорезавшимся зуб считается тогда, когда его коронка вся выходит из десны.

Таблица 25. Сроки прорезывания зубов

Наименование зуба	**Челюсть**	**Сроки прорезывания зубов**	
		молочных, мес	**постоянных, годы**
Медиальный резец	Верхняя Нижняя	7-8 5-7	7-8 6-7
Латеральный резец	Верхняя Нижняя	8-9 7-8	8-9 7-8
Клык	Верхняя Нижняя	18-20 16-18	11-12 9-10
Первый премоляр	Верхняя Нижняя	- -	10-11 10-12
Второй премоляр	Верхняя Нижняя	- -	10-12 11-12
Первый моляр	Верхняя Нижняя	- 12-13	6-7 6-7
Второй моляр	Верхняя Нижняя	21-24 20-22	12-13 11-13
Третий моляр	Верхняя Нижняя	- -	17-21 12-26

Развитие постоянных зубов происходит аналогично развитию молочных зубов. Закладка постоянных зубов начинается с 5-го месяца эмбрионального развития. Позади каждого зачатка молочного зуба образуются зубные органы постоянных резцов, клыков, малых коренных - так называемые *замещающие зубы,* так как в постоянном прикусе они замещают соответствующие молочные зубы. В молочном прикусе нет премоляров. Моляры молочного прикуса заменяются постоянными премолярами. Закладка постоянных моляров происходит позже: 1-го моляра - середина 1-го года жизни, 3-го моляра - на четвертом и пятом годах жизни, так как для всех зубов не хватает места в челюсти плода. Постоянные моляры не имеют предшественников в молочном прикусе, их называют *дополнительными зубами.* Развитие постоянных зубов происходит в такой же последовательности, как и молочных. Вначале дентин, затем эмаль, потом цемент.
Варианты индивидуальной изменчивости строения зубов многообразны. Варьируют размеры, форма зубов, количество жевательных бугорков, направление канала корня зуба, форма и размеры пульпарной полости и др. Возможны избыток зубов (супрадентия, гипердентия - сверхкомплектные зубы), отсутствие всех или некоторых зубов (адентия, гиподентия), преждевременное или запоздалое прорезывание. Иногда встречаются аномалии положения зубов, которые могут находиться вне зубного ряда, быть повернуты вокруг вертикальной оси (тортоаномалия). На эмали возможно наличие пятен (пятна серо-перламутрового или светло-коричневого цвета), резкое изменение цвета эмали, отсутствие эмали.

Иннервация зубов - ветви тройничного нерва. Зубы верхней челюсти - верхние альвеолярные нервы (из подглазничного нерва): резцы и клыки - передние верхние альвеолярные ветви,

премоляры - средняя верхняя альвеолярная ветвь, моляры - задние верхние альвеолярные ветви. Зубы нижней челюсти - ветви нижнего альвеолярного нерва.

Кровоснабжение зубов: передние зубы верхней челюсти - передние верхние альвеолярные артерии (из подглазничной артерии), задние зубы верхней челюсти - задняя верхняя альвеолярная артерия. Зубы нижней челюсти - ветви нижней альвеолярной артерии, проходящей в канале нижней челюсти. *Венозная кровь* оттекает по одноименным с соответствующими артериям венам в крыловидное венозное отверстие.

Лимфатические сосуды: от передней части верхней челюсти лимфа оттекает в подподбородочные лимфатические узлы, от задней части верхней челюсти - в околоушные и поднижнечелюстные лимфатические узлы. От передней части нижней челюсти - в поднижнечелюстные лимфатические узлы, от задней части нижней челюсти - в поверхностные шейные лимфатические узлы.

Вопросы для повторения и самоконтроля

1. Расскажите о строении зуба. Что входит в состав зубочелюстного сегмента?

2. Какие поверхности имеет коронка зуба?

3. Какие поверхности выделяют у зуба?

4. Расскажите о количестве и порядке расположения зубов верхней и нижней челюсти.

5. Что такое полость зуба, и что в ней находится?

6. Что такое пародонт?

7. Расскажите об индивидуальных особенностях и аномалиях зубов.

8. Как и в какие сроки происходит развитие (и смена) молочных и постоянных зубов?

СЛЮННЫЕ ЖЕЛЕЗЫ

К **железам рта** *(glandulae oris)* относят малые и большие слюнные железы, вырабатывающие слюну, необходимую для пищеварения. Протоки всех слюнных желез открываются в полость рта. **Малые слюнные железы** *(glandulae salivariae minores)* расположены в слизистой оболочке или в подслизистой основе стенок полости рта (рис. 207). Среди них различают слизистые, серозные, смешанные (слизисто-серозные) железы. Размеры малых желез составляют 1-5 мм. По топографическому принципу различают **губные железы** *(glandulae labiales),* **щечные** *(glandulae buccales),* **молярные** *(glandulae molares),* **нёбные** *(glandulae palatinae)* и **язычные железы** *(glandulae linguales).* Передние язычные железы находятся в области верхушки языка, задние язычные железы - по краям и возле корня языка. **Резцовые железы** *(glandulae incisivi)* располагаются позади резцов. Наиболее многочисленные губные и нёбные железы.

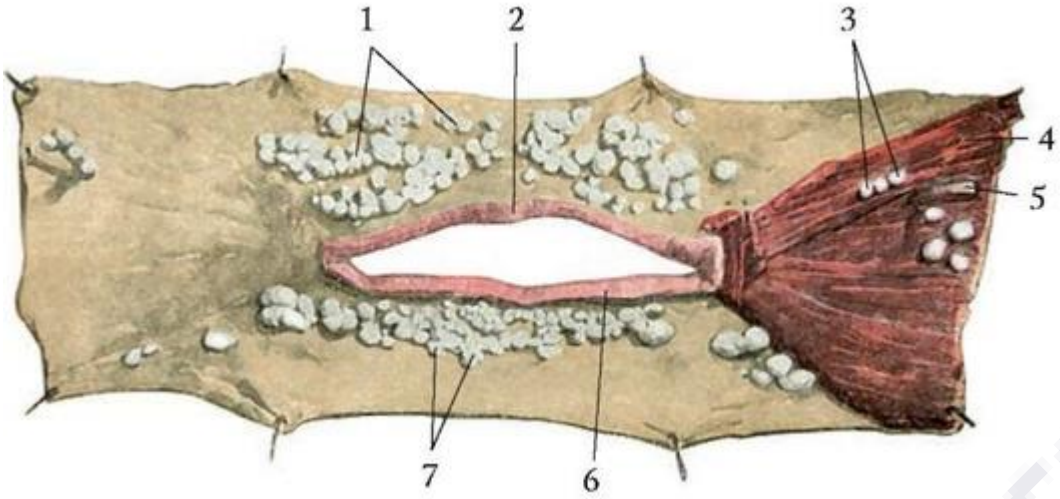

Рис. 207. Губные и щечные железы (вид спереди; кожный покров удален): 1 - верхние губные железы; 2 - верхняя губа; 3 - щечные железы; 4 - щечная мышца; 5 - околоушной выводной проток; 6 - нижняя губа; 7 - нижние губные железы

Большие слюнные железы *(glandulae salivariae majores)*, парные, располагаются за пределами полости рта. К ним относятся околоушная, поднижнечелюстная и подъязычная (рис. 208). **Околоушная слюнная железа** *(glangula parotidea),* парная, серозного типа секреции. Имеет форму трехсторонней пирамиды, чье основание обращено к скуловой дуге, а вершина - к углу нижней челюсти. Масса железы 20-30 г. Располагается железа в боковой области лица, кпереди и книзу от ушной раковины, на боковой поверхности ветви нижней челюсти. Передний отдел железы лежит на жевательной мышце, прикрывая ее заднюю половину. Вверху железа подходит к скуловой дуге, внизу достигает угла нижней челюсти, сзади - сосцевидного отростка височной кости, переднего края грудино-ключично-сосцевидной мышцы *(поверхностная часть железы, pars superficialis). Глубокая часть (pars profunda)* железы направлена кзади, заходит кнутри от ветви нижней челюсти (в занижнечелюстную ямку). Внутренний край околоушной железы находится вблизи от стенки глотки и отделен от нее рыхлой клетчаткой. От этого края железы в отверстие фасции, покрывающей изнутри стенки занижне-челюстной ямки, часто отходит *глоточный отросток* железы, соприкасающийся с внутренней яремной веной, внутренней сонной артерией и глоткой. Железа покрыта *капсулой околоушной железы (fascia parotidea)*, она окружает железу и отдает соединительнотканные отростки, проходящие между дольками железы. От наружной поверхности жевательной мышцы и ветви нижней челюсти капсула железы всегда отделяется слоем рыхлой клетчатки.

Выводной проток околоушной железы - *околоушной проток (ductus paro-tideus,* стенонов проток), выходит из-под переднего края околоушной железы, чаще проходит почти горизонтально вперед по наружной стороне жевательной мышцы на 1-2 см ниже скуловой дуги. Конечная часть протока проходит под слизистой оболочкой щеки и открывается в преддверие рта, обычно на уровне второго верхнего большого коренного зуба. Рядом с околоушным протоком проходят поперечная артерия лица, одна или несколько ветвей лицевого нерва. По ходу протока очень часто расположена *добавочная околоушная железа (glandula parotidea accessoria)* .

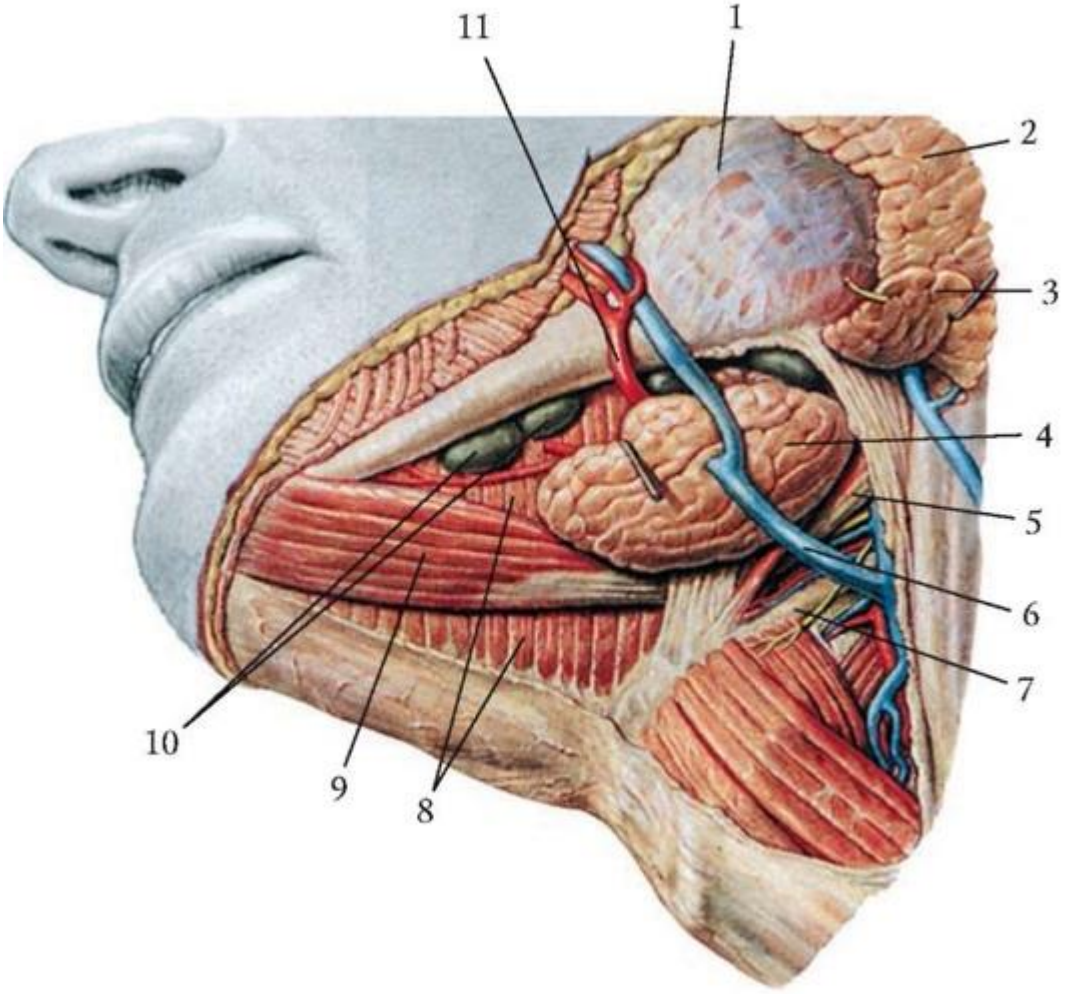

Рис. 208. Поднижнечелюстная и околоушная слюнные железы (вид слева и снизу): 1 - жевательная фасция; 2 - околоушная слюнная железа; 3 - добавочная околоушная слюнная железа; 4 - поднижнечелюстная слюнная железа; 5 - заднее брюшко двубрюшной мышцы; 6 - лицевая вена; 7 - подъязычная кость; 8 - челюстно-подъязычная мышца; 9 - переднее брюшко двубрюшной мышцы; 10 - поднижнечелюстные лимфатические узлы; 11 - лицевая артерия

Варианты строения околоушной слюнной железы многообразны. Околоушная слюнная железа может иметь форму неправильного четырехугольника, конуса с вершиной, обращенной внутрь, а основанием кнаружи; пирамиды; призмы; эллипса. Околоушной проток имеет различные варианты хода: различают прямое, восходящее, коленчатое (образует коленчатый изгиб), сигмовидное, раздвоенное (разделяется на два обособленных протока). Возле околоушного протока иногда выявляется так называемый орган Шиевича - слепо замкнутый эпителиальный каналец, не связанный с протоком и полостью рта (его значение не выяснено). Выводное отверстие протока может открываться на уровне I большого коренного зуба.

Иннервация: чувствительная - околоушные ветви ушно-височного нерва, секреторная (парасимпатическая) - волокна ушно-височного нерва (от ушного узла), симпатическая - из наружного сонного сплетения.

Кровоснабжение: околоушные ветви поверхностной височной артерии, венозная кровь оттекает в занижнечелюстную вену.

Лимфатические сосуды направляются к поверхностным и к глубоким околоушным лимфатическим узлам.

Поднижнечелюстная слюнная железа *(glangula submandibularis),* парная, смешанного типа секреции, имеет форму трехсторонней призмы с закругленными углами. Располагается железа в области поднижнечелюстного треугольника шеи (в надподъязычной области), в ложе поднижнечелюстной слюнной железы, ограниченном изнутри челюстно-подъязычной мышцей (спереди) и подъязычно-язычной мышцей (сзади), снаружи - внутренней поверхностью нижней челюсти, снизу - передним и задним брюшками двубрюшной мышцы и ее промежуточным сухожилием. С латеральной стороны ложе железы образовано поверхностным листком шейной фасции, снизу оно замкнуто благодаря срастанию пластинок шейной фасции с промежуточным сухожилием двубрюшной мышцы и с подъязычной костью. Верхняя сторона железы прилежит к внутренней поверхности тела нижней челюсти (сверху) и к медиальной крыловидной мышце (снизу). Нижняя (наружная) сторона железы выпуклая, покрыта поверхностной пластинкой шейной фасции, подкожной мышцей шеи, подкожной жировой клетчаткой и кожей. Наружная сторона железы соприкасается с лицевой веной. Внутренняя сторона железы спереди прилежит к нижней поверхности и к заднему краю челюстно-подъязычной мышцы, сзади - к подъязычно-язычной мышце, сзади и снизу - к заднему брюшку двубрюшной мышцы и к шилоподъязычной мышце. Внутренняя сторона железы соприкасается с верхнечелюстной артерией (на поверхности железы образуется борозда), с дугой, образуемой подъязычным нервом. Верхний край поднижнечелюстной слюнной железы (образующийся при соединении верхней и нижней поверхностей) располагается между телом нижней челюсти и началом челюстно-подъязычной мышцы. Наружный край железы образован соединением верхней и нижней поверхностей, соответствует нижнему краю (основанию) нижней челюсти. Поднижнечелюстная железа имеет капсулу, от которой внутрь железы отходят тонкие перегородки. У железы различают 9-24 долек, чьи выводные протоки впадают в поднижнечелюстной проток.
Поднижнечелюстной проток *(ductus submandibularis)*, или вартонов проток, выходит из железы на середине внутренней ее поверхности, следует между челюстно-подъязычной и подъязычно-язычной мышцами, затем в промежутке между подъязычной железой с латеральной стороны, а с медиальной стороны - подъязычно-язычной и подбородочно-язычной мышцами и открывается на вершине подъязычного сосочка.

Известны индивидуальные анатомические особенности поднижнечелюстной железы. Она может быть призматической, эллипсовидной, шаровидной и других форм. У поднижнечелюстной железы вариабельны количество долек и форма выводного протока.

Иннервация: секреторная (парасимпатическая) - волокна лицевого нерва (через барабанную струну и поднижнечелюстной узел), симпатическая - из наружного сонного сплетения.

Кровоснабжение: железистые ветви лицевой артерии. *Венозная кровь* оттекает в поднижнечелюстную вену.

Лимфатические сосуды впадают в поднижнечелюстные лимфатические узлы.

Подъязычная слюнная железа *(glangula sublingualis)* - парная, преимущественно слизистого типа секреции, напоминает по форме сдавленный с боков овоид. Наружная сторона железы прилежит спереди к внутренней поверхности тела нижней челюсти, сзади отодвигается от нижней челюсти челюстно-подъязычной мышцей. Внутренняя сторона железы прилежит к подъязычно-язычной и подбородочно-подъязычной мышцам (рис. 209). Между подъязычно-язычной, подбородочно-подъязычной мышцами и с другой стороны - подъязычной слюнной железой идут, касаясь железы, язычный нерв, глубокие артерия и вена языка, конечные ветви подъязычного нерва и поднижнечелюстной проток (вартонов проток). Верхний край железы расположен под слизистой оболочкой дна полости рта, нижний край располагается над

челюстно-подъязычной и под подбородочно-подъязычной мышцами. Подъязычная слюнная железа состоит из долек, соединенных друг с другом рыхлой соединительной тканью.

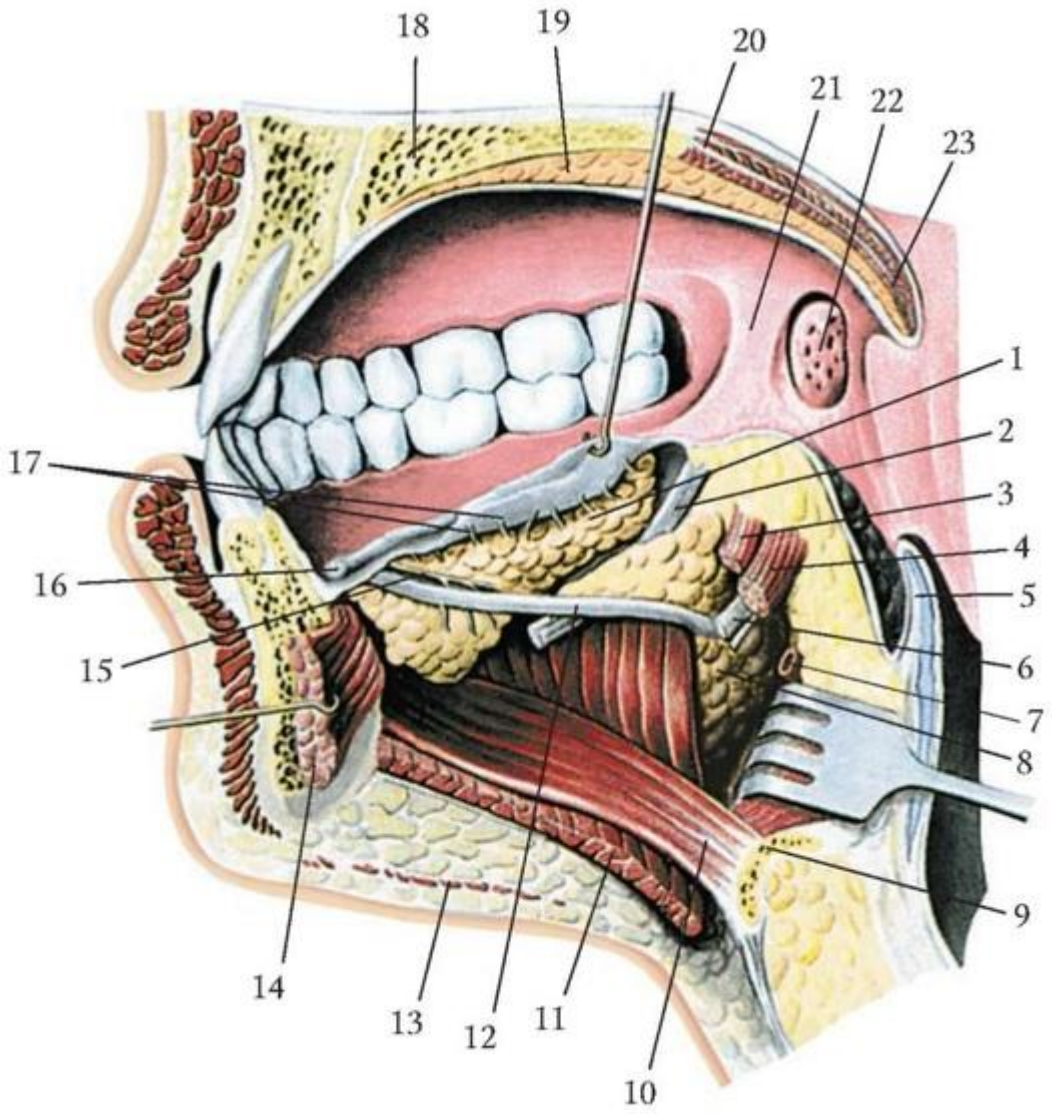

Рис. 209. Подъязычная и поднижнечелюстная слюнные железы (правые) (вид с медиальной стороны; сагиттальный распил головы): 1 - подъязычная слюнная железа; 2 - язычный нерв; 3 - нёбно-язычная мышца; 4 - шилоязычная мышца; 5 - надгортанник; 6 - подъязычный нерв; 7 - язычная артерия; 8 - поднижнечелюстная слюнная железа; 9 - тело подъязычной кости; 10 - подбородочно-подъязычная мышца; 11 - челюстно-подъязычная мышца; 12 - поднижнечелюстной выводной проток; 13 - подкожная мышца шеи; 14 - подбородочно-язычная мышца; 15 - большой подъязычный проток; 16 - подъязычный сосочек; 17 - малые подъязычные протоки; 18 - твердое нёбо; 19 - нёбные железы; 20 - мягкое нёбо; 21 - нёбно-язычная дужка; 22 - нёбная миндалина; 23 - нёбный язычок

Большой подъязычный проток *(ductus sublingualis major,* главный, бар-толинов выводной проток) выходит из передней части подъязычной слюнной железы, идет непосредственно под слизистой оболочкой дна полости рта сверху вниз, спереди назад и открывается вместе с поднижнечелюстным протоком на подъязычном сосочке.

Источник KingMed.info
Несколько **малых подъязычных протоков** *(ductus sublinguales minores)*, дополнительных протоков, выходят из верхних отделов каждой из долек (кроме передней) подъязычной слюнной железы. Эти протоки или поднимаются вертикально вверх, или идут наклонно кпереди. Каждый малый подъязычный проток впадает самостоятельно в полость рта на поверхности *подъязычной складки (plica sublingualis)*.

Индивидуальные варианты строения подъязычной железы разнообразные. Она может иметь форму уплощенной с боков оливы; веретенообразную, эллипсовидную, овоидную форму. Количество долек у железы и направление большого подъязычного протока вариабельны.

Иннервация: секреторная (парасимпатическая) - волокна лицевого нерва (через барабанную струну и подъязычный узел), симпатическая - из наружного сонного сплетения.

Кровоснабжение: подъязычная и подподбородочная артерия. *Венозная кровь* оттекает в подъязычные вены.

Лимфатические сосуды впадают в подподбородочные и поднижнечелюстные лимфатические узлы.

Вопросы для повторения и самоконтроля

1. На какие группы по топографическому признаку подразделяются малые слюнные железы?

2. Расскажите об анатомии и индивидуальных особенностях строения околоушной слюнной железы.

3. Расскажите о вариантах строения поднижнечелюстной железы.

4. Назовите варианты строения подъязычной слюнной железы.

ГЛОТКА

Глотка *(pharynx)* - непарный трубчатый орган, расположенный в области головы и шеи. Верхняя часть глотки *(свод глотки, fornix pharyngis)* прикрепляется к глоточному бугорку затылочной кости, боковыми частями - к пирамиде височных костей (кпереди от наружной апертуры сонного канала) и к медиальной пластинке крыловидного отростка клиновидной кости (рис. 210). Внизу глотка переходит в пищевод на уровне VI шейного позвонка, где находится *глоточно-пищеводное сужение (constrictio pharyngooesophagealis)*. Длина глотки у взрослого человека составляет 12-15 см. Кпереди от глотки находятся полости носа, рта и гортань. К боковым стенкам глотки с каждой стороны прилежат общая и внутренняя сонные артерии, внутренняя яремная вена, блуждающий нерв, большой рог подъязычной кости, пластинка щитовидного хряща гортани. Позади глотки расположены предпозвоночные мышцы, предпозвоночная пластинка шейной фасции и шейный отдел позвоночного столба. Вблизи стенки глотки (соответствующей миндаликовой ямки) проходят восходящая глоточная и лицевая артерии. Вокруг глотки находится окологлоточное (клетчаточное) пространство. У глотки выделяют носовую, ротовую и гортанную части.

Источник KingMed.info

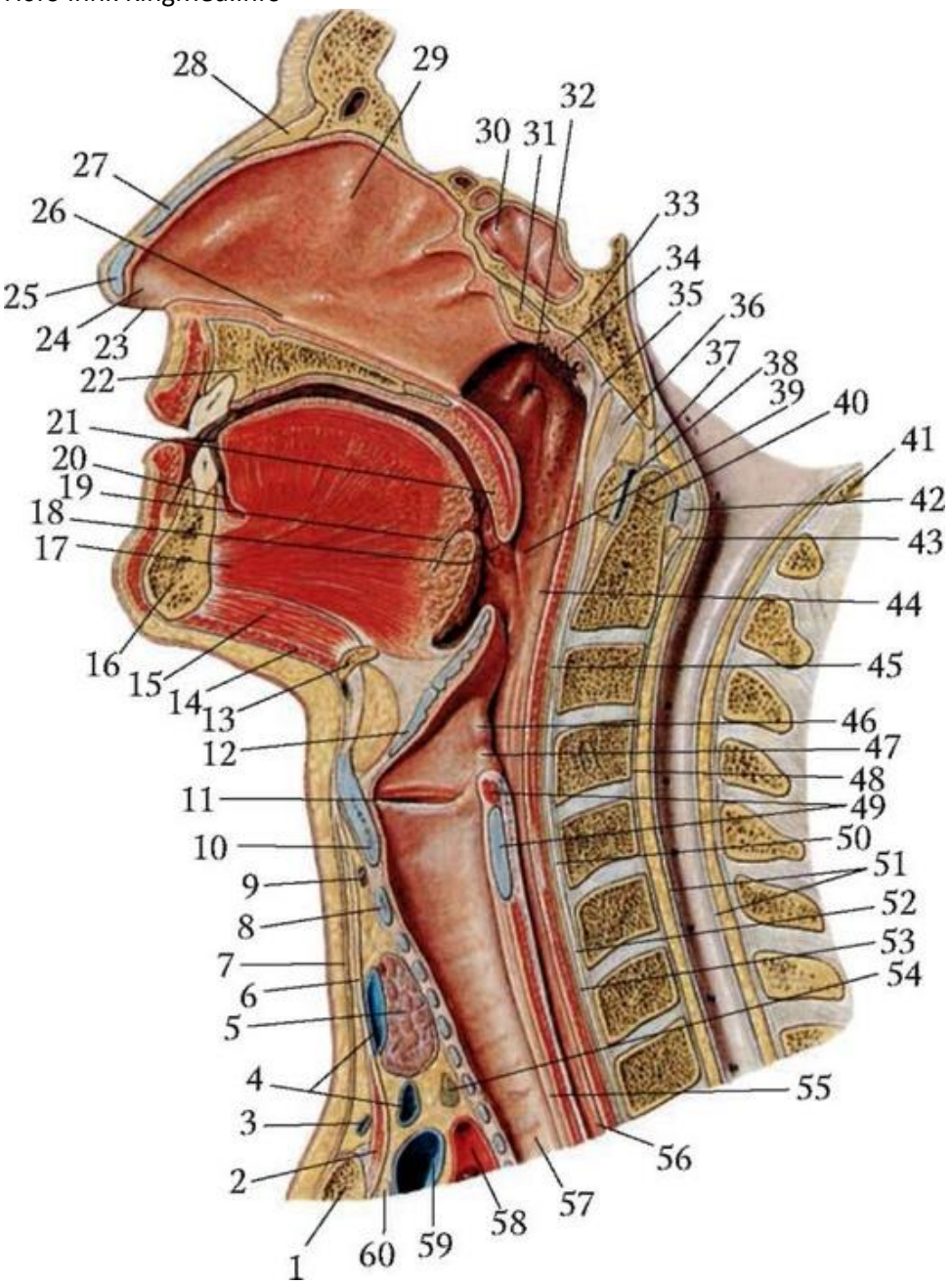

Рис. 210. Глотка и ее части, расположенные в области головы и шеи (вид с медиальной стороны; сагиттальный распил головы): 1 - рукоятка грудины; 2 - грудино-щитовидная мышца; 3 - яремная венозная дуга; 4 - нижняя щитовидная вена; 5 - перешеек щитовидной железы; 6 - предтрахеальная пластинка шейной фасции; 7 - поверхностная пластинка шейной фасции; 8 - дуга перстневидного хряща; 9 - верхние щитовидные артерия и вена; 10 - щитовидный хрящ; 11 - желудочек гортани; 12 - надгортанник; 13 - подъязычная кость; 14 - челюстно-подъязычная мышца; 15 - подбородочно-подъязычная мышца; 16 - нижняя челюсть; 17 - подбородочно-язычная мышца; 18 - нёбная миндалина; 19 - слепое отверстие языка; 20 - подъязычный сосочек; 21 - нёбная занавеска; 22 - верхняя челюсть; 23 - ноздря; 24 - преддверие носа; 25 - большой хрящ крыла носа; 26 - общий носовой ход; 27 - латеральный хрящ носа; 28 - носовая кость; 29 - перегородка носа; 30 - клиновидная пазуха; 31 - крыло сошника; 32 - глоточное отверстие слуховой трубы и трубный валик; 33 - клиновидная кость; 34 - глоточная миндалина; 35 - глоточно-базилярная фасция; 36 - передняя атлантозатылочная мембрана; 37 - связка верхушки зуба; 38 - передняя дуга атланта; 39 - нёбно-глоточная дужка; 40 - зуб второго шейного позвонка; 41 - затылочная кость; 42 - поперечная связка атланта; 43 - крестообразная связка атланта; 44 - ротовая часть глотки; 45 - заглоточное пространство; 46 - клиновидный бугорок; 47 - рожковидный бугорок; 48 - задняя продольная связка; 49 - пластинка перстневидного хряща и задняя черпаловидная мышца; 50 - передняя продольная связка; 51 - твердая оболочка спинного мозга; 52 - предпозвоночная пластинка шейной фасции; 53 - позадипищеводное пространство; 54 - предтрахеальный лимфатический узел; 55 - перепончатая часть трахеи; 56 - пищевод; 57 - трахея; 58 - дуга аорты; 59 - левая плечеголовная вена; 60 - тимус

Носовая часть глотки *(pars nasalis pharyngis)*, или **носоглотка,** расположена позади хоан, над мягким нёбом. **Ротовая часть глотки** *(pars oralis pharyngis),* или **ротоглотка,** находится между мягким нёбом вверху и входом в гортань внизу. **Гортанная часть глотки** *(pars laryngis pharyngis)* , или **гортаноглотка,** располагается между входом в гортань вверху и переходом глотки в пищевод внизу (рис. 211).

На внутренней поверхности глотки в области ее свода при переходе верхней стенки в заднюю располагается *глоточная миндалина,* орган иммунной системы. На боковых стенках глотки у заднего края нижней носовой раковины имеется *глоточное отверстие слуховой трубы (ostium pharyngeum tubae auditivae),* а возле него, возле трубного валика, на правой и левой стенках глотки располагается трубная миндалина, также орган иммунной системы. Слуховая (евстахиева) труба соединяет глотку с барабанной полостью, участвует в выравнивании давления в среднем ухе с внешним атмосферным давлением. Книзу трубный валик продолжается в постепенно истончающуюся *трубно-глоточную складку (plica salpingopharyngea).* Короткая *трубно-нёбная складка (plicasalpingopalatina)* направлена от трубного валика вниз, к мягкому нёбу. Кзади от трубного валика находится углубление - *глоточный карман.* В передней стенке гортанной части глотки расположено отверстие, ведущее в гортань *(вход в гортань).* Между внутренней поверхностью стенки глотки и черпалонадгортанной складкой с каждой стороны располагается углубление - *грушевидный карман.*
Стенка глотки образована слизистой оболочкой, уплотненной подслизистой основой, мышечной оболочкой и адвентицией. Слизистая оболочка носоглотки выстлана псевдомногослойным реснитчатым эпителием, рото- и гортаноглотки - многослойным плоским эпителием. Подслизистая основа носо- и ротоглотки уплотнена (глоточно-базилярная фасция). Мышечная оболочка глотки представлена пятью поперечнополосатыми **мышцами.** Среди них выделяют три сжимателя глотки (констрикторы) и продольные мышцы-поднимители глотки. Все три пары констрикторов сходятся сзади по срединной линии и вплетаются в продольно ориентированный соединительнотканный пучок - *шов глотки* (рис. 212).

• **Верхний констриктор глотки** *(m. constrictor pharyngis superior)* имеет несколько частей, соответственно их началу. *Крылоглоточная часть (pars pterygopharyngea)* начинается на крючке и на заднем крае медиальной пластинки крыловидного отростка клиновидной кости. *Щечно-глоточная часть (pars buccopharyngea)* начинается на крылонижнечелюстном шве, *челюстно-глоточная часть (pars mylopharyngea)* начинается на заднем конце челюстно-подъязычной линии нижней челюсти, *язычно-глоточная часть (pars glossopharyngea)* начинается в области корня языка. Мышечные волокна верхнего констриктора идут горизонтально по боковой стенке глотки на заднюю и соединяются по срединной линии с волокнами противоположной стороны.

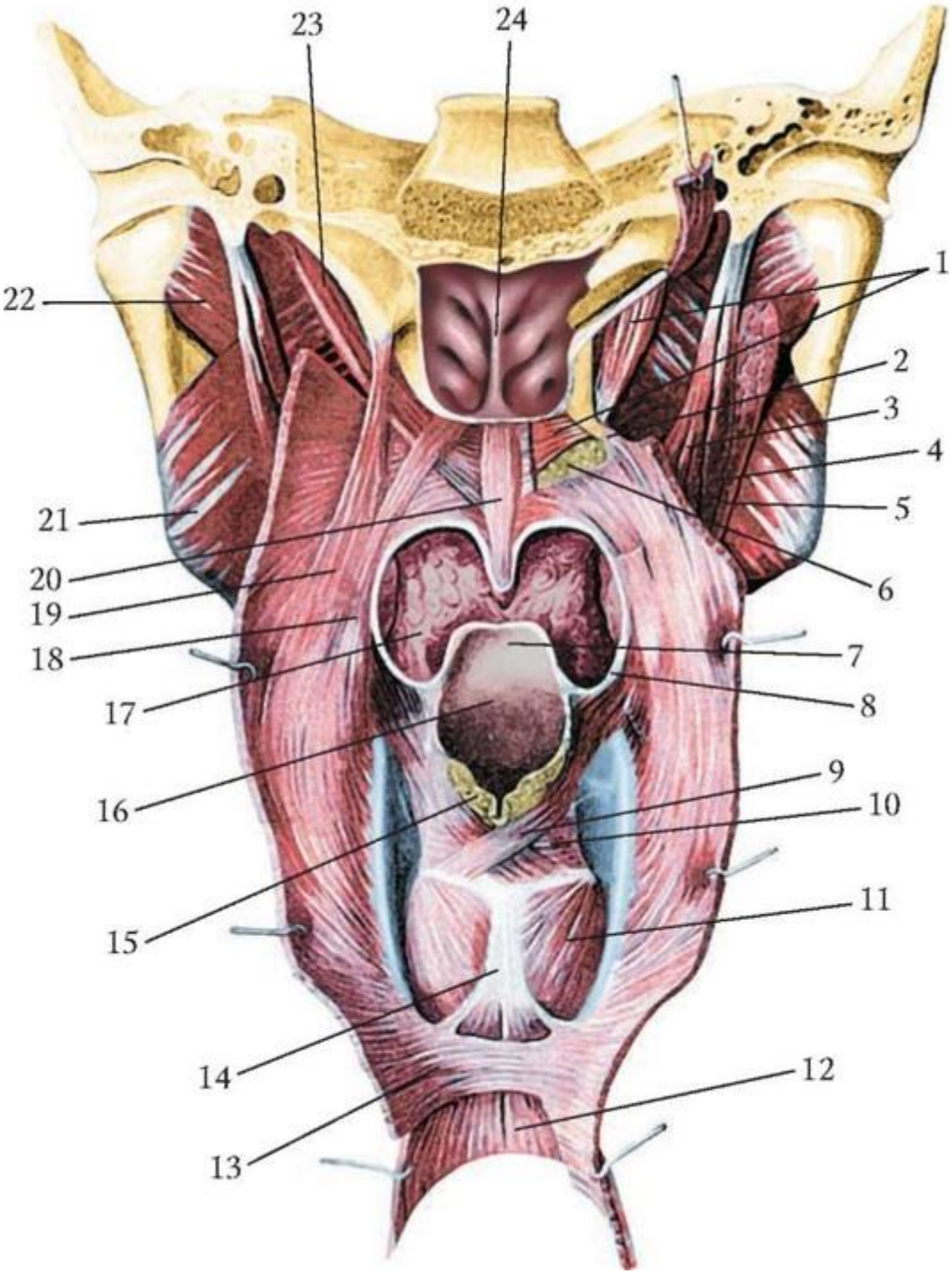

Рис. 211. Внутренняя поверхность глотки (вид сзади; задняя стенка глотки разрезана и развернута в стороны; слизистая оболочка удалена): 1 - мышца, напрягающая нёбную занавеску; 2 - крыловидный крючок; 3 - шилоглоточная мышца; 4 - шило-подъязычная мышца; 5 - двубрюшная мышца; 6 - нёбные железы; 7 - надгортанник; 8 - глоточно-надгортанниковая складка; 9 - косая черпаловидная мышца; 10 - поперечная черпаловидная мышца; 11 - задняя перстнечерпаловидная мышца; 12 - продольный слой мышечной оболочки пищевода; 13 - циркулярный слой мышечной оболочки пищевода; 14 - перстневидный хрящ; 15 - черпалонадгортанная складка; 16 - вход в гортань; 17 - корень языка; 18 - нёбно-глоточная мышца; 19 - трубно-глоточная мышца; 20 - мышца язычка; 21 - медиальная крыловидная мышца; 22 - латеральная крыловидная мышца; 23 - мышца, поднимающая нёбную занавеску; 24 - перегородка носа

Источник KingMed.info

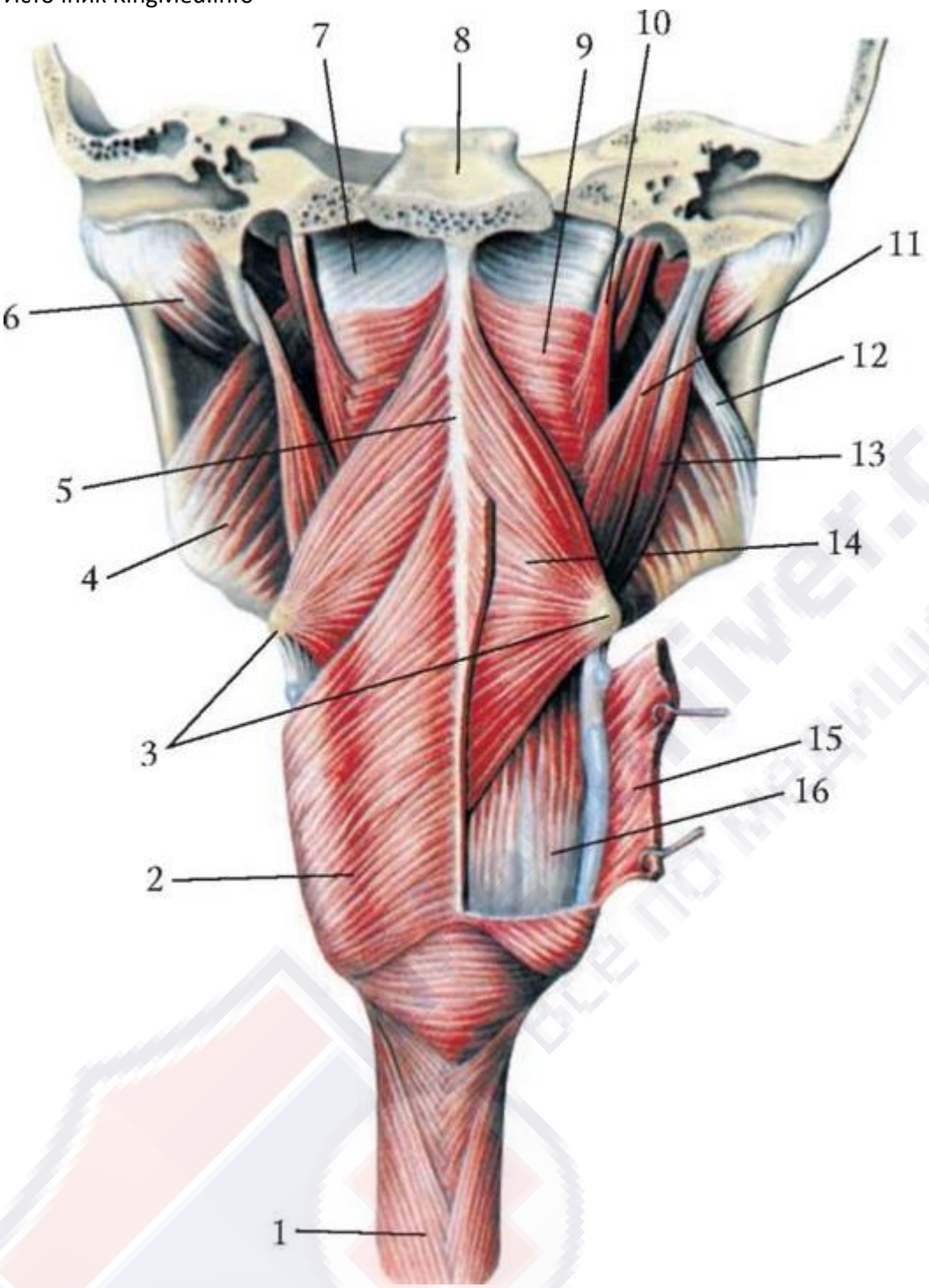

Рис. 212. Мышцы глотки (вид сзади): 1 - пищевод; 2 - нижний констриктор глотки; 3 - большие рога подъязычной кости; 4 - медиальная крыловидная мышца; 5 - шов глотки; 6 - латеральная крыловидная мышца; 7 - глоточно-базилярная фасция; 8 - скат; 9 - верхний констриктор глотки; 10 - каменисто-глоточная мышца (непостоянная); 11 - шилоглоточная мышца; 12 - шилонижнечелюстная связка; 13 - шилоподъязычная мышца; 14 - средний констриктор (сжиматель) глотки; 15 - нижний констриктор глотки (отрезан); 16 - нёбно-глоточная мышца

• **Средний констриктор глотки** (m. *constrictor pharyngis medius)* состоит из хрящеглоточной и рожково-глоточной частей. *Хрящеглоточная часть (pars chondropharyngea)* начинается на малом роге подъязычной кости, *рожково-глоточная часть (pars ceratopharyngea)* - на большом роге этой кости. Волокна среднего констриктора глотки веерообразно расходятся вниз и вверх,

срастаясь с волокнами противоположной стороны на задней стенке глотки. Верхний край среднего констриктора накладывается на нижнюю часть верхнего констриктора глотки.

• **Нижний констриктор глотки** *(m. constrictor pharyngis inferior)* имеет щитоглоточную и перстнеглоточную части. *Щитоглоточная часть (pars thyropharyngea)* начинается на латеральной поверхности пластинки щитовидного хряща, *перстнеглоточная часть (pars cricopharyngea)* - на перстневидном хряще гортани. Мышечные пучки среднего констриктора веерообразно расходятся вниз, горизонтально и вверх, прикрывают нижнюю часть среднего констриктора и срастаются с аналогичными пучками противоположной стороны по задней срединной линии. Нижние мышечные пучки переходят на заднюю стенку пищевода. К продольным мышцам глотки относят шилоглоточную, нёбно-глоточную и трубно-глоточную мышцы. **Шилоглоточная мышца** (*m. stylopharyngeus)* начинается на шиловидном отростке височной кости, идет вниз и медиально проникает в толщу боковой стенки глотки на уровне между верхним и средним констрикторами. При сокращении поднимает глотку и вместе с ней гортань.
Нёбно-глоточная мышца (*m. palatopharyngeus)* начинается на нёбном апоневрозе, идет вниз в толще нёбно-глоточной дужки и вплетается в стенку глотки. **Трубно-глоточная мышца** (*m. salpingopharyngeus)* начинается на хрящевой части слуховой трубы, возле глоточного ее отверстия, идет вниз и вплетается в боковую стенку глотки. Нёбно-глоточная и трубно-глоточная мышцы участвуют в поднятии глотки, а также опускают вниз мягкое нёбо *(нёбно-глоточная мышца)* и расширяют слуховую трубу *(трубно-глоточная мышца).* Наружная оболочка глотки (адвентиция) покрывает мышцы глотки снаружи.

Очень редко бывают отсутствие глотки, сужение ее, наличие перепонок. Иногда глотка сообщается с кожным покровом - это *бранхиогенные свищи,* соответствующие незаращенным жаберным щелям. Нижний констриктор глотки может иметь дополнительные пучки, идущие от трахеи. В 4% случаев встречается связочно-глоточная мышца, начинающаяся на поверхности латеральной щитоподъязычной связки. Эта мышца вплетается в средний или нижний констрикторы глотки. В 60% случаев встречается перстнеглоточная мышца. Иногда от нее к правой или левой долям щитовидной железы идут мышечные пучки (мышца, поднимающая щитовидную железу). От среднего констриктора глотки к промежуточному сухожилию двубрюшной мышцы иногда отходят мышечные пучки. Глоточно-базилярная фасция может замещаться частично или полностью непарной мышцей глотки, которая связывает глотку с черепом. Шилоглоточная мышца иногда удвоена. В своде глотки возможны один или несколько карманов (полостей), образованных слизистой оболочкой.

Иннервация глотки: ветви языкоглоточного, блуждающего нервов, гортанно-глоточные ветви симпатического ствола.

Кровоснабжение: восходящая глоточная артерия (из наружной сонной артерии), глоточные ветви (из щитошейного ствола), глоточные ветви (из восходящей нёбной артерии). *Венозная кровь* оттекает через глоточное сплетение по глоточным венам во внутреннюю яремную вену. *Лимфатические сосуды* впадают в заглоточные и внутренние яремные лимфатические узлы.

ПИЩЕВОД

Пищевод *(oesophagus)* - полый трубчатый орган, соединяющий глотку и желудок, служащий для проведения пищевых масс. Пищевод начинается на уровне V-VII шейных позвонков и переходит в желудок на уровне XI-XII грудных позвонков. Нижняя граница пищевода у женщин обычно располагается

Источник KingMed.info
на 1-2 позвонка выше, чем у мужчин (рис. 213). Длина пищевода у взрослого человека составляет 25-27 см. Пищевод несколько сплющен в переднезаднем направлении в верхней своей части, а в нижнем отделе (ниже уровня яремной вырезки грудины) напоминает уплощенный цилиндр.

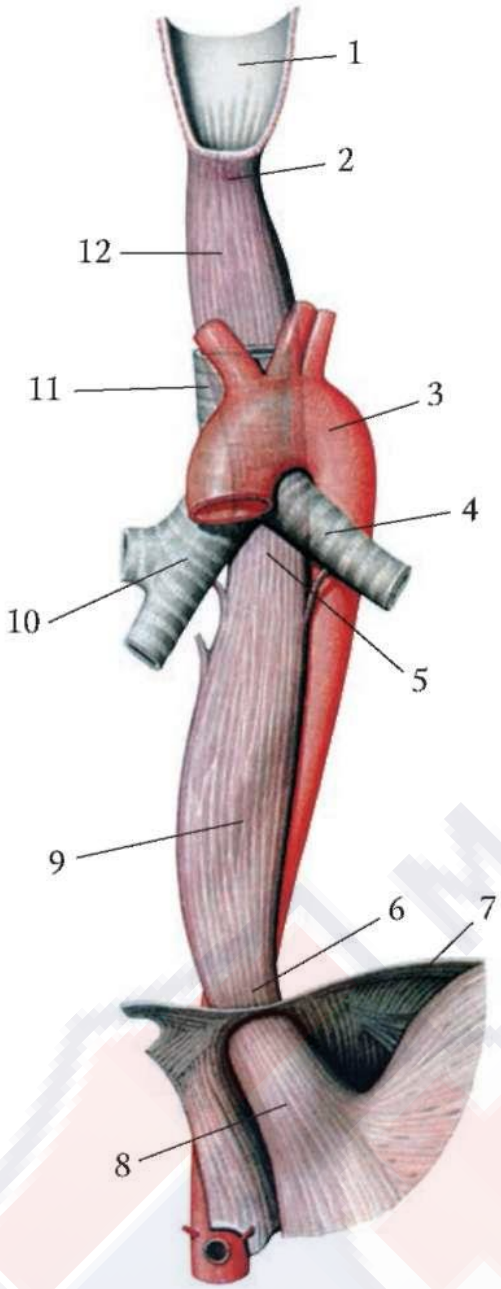

Рис. 213. Пищевод, его взаимоотношения с дугой аорты и бифуркацией трахеи (вид спереди): 1 - гортанная часть глотки; 2 - глоточно-пищеводное сужение; 3 - дуга аорты; 4 - левый главный бронх; 5 - сужение грудной части пищевода; 6 - диафрагмальное сужение пищевода; 7 - диафрагма; 8 - брюшная часть пищевода; 9 - грудная часть пищевода; 10 - правый главный бронх; 11 - трахея; 12 - шейная часть пищевода

У пищевода различают шейную, грудную и брюшную части. **Шейная часть** *(pars cervicalis, s. pars colli)* пищевода имеет длину 5-7 см. Она окружена рыхлой соединительной тканью, переходящей внизу в клетчатку заднего средостения. Спереди к шейной части пищевода прилежит перепончатая стенка трахеи, с которой он тесно связан рыхлой волокнистой соединительной тканью. По передней поверхности пищевода обычно проходит снизу вверх левый возвратный

гортанный нерв. Правый возвратный гортанный нерв идет вдоль правой боковой поверхности пищевода, позади трахеи. По передней стенке пищевода, на 1-2 см ниже его начала, поперечно проходит левая нижняя щитовидная артерия. Сзади пищевод прилежит к позвоночнику и длинным мышцам шеи, покрытым предпозвоноч-ной пластинкой шейной фасции. Сбоку от шейной части пищевода с каждой стороны находится сосудисто-нервный пучок (общая сонная артерия, внутренняя яремная вена, блуждающий нерв). Левый сосудисто-нервный пучок шеи лежит ближе к пищеводу, чем правый, расположенный на 1-2 см кнаружи от пищевода.
Грудная часть *(pars thoracica)* пищевода имеет длину 16-18 см. Кпереди от пищевода в грудной полости последовательно располагаются перепончатая стенка трахеи, ниже - дуга аорты, начало левого главного бронха. Между задней стенкой трахеи, левым главным бронхом с одной стороны и пищеводом - с другой находятся мышечные и соединительнотканные пучки непостоянных *бронхопищеводных мышцы* (m. *bronchooesophageus)* и *связки (lig. bronchooesophageus)*. Ниже пищевод проходит позади перикарда (уровень левого предсердия). Тесное прилежание пищевода к перикарду может вызвать его сужение при наличии в полости перикарда жидкости. Сзади от грудной части пищевода находятся околопищеводная (предпозвоночная клетчатка), а сзади - позвоночник (до уровня III-IV грудных позвонков). В околопищеводной клетчатке имеются кровеносные сосуды, которые при выделении пищевода во время операции могут быть повреждены и сильно кровоточить. Ниже пищевод своей задней поверхностью граничит с грудным лимфатическим протоком, еще ниже - с непарной и полунепарной венами. Взаимоотношения пищевода и аорты сложные. Аорта вначале соприкасается с левой поверхностью пищевода, проходит между ним и позвоночником, а в нижних отделах грудной полости грудная часть пищевода располагается впереди аорты. С боков к грудной части пищевода внизу прилежат блуждающие нервы. Левый блуждающий нерв проходит по левой стороне ближе к передней поверхности, а правый - ближе к задней поверхности пищевода. На уровне II-III грудных позвонков правая поверхность пищевода часто покрыта правой средостенной плеврой. От правой поверхности нижней трети грудной части пищевода к правой средостенной плевре идет тонкая *плевропищеводная мышца (m. pleuroesophageus)*. Плевра на отдельных участках плотно фиксирована к стенке пищевода с помощью соединительнотканных тяжей, что затрудняет выделение пищевода при операциях на нем и создает угрозу повреждения плевры.

Брюшная часть *(pars abdominalis)* пищевода, длиной 1,5-4,0 см, от пищеводного отверстия диафрагмы до перехода в желудок идет косо вниз и влево. Пищеводное отверстие диафрагмы ограничено ее ножками. Пищевод связан с диафрагмой соединительнотканными пучками, отходящими от адвентиции пищевода к мышцам диафрагмы. При вдохе в результате сокращения ножек диафрагмы его часть, проходящая через диафрагму, закрывается. Правый край брюшной части пищевода переходит в малую кривизну желудка, а левый край образует с дном желудка углубление (угол Гиса). Угол Гиса выступает в просвет желудка в виде мыса. Соответственно вершине угла находится выраженная почти поперечная складка слизистой оболочки (клапан Губарева). Утолщение циркулярного слоя мускулатуры, угол Гиса и клапан Губарева в совокупности образуют *пищеводно-желудочный сфинктер,* препятствующий обратному движению желудочного содержимого в пищевод.

Пищевод в брюшной полости соприкасается с левой ножкой поясничной части диафрагмы, спереди - с хвостатой долей печени. В 80% случаев пищевод в брюшной полости покрыт брюшиной со всех сторон, в 20% случаев его задняя стенка лишена брюшинного покрова. На переднюю поверхность пищевода с диафрагмы переходит листок брюшины, образуя так называемую *диафрагмально-пищеводную связку,* Блуждающие нервы располагаются на

поверхности пищевода под брюшиной. Левый блуждающий нерв расположен на передней стенке пищевода, правый - на задней.

По своему ходу пищевод образует изгибы. Вначале он располагается по срединной линии до уровня VI шейного позвонка, далее формирует слабый изгиб влево во фронтальной плоскости. На уровне II-III грудных позвонков пищевод смещается вправо до срединной линии. Переднезадний изгиб пищевода расположен между уровнем VI шейного и II грудного позвонков (соответствует изгибу позвоночника). Ниже уровня II грудного позвонка пищевод вновь образует выпуклость вперед (из-за соседства с аортой). При прохождении через диафрагму пищевод отклоняется кпереди. Пищевод легко растягивается и смещается в стороны, что важно при оперативных вмешательствах на этом органе. Благодаря смещаемости пищевода, окруженного околопищеводной клетчаткой и соединительной тканью, величина этих изгибов может изменяться.
Пищевод имеет суженные участки, где могут застревать инородные тела (рыбьи кости и др.) *Глоточно-пищеводное сужение (constrictio pharyngooesophagealis)* располагается в области глоточно-пищеводного перехода. Расстояние от зубов до глоточно-пищеводного сужения составляет 12-15 см, что важно знать при выполнении эндоскопических исследований (эзофагоскопия). *Сужение грудной части,* или *бронхоаортальное сужение (constrictio partis thoracicae, s. constrictio bronchoaortica)* пищевода, находится позади аорты (уровень IV грудного позвонка); *диафрагмальное сужение (constrictio phrenica, s. diaphragmatica)* - в области пищеводного отверстия диафрагмы.

Стенка пищевода образована слизистой оболочкой, подслизистой основой, мышечной и адвентициальной оболочками (рис. 214). Слизистая оболочка выстлана многослойным плоским неороговевающим эпителием (25-35 слоев эпи-телиоцитов). Собственная пластинка слизистой оболочки хорошо выражена. В верхних и особенно в нижних ее отделах располагаются кардиальные железы, близкие по строению к кардиальным железам желудка. Мышечная пластинка слизистой оболочки утолщается в направлении к желудку. Подслизистая основа развита хорошо, способствует образованию 4-7 продольных складок слизистой оболочки. В подслизистой основе, наряду с сосудами, нервами, клетками различной природы (лимфоидного ряда и др.), располагаются многоклеточные слизистые железы.

Мышечную оболочку у верхней трети пищевода образуют поперечнополосатые мышечные волокна, в средней части стенки органа они постепенно заменяются гладкими миоцитами. В нижней части пищевода мышечная оболочка полностью состоит из пучков гладких миоцитов. Мышечные волокна и миоциты располагаются в два слоя: внутренний слой кольцевой, а наружный - продольный. Кнаружи пищевод покрыт адвентициальной оболочкой. Адвентиция наиболее выражена над диафрагмой. Брюшная часть пищевода полностью или частично покрыта брюшиной.

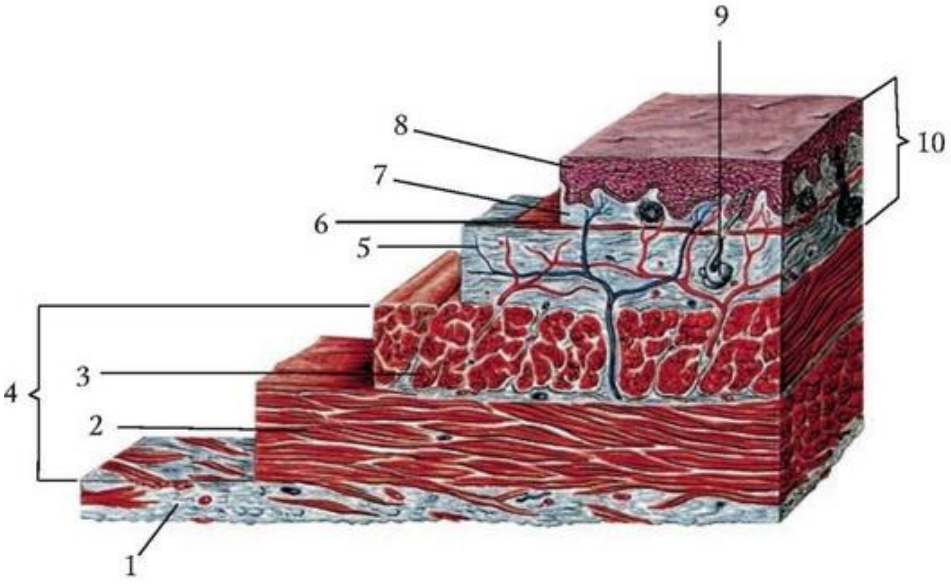

Рис. 214. Строение стенки пищевода (поперечный разрез): 1 - адвентициальная оболочка; 2 - продольный слой мышечной оболочки; 3 - круговой слой мышечной оболочки; 4 - мышечная оболочка; 5 - подслизистая основа; 6 - мышечная пластинка слизистой оболочки; 7 - собственная пластинка слизистой оболочки; 8 - покровный эпителий; 9 - собственные железы пищевода; 10 - слизистая оболочка

Вариантами индивидуальной изменчивости являются удлинение или укорочение пищевода, недоразвитие его стенки, наличие выростов (дивертикулов) его стенки, крайне редко - его отсутствие или удвоение, наличие свищей между пищеводом, трахеей и бронхами.

Иннервация пищевода: ветви блуждающих нервов, симпатические ветви из грудного аортального сплетения.

Кровоснабжение: пищеводные ветви из нижней щитовидной артерии, грудной части аорты, из левой желудочной артерии. *Венозная кровь* оттекает в нижнюю щитовидную, в непарную и полунепарную вены, в левую желудочную вену.

Лимфатические сосуды направляются к глубоким латеральным лимфатическим узлам шеи, к предпозвоночным, задним средостенным, к левым желудочным лимфатическим узлам. Часть лимфатических сосудов минует лимфатические узлы и непосредственно впадает в грудной проток.

ЖЕЛУДОК

Желудок *(gaster)* представляет собой расширение пищеварительного тракта, находящееся между пищеводом и двенадцатиперстной кишкой. В желудке пищевые массы перемешивается с желудочным соком и перевариваются (на них действует желудочный сок, содержащий пепсин, липазу, соляную кислоту, слизь). В желудке происходит всасывание сахара, спирта, воды, солей. В слизистой оболочке желудка синтезируется антианемический фактор (фактор Кас-ла), связывающий витамин B_{12} и обеспечивающий его всасывание кишечной стенкой.

Желудок имеет переднюю и заднюю стенки. *Передняя стенка (paries anterior)* желудка ориентирована кпереди и чуть кверху. *Задняя стенка (paries posterior)* желудка обращена кзади и книзу. Передняя стенка чуть более выпуклая, чем задняя стенка (рис. 215). Место впадения пищевода в желудок называется *кар-диальным отверстием (ostium cardiacum).* Возле кардиального отверстия находится *кардиальная часть, или кардия (pars cardiaca, seu*

cardia) желудка. Слева от кардии желудок расширяется, образуя *дно (свод) желудка (fundus gastrici, seu fornix gastrici)*. Дно желудка книзу и вправо продолжается в *тело желудка (corpus gastrici),* внутри которого находится *канал желудка (canalis gastricus).* Левый выпуклый край желудка, направленный вниз, называют *большой кривизной желудка (curvatura major),* правый вогнутый край - *малой кривизной (curvatura minor) желудка.* Суженный правый отдел желудка называют *пилорической (при-вратниковой) частью (pars pylorica),* у которой выделяют широкую часть - *при-вратниковую пещеру (antrum pyloricum),* и суженную часть - *канал привратника (canalis pyloricus),* переходящий в двенадцатиперстную кишку. Границей между *привратником (pylorus)* и двенадцатиперстной кишкой на поверхности органа служит круговая борозда, соответствующая *отверстию привратника (ostium pyloricum)* и кольцевой мышце - *сфинктеру привратника (m. sphincter piloricus)* . На малой кривизне желудка на границе тела и привратниковой части имеется неглубокая *угловая вырезка (incisura angularis).* На большой кривизне располагается *кардиальная вырезка (incisura cardialis),* отделяющая кардиальную часть от дна желудка.

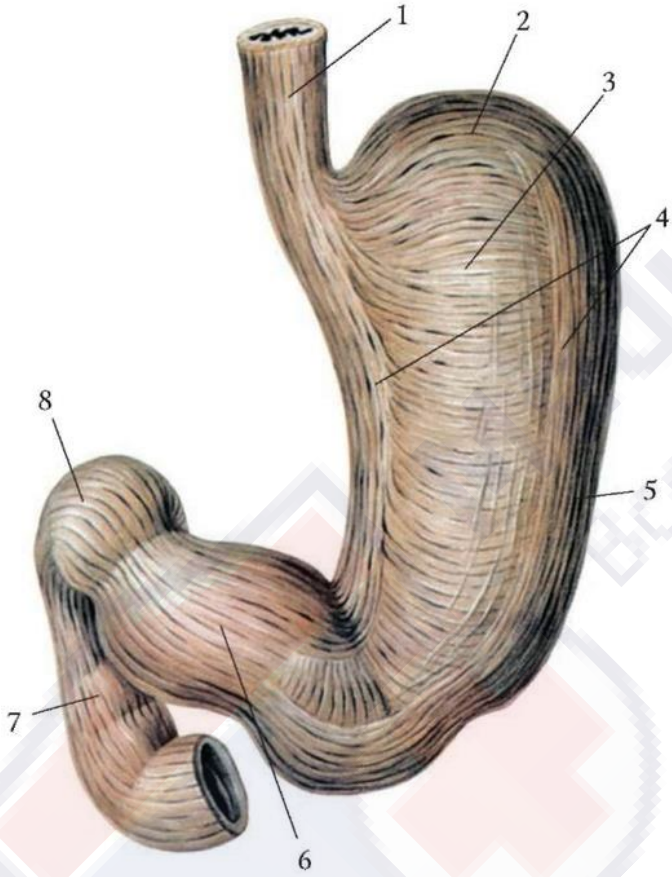

Рис. 215. Желудок [вид спереди; наружная оболочка (брюшина и адвентиция) удалена]: 1 - мышечная оболочка пищевода; 2 - дно желудка; 3 - круговой слой; 4 - продольный слой; 5 - большая кривизна желудка; 6 - привратниковая часть желудка; 7 - нисходящая часть двенадцатиперстной кишки; 8 - привратниковый канал

Передняя стенка желудка (при наиболее частой крючковидной форме) в области кардиальной части дна и тела соприкасается с диафрагмой, в области малой кривизны - с висцеральной поверхностью левой доли печени. Небольшой треугольный участок тела желудка непосредственно соприкасается с передней брюшной стенкой (рис. 216). Позади желудка находится узкое щелевидное пространство брюшинной полости (сальниковая сумка). За желудком в забрю-шинном клетчаточном пространстве находятся верхний полюс левой почки,

надпочечник и поджелудочная железа. Задняя поверхность желудка в области большой кривизны прилежит к поперечной ободочной кишке и ее брыжейке, дно желудка - к селезенке. Вдоль всей большой кривизны желудка между листками желудочно-ободочной связки проходят на встречу друг другу анастомозиру-ющие правая и левая желудочно-сальниковые артерии. По малой кривизне желудка идет левая желудочная артерия (в области кардии).

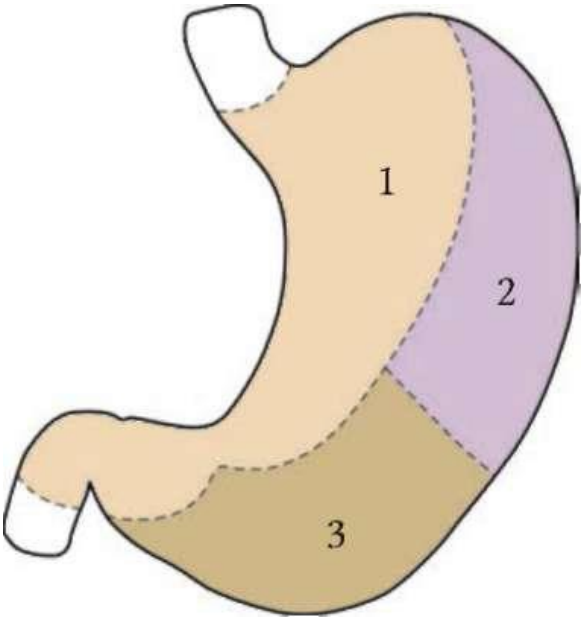

Рис. 216. Поля соприкосновения передней стенки желудка с соседними органами (вид спереди): 1 - с печенью; 2 - с диафрагмой; 3 - с передней брюшной стенкой

Размеры и положение желудка изменяются в зависимости от количества содержащейся в нем пищи, положения тела и типа телосложения человека (рис. 217). Желудок может иметь форму рога, чулка, крючка, возможны и переходные формы. Длинная ось желудка направлена слева направо, сзади наперед, ориентирована почти во фронтальной плоскости. При отсутствии в желудке пищи он уплощен; при снижении мышечного тонуса желудок растягивается. Длина желудка у взрослого человека - 18-20 см, ширина - 7-8 см (при отсутствии в желудке пищи). При умеренном наполнении пищей длина желудка равна 24-26 см, ширина - 10-12 см. Емкость желудка у взрослого человека варьирует - 1,5-4 л.

Желудок находится в верхней части брюшной полости. При умеренном наполнении три четверти желудка расположены в левой подреберной области, одна четверть - в надчревье. Переход пищевода в желудок соответствует прикреплению к грудине хрящей левых VI-VII ребер, переход в двенадцатиперстную кишку - на уровне, расположенном на расстоянии 2,0-2,5 см правее передней срединной линии (уровень хряща VIII ребра). У тучных людей часто определяется опущение желудка, его границы смещаются вниз (гастроптоз), что обычно сочетается с опущением и других соседних органов (например, тонкой кишки).
Положение желудка фиксируют связки, представляющие собой складки брюшины. *Печеночно-желудочная связка (lig. hepatogastricum)* начинается у ворот печени и направляется к малой кривизне желудка. *Желудочно-ободочная связка (lig. gastrocolicum)* связывает большую кривизну желудка с поперечной ободочной кишкой на протяжении от привратника до нижнего полюса селезенки. *Желудочно-селезеночная связка (lig. gastrolienale)* проходит от начала большой кривизны и левой части дна желудка к воротам селезенки. *Желудочно-диафрагмальная связка (lig. gastrophrenicum)* представляет собой переход париетальной брюшины с диафрагмы на переднюю поверхность дна и кардии желудка. *Желудочно-поджелудочная связка (lig.*

gastropancreaticum) образуется при переходе брюшины с верхнего края поджелудочной железы на заднюю стенку тела, кардии и дна желудка.

Стенки желудка образованы слизистой оболочкой, подслизистой основой, мышечной и серозной оболочками (рис. 218). Вдоль малой кривизны желудка от кардиального к привратниковому отверстию идут 4-5 продольных складок, облегчающих продвижение пищевой массы. У дна и тела желудка имеются поперечные, продольные и косые складки слизистой оболочки, чьи расположение и размеры постоянно изменяются при различных физиологических состояниях органа. При переходе привратникового канала в двенадцатиперстную кишку слизистая оболочка образует круговую складку - заслонку привратника. На поверхности слизистой оболочки находятся *желудочные поля (areae gastricae)*. Они имеют полигональную форму, варьируют в размерах от 1 до 6 мм. Каждое поле отделено от соседнего бороздкой. На поверхности желудочных полей имеются многочисленные *желудочные ямочки (foveolae gastricae),* в которые открываются выводные протоки *желез желудка (glandulae gastricae).* Слизистая оболочка покрыта однослойным цилиндрическим эпителием. В собственной пластинке слизистой оболочки наряду с сосудами, нервами, лимфоидными узелками, различными клетками (клетками лимфоидного ряда, гладкими миоцитами и др.) находятся железы желудка. Различают *собственные (фундальные), пилорические* и *кардиальные железы* желудка, отличающиеся по строению и расположению. Общее количество желез желудка равно 35 млн. *Мышечная пластинка слизистой оболочки (lamina muscularius mucosae)* образована тремя слоями гладких миоцитов. Внутренний и наружный слои миоцитов ориентированы циркулярно, средний - продольно. *Подслизистая основа* развита, содержит большое количество эластических волокон, сосудов и нервов, лимфоидных узелков и различных клеточных элементов, крупные сосудистые (венозные) сплетения. У мышечной оболочки желудка выделяют три слоя: наружный - продольный, средний - циркулярный, внутренний слой - косой. Снаружи желудок покрыт серозной оболочкой. *Серозная оболочка* отделена от мышечной оболочки подсерозной основой.

Источник KingMed.info

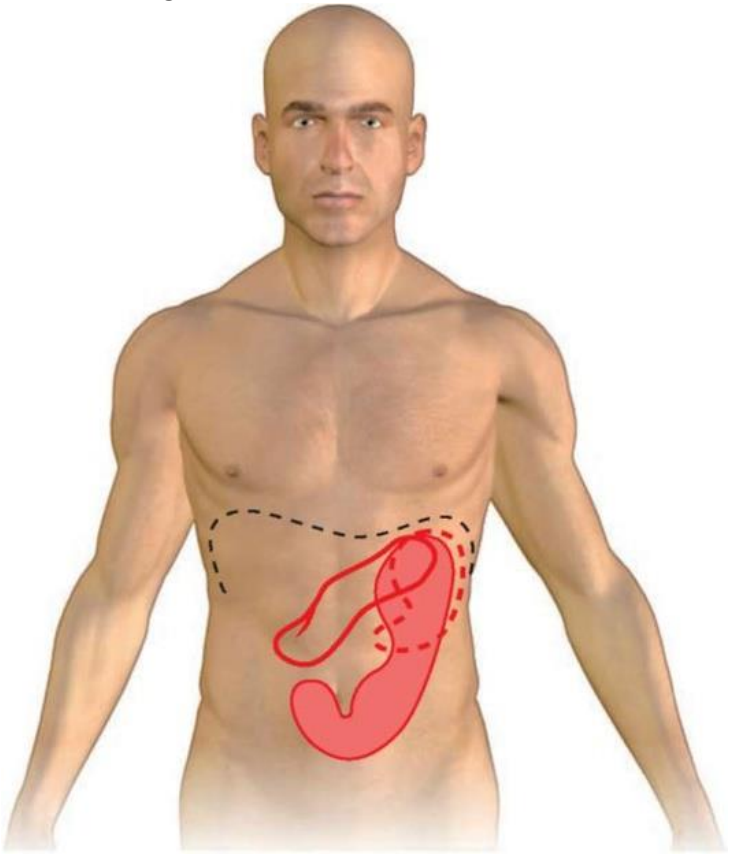

Рис. 217. Проекция желудка на переднюю брюшную стенку при различных положениях тела. Пунктиром обозначены контуры желудка и диафрагмы при вертикальном положении тела, непрерывной линией - желудок при положении тела на правом боку, розовым цветом - желудок при положении тела на левом боку

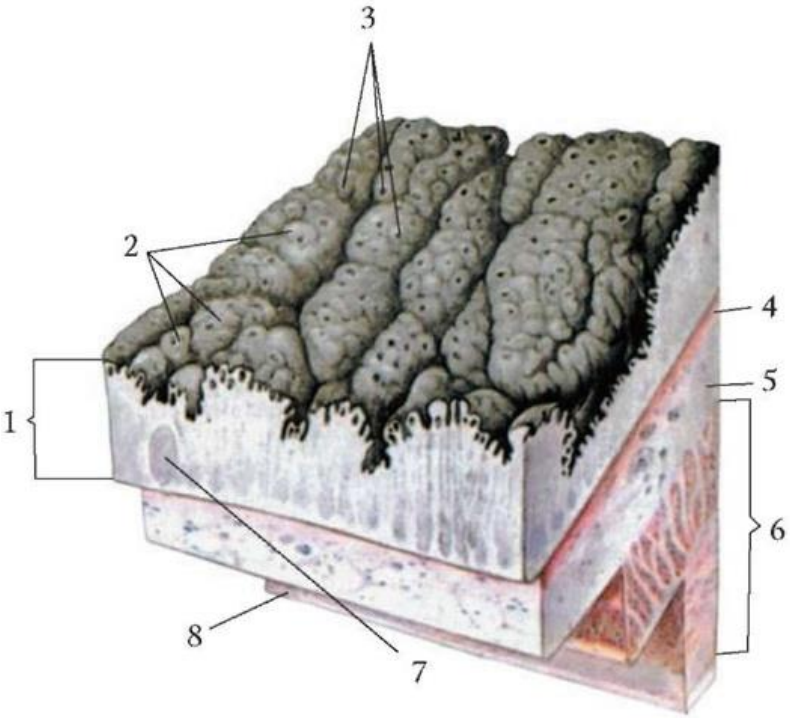

Рис. 218. Строение стенки желудка: 1 - слизистая оболочка; 2 - желудочные поля; 3 - желудочные ямочки; 4 - мышечная пластинка слизистой оболочки; 5 - подслизистая основа; 6 - мышечная оболочка; 7 - одиночный лимфоидный узелок; 8 - серозная оболочка

Источник KingMed.info
Известны варианты и аномалии строения желудка. Желудок очень редко отсутствует или удваивается. Возможны перетяжки просвета желудка, они чаще располагаются возле привратника. Варьируют толщина мышечной оболочки желудка, количество и область расположения (протяженность) желудочных желез.

Иннервация желудка: желудочное сплетение, образованное ветвями блуждающих нервов и симпатическими нервными волокнами из чревного сплетения.

Кровоснабжение желудка: левая желудочная артерия (из чревного ствола), правая желудочная артерия (из собственной печеночной артерии), правая желудочно-сальниковая артерия (из желудочно-двенадцатиперстной артерии), левая желудочно-сальниковая артерия и короткие желудочные артерии (из селезеночной артерии). Желудочные и желудочно-сальниковые артерии анасто-мозируют, образуя вокруг желудка артериальное кольцо. Венозная кровь от желудка оттекает в левую и правую желудочные, левую и правую желудочно-сальниковые вены (притоки воротной вены печени).

Лимфатические сосуды желудка впадают в правые и левые желудочные, правые и левые желудочно-сальниковые, пилорические лимфатические узлы.

Вопросы для повторения и самоконтроля

1. Назовите части глотки.

2. Назовите мышцы глотки, места их начала, прикрепления и функцию каждой мышцы.

3. Опишите анатомию пищевода.

4. Какие варианты строения и аномалии развития пищевода вы знаете?

5. Назовите части желудка и органы, с которыми он соприкасается.

6. Назовите связки желудка.

7. На какие группы подразделяют желудочные железы?

КИШЕЧНИК

Кишечник состоит из тонкой и толстой кишки. Тонкая кишка состоит из двенадцатиперстной, тощей и подвздошной кишок, толстая - из слепой кишки с аппендиксом, восходящей, поперечной, нисходящей, сигмовидной ободочных кишок и прямой кишки с анальным каналом (рис. 219). Длина тонкой кишки относится к длине толстой, как 1:4.

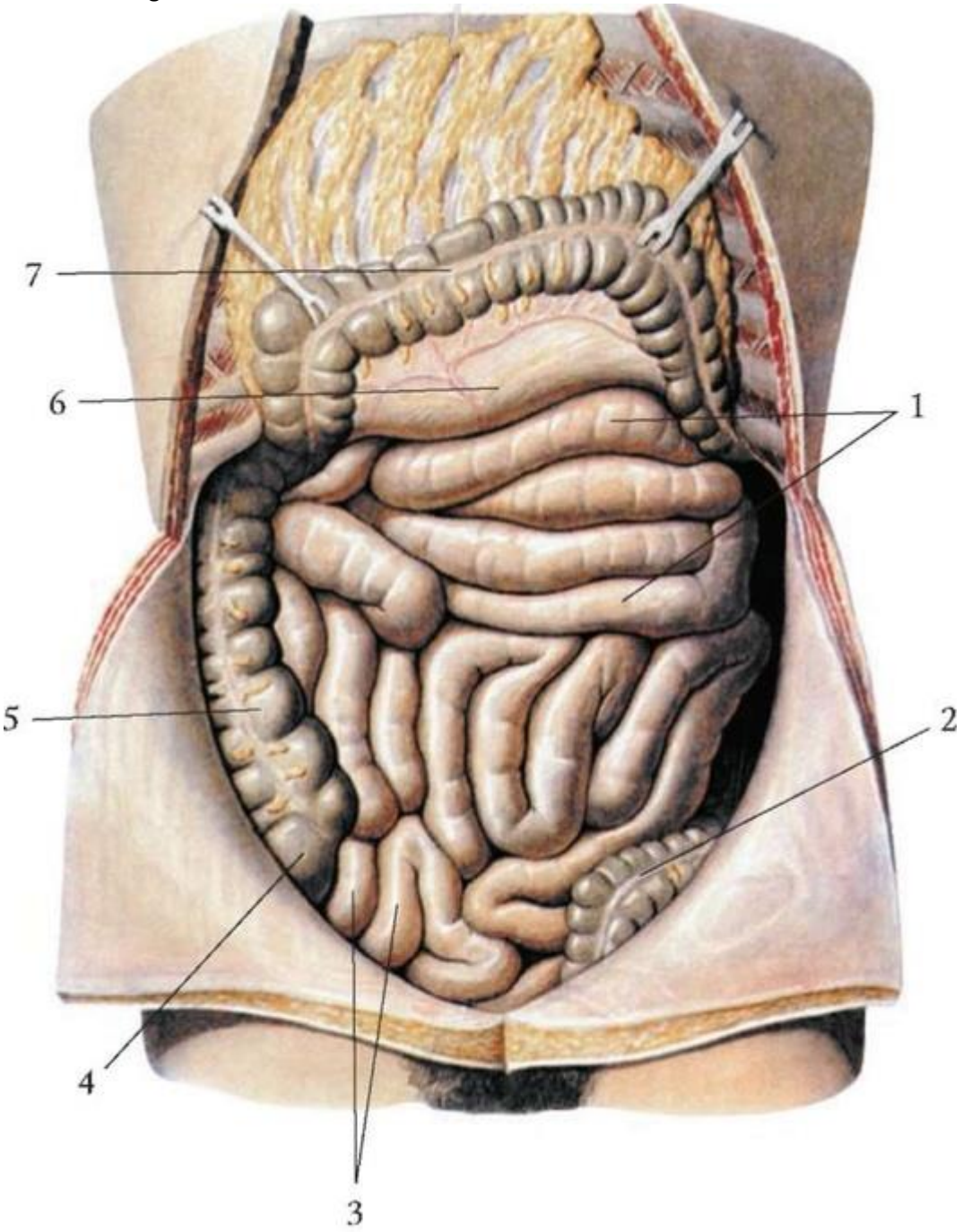

Рис. 219. Положение тонкой и толстой кишок в брюшной полости (вид спереди; передняя стенка живота разрезана и отвернута в стороны): 1 - тощая кишка; 2 - сигмовидная ободочная кишка; 3 - подвздошная кишка; 4 - слепая кишка; 5 - восходящая ободочная кишка; 6 - брыжейка поперечной ободочной кишки; 7 - поперечная ободочная кишка

ТОНКАЯ КИШКА

Тонкая кишка *(intestinum tenue)* - отдел пищеварительного тракта, расположенный между желудком и толстой кишкой. У тонкой кишки выделяют короткий начальный отдел - двенадцатиперстную кишку, затем тощую и подвздошную кишки. В тонкой кишке пищевые массы (пищевая кашица), обработанные слюной и желудочным соком, подвергаются действию кишечного и поджелудочного соков и желчи. Происходят перемешивание и окончательное переваривание пищи и всасывание продуктов ее расщепления. Остатки пищи продвигаются в сторону толстой кишки. Тонкая кишка начинается на уровне границы тел XII грудного и I

поясничного позвонков, заканчивается - в правой подвздошной ямке, впадая в толстую (слепую) кишку. Длина тонкой кишки у взрослого человека составляет 5-6 м. Длина двенадцатиперстной кишки равняется 25-30 см. Почти 2/5 длины тонкой кишки занимает тощая и несколько больше - подвздошная кишка. Диаметр тонкой кишки составляет 3-5 см, он уменьшается в направлении к толстой кишке.

Стенка тонкой кишки состоит из слизистой оболочки, подслизистой основы, мышечной и наружной оболочек (рис. 220). Слизистая оболочка и подсли-зистая основа тонкой кишки образуют круговые складки *(plicae circulares)* , или складки Керкринга. Общее количество круговых складок достигает 600-700, высота одной складки - около 8 мм.

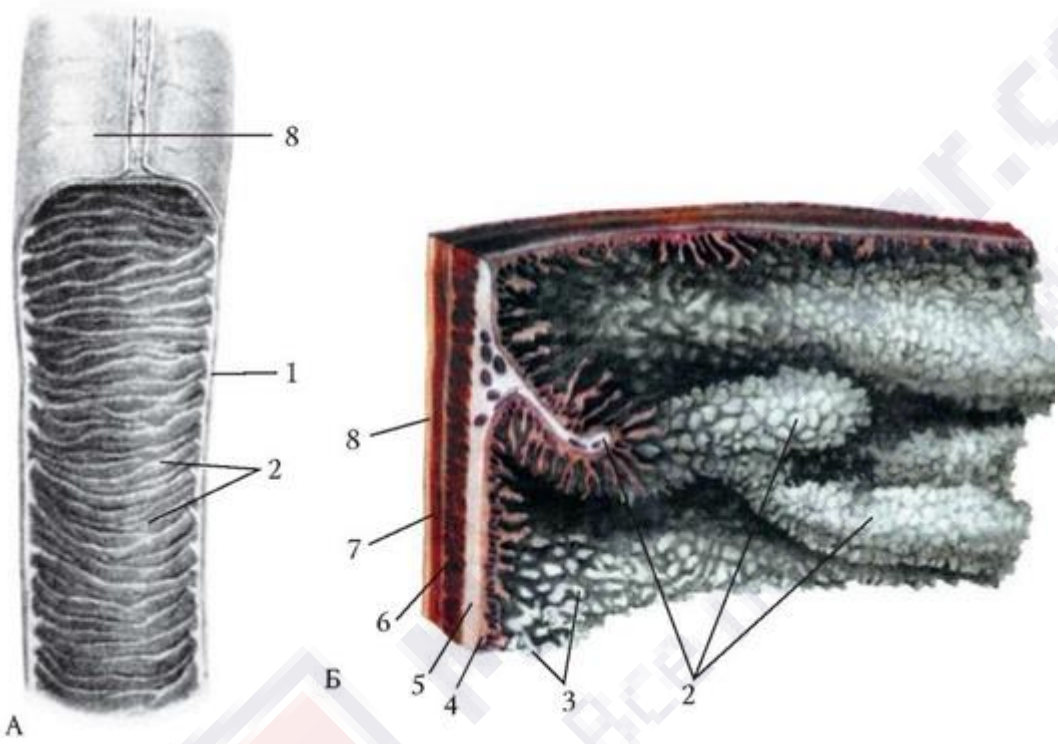

Рис. 220. Строение стенки тонкой кишки и рельеф ее слизистой оболочки: А - участок кишки, вскрытый продольно; Б - поверхность слизистой оболочки и слои стенки кишки; 1 - стенка кишки; 2 - круговые складки; 3 - кишечные ворсинки; 4 - слизистая оболочка; 5 - подслизистая основа; 6 - круговой слой мышечной оболочки; 7 - продольный слой слизистой оболочки; 8 - серозная оболочка

Слизистая оболочка тонкой кишки имеет многочисленные выросты - *ворсинки* (4-5 млн). Размеры ворсинок уменьшаются в сторону толстой кишки. Ворсинки образованы рыхлой соединительной тканью, покрытой эпителием. В центре ворсинки находится лимфатический капилляр *(млечный синус),* вокруг него располагаются кровеносные сосуды (капилляры) (рис. 221). Слизистая оболочка выстлана однослойным высоким цилиндрическим эпителием, находящимся на базальной мембране. Между ворсинками на поверхность эпителия тонкой кишки открываются многочисленные (около 150 млн) кишечные железы, или крипты Либеркюна, расположенные в собственной пластинке слизистой оболочки. В слизистой оболочке на всем протяжении имеются лимфоидные образования. У брыжеечной части тонкой кишки, особенно у подвздошной, имеются 40-80 **групповых лимфоидных узелков** (пейеровых бляшек), относящихся к органам иммунной системы. *Слизистую оболочку* и *подслизистую основу* стенки тонкой кишки разделяет *мышечная пластинка слизистой оболочки. Подслизистая*

Источник KingMed.info
основа тонкой кишки образована рыхлой волокнистой соединительной тканью, где находятся кровеносные и лимфатические сосуды, нервы, различные клеточные элементы. В подслизистой основе двенадцатиперстной кишки, преимущественно у верхней ее части, залегают секреторные отделы *дуоденальных* (бруннеровых) *желез,* образующих слизистый секрет. Мышечная оболочка тонкой кишки состоит из двух слоев. Внутренний циркулярный слой толще наружного продольного слоя. Между мышечными слоями в рыхлой соединительной ткани расположены нервное межмышечное сплетение и сосуды. Серозная оболочка расположена на подсерозной основе. Серозная основа покрывает тонкую кишку со всех сторон (кроме двенадцатиперстной кишки). Двенадцатиперстная кишка покрыта серозной оболочкой лишь частично (спереди), а в остальных частях - адвентицией.

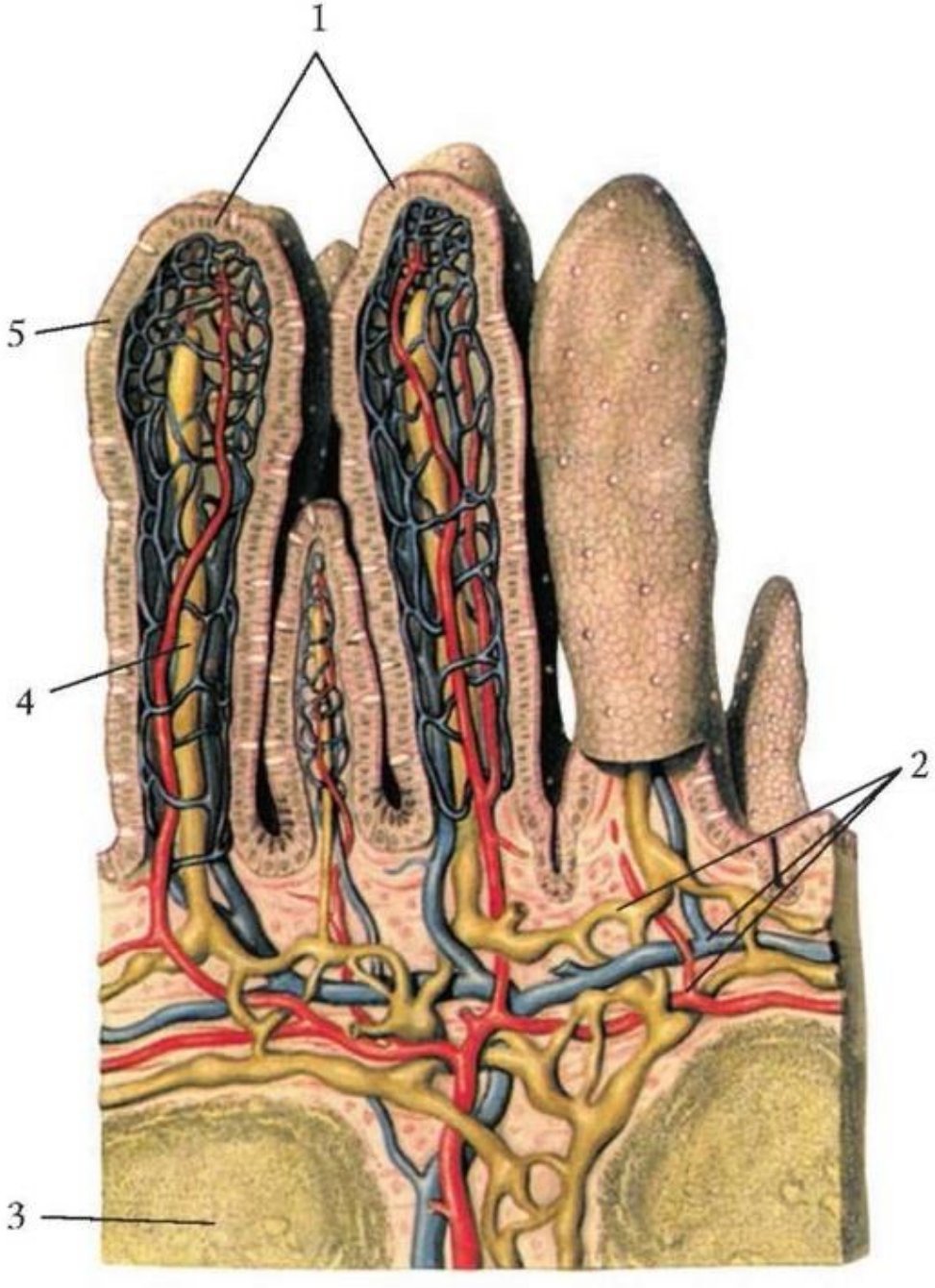

Рис. 221. Строение ворсинок тонкой кишки. Схема: 1 - ворсинки; 2 - сеть лимфатических и кровеносных сосудов слизистой оболочки; 3 - одиночный лимфоидный узелок; 4 - центральный лимфатический (млечный) капилляр; 5 - эпителий

Источник KingMed.info

ДВЕНАДЦАТИПЕРСТНАЯ КИШКА

Двенадцатиперстная кишка *(duodenum)* является начальным отделом тонкой кишки, расположена на задней стенке брюшной полости, начинается от привратника желудка, заканчивается двенадцатиперстно-тощекишечным изгибом (рис. 222). Верхний уровень двенадцатиперстной кишки соответствует верхнему краю I поясничного позвонка, нижний - IV поясничному позвонку. У двенадцатиперстной кишки различают верхнюю, нисходящую, горизонтальную и восходящую части. **Верхняя часть** *(pars superior)* - наиболее короткая (3-6 см) и широкая (до 4 см), направляется от привратника вправо и кзади и образует **верхний изгиб двенадцатиперстной кишки** *(flexura duodeni superior)*. Наиболее широкий начальный отдел верхней части называют *ампулой, или луковицей (ampulla, seu bulbus)*, двенадцатиперстной кишки.

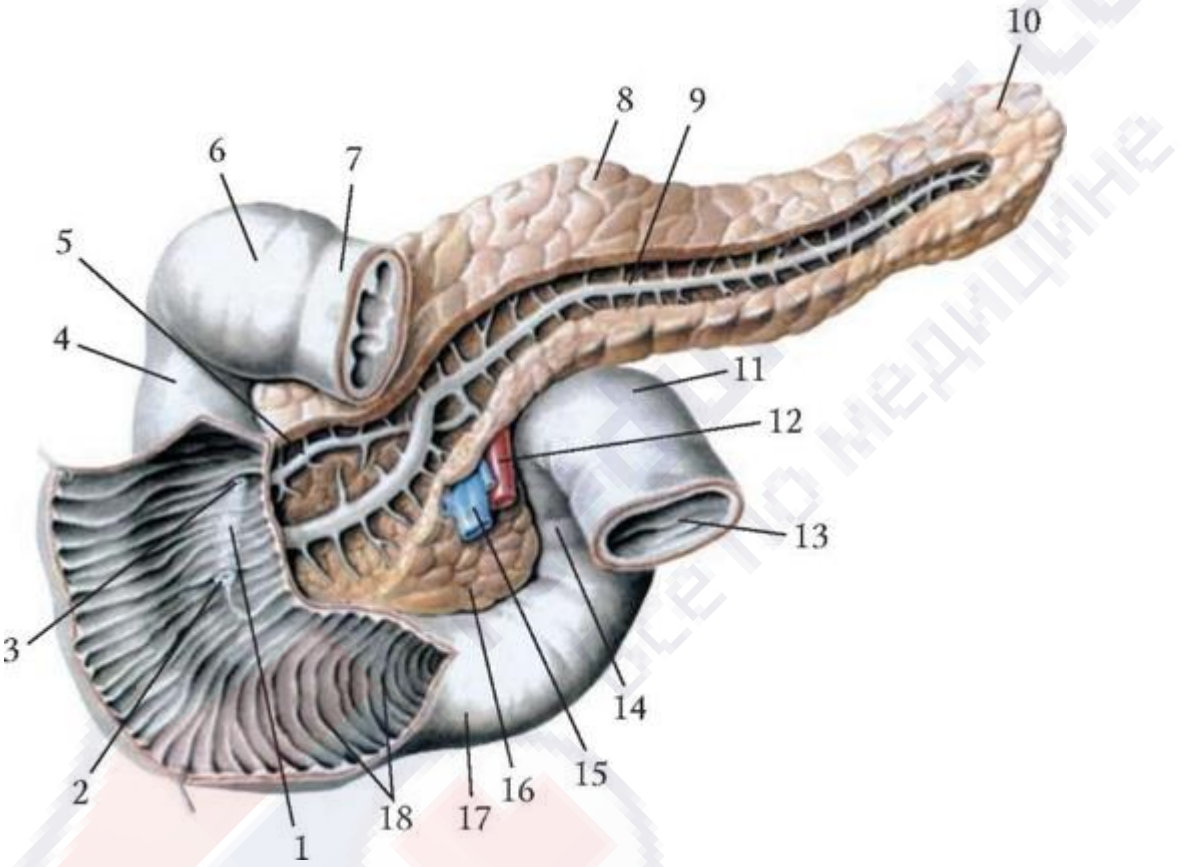

Рис. 222. Двенадцатиперстная кишка и ее взаимоотношение с поджелудочной железой. Передняя стенка двенадцатиперстной кишки и поджелудочная железа вскрыты (вид спереди): 1 - продольная складка двенадцатиперстной кишки; 2 - большой сосочек двенадцатиперстной кишки; 3 - малый сосочек двенадцатиперстной кишки; 4 - нисходящая часть двенадцатиперстной кишки; 5 - добавочный проток поджелудочной железы; 6 - верхняя часть двенадцатиперстной кишки; 7 - сфинктер привратника; 8 - тело поджелудочной железы; 9 - проток поджелудочной железы; 10 - хвост поджелудочной железы; 11 - двенадцатиперстно-тощекишечный изгиб; 12 - верхняя брыжеечнаяартерия; 13 - тощая кишка; 14 - восходящая часть двенадцатиперстной кишки; 15 - верхняя брыжеечная вена; 16 - крючковидный отросток поджелудочной железы; 17 - горизонтальная (нижняя) часть поджелудочной железы; 18 - круговые (циркулярные) складки двенадцатиперстной кишки

Сверху верхняя часть граничит с задней поверхностью квадратной доли печени, затем перекрещивает правую часть собственной печеночной артерии и общий печеночный проток.

Внизу верхняя часть двенадцатиперстной кишки контактирует с верхней частью головки поджелудочной железы, а также с поперечной ободочной кишкой. Сзади от верхней части, в толще печеночно-двенадцатиперстной связки, находится общий желчный проток (справа), собственная печеночная артерия (слева), воротная вена печени (сзади и между ними).
Нисходящая часть *(pars descendens),* длиной 10-12 см, начинается от верхнего изгиба двенадцатиперстной кишки на уровне I поясничного позвонка, опускается вниз вдоль правого края позвоночника. Нисходящая часть малоподвижна, заканчивается на уровне III поясничного позвонка резким поворотом влево, образуя **нижний изгиб двенадцатиперстной кишки** *(flexura duodeni inferior).* Позади изгиба располагаются ворота правой почки, верхняя часть мочеточника. Медиально задняя поверхность нисходящей части граничит с нижней полой веной, а в области перехода верхней поверхности в нисходящую часть кишки - с правым надпочечником. Спереди нисходящая часть покрыта брюшиной, перекрещивается с корнем брыжейки поперечной ободочной кишки, слева она граничит с головкой поджелудочной железы и тесно срастается с ее капсулой. Между нисходящей частью и головкой поджелудочной железы находятся конечная часть общего желчного протока и анастомозирующие друг с другом верхняя и нижняя поджелудочно-двенадцатиперстные артерии.

Горизонтальная часть *(pars horizontalis), или* **нижняя часть** *(pars inferior),* двенадцатиперстной кишки длиной от 2 до 6 см (длина зависит от формы кишки), начинается от нижнего изгиба двенадцатиперстной кишки, идет горизонтально влево на уровне III поясничного позвонка. Затем кишка поворачивает кверху и переходит в **восходящую часть** *(pars ascendens)* двенадцатиперстной кишки на уровне пересечения с верхними брыжеечными артерией и веной. Позади горизонтальной части располагаются нижняя полая вена (справа) и аорта (слева). Передняя поверхность горизонтальной части покрыта брюшиной, к ней прилежат петли тонкой кишки. Восходящая часть двенадцатиперстной кишки имеет длину 6-10 см. Она заканчивается у верхнего края тела II поясничного позвонка резким изгибом кишки вниз, вперед и влево **(двенадцатиперстно-тощекишечный изгиб,** *flexura duodenojejunalis).* Двенадцатиперстно-тощекишечный изгиб фиксирован к диафрагме *мышцей* и *связкой,* подвешивающими двенадцатиперстную кишку (*m. suspensorium duodeni, lig. suspensorium duodeni)*, или мышца и связка Трейца. Позади восходящей части двенадцатиперстной кишки идет аорта, а спереди - париетальная брюшина.
На медиальной стенке нисходящей части расположена *продольная складка двенадцатиперстной кишки (plica longitudinales duodeni).* В нижнем отделе продольной складки двенадцатиперстной кишки в виде небольшого возвышения имеется *большой сосочек двенадцатиперстной кишки (papilla duodeni major),* или фатеров сосочек, где общим отверстием открываются общий желчный проток и проток поджелудочной железы. Сверху от большого сосочка двенадцатиперстной кишки на продольной складке имеется *малый сосочек двенадцатиперстной кишки (papilla duodeni minor)*, где открывается добавочный проток поджелудочной железы.

ТОЩАЯ И ПОДВЗДОШНАЯ КИШКИ

Тощая *(jejunum)* и **подвздошная** *(ileum)* **кишки** составляют **брыжеечную часть тонкой кишки,** наиболее подвижную часть пищеварительного тракта. Диаметр тощей кишки равен 4-5 см, подвздошной - 2,5-3,0 см. Брыжеечная часть тонкой кишки располагается в пупочной области. Брыжеечная часть тонкой кишки образует 14-16 петель, часть которых располагается в полости малого таза (см. рис. 193). Петли тощей кишки в основном находятся в левой верхней, а подвздошной кишки - в правой нижней части брюшной полости. Часть петель тонкой кишки залегает более поверхностно, другая часть - глубже. Строгая анатомическая граница между

тощей и подвздошной кишкой отсутствует. Впереди от брыжеечной части тонкой кишки находится большой сальник, сзади - париетальная брюшина, выстилающая правый и левый брыжеечные синусы. С боков петли тонкой кишки ограничивают различные отделы толстой кишки. Снизу и слева петли тонкой кишки соприкасаются с сигмовидной кишкой, а в полости малого таза они прилегают к мочевому пузырю, прямой кишке, у женщин - к матке и ее придаткам. Тощая и подвздошная кишки соединены с задней стенкой брюшной полости брыжейкой. Корень брыжейки заканчивается в правой подвздошной ямке.
Вариабельны форма и взаимоотношения с соседними органами двенадцатиперстной кишки. Достаточно часто выявляются неполная или полная кольцеобразная двенадцатиперстная кишка. Иногда горизонтальная часть кишки отсутствует и нисходящая часть непосредственно продолжается в верхнюю. Возможно отсутствие нисходящей части двенадцатиперстной кишки, когда верхняя часть переходит непосредственно в горизонтальную часть. Изредка наблюдается отсутствие тонкой кишки (чаще одного из ее отделов). Диаметр и длина тонкой кишки часто варьируют. Возможно удлинение или укорочение кишки. Иногда встречается атрезия различных участков кишки, наличие поперечных перетяжек, дивертикулов. Возможно появление меккелева дивертикула - тонкого выроста стенки тонкой кишки. Иногда в брыжейке тонкой кишки имеются мышечные пучки, идущие от передней поверхности позвоночника. Изредка наблюдается общая брыжейка подвздошной и слепой кишки.

Иннервация тонкой кишки: двенадцатиперстная кишка получает нервные волокна от блуждающих нервов и из желудочного, печеночного и верхнего брыжеечного сплетений. Тощая и подвздошная кишки иннервируются волокнами блуждающих нервов и из верхнего брыжеечного сплетения.

Кровоснабжение: двенадцатиперстная кишка - передняя и задняя верхние поджелудочно-двенадцатиперстные артерии (из желудочно-двенадцатиперстной артерии), нижняя поджелудочно-двенадцатиперстная артерия (из верхней брыжеечной артерии). Тощая и подвздошная кишки получают тощекишечные и подвздошно-кишечные артерии (из верхней брыжеечной артерии). *Венозная кровь* от тонкой кишки по одноименным венам оттекает в воротную вену печени.

Лимфатические сосуды от двенадцатиперстной кишки направляются к поджелудочно-двенадцатиперстным, верхним брыжеечным, чревным, поясничным лимфатическим узлам; от тощей и подвздошной кишки - к брыжеечным и под-вздошно-ободочнокишечным узлам (от конечной части подвздошной кишки).

ТОЛСТАЯ КИШКА

Толстая кишка *(intestinum crassum)* следует за тонкой кишкой. У толстой кишки выделяют слепую, ободочную и прямую кишки. Ободочную кишку образуют восходящая, поперечная, нисходящая и сигмовидная ободочные кишки (рис. 223). Из просвета толстой кишки всасываются вода и витамины, в ней образовываются, а затем выводятся каловые массы - непереваренные остатки пищи. Длина толстой кишки - около 150 см. Диаметр толстой кишки в среднем - 5-8 см, он уменьшается в направлении от слепой к прямой кишке.

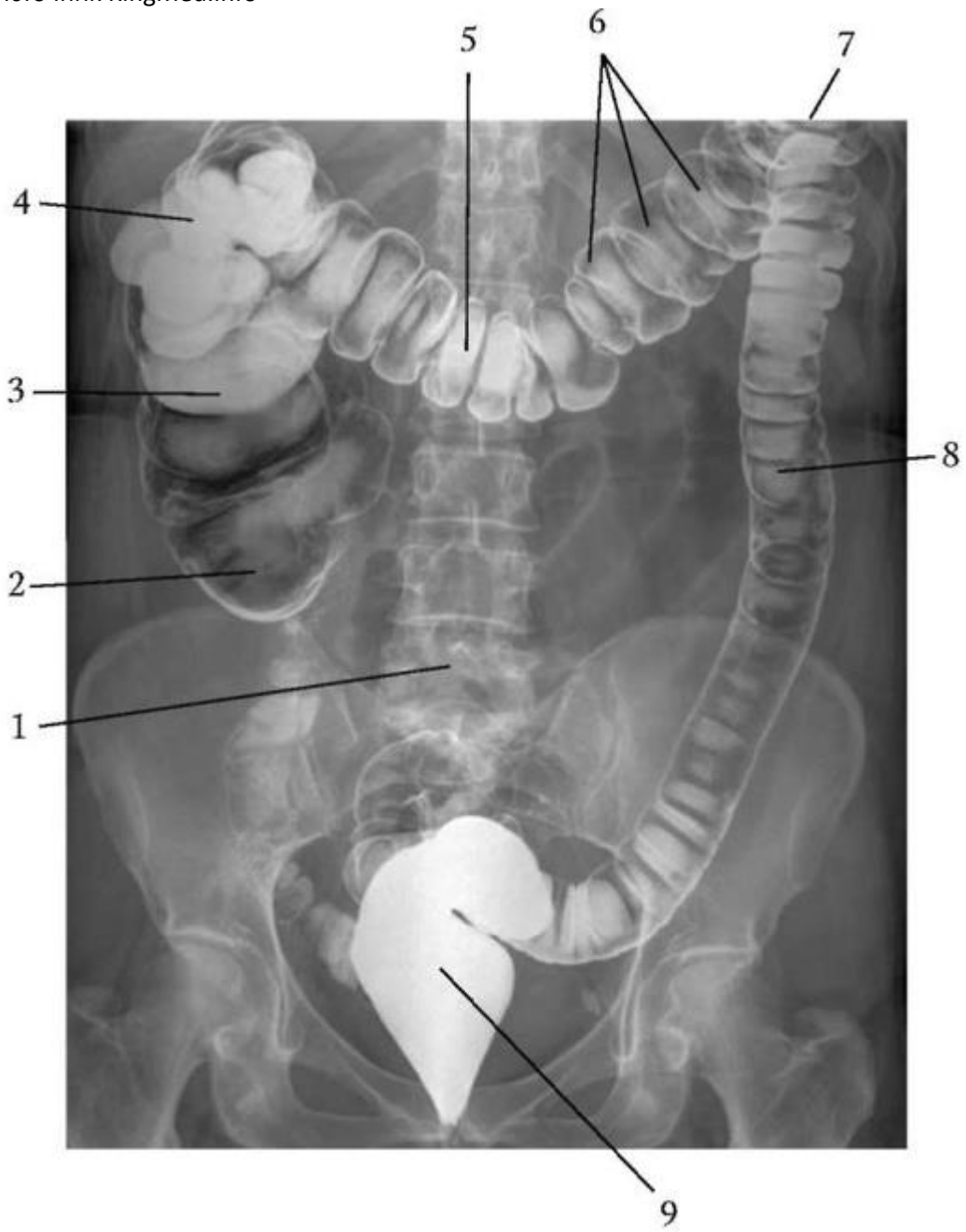

Рис. 223. Расположение отделов толстой кишки в брюшной полости (рентгенограмма; вид спереди): 1 - позвоночный столб; 2 - слепая кишка; 3 - восходящая ободочная кишка; 4 - правый изгиб ободочной кишки; 5 - поперечная ободочная кишка; 6 - гаустры ободочной кишки; 7 - левый изгиб ободочной кишки; 8 - нисходящая ободочная кишка; 9 - прямая кишка

Слепая и ободочная кишки имеют внешние особенности, позволяющие отличить их от тонкой кишки (рис. 224). Для толстой кишки характерен серо-голубоватый оттенок, тонкая кишка обычно розовая. Толстая кишка отличается от тонкой кишки большим диаметром, но меньшей длиной. У слепой и ободочной кишки имеются три мышечные ленты, шириной 3-6 мм каждая. Различают **свободную, брыжеечную** и **сальниковую ленты** *(taenia libera, taenia mesocolica, taenia omentalis),* образующиеся вследствие неравномерности распределения продольного мышечного слоя по периметру толстой кишки (в области лент он утолщается). Свободная лента располагается на передней стенке слепой, восходящей ободочной и нисходящей ободочной кишок, брыжеечная лента находится в местах прикрепления брыжейки поперечной ободочной кишки, сальниковая лента - по линии прикрепления к поперечной ободочной кишке большого

сальника и на продолжении этой линии на другие части кишки. Вдоль толстой кишки по ходу свободной и сальниковой лент располагаются *сальниковые отростки (appendices omentales, s. appendices adiposae coli)* - скопления жировой ткани, снаружи покрытые серозной оболочкой. На протяжении толстой кишки вследствие меньшей длины мышечных лент, по сравнению с соседними участками органа его стенок, образуются выпячивания, называемые *гаустрами ободочной кишки (haustra coli)*.

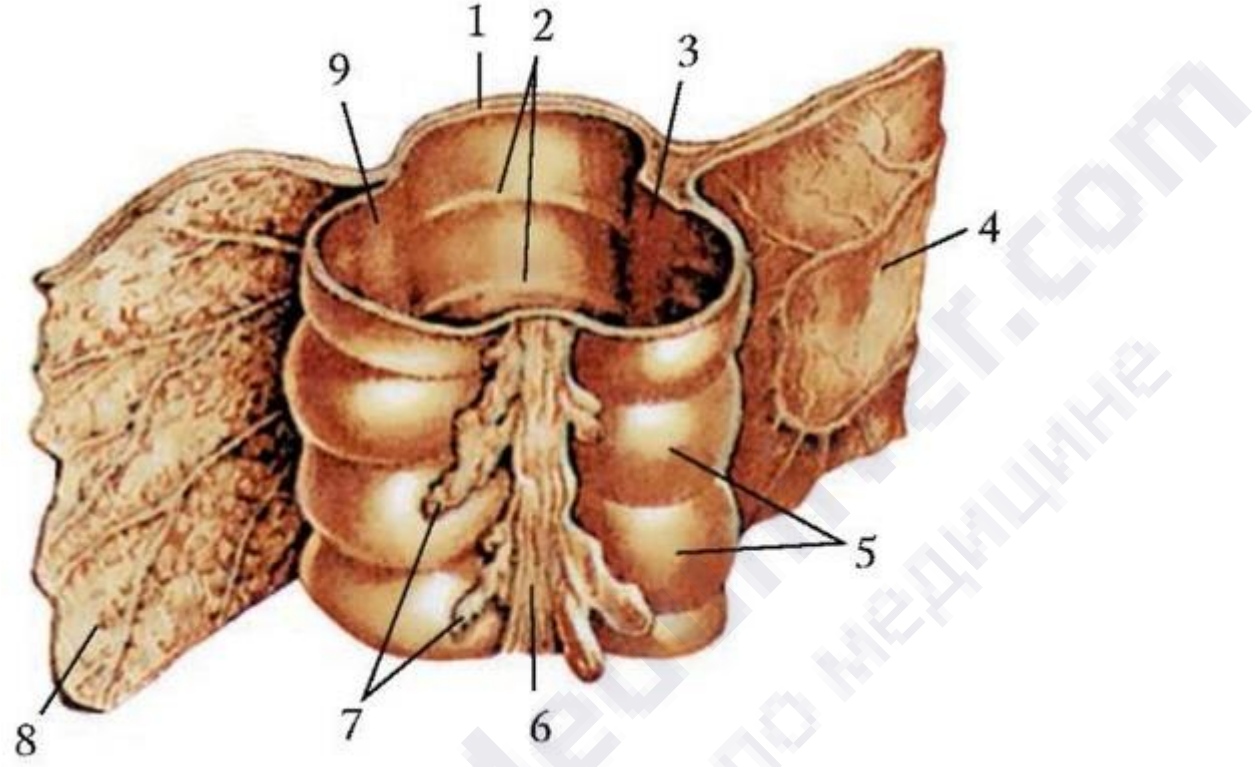

Рис. 224. Строение толстой (ободочной) кишки (фрагмент): 1 - стенка ободочной кишки; 2 - полулунные складки кишки; 3 - брыжеечная лента; 4 - брыжейка поперечной ободочной кишки; 5 - гаустры ободочной кишки; 6 - свободная лента; 7 - сальниковые отростки; 8 - большой сальник; 9 - сальниковая лента

СЛЕПАЯ КИШКА

Слепая кишка *(caecum)* является начальной частью толстой кишки, в нее впадает подвздошная кишка. Слепая кишка имеет мешковидную форму, свободный, обращенный вниз купол (рис. 225). Задней поверхностью слепая кишка лежит на подвздошной и большой поясничной мышцах. Спереди слепая кишка прикрыта большим сальником. Существуют значительные индивидуальные вариации в отношении слепой кишки к брюшине. Чаще начальная, наиболее низко расположенная часть слепой кишки, покрыта брюшиной со всех сторон; более верхний участок слепой кишки расположен мезоперитонеально (покрыт брюшиной с трех сторон). От слепой кишки отходит **червеобразный отросток,** или **аппендикс** *(appendix vermiformis),* - важнейший орган иммунной системы. Аппендикс отходит от заднемедиальной стенки слепой кишки, где располагается *отверстие червеобразного отростка (ostium appendicis vermiformis).* Длина аппендикса варьирует от 2 до 20 см (в среднем - 8,0 см). Червеобразный отросток может начинаться в других участках слепой кишки, иметь разнообразное направление. Обычно аппендикс располагается в правой подвздошной ямке, свободный конец отростка обращен вниз и медиально, доходит до пограничной линии, иногда спускается в малый таз. У аппендикса обычно имеется *брыжейка (mesoapendix),* соединяющая его со стенкой слепой кишки и конечным отделом подвздошной кишки. В зависимости от положения аппендикс может

прилегать к правой почке, правому мочеточнику, к прямой кишке и мочевому пузырю. У женщин аппендикс часто доходит до поверхности правого яичника, правой маточной трубы и матки.

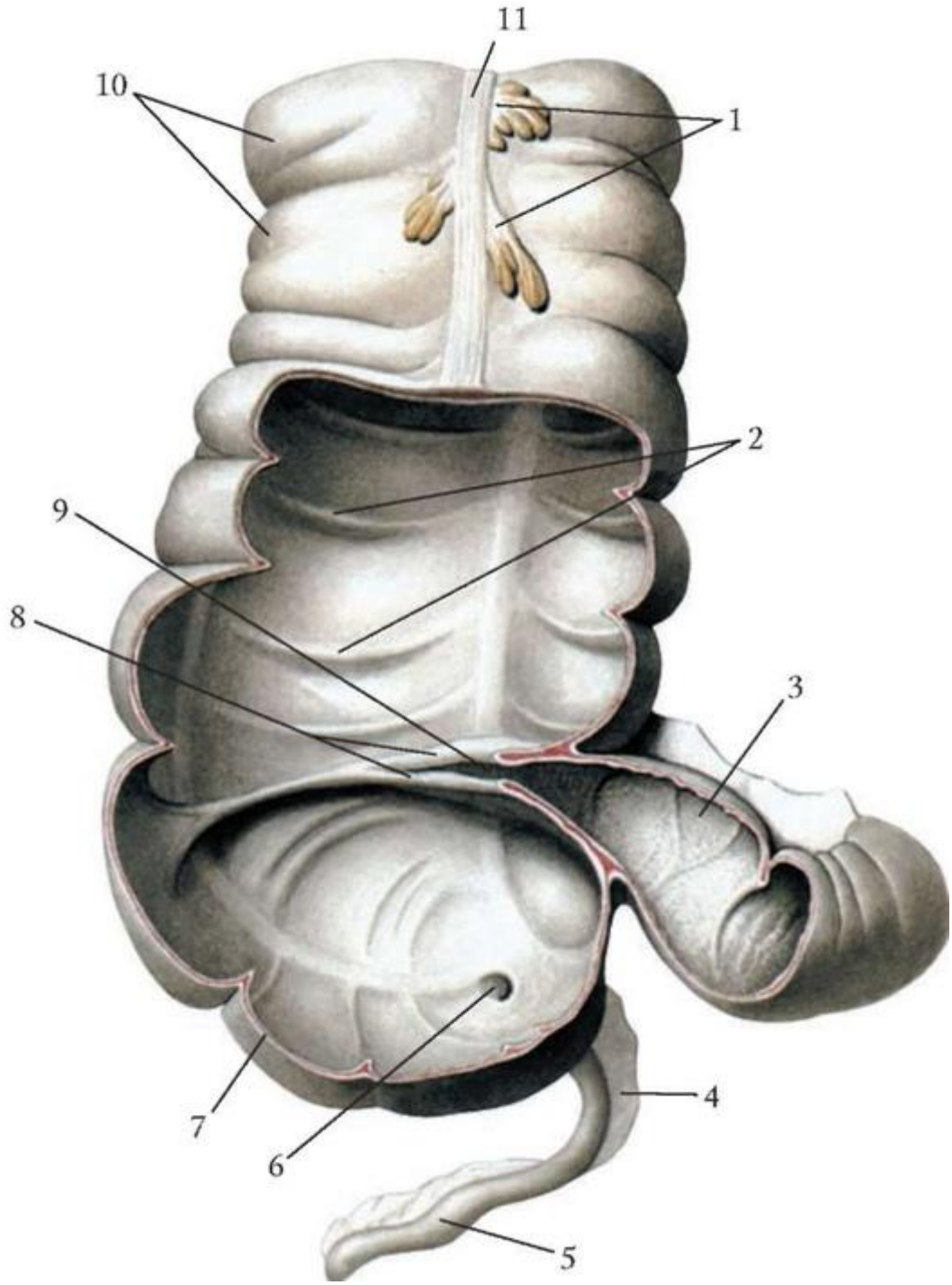

Рис. 225. Слепая кишка (подвздошно-слепокишечный переход). Вид спереди. Передняя стенка подвздошной и слепой кишок удалена: 1 - сальниковые отростки; 2 - полулунные складки ободочной кишки; 3 - подвздошная кишка; 4 - брыжейка аппендикса; 5 - аппендикс (червеобразный отросток); 6 - отверстие аппендикса; 7 - слепая кишка; 8 - уздечка подвздошно-слепокишечного клапана; 9 - подвздошно-слепокишечный клапан; 10 - гаустры ободочной кишки; 11 - свободная лента

ОБОДОЧНАЯ КИШКА

Восходящая ободочная кишка *(colon ascendens)* является продолжением слепой кишки (уровень V поясничного позвонка). Задняя стенка восходящей ободочной кишки прилежит к подвздошно-поясничной мышце, квадратной мышце поясницы, к околоободочной и забрюшинной клетчатке, к нижней части правой почки и правому мочеточнику. Спереди и с боков восходящая ободочная кишка соприкасается с петлями тонкой кишки и большим сальником. Кишка направляется вертикально вверх и возле нижней (висцеральной) поверхности печени восходящая ободочная кишка образует изгиб влево и вперед, он называется **правый (печеночный) изгиб ободочной кишки** *(flexura coli dextra, s. flexura coli hepatica)*. Изгиб прилежит вверху к печени, сзади - к правой почке. Переднемедиальная стенка правого изгиба ободочной кишки соприкасается с желчным пузырем, заднемедиальная стенка - с нисходящей частью двенадцатиперстной кишки. Восходящая ободочная кишка обычно покрыта брюшиной с трех сторон и не имеет серозного покрова на задней стенке.

Поперечная ободочная кишка *(colon transversum)* располагается вначале в правом подреберье, затем переходит в надчревье, в виде петли опускается в пупочную область и поднимается далее в левое подреберье. Эта кишка обычно дугообразно провисает вниз. Скелето- и синтопия поперечной ободочной кишки, особенно среднего ее отдела, очень изменчивы и зависят от количества содержимого в ней, от наполнения соседних органов, а также от возраста, пола, индивидуального развития. В левом подреберье на уровне IX реберного хряща поперечная ободочная кишка образует **левый (селезеночный) изгиб ободочной кишки** *(flexura coli sinistra, s. flexura coli splenica),* имеющий форму острого угла. Левый изгиб ободочной кишки сзади прилежит к левой почке, сверху и слева от него находится селезенка, более кзади - хвост поджелудочной железы, а впереди - тело этой железы. Левый изгиб чаще расположен интраперитоне-ально, в четверти случаев - мезоперитонеально. Поперечная ободочная кишка покрыта обычно брюшиной со всех сторон, имеет брыжейку, с помощью которой крепится к задней стенке брюшинной полости. К поперечной ободочной кишке сверху, в области правого изгиба, прилежат печень, желудок, к левому изгибу - селезенка, снизу - петли тонкой кишки, сзади расположены двенадцатиперстная кишка и поджелудочная железа. При пустом желудке передняя поверхность поперечной ободочной кишки прилежит обычно к передней брюшной стенке. При наполненном желудке она отходит от передней брюшной стенки вверх и кзади.
Нисходящая ободочная кишка *(colon descendens)* идет от левого изгиба ободочной кишки, продолжаясь в сигмовидную кишку на уровне подвздошного гребня. Нисходящая ободочная кишка находится в левом отделе брюшной полости (в левой боковой области живота); между уровнями I-IV поясничных позвонков. Задней стороной кишка прилежит к квадратной мышце поясницы, нижнему полюсу левой почки. Позади нисходящей ободочной кишки находятся околоободочная и забрюшинная клетчатка, фасция, сзади и несколько медиальнее - левый мочеточник, к передней поверхности прилежат передняя брюшная стенка, петли тонкой кишки и большой сальник. Справа от нисходящей ободочной кишки находятся петли тощей кишки, слева - левая брюшная стенка. Брюшина покрывает нисходящую ободочную кишку спереди и с боков (мезоперитонеальное положение), реже она имеет брыжейку и покрыта брюшиной со всех сторон.

Сигмовидная ободочная кишка *(colon sygmoideum)* начинается на уровне левого подвздошного гребня, заканчивается переходом в прямую кишку на уровне мыса крестца. Эта кишка находится в левой паховой и частично в лобковой областях. Она начинается на уровне IV-V поясничных позвонков, заканчивается на уровне II-III крестцовых позвонков. Сигмовидная ободочная кишка образует 1-2 петли, прилежащие спереди к крылу левой подвздошной кости,

они частично спускаются в полость таза. Сигмовидная кишка подвижна, имеет брыжейку. Спереди кишку прикрывают петли тонкой кишки и большой сальник. Сзади корень брыжейки сигмовидной кишки прилежит к большой поясничной мышце, а на уровне IV-V поясничных позвонков он пересекает мочеточник.

ПРЯМАЯ КИШКА

Прямая кишка *(rectum),* длиной около 15 см, является конечным отделом толстой кишки. У прямой кишки выделяют ампулу и анальный (заднепроходный) канал (рис. 226). **Ампула прямой кишки** *(ampulla recti)* располагается в полости малого таза, **анальный канал** *(canalis analis)* - в толще промежности. Часто анальный канал рассматривают как самостоятельный отдел толстой кишки. Позади ампулы находятся крестец и копчик, кпереди у мужчин лежат предстательная железа, мочевой пузырь, семенные пузырьки и ампулы правого и левого семявыносящих протоков, у женщин - матка и влагалище. Между передней стенкой ампулы прямой кишки и стенкой влагалища у женщин расположена *прямокишечно-влагалищная перегородка (septum rectovaginale),* у мужчин - перед мочевым пузырем, ампулой семявыносящих протоков, семенными пузырьками, предстательной железой находится *прямокишечно-пузырная перегородка (septum rectovesicale).* У боковых стенок ампулы прямой кишки, на расстоянии 2 см от нее, находятся мочеточники, которые затем идут впереди от нее. Задняя стенка ампулы прямой кишки прилежит к передней поверхности крестца, где в поза-дипрямокишечном клетчаточном пространстве находится крестцовая группа лимфатических узлов.

Снаружи анального (заднепроходного) канала расположена висцеральная фасция таза. Между этой фасцией и стенкой кишки спереди и сзади имеются клетчаточные пространства, где расположена средняя прямокишечная артерия и подфасциальное венозное сплетение. Анальный канал окружен наружным сфинктером заднего прохода; медиальной частью мышцы, поднимающей задний проход; клетчаткой седалищно-прямокишечной ямки, где находятся сосуды и нервы.

У анального канала утолщение мышечной оболочки кишки образует *внутренний сфинктер заднего прохода (m. sphincter ani internus).* Непосредственно под кожей расположен образованный поперечнополосатыми мышечными волокнами *наружный* (произвольный) *сфинктер (m. sphincter ani externus)* . Оба сфинктера на наружной поверхности стенки кишки разделены *межкишечной бороздой (sulcus intersphinctericus).* Сфинктеры замыкают задний проход и открываются при дефекации. Анальный канал заканчивается **задним проходом** *(anus)* .

Ампула прямой кишки имеет короткую брыжейку, расположенную в сагиттальной плоскости. В ее толще проходят верхние прямокишечные артерии и вена. Чуть ниже (средняя треть ампулы) брюшина покрывает переднюю и частично боковые стенки кишки, переходя с них на матку (у мужчин - на мочевой пузырь) и на боковые стенки таза. Нижний отдел прямой кишки покрыт адвентицией.
Прямая кишка образует изгибы в сагиттальной плоскости. *Крестцовый изгиб (flexura sacralis),* обращенный выпуклостью назад, соответствует вогнутости крестца. *Анально-прямокишечный* или *промежностный изгиб (flexura anorectalis, s. flexura perinealis),* направленный вперед, находится в толще промежности (впереди копчика). Изгибы прямой кишки во фронтальной плоскости непостоянны. Среди этих изгибов различают *верхнеправый (верхний латеральный) изгиб (flexura suprodextra lateralis, s. flexura superior lateralis)* , *промежуточный левый латеральный (промежуточный) изгиб (flexura intermediosinistra, s. flexura intermedia lateralis)* и *нижнеправый латеральный (нижний латеральный) изгиб (flexura inferodextra lateralis,*

Источник KingMed.info
flexura inferior lateralis). По бокам от прямой кишки отходит *боковая связка прямой кишки (lig. recti laterale)*.

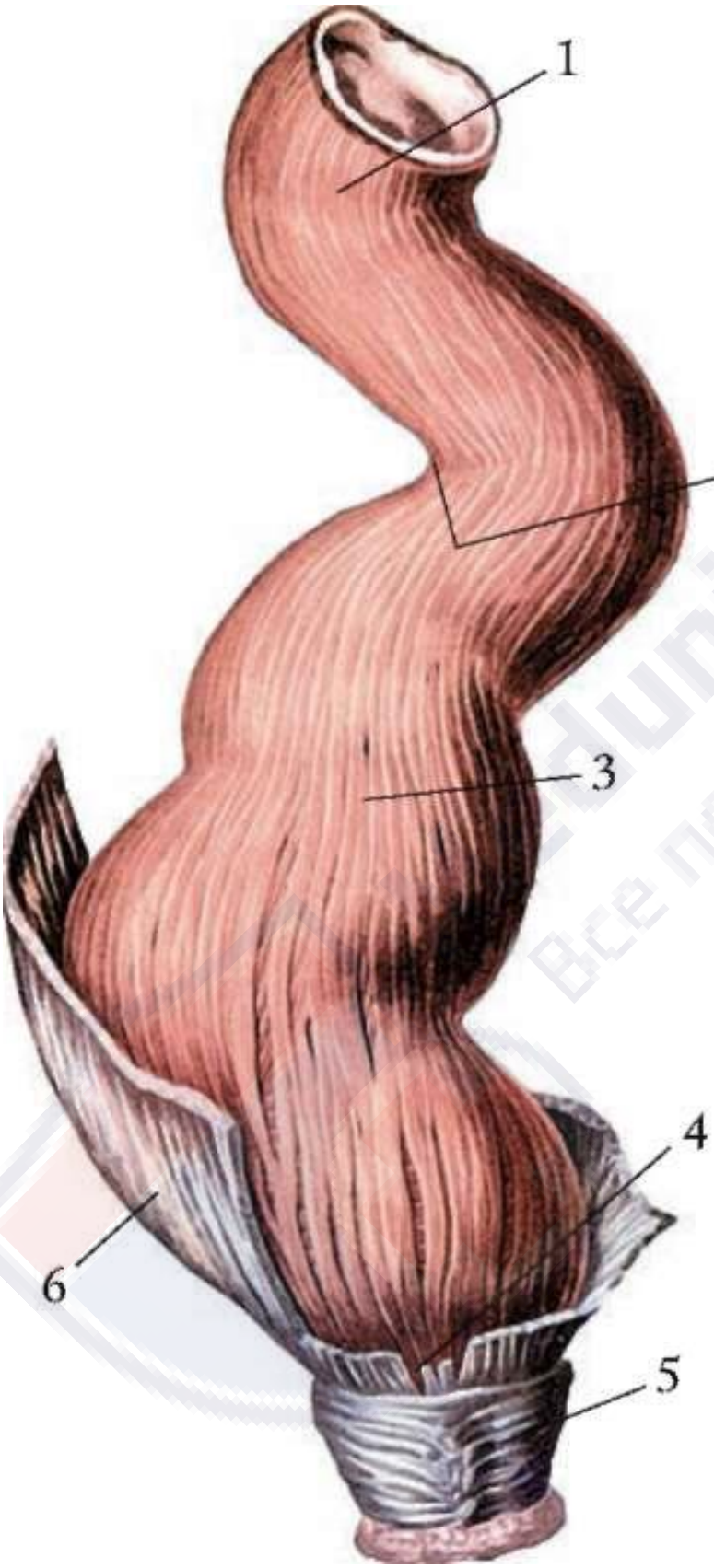

Рис. 226. Прямая кишка (вид спереди): 1 - сигмовидная ободочная кишка; 2 -прямая кишка (латеральный изгиб); 3 - ампула прямой кишки; 4 - заднепроходный (анальный) канал; 5 - наружный сфинктер заднего прохода; 6 - мышца, поднимающая задний проход

Источник KingMed.info
Стенки толстой кишки образованы слизистой оболочкой, подслизистой основой, мышечной и серозной (адвентицией) оболочками. *Слизистая оболочка* толстой кишки характеризуется наличием значительного количества поперечных складок полулунной формы *(полулунные складки ободочной кишки, plicae semilunares coli)* (рис. 227). Высота складки варьирует от нескольких миллиметров до 1-2 см. У ампулы толстой кишки имеются 2-3 *поперечные складки (plicae transversi recti).* Слизистая оболочка анального канала образует 8-10 продольных складок, которые называются *анальными (заднепроходными) столбами (columnae anales).* Между анальными столбами находятся углубления - *анальные (заднепроходные) синусы (sinus anales).* На их стенках открываются выводные протоки анальных желез, вырабатывающих слизистый секрет. Уровень, где соединяются верхние концы анальных столбов и одноименных синусов, называется *аноректальной линией.* Слизистая оболочка толстой кишки выстлана однослойным призматическим эпителием. На уровне анального канала однослойный эпителий замещается многослойным кубическим эпителием. Дистальнее совершается резкий переход от многослойного кубического к многослойному плоскому неороговевающему и постепенно - к ороговева-ющему эпителию. Ниже анальных столбов и синусов поперечно располагается *анально-кожная линия (linea anocutanea).*

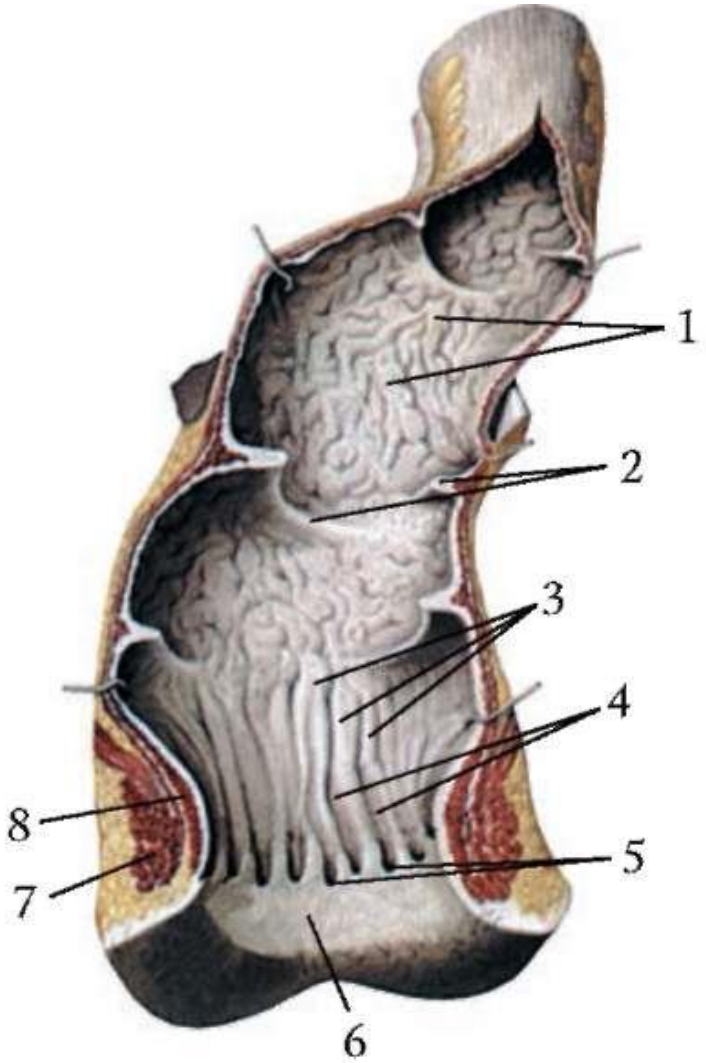

Рис. 227. Прямая кишка (вид спереди; передняя стенка кишки удалена): 1 - слизистая оболочка; 2 - поперечные складки прямой кишки; 3 - заднепроходные столбы; 4 - заднепроходные синусы; 5 - заднепроходные заслонки; 6 - задний проход; 7 - наружный сфинктер заднего прохода; 8 - внутренний сфинктер заднего прохода

Собственная пластинка слизистой оболочки толстой кишки представлена рыхлой волокнистой соединительной тканью, где находятся сосуды, нервы, кишечные железы (крипты), лимфоидные образования. *Мышечная пластинка слизистой оболочки* представлена пучками гладкомышечных клеток, образующих два слоя. Внутренний слой ориентирован циркулярно, наружный - косо и продольно. *Подслизистая основа* на всем протяжении образована рыхлой волокнистой соединительной тканью. В толще подслизистой основы содержатся лимфоидные узелки, нервное (мейснеровское) сплетение, кровеносные и лимфатические капилляры, слизистые железы (на уровне анального канала). *Мышечная оболочка толстой кишки* увеличивается в толщину в направлении от слепой к прямой кишке. Эта оболочка представлена циркулярным (внутренним) и продольным (наружным) слоями мышц. От продольного слоя мускулатуры к копчику идет *прямокишечно-копчиковая мышца (m. rectococcygeus)*, а к уретре - *прямокишечно-уретральные мышцы (mm. rectourethralis)*. Отдельные мышечные пучки направляются от прямой кишки к мочевому пузырю, образуя *прямокишечно-пузырную мышцу (m. rectovesicalis)*. Между продольным и циркулярным слоями мускулатуры прямой кишки располагается нервное (ауэрбаховское) сплетение, представленное ганглиозными клетками, глиоцитами (шванновскими и сателлитными клетками) и нервными волокнами.

Аномалии строения различных отделов толстой кишки

Крайне редко толстая кишка отсутствует или частично удваивается. Чаще встречаются сужения просвета толстой кишки (в разных ее участках). Достаточно часто имеется атрезия прямой кишки, сочетающаяся со свищами в соседние органы (или без свищей), встречаются варианты врожденного расширения и удвоения части или всей ободочной кишки, ниже которого имеется зона сужения (аганглионарный мегаколон, или болезнь Гиршпрунга). Часты варианты различных взаимоотношений отделов толстой кишки с брюшиной. При случаях тотального долихомегаколона (11%) вся толстая кишка имеет брыжейку, интраперитонеальное положение; кишка увеличивается в длину и ширину. В 2,25% наблюдается общий птоз (опущение) толстой кишки (колоноптоз), при котором кишка, имея на всем протяжении брыжейку, спускается почти до уровня малого таза. Возможно частичное удлинение и (или) птоз разных частей толстой кишки. Для прямой кишки описано наличие третьего (верхнего) сфинктера, находящегося на уровне поперечной складки прямой кишки. При нарушении прорыва заднепроходной мембраны возможно закрытие (атрезия) заднепроходного отверстия.
Иннервация толстой кишки: ободочная кишка получает иннервацию по ветвям блуждающих нервов и симпатическим нервам из верхнего и нижнего брыжеечных сплетений. Прямая кишка иннервируется парасимпатическими волокнами тазовых нервов и симпатическими волокнами из нижних подчревных сплетений.

Кровоснабжение ободочной кишки: верхняя и нижняя брыжеечные артерии, прямокишечные артерии - из нижней брыжеечной и подвздошной артерий. *Венозная кровь* от ободочной кишки оттекает в верхнюю и нижнюю брыжеечные вены; от прямой кишки - в нижнюю брыжеечную вену и нижнюю полую вены (через среднюю и нижнюю прямокишечные вены).

Лимфатические сосуды от стенки толстой кишки впадают в подвздошно-ободочные, предслепокишечные, заслепокишечные лимфатические узлы (от слепой кишки и червеобразного отростка), брыжеечно-ободочные, околоободочные, правые средние и левые ободочнокишечные - от восходящей, поперечной и нисходящей ободочных кишок, к нижним брыжеечным (сигмовидно-кишечным) - от сигмовидной ободочной кишки. От прямой кишки лимфатические сосуды направляются к внутренним подвздошным (крестцовым), подаортальным и верхним прямокишечным лимфатическим узлам.

ПЕЧЕНЬ

Печень *(hepar)* - наиболее крупная железа, мягкой консистенции, красно-бурого цвета. Длина печени у взрослого человека - 20-30 см, ширина - 10- 21 см, высота колеблется от 7 до 15 см. Масса печени равняется 1400-1800 г. Печень участвует в обмене белков, углеводов, жиров, витаминов; выполняет защитную, обеззараживающую, желчеобразовательную и другие функции. Во внутриутробный период печень является также кроветворным органом.

У печени различают диафрагмальную и висцеральную поверхности. **Диафрагмальная поверхность** *(facies diaphragmatica)* выпуклая, направлена кверху и кпереди, прилежит к диафрагме. На диафрагмальной поверхности различают ее *переднюю, заднюю* и *правую части (pars anterior, pars posterior, pars dextra)* . **Висцеральная поверхность** *(facies visceralis)* уплощена, направлена книзу и кзади (рис. 228). Спереди, справа и слева обе поверхности сходятся. **Нижний край** *(margo inferior)* печени острый, верхнезадний край печени несколько закруглен, сглажен.

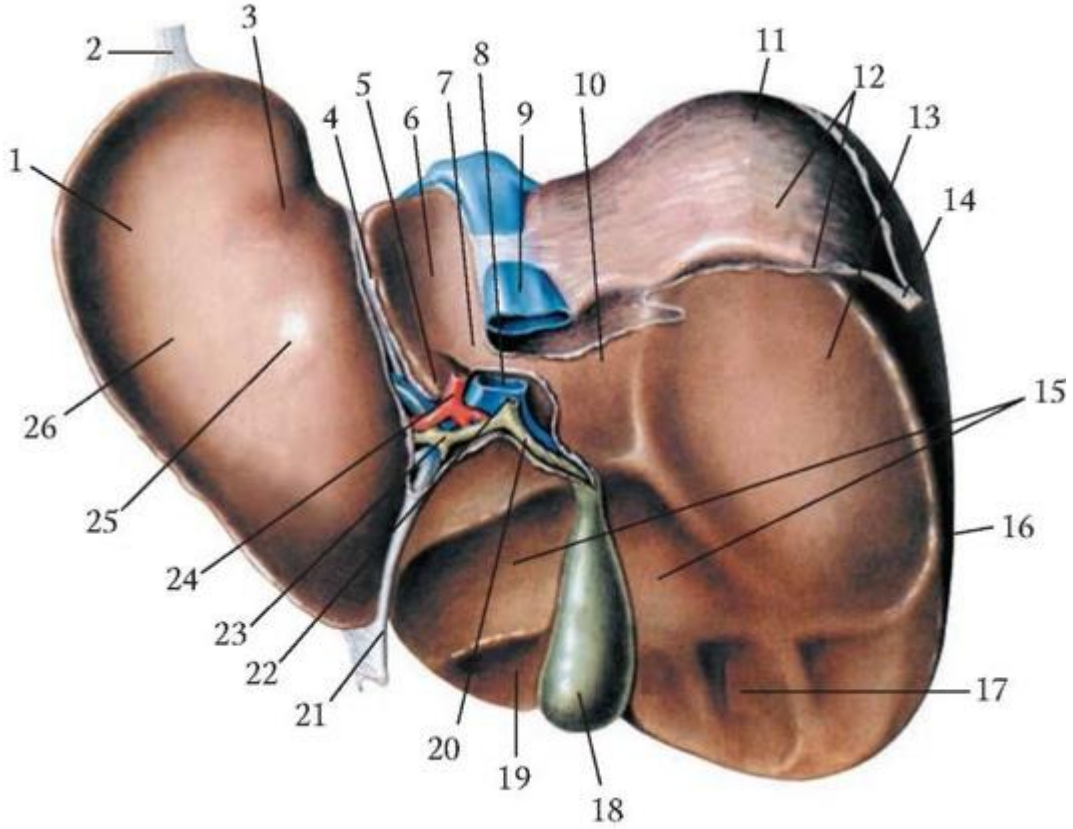

Рис. 228. Печень (вид снизу; висцеральная поверхность): 1 - левая доля печени; 2 - волокнистый (фиброзный) отросток печени; 3 - пищеводное вдавление; 4 - венозная связка; 5 - сосочковый отросток; 6 - хвостатая доля печени; 7 - хвостатый отросток; 8 - воротная вена печени; 9 - нижняя полая вена; 10 - надпочечниковое вдавление; 11 - задняя часть диафрагмальной поверхности; 12 - брюшина; 13 - почечное вдавление; 14 - правая треугольная связка; 15 - двенадцатиперстно-кишечное вдавление; 16 - правая доля печени; 17 - ободочно-кишечное вдавление; 18 - желчный пузырь; 19 - квадратная доля печени; 20 - пузырный проток; 21 - круглая связка печени; 22 - общий желчный проток; 23 - общий печеночный проток; 24 - собственная печеночная артерия; 25 - сальниковый бугор; 26 - желудочное вдавление

Брюшина, переходя с диафрагмы на печень, образует удвоения, получившие название связок, образующие фиксирующий аппарат этого органа. *Серповидная связка печени (lig. falciforme hepatis),* расположенная в сагиттальной плоскости, идет от диафрагмы и передней брюшной стенки к диафрагмальной поверхности печени. Во фронтальной плоскости

ориентирована *венечная связка (lig. coronarium),* соединяющаяся с задним краем серповидной связки. По бокам венечная связка образует расширения, получившие названия *правой* и *левой треугольных связок (lig. triangulare dextrum, lig. triangulare sinistrum)* печени. В нижнем свободном крае серповидной связки расположена *круглая связка печени (lig. teres hepatis),* имеющая вид тяжа. От ворот печени к малой кривизне желудка и к начальной части двенадцатиперстной кишки направляются два листка брюшины, образующие *печеночно-желудочную (lig. hepatogastricum)* (слева) и *печеночно-двенадцатиперстную (lig. hepatoduodenale)* (справа) *связки.* От ворот печени к правой почке в виде складки брюшины направляется *печеночно-почечная связка (lig. hepatorenale).*

На *верхней части (pars superior)* диафрагмальной поверхности левой доли имеется *сердечное вдавление (impressio cardiaca),* след прилегания к печени сердца (через диафрагму).

У печени выделяют правую и левую доли, разграниченные сверху серповидной связкой печени. На висцеральной поверхности границей между этими долями служит впереди *борозда круглой связки печени (incisura lig. teretis)* , а сзади - *щель венозной связки (fissura lig. venosi),* где находится *венозная связка (lig. venosum)* - заросший венозный проток, который у плода соединял пупочную вену с нижней полой веной.

На висцеральной поверхности печени, справа от борозды круглой связки и щели венозной связки имеется правая сагиттальная борозда, которая спереди расширяется и образует *ямку желчного пузыря (fossa vesicae felleae),* а кзади формирует *борозду нижней полой вены (sul. venae cavae).* Между правой и левой сагиттальными бороздами располагается глубокая поперечная борозда, получившая название ворот печени. **Ворота печени** *(porta hepatis)* находятся на уровне заднего края ямки желчного пузыря и щели круглой связки. В ворота печени входят воротная вена печени, собственная печеночная артерия, нервы, выходят - общий печеночный проток (иногда правый и левый печеночные) и лимфатические сосуды.

На висцеральной поверхности печени, в пределах ее правой доли, выделяют два небольших участка: квадратную и хвостатую доли. **Квадратная доля** *(lobus quadratus)* ограничена слева щелью круглой связки, справа - ямкой желчного пузыря, сзади - воротами печени. **Хвостатая доля** *(lobus caudatus)* находится между щелью венозной связки слева, бороздой нижней полой вены справа и воротами печени спереди. Хвостатая доля имеет два отростка. *Хвостатый отросток (processus caudatus)* направлен между воротами печени и бороздой нижней полой вены. *Сосочковый отросток (processus papillaris)* также направлен кпереди, он упирается в ворота печени рядом с щелью венозной связки.
На висцеральной поверхности печени имеются вдавления от соприкосновения с внутренними органами. На висцеральной поверхности левой доли расположено *желудочное вдавление (impressio gastrica).* На задней части левой доли имеется *пищеводное вдавление (impressio esophagea).* На квадратной доле и на прилегающем участке к ямке желчного пузыря правой доли находится *вдавление двенадцатиперстной кишки (impressio duodenalis).* Справа от него на правой доле выделяется *почечное вдавление (impressio renalis).* Левее почечного вдавления, рядом с бороздой нижней полой вены, располагается *надпочечнико-вое вдавление (impressio suprarenalis).* На висцеральной поверхности вдоль нижнего края печени ориентировано *ободочно-кишечное вдавление (impressio colica).* Печень имеет сегменты, на которые разделяют доли на основании топографо-анатомических и функциональных признаков (рис. 229).

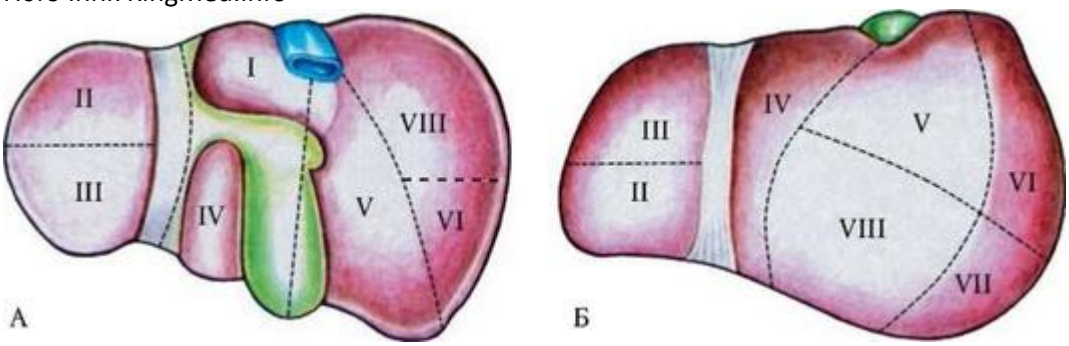

Рис. 229. Проекция восьми сегментов печени (I-VIII) на висцеральную (А) и диафрагмальную (Б) поверхности (по Куино, 1957)

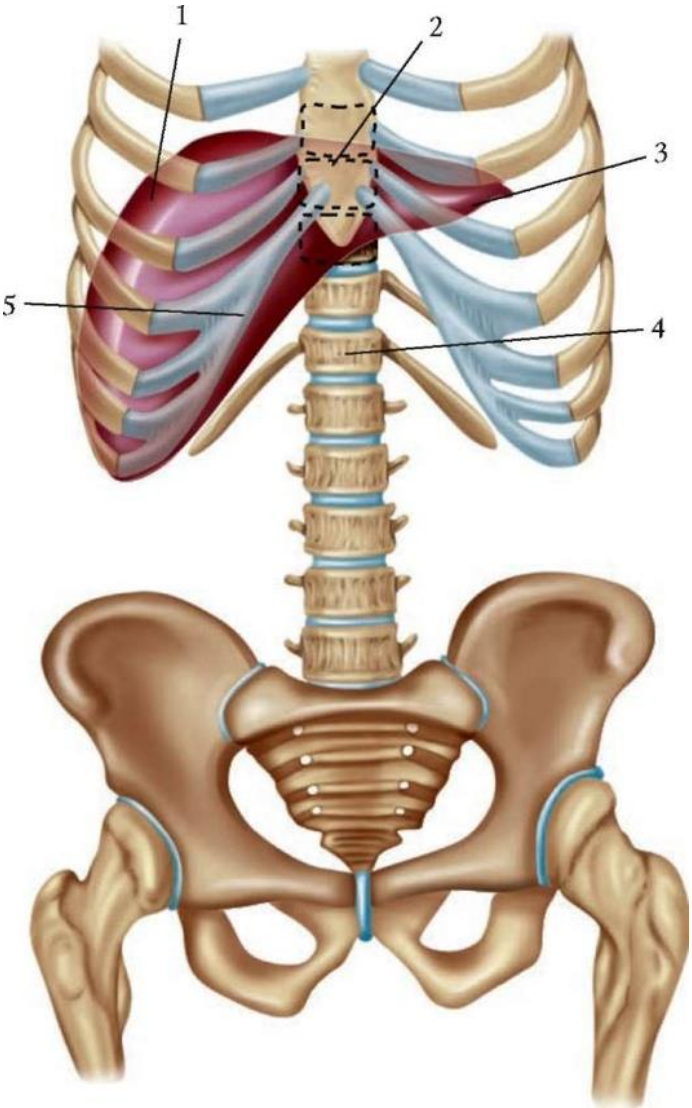

Рис. 230. Топография печени на фоне костей скелета (вид спереди): 1 - правая доля печени; 2 - грудина; 3 - левая доля печени; 4 - позвоночный столб; 5 - реберная дуга

Печень располагается в правом подреберье (преимущественно), в области надчревья и частично в левом подреберье (рис. 230). На скелет печень проецируется так, что справа и спереди по правой среднеключичной линии наиболее высокая ее точка (правая доля) определяется на уровне пятого межреберья. Нижний край печени справа по средней подмышечной линии определяется на уровне десятого межреберья. Далее нижняя граница проходит вперед по правой реберной дуге. На уровне правой среднеключичной линии нижняя граница печени

находится на уровне реберной дуги, затем направляется справа налево и вверх, пересекая надчревье. На уровне VI левого реберного хряща нижняя граница (левая доля) пересекает реберную дугу и левее грудины соединяется с верхней границей печени. Сзади и справа (по лопаточной линии) граница печени находится на уровне между седьмым межреберьем вверху и верхним краем XI ребра снизу.
Верхняя (диафрагмальная) поверхность прилежит к правому и частично к левому куполу диафрагмы. Спереди печень в верхней части примыкает к реберной части диафрагмы и ниже - к передней брюшной стенке. Сзади печень прилежит к X-XI грудным позвонкам, к ножкам диафрагмы, брюшному отделу пищевода, аорте, правому надпочечнику. Снизу печень соприкасается с кардиальной частью, телом и пилорической частью желудка, верхней частью двенадцатиперстной кишки, правой почкой, правым изгибом и правой частью поперечной ободочной кишки (рис. 231).

Печень покрыта брюшиной со всех сторон, кроме небольшого участка ее задней поверхности, прилежащей к диафрагме *(внебрюшинное поле, area nuda)*. Под брюшиной находится подсерозная основа, а кнутри от нее - фиброзная оболочка, или капсула Глиссона, от которой в области ворот печени в ее паренхиму вместе с сосудами отходят тонкие прослойки соединительной ткани, разделяющие паренхиму на *дольки (lobuli hepatis),* являющиеся структурно-функциональными единицами печени. Долька имеет призматическую форму, диаметр ее 1,0-1,5 мм (рис. 232). Общее число долек составляет примерно 500 тыс. Долька построена из радиарно сходящихся от периферии к центру клеточных рядов - печеночных балок (рис. 233). Каждая балка состоит из двух рядов печеночных клеток-гепатоцитов. Между двумя рядами клеток в пределах печеночной балки находятся начальные отделы желчевыводящих путей (желчные проточки). Между балками радиарно располагаются кровеносные капилляры (синусоиды), сходящиеся от периферии дольки к ее центральной вене, находящейся в центре дольки. Между стенкой синусоидного капилляра и гепатоцитами расположено *перисинусоидальное пространство* (Диссе). Между дольками имеется небольшое количество соединительной ткани, в ее толще расположены междольковые желчный проток, артерия и вена (печеночная триада).

Желчевыводящие пути

Печень является сложной трубчатой железой с разветвленной системой выводных (желчных) протоков. Желчевыводящие пути берут начало внутри печеночных долек, где находятся *желчные проточки (ductuli biliferi)* , которые начинаются слепо вблизи центральной вены и идут к периферии дольки, где переходят в короткий желчный проток. Этот проток открывается в *междольковый проток (ductulus interlobularis).* Междольковые протоки соединяются друг с другом, увеличиваются в диаметре, образуют *правый и левый печеночные протоки (ductus hepaticus dexter et ductus hepaticus sinister),* которые в паренхиме печени соединяются в *общий печеночный проток (ductus hepaticus communis)* длиной 2,5-4 см, диаметром - 0,4-0,5 см. Между листками печеночно-двенадцатиперстной связки общий печеночный проток соединяется с *пузырным протоком (ductus cysticus)* (протоком желчного пузыря). Пузырный проток в печеночно-двенадцатиперстной связке направляется вниз и влево, соединяется с общим печеночным протоком под острым углом (рис. 234). Образовавшийся после соединения общего печеночного и пузырного протоков **общий желчный проток** *(ductus choledochus)* по направлению является как бы продолжением общего печеночного протока.

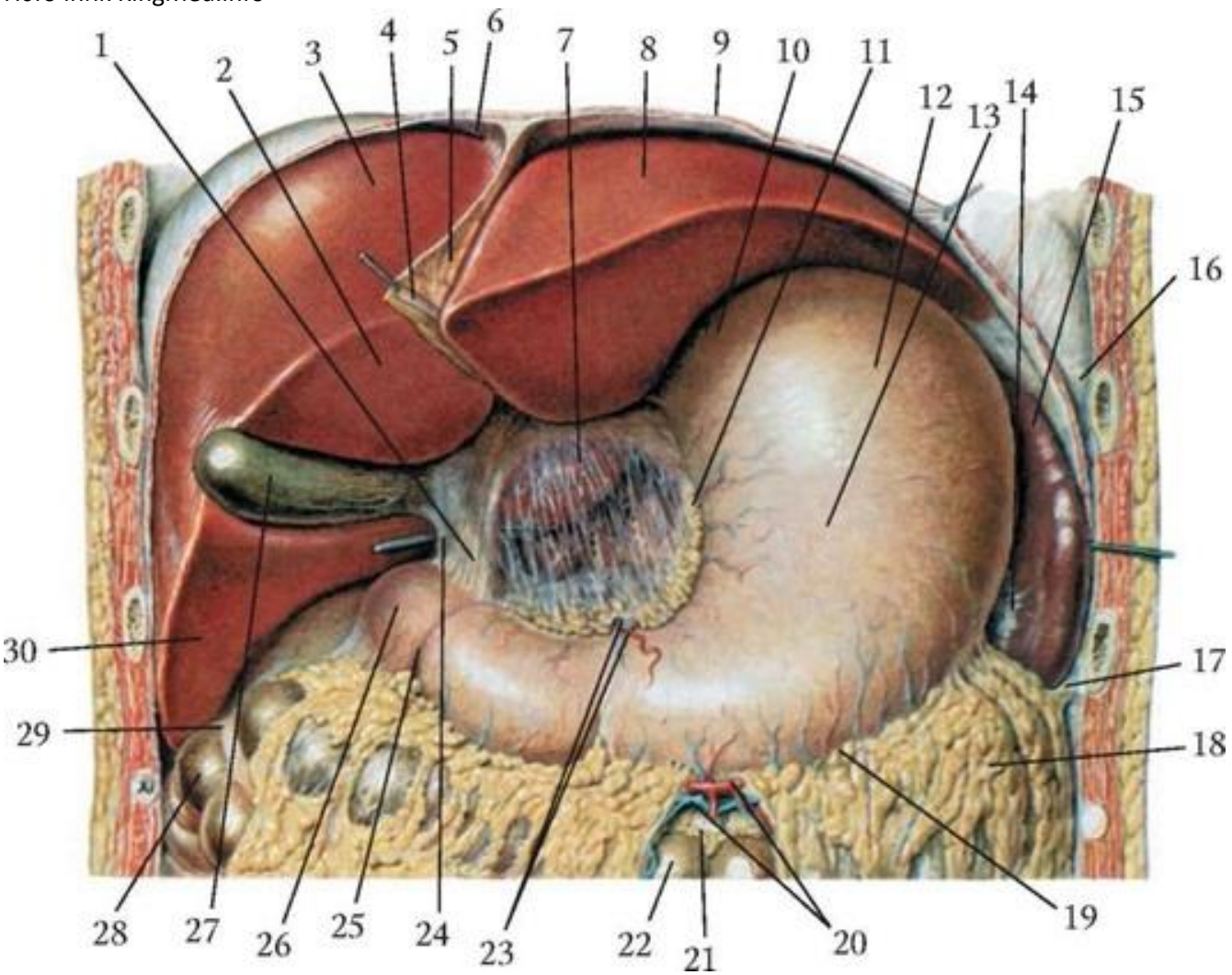

Рис. 231. Взаимоотношения печени с желудком, толстой кишкой (вид спереди): 1 - печеночно-двенадцатиперстная связка; 2 - квадратная доля печени; 3 - правая доля печени, диафрагмальная поверхность; 4 - круглая связка печени; 5 - серповидная связка печени; 6 - венечная связка печени; 7 - печеночно-желудочная связка; 8 - левая доля печени; 9 - диафрагма; 10 - кардиальная часть желудка; 11 - малая кривизна желудка; 12 - дно желудка; 13 - тело желудка; 14 - желудочно-селезеночная связка; 15 - селезенка; 16 - плевра (реберно-диафрагмальное углубление); 17 - диафрагмально-ободочная связка; 18 - большой сальник; 19 - большая кривизна желудка; 20 - желудочно-сальниковые артерия и вена; 21 - брыжейка поперечной ободочной кишки; 22 - поперечная ободочная кишка; 23 - левые желудочные артерия и вена; 24 - сальниковое отверстие; 25 - привратник; 26 - верхняя часть двенадцатиперстной кишки; 27 - желчный пузырь ; 28 - правый изгиб ободочной кишки; 29 - сальниковая лента; 30 - правая доля печени

Источник KingMed.info

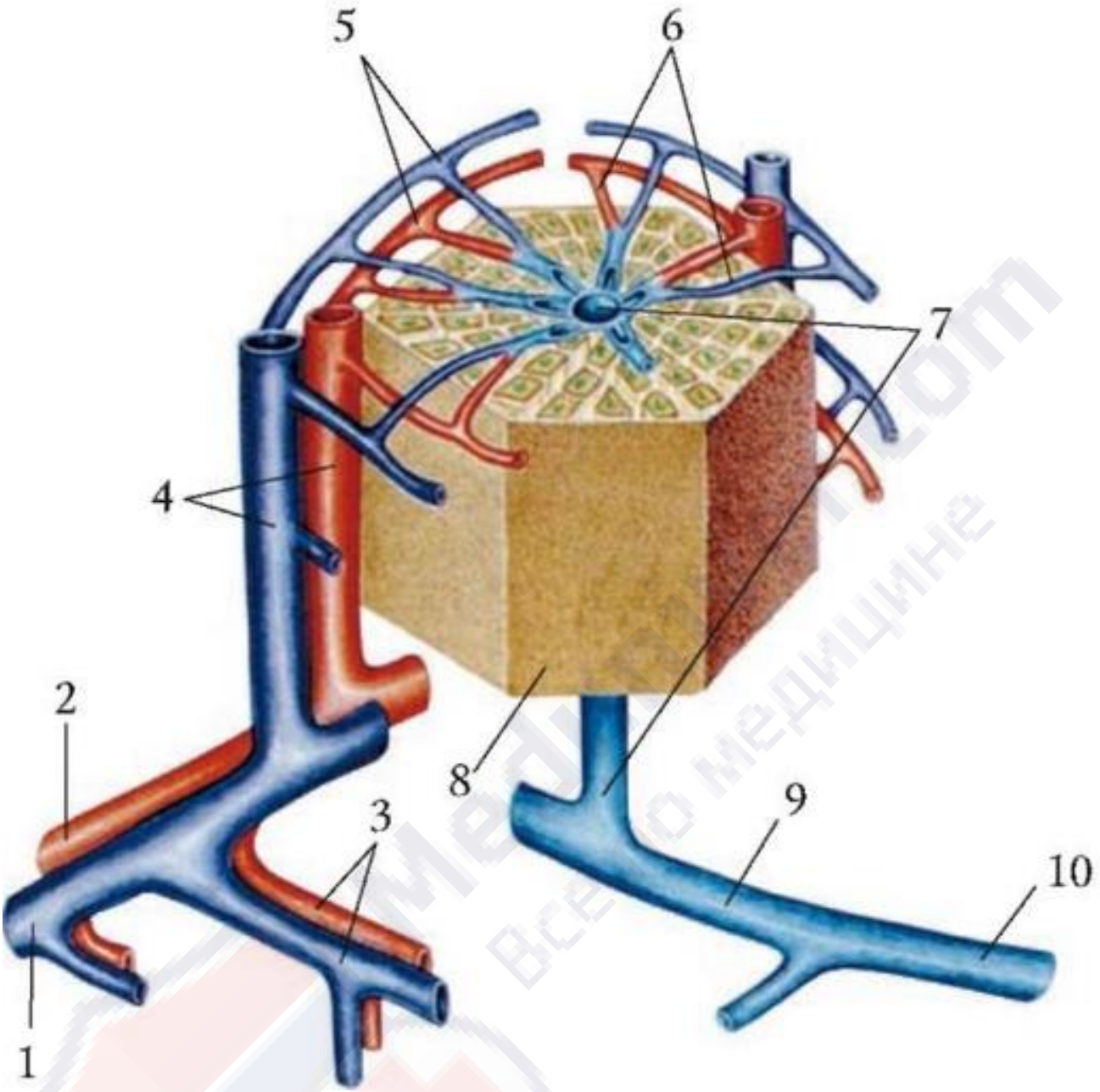

Рис. 232. Схема строения и кровоснабжения печеночной дольки: 1 - воротная вена печени; 2 - печеночная артерия; 3 - сегментарные вена и артерия; 4 - междольковые артерия и вена; 5 - вокругдольковые вены и артерия; 6 - внутридольковые гемокапилляры (синусоиды); 7 - центральная вена; 8 - печеночная «классическая» долька; 9 - собирательная (поддольковая) вена; 10 - печеночные вены

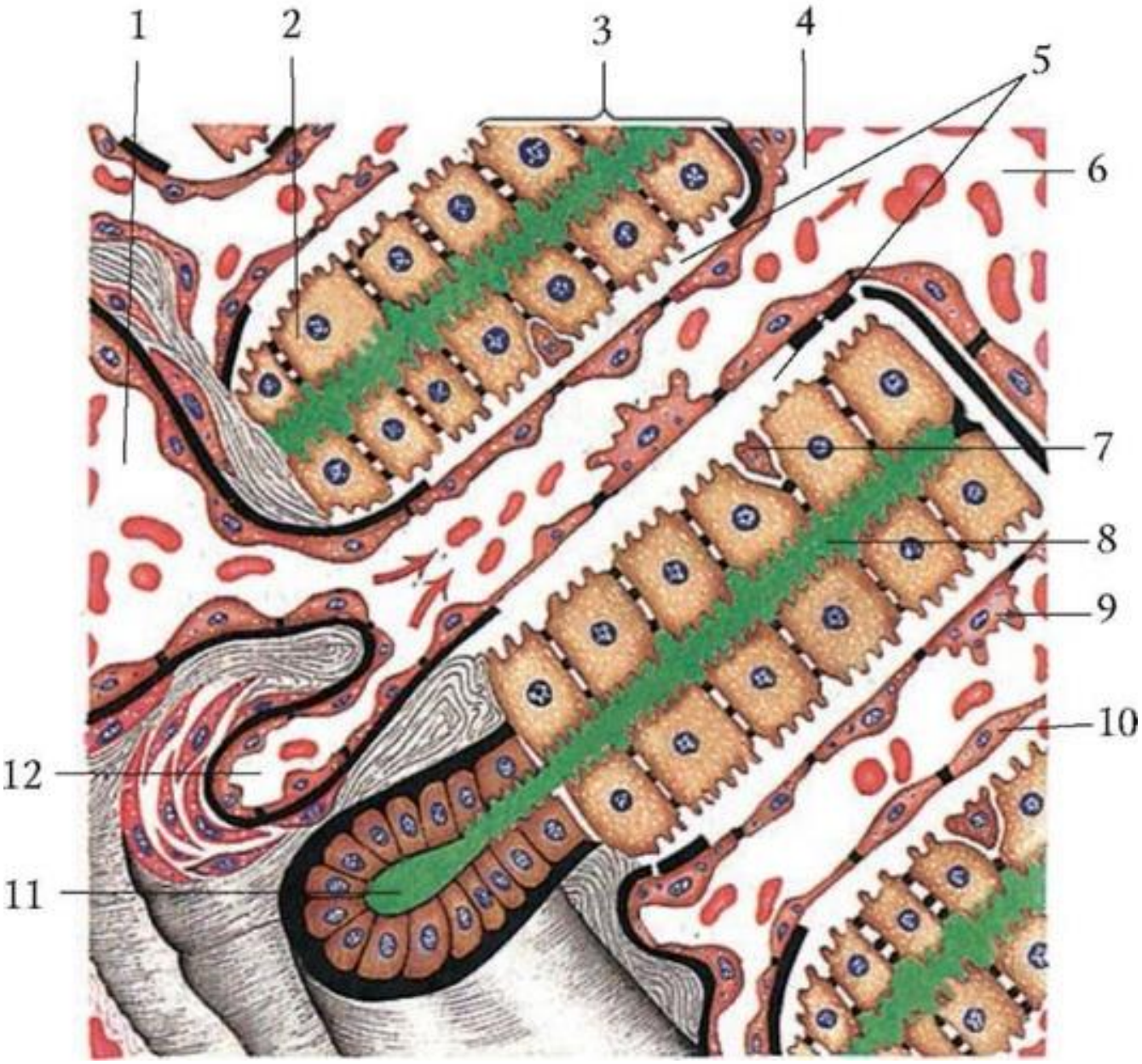

Рис. 233. Схема строения печеночных балок: 1 - вокругдольковая вена; 2 - гепатоцит; 3 - печеночная балка; 4 - синусоидный сосуд (гемокапилляр); 5 - вокругсинусоидное пространство (пространство Диссе); 6 - центральная вена; 7 - вокругсинусоидный липоцит; 8 - желчный капилляр; 9 - звездчатый макрофагоцит; 10 - эндотелиальная клетка; 11 - вокругдольковый желчный проток; 12 - вокругдольковая артерия

Длина общего желчного протока равна 5-8 см. Конечные отделы общего желчного протока и протока поджелудочной железы соединяются, образуя *печеночно-поджелудочную ампулу (ampulla hepatopancreaticae)*. В стенках устья печеночно-поджелудочной ампулы имеется утолщение циркулярных пучков миоцитов, образующих *сфинктер печеночно-поджелудочной ампулы (m. sphincter ampullae hepatopancreaticae)* (сфинктер Одди). В стенках конечной части общего желчного протока перед его слиянием с протоком поджелудочной железы имеется сфинктер. *Сфинктер общего желчного протока (m. sphincter ductus choledochus)* при своем сокращении перекрывает поступление желчи из желчевыводящих путей в печеночно-поджелудочную ампулу и затем в двенадцатиперстную кишку.

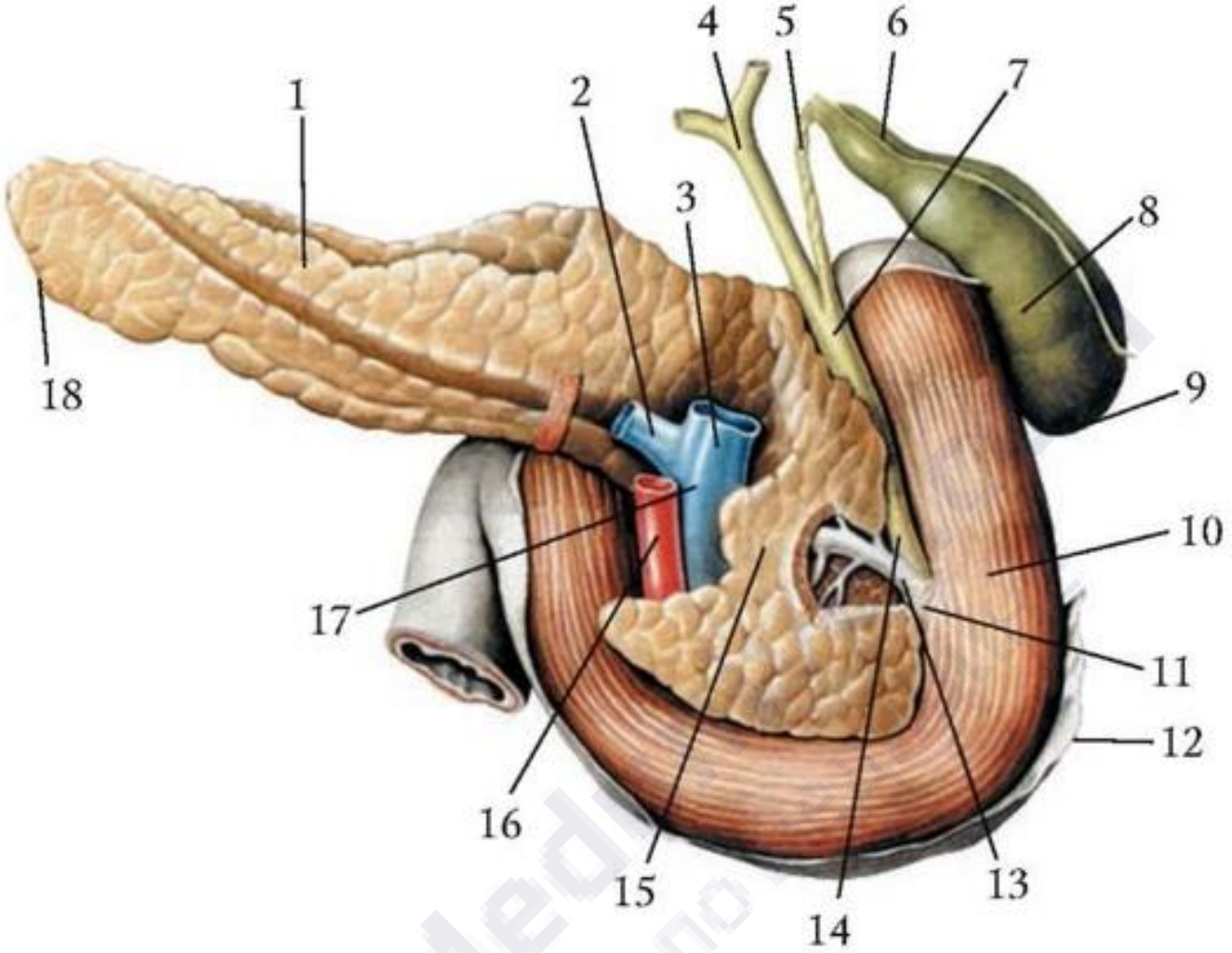

Рис. 234. Желчный пузырь, общий печеночный проток, общий желчный проток, поджелудочная железа и двенадцатиперстная кишка (вид сзади; часть поджелудочной железы удалена, открыто место впадения общего желчного и панкреатического протоков в двенадцатиперстную кишку): 1 - тело поджелудочной железы; 2 - селезеночная вена; 3 - воротная вена печени; 4 - общий печеночный проток; 5 - пузырный проток; 6 - шейка желчного пузыря; 7 - общий желчный проток; 8 - тело желчного пузыря; 9 - дно желчного пузыря; 10 - двенадцатиперстная кишка; 11 - сфинктер печеночно-поджелудочной ампулы (сфинктер ампулы, сфинктер Одди); 12 - брюшина; 13 - проток поджелудочной железы и его сфинктер; 14 - сфинктер общего желчного протока; 15 - головка поджелудочной железы; 16 - верхняя брыжеечная артерия; 17 - верхняя брыжеечная вена; 18 - хвост поджелудочной железы

Стенки междольковых желчных протоков образованы однослойным кубическим эпителием. Стенки печеночных, пузырного и общего желчного протока имеют три оболочки. *Слизистая оболочка* выстлана однослойным призматическим эпителием. Слизистая оболочка пузырного протока образует продольные складки, у печеночных протоков складки слизистой оболочки не образуются. *Собственная пластинка слизистой оболочки* хорошо развита, содержит много продольных и циркулярных эластических волокон, слизистые железы.

Подслизистая основа развита слабо. *Мышечная оболочка* тонкая, состоит преимущественно из спиральных пучков гладких миоцитов, между которыми расположена соединительная ткань.

Иннервация печени происходит из чревного сплетения (симпатическая), ветви которого идут по ходу собственной печеночной артерии. Парасимпатическая иннервация - ветвь правого блуждающего нерва.

Кровеносные сосуды печени: в ворота печени входят собственная печеночная артерия и воротная вена печени. Артерия несет артериальную кровь, вена - венозную кровь от желудка, поджелудочной железы, кишечника, селезенки. Внутри печени артерия и воротная вена разветвляются до *междольковых артерий (aa. interlobulares)* и *междольковых вен (vv. interlobulares),* которые находятся вместе с желчными междольковыми протоками между дольками печени. От междольковых вен внутрь долек отходят широкие кровеносные капилляры (синусоиды), впадающие в дольке в *центральную вену (v. centralis).* В начальные отделы синусоидов впадают артериальные капилляры, отходящие от меж-дольковых артерий. Центральные вены печеночных долек соединяются между собой, образуя поддольковые (собирательные) вены. Поддольковые вены сливаются друг с другом, укрупняются и в конечном итоге образуются 2-3 печеночные вены. Они выходят из печени в области борозды нижней полой вены и открываются в эту вену.
Лимфатические сосуды печени впадают в печеночные, чревные, правые поясничные, верхние диафрагмальные, окологрудинные лимфатические узлы.

ЖЕЛЧНЫЙ ПУЗЫРЬ

Желчный пузырь *(vesica fellea)* - орган грушевидной формы, в котором накапливается и концентрируется желчь. Желчный пузырь расположен в правом подреберье. Его верхняя поверхность прилежит к ямке желчного пузыря на висцеральной поверхности печени (см. рис. 234). Свободная нижняя поверхность обращена в брюшную полость, покрыта брюшиной и прилежит к передней стенке верхней части двенадцатиперстной кишки. Справа к нижней поверхности желчного пузыря примыкает правый изгиб ободочной кишки, слева - привратник желудка. Длина желчного пузыря 8-12 см, ширина - 4-5 см, емкость - около 40 $см^3$. У желчного пузыря выделяют три отдела: дно, тело и шейку. **Дно желчного пузыря** *(fundus vesicaefelleae)* расширено, соприкасается с переднебоковой стенкой живота. Оно незначительно выходит из-под нижнего края печени на уровне соединения VIII и IX реберных хрящей, что соответствует пересечению реберной дуги с правым краем прямой мышцы живота. Сзади желчный пузырь находится на уровне верхнего края II поясничного позвонка. Дно пузыря переходит в **тело желчного пузыря** *(corpus vesicaefelleae)*, граничащее с поперечной ободочной кишкой. Тело желчного пузыря суживается, образуя **шейку желчного пузыря** *(collum vesicae felleae)*, примыкающую к верхней части двенадцатиперстной кишки. От шейки начинается пузырный проток. Шейка направлена в сторону ворот печени и вместе с пузырным протоком находится в толще печеночно-двенадцатиперстной связки.

Стенка желчного пузыря образована слизистой, мышечной и серозной оболочками и подслизистой основой. *Слизистая оболочка* тонкая, образует многочисленные мелкие складки, имеющие в области шейки спиральный ход. Слизистая оболочка желчного пузыря выстлана однорядным цилиндрическим эпителием. В *собственной пластинке слизистой оболочки* имеются клетки лимфоидного ряда, слизистые железы, сосуды и нервы. *Подслизистая основа* тонкая. *Мышечная оболочка (tunica muscularis)* образована одним циркулярным слоем гладких миоцитов, среди которых имеются мышечные пучки косой и продольной ориентации. Кнаружи от мышечной оболочки расположены под-серозная основа и серозная оболочка. Брюшина покрывает желчный пузырь обычно снизу и с боков (мезоперитонеальное положение). Поверхность, обращенная к печени, покрыта адвентицией.

Источник KingMed.info
Известны индивидуальные анатомические особенности желчного пузыря. Он иногда располагается интраперитонеально, имеет брыжейку, подвижный (блуждающий желчный пузырь). Редко желчный пузырь отсутствует или бывает удвоен. Пузырный проток изредка впадает в правый или левый печеночный протоки. Крайне вариабельны взаимоотношения общего желчного протока и протока поджелудочной железы, особенно дистальной их части (более 15 разных вариантов).

Иннервация желчного пузыря: ветви блуждающих нервов (парасимпатические) и печеночное сплетение (симпатическое).

Кровоснабжение: желчепузырная артерия (из собственной печеночной артерии). *Венозная кровь* от желчного пузыря оттекает по желчепузырной вене (приток воротной вены печени).

Лимфатические сосуды впадают в печеночные лимфатические узлы, желче-пузырные лимфатические узлы.

ПОДЖЕЛУДОЧНАЯ ЖЕЛЕЗА

Поджелудочная железа *(pancreas)* - продолговатый серо-розового цвета орган, расположенный забрюшинно. Поджелудочная железа является крупной пищеварительной железой смешанного типа. Она имеет одновременно *экзокринную часть (pars exocrina pancreatis),* вырабатывающую ежесуточно 500-700 мл панкреатического сока, и эндокринную часть. Панкреатический сок содержит протеолитические ферменты трипсин, химотрипсин и амилолитиче-ские ферменты (липазу и др.). *Эндокринная часть (pars endocrina pancreatis)* в виде мелких клеточных скоплений *(панкреатических островков)* вырабатывает гормоны, регулирующие углеводный и жировой обмен (инсулин, глюкагон и др.). Длина поджелудочной железы у взрослого человека составляет 14-18 см, ширина - 6-9 см, масса - 85-95 г. Железа покрыта тонкой соединительнотканной капсулой. Железа направлена слева сверху от уровня XII грудного позвонка косо вправо и вниз до уровня I-III поясничных позвонков. Его продольная ось направлена справа налево и снизу вверх. У поджелудочной железы различают головку, тело и хвост (рис. 235).

Головка поджелудочной железы *(caput pancreatis)* слегка сплющена в переднезаднем направлении, широкая. Границей между головкой и телом является *вырезка поджелудочной железы (incisura pancreatis),* расположенная на ее нижнем крае. Головка обращена к медиальной (вогнутой) стенке двенадцатиперстной кишки, которая прочно охватывает ее с трех сторон - справа, снизу и сверху. От нижнего края головки поджелудочной железы вниз, влево и кзади отходит *крючковидный отросток (processus uncinatus)*, имеющий различную длину. В щели между головкой железы и стенкой двенадцатиперстной кишки проходят верхняя брыжеечная вена, а также дугообразный анастомоз между нижней и верхней поджелудочно-двенадцатиперстными артериями и соответствующим им венам. Сзади головка поджелудочной железы прилежит к нижней полой и правой почечной венам, а ближе к срединной сагиттальной плоскости (на границе головки и тела) - к начальной части воротной вены печени. По передней поверхности головки в поперечном на равлении прикрепляется корень брыжейки поперечной ободочной кишки. Кпереди от головки железы расположена поперечная ободочная кишка. Справа и спереди головка прикрывает нижнюю полую вену, отделенную от нее тонким слоем клетчатки (ретропан-креатическая клетчатка).

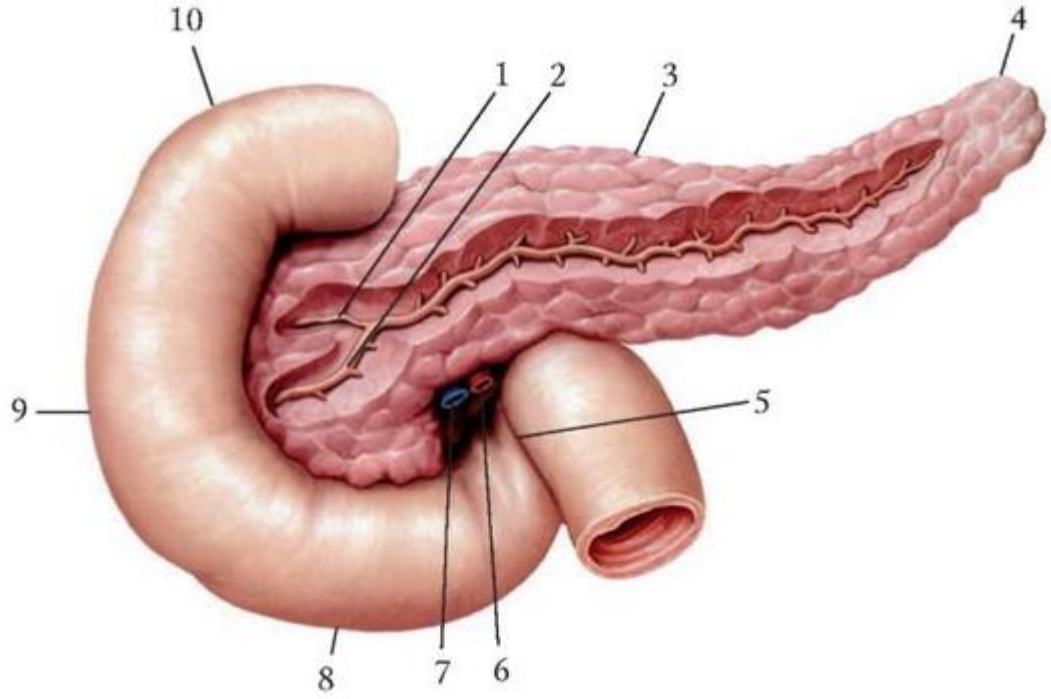

Рис. 235. Поджелудочная железа (показаны ее протоки; вид спереди): 1 - добавочный проток поджелудочной железы; 2 - проток поджелудочной железы; 3 - тело поджелудочной железы; 4 - хвост поджелудочной железы; 5 - двенадцатиперстно-тощекишечный изгиб; 6 - верхняя брыжеечная артерия; 7 - верхняя брыжеечная вена; 8 - горизонтальная часть двенадцатиперстной кишки; 9 - нисходящая часть двенадцатиперстной кишки; 10 - верхняя часть двенадцатиперстной кишки.

Тело поджелудочной железы *(corpus pancreatis)* имеет трехгранную форму, переднюю, заднюю и нижнюю поверхности. Передняя поверхность тела железы покрыта париетальной брюшиной, являющейся задней стенкой сальниковой сумки. На передней поверхности тела железы имеется *сальниковый бугор (tuber omentale). Задняя поверхность (faciesposterior)* тела железы прилежит к позвоночнику, нижней полой вене, аорте, чревному сплетению. Между передней и задней поверхностями тела поджелудочной железы сверху расположен *верхний край (margo superior)*. У верхнего края на задней поверхности тела железы расположен чревный ствол. Переднюю и нижнюю поверхности тела железы разделяет *нижний край (margo inferior)*. *Нижняя поверхность (facies inferior)* тела железы узкая, частично покрыта брюшиной, отделяется от верхней поверхности *передним краем (margo anterior) железы.* На уровне переднего края находится корень брыжейки поперечной ободочной кишки.

Хвост поджелудочной железы *(cauda pancreatis)* имеет уплощенную или конусовидную форму и чаще направлен вверх от своей продольной оси. Позади хвоста железы располагаются левый надпочечник, верхняя часть левой почки, проходят левые почечные артерия и вена. Хвост поджелудочной железы подходит к висцеральной поверхности селезенки, ниже ее ворот.

Паренхима железы разделена на *дольки (lobule pancreatis)* соединительнотканными трабекулами, отходящими вглубь от *капсулы органа (capsula pan-creatis).* В дольках находятся секреторные отделы, состоящие из экзокринных панкреатоцитов (ациноцитов) (рис. 236). От секреторных отделов начинаются выводные протоки, они увеличиваются в калибре, соединяются друг с другом и образуют выводной проток поджелудочной железы.

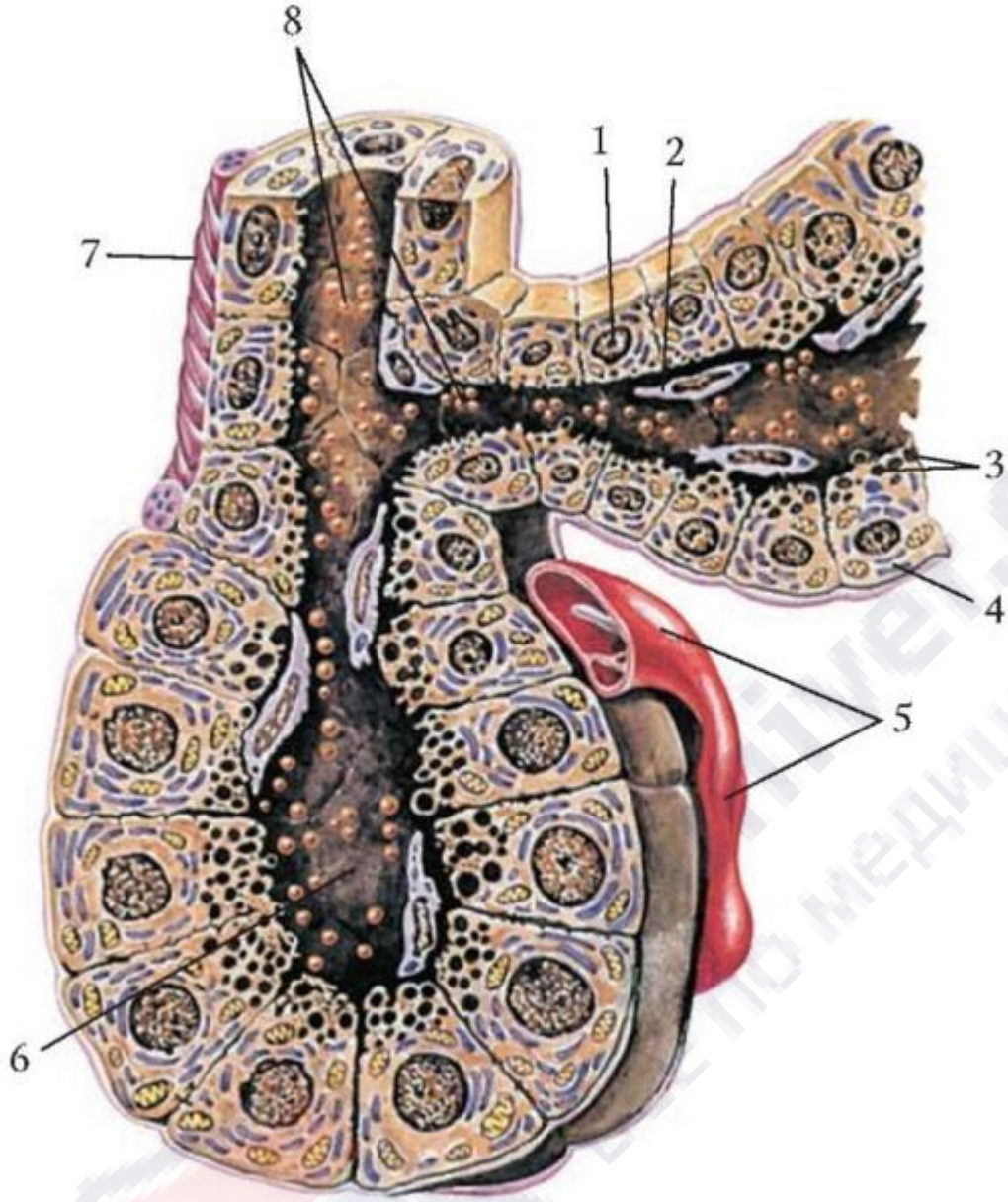

Рис. 236. Строение дольки поджелудочной железы (фронтальный разрез): 1 - вставочный отдел; 2 - центроацинозные клетки вставочных отделов; 3 - секреторные гранулы в апикальной части клетки; 4 - ацинозные клетки; 5 - гемокапилляр; 6 - просвет ацинуса; 7 - нервное волокно; 8 - вставочный проток

Проток поджелудочной железы *(ductus pancreatis),* главный, или вирсун-гов проток, идет в толще железы, ближе к задней ее поверхности (см. рис. 224). Проток начинается в области хвоста железы, проходит через тело и головку. Он впадает в просвет нисходящей части двенадцатиперстной кишки, открываясь на ее большом сосочке, предварительно соединившись с общим желчным протоком. Стенка конечного отдела протока поджелудочной железы имеет *сфинктер (m. sphincter ductus pancreatis)* в виде циркулярного утолщения пучков гладких мышц. В области головки железы формируется самостоятельный *добавочный проток (ductus pancreaticus accessorius,* санториниев проток), открывающийся в просвет двенадцатиперстной кишки на ее малом сосочке. В собственной пластинке слизистой оболочки этих протоков имеются слизистые железы, клетки лимфоидного ряда, сосуды и нервы.

Эндокринная часть поджелудочной железы образована панкреатическими островками (островки Лангерганса), представляющими собой скопления эн-докриноцитов. Островки располагаются преимущественно в области хвоста и меньше в толще тела железы. Общее число их 0,2-1,8 млн, диаметр островка варьирует от 100 до 300 мкм.

Известны варианты и аномалии строения поджелудочной железы. Нижняя часть головки поджелудочной железы изредка удлинена и кольцеобразно охватывает верхнюю брыжеечную вену. Очень редко имеется добавочная поджелудочная железа, располагающаяся в стенке желудка, двенадцатиперстной или тощей кишок, в брыжейке тонкой кишки. Иногда присутствуют несколько добавочных поджелудочных желез. Их длина может составлять до нескольких сантиметров. Положение главного протока поджелудочной железы крайне изменчиво. Добавочный проток поджелудочной железы может анастомозировать с главным протоком, может отсутствовать или быть заращенным перед местом его впадения на малом сосочке двенадцатиперстной кишки. Иногда имеется укорочение или (и) раздвоение хвоста поджелудочной железы.

Иннервация поджелудочной железы: ветви блуждающих нервов (преимущественно правого) - парасимпатическая иннервация, симпатические нервы - из чревного сплетения.

Кровоснабжение: передняя и задняя верхние поджелудочно-двенадцати-перстные артерии (из желудочно-двенадцатиперстной артерии), нижняя поджелудочно-двенадцатиперстная артерия (из верхней брыжеечной артерии). *Венозная кровь* от поджелудочной железы оттекает в поджелудочные вены (притоки верхней брыжеечной, селезеночной и других вен из системы воротной вены печени).
Лимфатические сосуды поджелудочной железы несут лимфу в поджелудочные, поджелудочно-двенадцатиперстные, привратниковые и поясничные лимфатические узлы.

БРЮШИНА

Брюшина *(peritoneum)* - тонкая серозная оболочка, выстилающая *брюшную полость,* а также покрывающая многие расположенные в полости живота внутренние органы (рис. 237). Общая площадь брюшины составляет 1,7 м^2. Брюшина выполняет покровную, защитную функции, содержит иммунные структуры (лимфоидные узелки - так называемые млечные пятна), жировую ткань (депо жира). Брюшина, выстилающая стенки живота, называется *париетальной брюшиной (peritoneum parietale),* прилежащая к внутренностям - *висцеральная брюшина (peritoneum viscerale).* При переходе брюшины с органа на орган образуются *связки (складки).* Переходя двумя листками с задней стенки брюшинной полости на орган, брюшина образует *брыжейку* этого органа. Между двумя листками брыжейки обычно проходят сосуды и нервы. Линия начала брыжейки от задней стенки брюшинной полости называется корнем брыжейки.

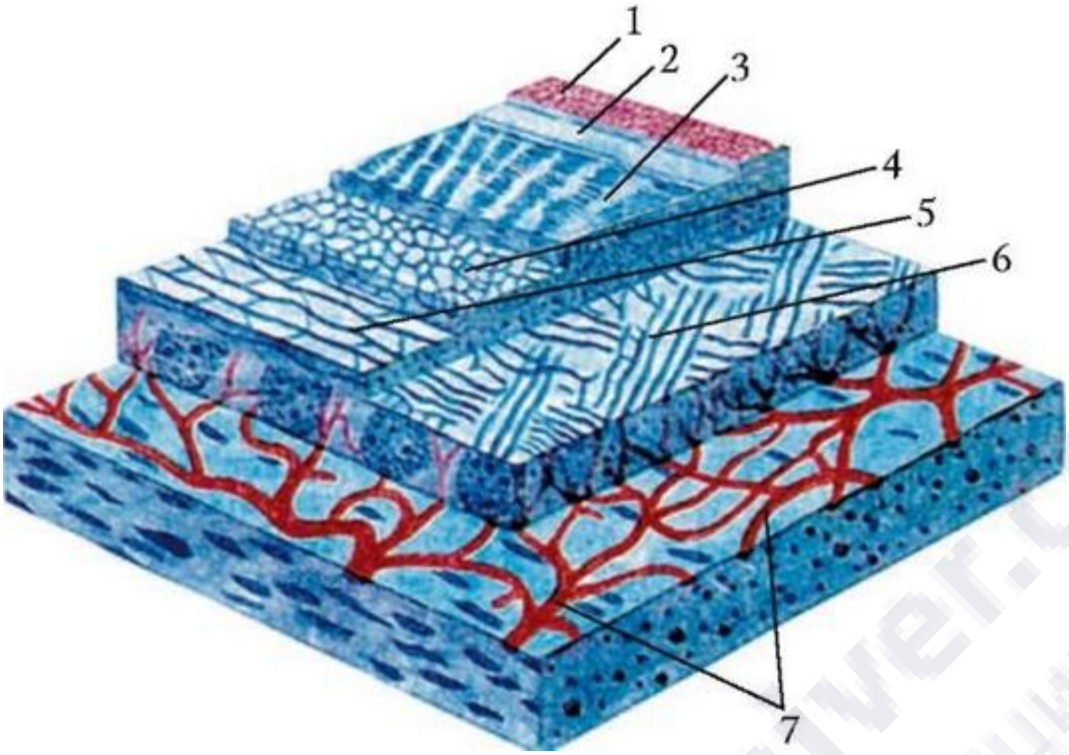

Рис. 237. Строение брюшины. Схема: 1-5 - бессосудистые слои брюшины; 6 - глубокий решетчатый коллагеново-эластический слой с расположенными в нем кровеносными сосудами; 7 - кровеносные сосуды

Ограниченное брюшиной пространство полости живота называется **брюшинной полостью** *(cavitas peritonei)* (рис. 238). Внизу брюшинная полость спускается в полость таза. У мужчин брюшинная полость замкнутая, у женщин она сообщается с внешней средой (через маточные трубы, полость матки и влагалище). В брюшинной полости находится незначительное количество прозрачной серозной жидкости, она увлажняет брюшину, обеспечивая скольжение друг о друга соприкасающихся органов.

Внутренние органы относятся к брюшине неодинаково. **Забрюшинное положение (ретро-** или **экстраперитонеально)** имеют почки, надпочечники, мочеточники, большая часть двенадцатиперстной кишки, поджелудочная железа, брюшная часть аорты, нижняя полая вена. Эти органы покрыты брюшиной с одной стороны (спереди). Органы, покрытые брюшиной с трех сторон, по отношению к ней имеют **мезоперитонеальное положение** (восходящая и нисходящая ободочные кишки, средняя треть прямой кишки). Те органы, что покрыты брюшиной со всех сторон, занимают **интраперитонеальное (вну-трибрюшинное) положение.** Это желудок, тощая и подвздошная кишки, аппендикс, поперечная, сигмовидная ободочные кишки, верхняя часть прямой кишки, селезенка.
Покрывая переднюю брюшную стенку, париетальная брюшина вверху переходит на диафрагму, по бокам - на боковые стенки брюшной полости, внизу - на нижнюю стенку полости таза. На внутренней поверхности передней брюшной стенки имеются 5 складок (рис. 239). *Срединная пупочная складка (plica umbilicalis mediana)* направляется от верхушки мочевого пузыря к пупку, в своей основе содержит заросший мочевой проток. Парная *медиальная пупочная складка (plica umbilicalis medialis)* в основе имеет заросшую пупочную артерию. Парная *латеральная пупочная складка (plica umbilicalis lateralis)* в основе содержит нижнюю надчревную артерию.

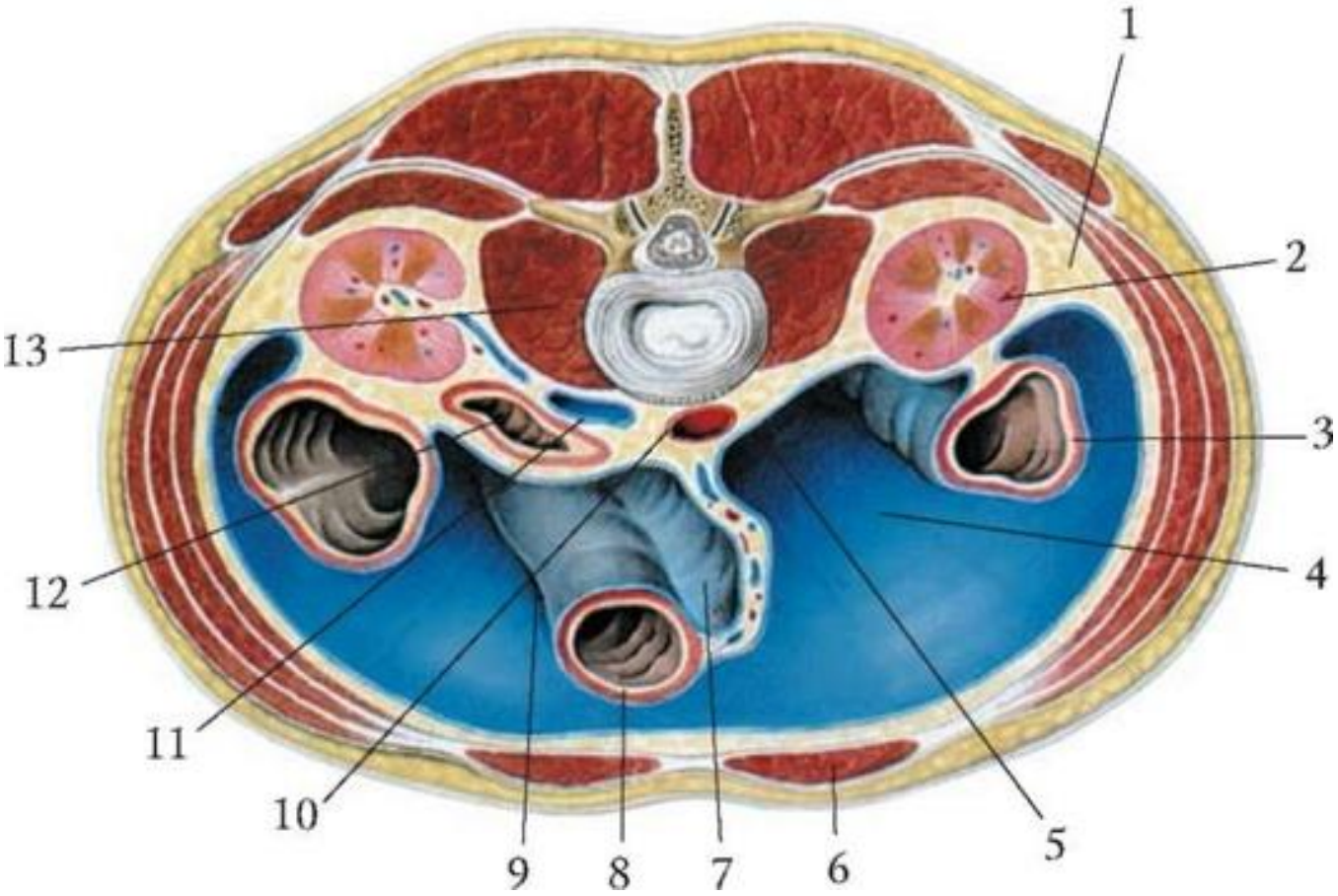

Рис. 238. Брюшная полость и органы, расположенные в брюшной полости. Поперечный разрез на уровне между телами III и IV поясничных позвонков: 1 - забрюшинное пространство; 2 - почка; 3 - нисходящая ободочная кишка; 4 - брюшинная полость; 5 - париетальная брюшина; 6 - прямая мышца живота; 7 - брыжейка тонкой кишки; 8 - тонкая кишка; 9 - висцеральная брюшина; 10 - аорта; 11 - нижняя полая вена; 12 - двенадцатиперстная кишка; 13 - большая поясничная мышца

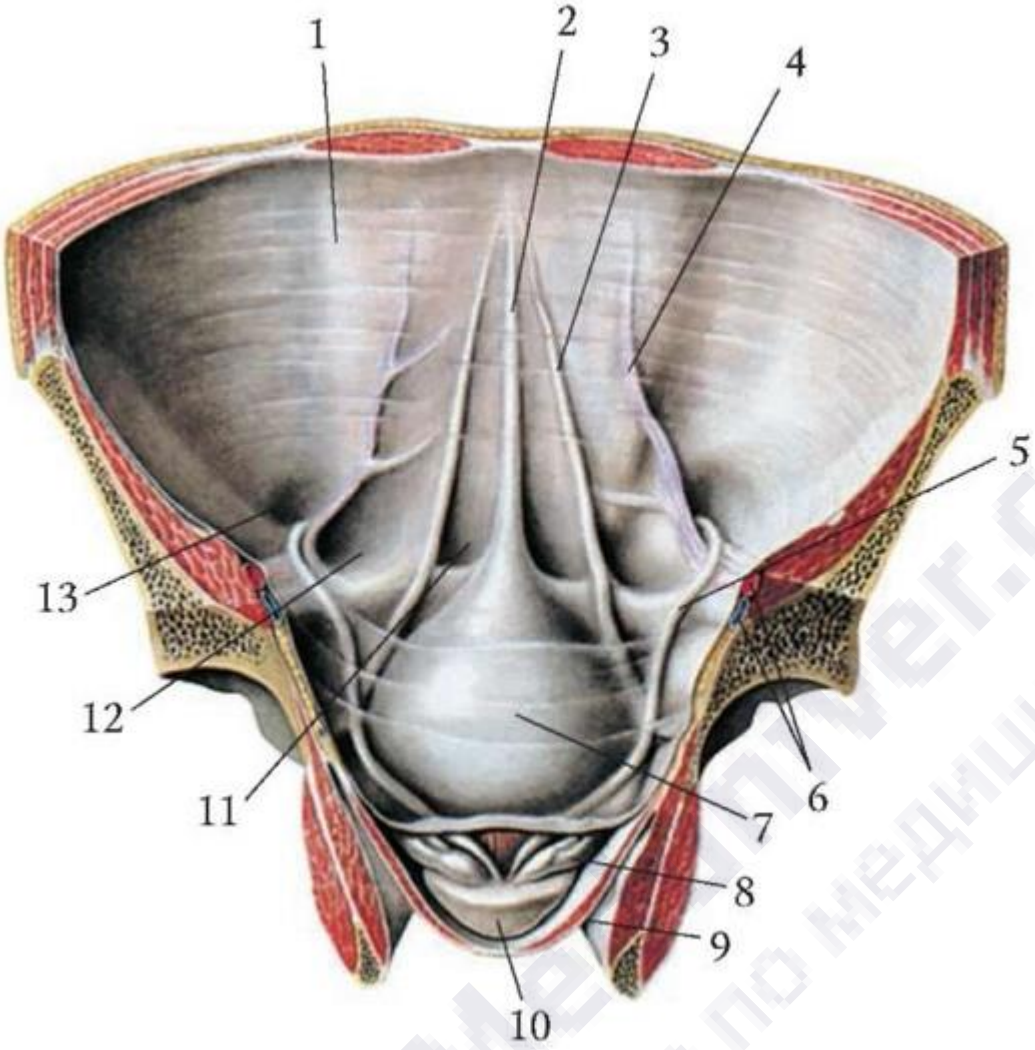

Рис. 239. Рельеф задней (внутренней) поверхности передней стенки живота в ее нижних отделах (вид сзади): 1 - париетальная брюшина; 2 - срединная пупочная складка; 3 - медиальная пупочная складка; 4 - латеральная пупочная складка; 5 - семявыносящий проток; 6 - наружные подвздошные артерия и вена; 7 - мочевой пузырь; 8 - семенной пузырек; 9 - нижняя фасция диафрагмы таза; 10 - простата; 11 - надпузырная ямка; 12 - медиальная паховая ямка; 13 - латеральная паховая ямка

Над мочевым пузырем по бокам от срединной пупочной складки находятся правая и левая *надпузырные ямки (fossa supravesicalis)*. Между медиальной и латеральной пупочными складками находятся с каждой стороны по *медиальной паховой ямке (fossa inguinalis medialis)* , соответствующих поверхностному паховому кольцу. Кнаружи от латеральной пупочной складки имеется по *латеральной паховой ямке (fossa inguinalis lateralis)*. В латеральную паховую ямку проецируется глубокое паховое кольцо.
Париетальная брюшина передней стенки живота выше пупка образует серповидную связку печени, переходящую на диафрагмальную поверхность печени, где оба ее листка продолжаются в висцеральную брюшину печени. В свободном нижнем (переднем) крае серповидной связки расположена круглая связка печени, представляющая собой заросшую пупочную вену. Листки серповидной связки сзади переходят в венечную связку печени. Венечная связка расположена фронтально и представляет собой переход висцеральной брюшины диафрагмальной поверхности печени в париетальную брюшину задней стенки брюшинной полости. По краям венечная связка расширяется и образует правую и левую треугольные связки. Висцеральная брюшина нижней (висцеральной) поверхности печени покрывает с нижней стороны желчный

пузырь. От висцеральной брюшины нижней поверхности печени из области ее ворот к малой кривизне желудка и начальному отделу двенадцатиперстной кишки идут два брюшинных листка, образующие *печеночно-желудочную связку (lig. hepatogastricum)* слева и *печеночно-двенадцатиперстную связку (lig. hepatoduodenale)* справа. В толще печеночно-двенадцатиперстной связки справа налево располагаются общий желчный проток, воротная вена печени (несколько сзади) и собственная печеночная артерия, а также лимфатические сосуды и узлы, нервы. Печеночно-желудочная и печеночно-двенадцатиперстная связки вместе составляют **малый сальник** *(omentum minus)* (рис. 240).

Листки висцеральной брюшины передней и задней стенок желудка в области большой его кривизны продолжаются вниз до уровня верхней апертуры малого таза. На этом уровне (или несколько выше) два листка брюшины подворачиваются кзади и поднимаются вверх к задней стенке живота (на уровне поджелудочной железы). Образовавшиеся четыре листка висцеральной брюшины формируют **большой сальник** *(omentum majus)*. На уровне поперечной ободочной кишки все четыре листка большого сальника срастаются с сальниковой лентой, расположенной на передней поверхности поперечной ободочной кишки. Далее задние листки большого сальника ложатся сверху на брыжейку поперечной ободочной кишки, направляются к задней брюшной стенке и переходят в париетальную брюшину задней стенки брюшной полости. Подойдя к переднему краю поджелудочной железы, один листок брюшины (задней пластинки большого сальника) переходит на переднюю поверхность поджелудочной железы, другой идет вниз и переходит в верхний листок брыжейки поперечной ободочной кишки. Часть большого сальника между большой кривизной желудка и поперечной ободочной кишкой называют *желудочно-ободочной связкой (lig. gastrocolicum)*. Большой сальник прикрывает спереди тонкую кишку и части ободочной кишки. Два листка брюшины, идущие от большой кривизны желудка к воротам селезенки, образуют *желудочно-селезеночную связку (lig. gastrolienale),* от кардиальной части желудка к диафрагме - *желудочно-диафрагмальную связку (lig. gastrophrenicum)* . Диафрагмально-селезеночная связка представляет собой дубликатуру брюшины, идущую от диафрагмы к заднему концу селезенки. От ворот селезенки к почке идет *селезеночно-почечная связка (lig. lienorenale),* от диафрагмы к селезенке - *диафрагмально-селезеночная связка (lig. phrenicosplenicum)* .

Источник KingMed.info

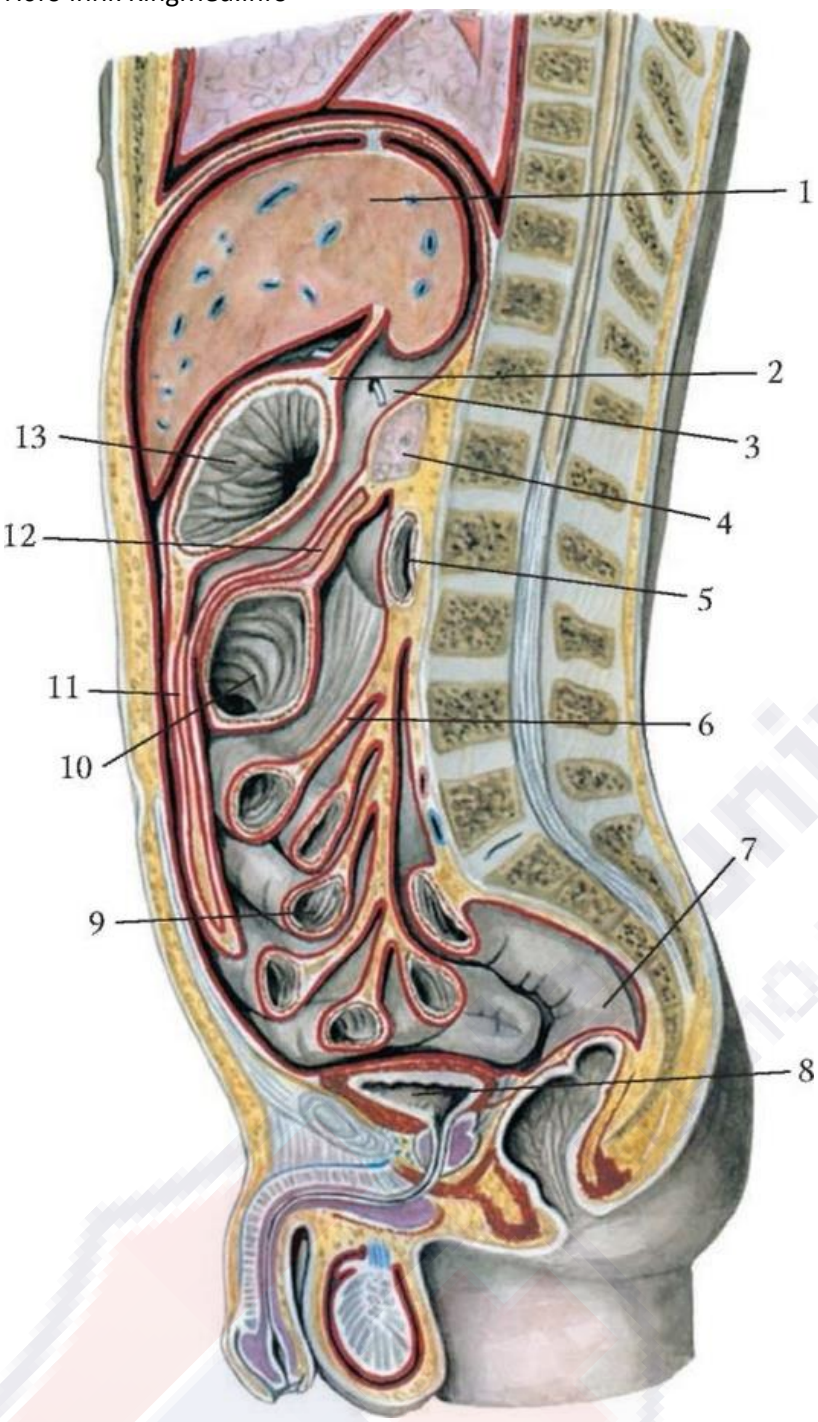

Рис. 240. Отношение внутренних органов, расположенных в брюшной полости, к брюшине в теле мужчины. Срединный сагиттальный разрез: 1 - печень; 2 - печеночно-желудочная связка; 3 - сальниковая сумка; 4 - поджелудочная железа; 5 - двенадцатиперстная кишка; 6 - брыжейка тонкой кишки; 7 - прямая кишка; 8 - мочевой пузырь; 9 - тонкая кишка; 10 - поперечная ободочная кишка; 11 - полость большого сальника; 12 - брыжейка поперечной ободочной кишки; 13 - желудок

В брюшинной полости различают верхний и нижний этажи, границей между ними являются поперечная ободочная кишка и ее брыжейка (рис. 241). **Верхний этаж** ограничен сверху диафрагмой, по бокам - боковыми стенками брюшинной (брюшной) полости, снизу - поперечной ободочной кишкой и ее брыжейкой. *Брыжейка поперечной ободочной кишки (mesocolon transversum)* переходит на заднюю стенку брюшной полости на уровне задних концов X ребер. В верхнем этаже полости брюшины располагаются желудок, печень, селезенка. На

уровне верхнего этажа находятся забрюшинно лежащие верхние отделы двенадцатиперстной кишки (ее луковица расположена внутрибрюшин-но) и поджелудочная железа. В верхнем этаже брюшинной полости различают три относительно отграниченных вместилища - сумки: печеночная, предже-лудочная и сальниковая. **Печеночная сумка** *(bursa hepatica)* находится в области правого подреберья, она содержит правую долю печени. У этой сумки выделяют **надпеченочную щель (поддиафрагмальное углубление,** *recessus subphrenicus)* и **подпеченочную щель (подпеченочное углубление,** *recessus subhepaticus).* Поддиафрагмальное углубление - часть печеночной сумки, находящаяся между задней поверхностью правой доли печени, диафрагмой и венечной связкой. Сверху печеночная сумка ограничена диафрагмой, снизу - поперечной ободочной кишкой и ее брыжейкой, слева - серповидной связкой печени, сзади (в верхних отделах) - венечной связкой. Печеночная сумка сообщается с преджелудочной сумкой и правым боковым каналом.

Преджелудочная сумка *(bursa pregastrica)* располагается во фронтальной плоскости, кпереди от желудка и малого сальника, между серповидной связкой (печени) справа и диафрагмально-ободочной связкой слева. Верхняя стенка преджелудочной сумки образована диафрагмой, нижняя - поперечной ободочной кишкой, передняя - передней стенкой живота. Справа преджелудоч-ная сумка сообщается с **подпеченочным карманом** *(recessus subhepaticus)* и с сальниковой сумкой, слева - с левым боковым каналом. Гнойные процессы из преджелудочной сумки обычно распространяются между левой долей печени и желудком вниз, к поперечной ободочной кишке и влево - к селезенке.

Сальниковая сумка *(bursa omentalis)* находится позади желудка, малого сальника и желудочно-ободочной связки (рис. 242). Сверху сальниковую сумку ограничивает хвостатая доля печени, снизу - задняя пластинка большого сальника, сросшаяся с брыжейкой поперечной ободочной кишки. Сзади сальниковая сумка ограничивается париетальной брюшиной, покрывающей аорту, нижнюю полую вену, верхний полюс левой почки, левый надпочечник, поджелудочную железу. Полость сальниковой сумки представляет собой фронтально расположенную щель, имеющую *преддверие (vestibulum bursae omentalis)* и три углубления (кармана). Преддверие сальниковой сумки сверху ограничено хвостатой долей печени, внизу - двенадцатиперстной кишкой, сзади - париетальной брюшиной, покрывающей нижнюю полую вену. *Верхнее сальниковое углубление (recessus superior omentalis)* расположено между поясничной частью диафрагмы сзади и задней поверхностью хвостатой доли печени спереди. *Селезенозное углубление (recessus lienalis, s. splenicum)* ограничено спереди желудочно-селезеночной связкой, сзади диафрагмально-селезеночной связкой, слева - воротами селезенки. *Нижнее сальниковое углубление (recessus inferior omentalis)* находится между желудочно-ободочной связкой сверху и спереди и задней пластинкой большого сальника, сращенной с брыжейкой поперечной ободочной кишки сзади. Обычно в сальниковой сумке хорошо выражены *желудозно-поджелудозные складки (plicae gastropancreaticae),* соединяющие эти два органа. Сальниковая сумка сообщается с печеночной сумкой (подпеченочной щелью) посредством сальникового отверстия (винсло-ево отверстие). Это отверстие, имеющее размеры 3-4 см, ограничено спереди печеночно-двенадцатиперстной связкой, содержащей воротную вену печени, собственную печеночную артерию и общий печеночный проток. Задняя стенка отверстия образована париетальной брюшиной, покрывающей нижнюю полую вену. Сверху сальниковое отверстие ограничивается хвостатой долей печени, снизу - верхней частью двенадцатиперстной кишки.

Источник KingMed.info

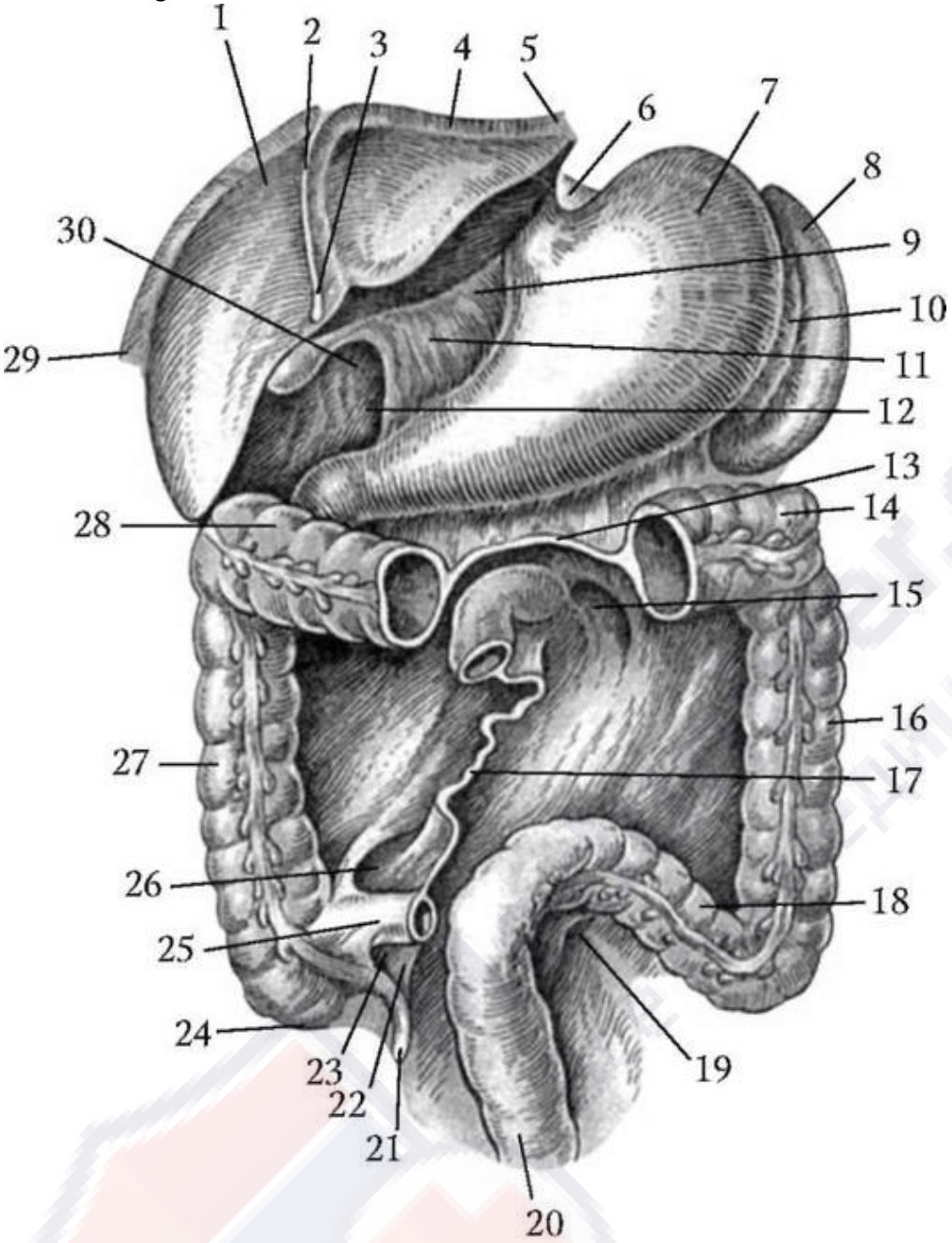

Рис. 241. Связки брюшины в брюшинной полости (тонкая кишка и часть поперечной ободочной кишки удалены; вид спереди): 1 - печень; 2 - серповидная связка печени; 3 - круглая связка печени; 4 - венечная связка печени; 5 - левая треугольная связка печени; 6 - желудочно-диафрагмальная связка; 7 - желудок; 8 - селезенка; 9 - печеночно-желудочная связка; 10 - желудочно-селезеночная связка; 11 - печеночно-двенадцатиперстная связка; 12 - передняя стенка сальникового отверстия; 13 - брыжейка поперечной ободочной кишки; 14 - поперечная ободочная кишка; 15 - верхнее двенадцатиперстное углубление; 16 - нисходящая ободочная кишка; 17 - корень брыжейки тонкой кишки; 18 - сигмовидная ободочная кишка; 19 - межсигмовидное углубление; 20 - прямая кишка; 21 - червеобразный отросток; 22 - брыжейка червеобразного отростка; 23 - нижнее подвздошно-слепокишечное углубление; 24 - слепая кишка; 25 - подвздошная кишка; 26 - верхнее подвздошно-слепокишечное углубление; 27 - восходящая ободочная кишка; 28 - поперечная ободочная кишка; 29 - правая треугольная связка; 30 - сальниковое отверстие

Источник KingMed.info
Для кратковременной остановки кровотечения при операциях на печени сдавливают сосуды, проходящие в печеночно-двенадцатиперстной связке, двумя пальцами левой руки, проведя указательный палец через сальниковое отверстие позади компонентов печеночно-двенадцатиперстной связки. При хирургических операциях доступ в сальниковую сумку может производиться через печеночно-желудочную связку, желудочно-ободочную связку (наиболее предпочтительный), брыжейку поперечной ободочной кишки.

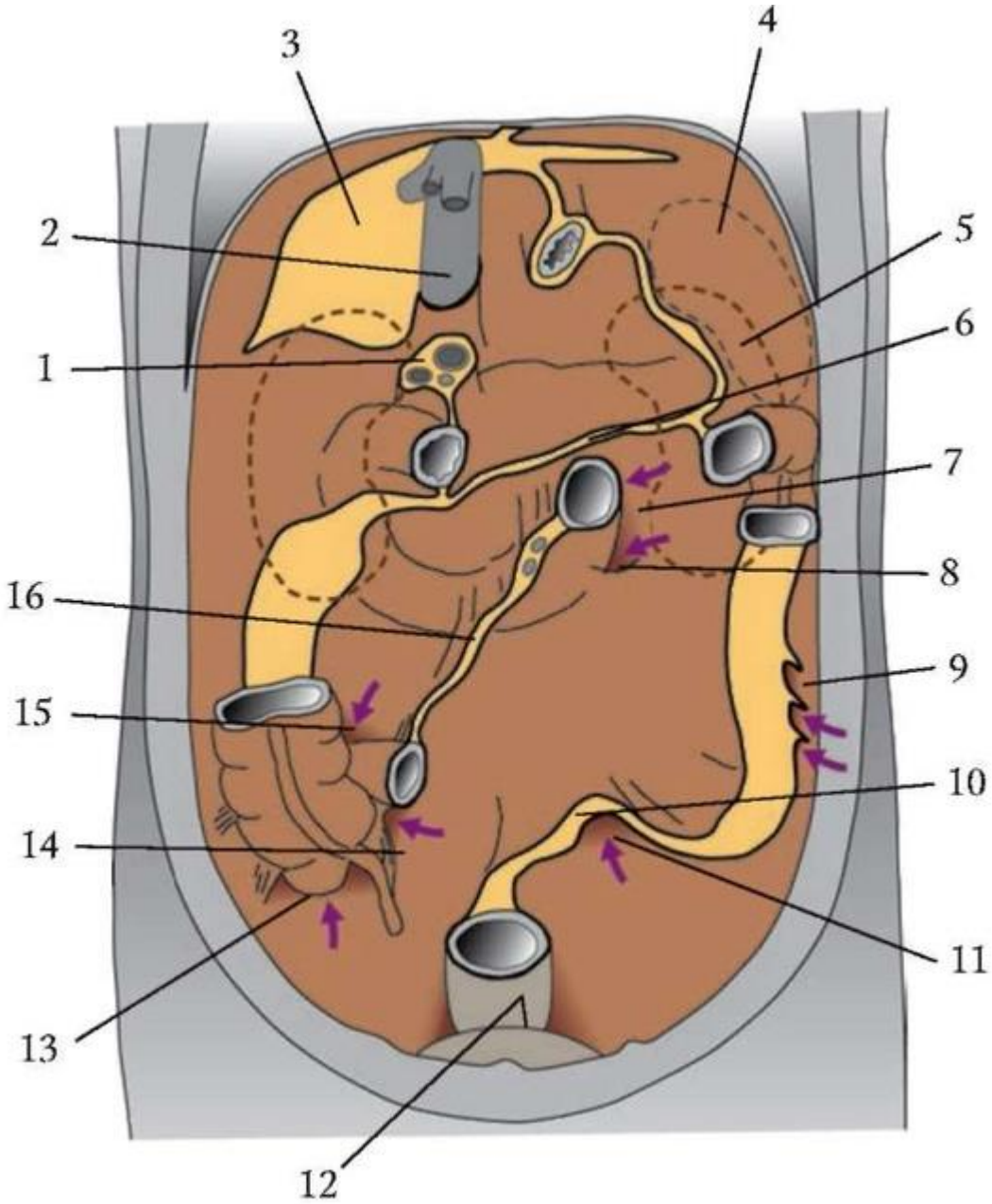

Рис. 242. Углубления и карманы брюшинной полости у мужчины, вид спереди (схема): 1 - печеночно-двенадцатиперстная связка; 2 - нижняя полая вена; 3 -диафрагмальная поверхность печени; 4 - селезенка; 5 - левая почка; 6 - корень брыжейки поперечной ободочной кишки; 7 - верхнее двенадцатиперстное углубление; 8 - нижнее двенадцатиперстное углубление; 9 - правая околоободочная борозда; 10 - корень брыжейки сигмовидной ободочной кишки; 11 - межсигмовидное углубление; 12 - прямокишечно-пузырное углубление; 13 - позадислепокишечное углубление; 14 - нижнее подвздошно-слепокишечное углубление; 15 - верхнее подвздошно-слепокишечное углубление; 16 - корень брыжейки тонкой кишки

Нижний этаж брюшинной полости находится под поперечной ободочной кишкой и ее брыжейкой. Снизу он ограничен париетальной брюшиной, выстилающей дно малого таза. В нижнем этаже полости брюшины выделяют две околоободочные борозды (два боковых канала) и два брыжеечных синуса (см. рис. 242). **Правая околоободочная борозда (правый боковой канал,** *canalis lateralis dexter)* находится между правой стенкой живота и восходящей ободочной кишкой. Внизу канал переходит в правую подвздошную ямку, а затем в малый таз. Вверху этот канал чаще сообщается с поддиафрагмальным углублением (пространством). **Левая околоободочная борозда** (левый боковой канал, *canalis lateralis sinister)* ограничена левой стенкой живота и нисходящей ободочной кишкой, переходит в левую подвздошную ямку, а затем в малый таз. Вверху этот канал левой диафрагмально-ободочной связкой отграничен от левого поддиафрагмального пространства.

Брыжейка тонкой кишки *(mesenterium)* разделяет между собой два брыжеечных синуса. *Корень брыжейки (radix mesenterii)* простирается от уровня двенадцатиперстно-тощекишечного изгиба слева на задней стенке брюшинной полости до уровня крестцово-подвздошного сочленения справа. **Правый брыжеечный синус** *(sinus mesentericus dexter)* ограничен справа восходящей ободочной кишкой, сверху - корнем брыжейки поперечной ободочной кишки, слева - корнем брыжейки тощей и подвздошной кишок. Спереди находятся петли тонкой кишки, на которых лежит большой сальник. От полости малого таза этот синус отграничен конечным отделом корня брыжейки тонкой кишки, он фиксирован к слепой кишке в области подвздошно-слепокишечного угла. В пределах правого брыжеечного синуса забрюшинно располагается конечный отдел нисходящей части двенадцатиперстной кишки и ее горизонтальная часть, нижняя часть головки поджелудочной железы, часть нижней полой вены, а также правый мочеточник, сосуды, нервы, лимфатические узлы. В правом брыжеечном синусе находится часть петель подвздошной кишки.

Левый брыжеечный синус *(sinus mesentericus sinister)* ограничен слева нисходящей ободочной кишкой и брыжейкой сигмовидной ободочной кишки *(mesocolon sigmoideum)*, справа - корнем брыжейки тонкой кишки; сверху - брыжейкой поперечной ободочной кишки на протяжении от двенадцатиперстно-тощекишечного изгиба до левого изгиба ободочной кишки. Внизу левый брыжеечный синус открыт и непосредственно продолжается в полость малого таза. В пределах синуса лежат петли тощей кишки, прикрытые большим сальником. В пределах левого брыжеечного синуса забрюшинно расположены восходящая часть двенадцатиперстной кишки, нижняя половина левой почки, конечный отдел брюшной части аорты, левый мочеточник, сосуды, нервы, лимфатические узлы; синус содержит преимущественно петли тощей кишки. Позади заднего отдела париетальной брюшины, между ней и внутрибрюшной фасцией, выстилающей изнутри заднюю стенку живота, находится **забрюшинное пространство** *(spatium retroperitonealis).* Вверху границей забрюшинного пространства служит диафрагма (место перехода заднего листка париетальной брюшины на диафрагму). Внизу условной границей забрюшинного клетчаточного пространства являются мыс крестца и пограничная линия таза. Забрюшинное клетчаточное пространство заполнено слоем жировой клетчатки, содержит органы, сосуды, нервы. У забрюшинной клетчатки различают несколько слоев. Первый ее слой (расположенный непосредственно за внутрибрюшной фасцией) книзу сообщается с клетчаткой малого таза, преимущественно с позадипрямо-кишечной клетчаткой. Вверху, через щели между ножками диафрагмы, забрюшинная клетчатка сообщается с клетчаткой заднего средостения. Следующий слой жировой клетчатки - **околоободочное клетчаточное пространство** *(paracolon),* находящееся кпереди от забрюшинной, предпочечной и предмоче-точниковой фасций. Кверху околоободочное пространство достигает брыжейки поперечной ободочной

кишки, латерально ограничено сращением забрюшинной фасции с париетальной брюшиной, медиально достигает корня брыжейки тонкой кишки, внизу - слепой кишки.

Париетальная брюшина, выстилающая заднюю стенку брюшинной полости, имеет углубления (ямки), где могут образовываться внутренние грыжи. **Верхнее** и **нижнее двенадцатиперстные углубления** *(recessus duodenalis superior, recessus duodenalis inferior)* находятся над и под двенадцатиперстно-тощекишечным изгибом. Эти углубления разделены *двенадцатиперстно-тощекишечной складкой (plica duodenojejunalis)* париетальной брюшины. **Верхнее двенадцатиперстное углубление** ограничено *верхней двенадцатиперстной складкой (plica duodenalis superior)* брюшины, **нижнее двенадцатиперстное углубление** - *нижней двенадцатиперстной складкой (plica duodenalis inferior).* **Верхнее** и **нижнее подвздошно-слепокишечные углубления** *(recessus ileocaecalis superior, recessus ileocaecalis inferior)* расположены над и под подвздошно-слепокишечным переходом. Под куполом слепой кишки имеется **позадислепокишечное углубление** *(recessus retrocaecalis)*. Оно находится на задней стенке брюшинной полости и доступно обзору тогда, когда начальный подвижный отдел слепой кишки приподнят. Слева от корня брыжейки сигмовидной кишки располагается *межсигмовидное углубление (recessus intersigmoideus),* имеющее воронкообразную форму. Оно ограничено с боков брыжейкой сигмовидной кишки и париетальной брюшиной. Начало этого углубления обращено в левый боковой канал брюшинной полости.
В полости малого таза брюшина, переходя на его органы, также образует углубления. У мужчин брюшина покрывает переднюю поверхность верхней части прямой кишки, затем переходит на заднюю и далее верхнюю стенки мочевого пузыря и продолжается в париетальную брюшину передней брюшной стенки (рис. 243). Между мочевым пузырем и прямой кишкой имеется выстланное брюшиной **прямокишечно-пузырное углубление** *(excavatio rectovesicalis).* Оно по бокам ограничено **прямокишечно-пузырными складками** *(plicae rectovesicales),* идущими в переднезаднем направлении от боковых поверхностей прямой кишки к мочевому пузырю. У женщин брюшина с передней поверхности прямой кишки переходит на заднюю стенку верхней части влагалища, поднимается далее кверху, покрывает сзади, а затем спереди матку и переходит на мочевой пузырь (рис. 244). Между маткой и мочевым пузырем имеется **пузырно-маточное углубление** *(excavatio vesicouterina).* Глубокое прямокишечно-маточное углубление *(excavatio rectovesicalis),* или Дугласов карман, расположено между маткой и прямой кишкой и достигает верхней задней стенки влагалища. Оно также выстлано брюшиной и ограничено по бокам *прямокишечно-маточными складками (plicae rectouterinae).*

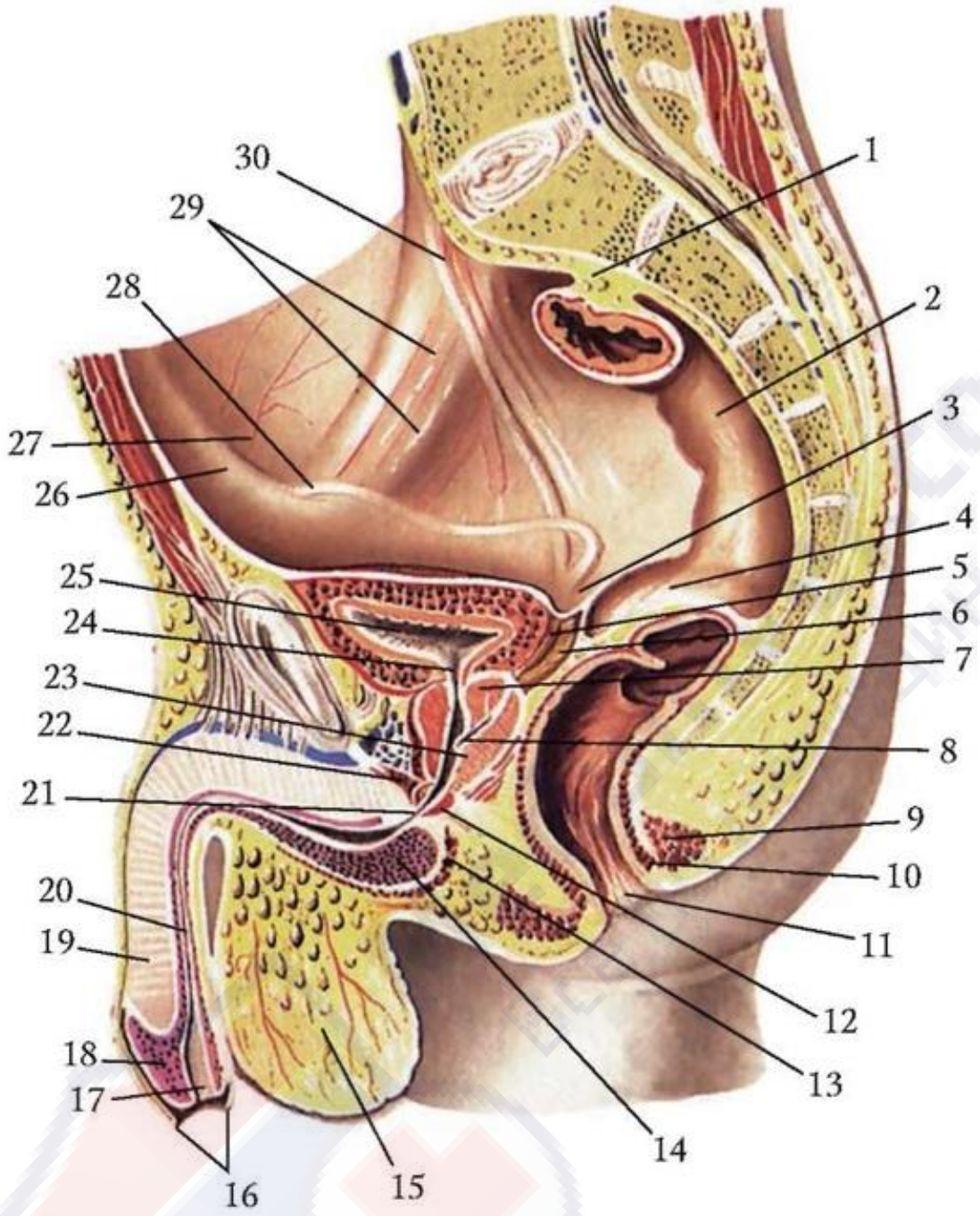

Рис. 243. Ход брюшины в полости мужского малого таза (сагиттальный распил): 1 - брыжейка сигмовидной ободочной кишки; 2 - прямая кишка; 3 - прямокишечно-пузырное углубление; 4 - ампула прямой кишки; 5 - ампула семявыносящего протока; 6 - семенной пузырек; 7 - простата; 8 - семявыбрасывающий проток; 9 - наружный сфинктер заднего прохода; 10 - внутренний сфинктер заднего прохода; 11 - задний проход; 12 - сфинктер мочеиспускательного канала; 13 - луковично-губчатая мышца; 14 - луковица полового члена; 15 - мошонка; 16 - крайняя плоть полового члена; 17 - наружное отверстие мочеиспускательного канала (уретры); 18 - головка полового члена; 19 - пещеристое тело полового члена; 20 - губчатая часть мужского мочеиспускательного канала; 21 - перепончатая часть мужского мочеиспускательного канала; 22 - глубокая поперечная мышца промежности; 23 - семенной холмик; 24 - внутреннее отверстие мочеиспускательного канала (уретры); 25 - мочевой пузырь; 26 - латеральная пупочная складка; 27 - брюшина; 28 - семявыносящий проток; 29 - наружные подвздошные артерия и вена; 30 - мочеточник

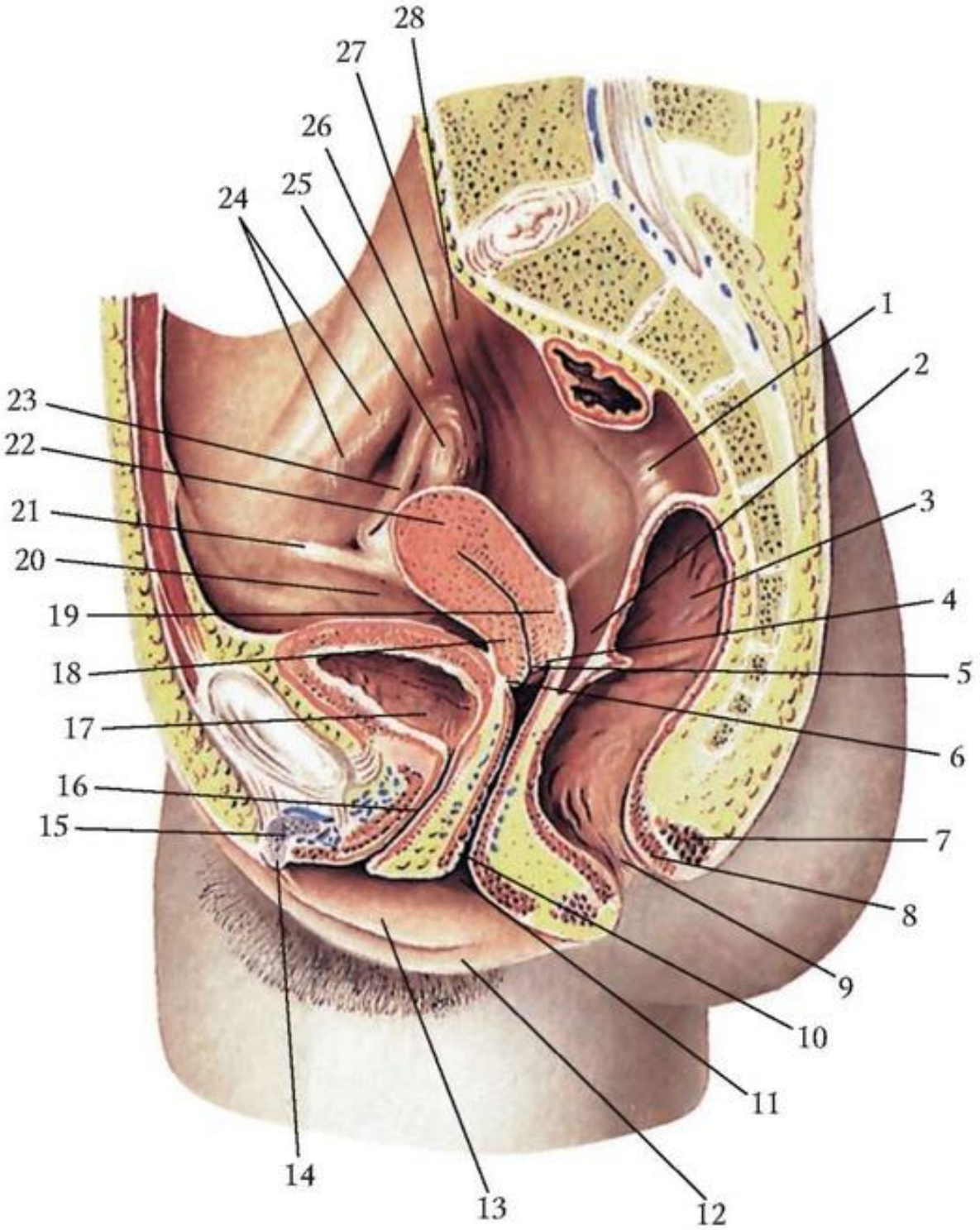

Рис. 244. Ход брюшины в полости женского малого таза (сагиттальный распил): 1 - прямая кишка; 2 - прямокишечно-пузырное углубление; 3 - ампула прямой кишки; 4 - задняя часть свода влагалища; 5 - отверстие матки; 6 - передняя часть свода влагалища; 7 - наружный сфинктер заднего прохода; 8 - внутренний сфинктер заднего прохода; 9 - задний проход; 10 - влагалище; 11 - отверстие влагалища; 12 - большая половая губа; 13 - малая половая губа; 14 - головка клитора; 15 - тело клитора; 16 - женский мочеиспускательный канал (женская уретра); 17 - мочевой пузырь; 18 - передняя губа отверстия матки; 19 - задняя губа отверстия матки; 20 - пузырно-маточное углубление; 21 - круглая связка матки; 22 - матка; 23 - маточная труба; 24 - наружные подвздошные артерия и вены; 25 - яичник; 26 - связка, подвешивающая яичник; 27 - бахромка маточной трубы; 28 - мочеточник

Источник KingMed.info

РАЗВИТИЕ ПИЩЕВАРИТЕЛЬНОЙ СИСТЕМЫ

На 20-е сутки внутриутробного развития кишечная энтодерма тела зародыша свертывается в трубку, в результате чего образуется первичная кишка. **Первичная кишка** находится кпереди от хорды и замкнута в ее переднем и заднем отделах. Первичная кишка дает начало эпителию и железам пищеварительной трубки (кроме полости рта и заднепроходной области) и органам дыхательной системы. Остальные слои пищеварительной трубки образуются из спланхно-плевры - внутренней пластинки сегментированной части мезодермы, которая прилежит к первичной кишке. С 3-й недели эмбриогенеза на головном конце зародыша начинает формироваться эктодермальное углубление - ротовая бухта, а на каудальном конце - анальная (заднепроходная) бухта. **Ротовая бухта** постепенно углубляется в сторону головного конца первичной кишки. Перепонка между ротовой бухтой и кишкой **(глоточная мембрана)** прорывается на 4-й неделе эмбриогенеза. В результате ротовая бухта сообщается с первичной кишкой. **Анальную бухту** изначально отделяет от полости первичной кишки **анальная мембрана.** Анальная мембрана прорывается позже, чем глоточная мембрана.
Начиная с 4-й недели внутриутробного развития, вентральная стенка первичной кишки образует выпячивание в направлении кпереди (будущие трахея, бронхи, легкие). Это выпячивание является границей между *головной (глоточной)* и *туловищной кишкой*. У туловищной кишки выделяют *переднюю, среднюю* и *заднюю кишки*. Из эктодермальной выстилки ротовой бухты образуется эпителиальный покров полости рта. Глоточная кишка дает начало эпителию глотки; передняя кишка - эпителию пищевода, желудка, средняя кишка - эпителиальному покрову слепой, восходящей и поперечной ободочных кишок, эпителию печени и поджелудочной железы. Задняя кишка является источником развития эпителия нисходящей, сигмовидной ободочных и прямой кишок. Сомато- и висцероплевра образуют брюшину.

Развитие стенок ротовой полости, костей лицевого черепа, некоторых внутренних органов связано с преобразованием жаберного аппарата зародыша. На боковых стенках глоточной кишки образуются по пять пар выпячиваний *(жаберных карманов),* а между ними - уплотненные участки - *жаберные дуги*. *Первая (челюстная)* и *вторая (подъязычная) дуги* являются висцеральными, три нижние пары - *жаберными дугами*. Из первой висцеральной дуги образуются верхняя и нижняя стенки ротовой полости, верхняя и нижняя челюсти, губы, мелкие кости барабанной полости (молоточек, наковальня), жевательные мышцы. Из второй висцеральной дуги формируются малые рога и тело подъязычной кости, шиловидный отросток височной кости, стремя, мимические мышцы. Первая жаберная дуга служит для образования больших рогов подъязычной кости, из остальных жаберных дуг образуются хрящи гортани. Из эпителия первого жаберного кармана формируется эпителиальный покров барабанной полости, слуховой трубы, из второго кармана - эпителиальная выстилка мин-даликовой ямки, из третьего и четвертого - эпителиальный компонент тимуса и околощитовидных желез.
Язык начинает развиваться с 4-й недели внутриутробного развития. Он формируется из двух зачатков, различных по происхождению. Эпителий переднего отдела языка (верхушка и тело) образуется из эктодермальной части дна ротовой полости, т.е. из эпителия, находящегося перед местом отхождения глоточной перепонки (мембраны). Эпителий заднего отдела языка (корень) имеет энтодермальное происхождение, формируется из вентральной стенки глоточной кишки. Эпителиальный покров языка у эмбрионов в возрасте 5 нед на большей его поверхности однослойный, лишь местами клетки эпителия расположены в два слоя, форма клеток кубическая. У эмбрионов в возрасте 6 нед усиливается пролиферация эпителия, общая протяженность многослойных участков увеличивается, одновременно усиливаются пролиферация и дифференцировка мезенхимы. Сосочки языка образуются на 6-7-м месяце прена-тального

развития. Различные виды сосочков закладываются не одновременно. «Вкусовые» сосочки образуются раньше нитевидных. Мышцы языка образуются из билатеральных отделов затылочных миотомов.

Большие слюнные железы формируются путем врастания эпителия ротовой бухты в подлежащую мезенхиму. Закладка желез происходит на 2-м месяце внутриутробной жизни. Одними из первых (на 6-й неделе) начинают закладываться поднижнечелюстные слюнные железы. Тяж эпителия растет по направлению к ветви нижней челюсти, далее он разделяется на первичные клеточные тяжи, из которых образуются ветвящиеся выводные протоки, и на 16-й неделе - начальные части (альвеолы). На 8-й неделе в эпителиальных тяжах образуются просветы. Секреция железы начинается у 4-месячных плодов.

Закладка подъязычной железы выявляется на 8-й неделе эмбриогенеза в виде отростков от верхнего конца образующихся поднижнечелюстных желез. На 12-й неделе отмечается отпочкование и ветвление эпителиального зачатка в виде клеточных тяжей (по одному на правой и левой сторонах). Эти эпителиальные тяжи дифференцируются позже в выводные протоки желез, они образуются под языком, возле его срединной линии, направляются кзади. Вблизи угла нижней челюсти поворачивают в вентральном направлении и затем растут к поверхности.
Околоушные железы закладываются на 8-й неделе внутриутробного развития в виде эпителиальных тяжей, врастающих в подлежащую мезенхиму, где начинают разветвляться. От этих эпителиальных тяжей отпочковываются многочисленные выросты, образующие вначале выводные протоки, а на 4-6-м месяце развития - начальные отделы. К 8-9-му месяцу внутриутробного развития в эпителиальных тяжах образуется просвет. К 5-му месяцу жизни плода мезенхима вокруг железы образует соединительнотканную капсулу, от которой вглубь ее врастают трабекулы.

На 2-м месяце внутриутробного развития первичная кишка испытывает сложные преобразования. Образуется первичная кишечная петля, ее изгиб обращен к пупочному отверстию. Кишка выходит (частично) из брюшной полости через пупочное отверстие (физиологическая пупочная грыжа). На 4-м месяце внутриутробной жизни пупочное кольцо суживается, кишечные петли возвращаются в брюшную полость.

Эпителий пищевода образуется из *прехондральной пластинки,* расположенной в энтодерме передней кишки. Остальные слои стенки пищевода - из окружающей ее мезенхимы. Вначале эпителиальная выстилка пищевода образована однослойным призматическим эпителием, у 4-недельного эмбриона - 2-слойным. После этого происходит интенсивное разрастание эпителия, приводящее к полному закрытию просвета пищевода. Разросшиеся эпителиальные клетки далее подвергаются распаду, вновь освобождая просвет пищевода. К 3-му месяцу внутриутробной жизни пищевод выстлан многорядным мерцательным эпителием, с 4-го месяца мерцательные клетки постепенно вытесняются пузырьковидными, содержащими гликоген клетками, преобразующимися в плоские клетки. С 6-го месяца эпителий пищевода становится многослойным плоским.

На 2-м месяце эмбриогенеза начинает формироваться расширение передней кишки (будущий желудок). Однослойный призматический эпителий желудка развивается из энтодермы кишечной трубки. Желудочные ямочки формируются на 6-10-й неделе развития плода. Железы закладываются в виде почек на дне желудочных ямочек. Вначале в железах образуются париетальные, затем главные и слизистые клетки. На 6-7-й неделе эмбриогенеза из мезенхимы образуется вначале циркулярный слой мышечной оболочки, затем - мышечная пластинка

слизистой оболочки. На 13-14-й неделе формируется наружный продольный слой и несколько позже - косой слой мышечной оболочки.
Под образовавшейся первичной кишечной петлей появляется небольшое выпячивание - зачаток слепой кишки. Из нисходящего колена кишечной петли образуется тонкая кишка, из восходящего - толстая. Начальный отдел нисходящего колена кишки преобразуется далее в двенадцатиперстную кишку, а остальной отдел - в брыжеечную часть тонкой кишки. Все отделы кишки растут, меняют свое положение в брюшной полости зародыша (см. ниже).

Тонкая кишка начинает развиваться на 5-й неделе внутриутробного развития. Серозная оболочка тонкой кишки закладывается на 5-й неделе эмбриогенеза из мезенхимы (ее соединительнотканная часть) и висцерального листка мезодермы (ее мезотелий). Дифференцировка эпителиоцитов начинается на 6-12-й неделе развития. Бокаловидные клетки образуются на 5-й неделе развития, эндокриноциты - на 6-й неделе. Эпителий ворсинок, кишечных и дуоденальных желез образуется из кишечной энтодермы. На первых этапах дифференцировки эпителий кубический однорядный, затем он становится двурядным призматическим, на 7-8-й неделе - однослойным призматическим. Собственная пластинка слизистой оболочки и подслизистая основа тонкой кишки формируются из мезенхимы на 7-8-й неделе, ворсинки и кишечные железы образуются на 8-10-й неделе внутриутробной жизни. Гладкая мышечная ткань стенки тонкой кишки развивается неодновременно в различных участках кишечной стенки. На 7-8-й неделе образуется внутренний циркулярный слой мышечной оболочки, на 8-9-й неделе - наружный продольный слой, на 24-28-й неделе - мышечная пластинка слизистой оболочки. Циркулярные складки слизистой оболочки образуются на 20-24-й неделе жизни плода, когда дуоденальные железы в целом уже сформированы.

При закладе толстая кишка имеет меньший диаметр, чем тонкая (он становится толще через 5 мес развития). Дорсальнее зачатка слепой кишки формируется левый изгиб ободочной кишки, образуются поперечная и нисходящая кишки. К 6-му месяцу эмбриогенеза начинают образовываться восходящая часть ободочной кишки и правый изгиб. Конечный отдел ободочной кишки преобразуется в сигмовидную кишку. Прямая кишка образуется из задней кишки
в связи с возникновением поперечной перегородки в стенке клоаки (в нижних отделах туловища). Растущая перегородка подразделяет вентральную клоаку на мочеполовую (переднюю) и промежностную (заднюю) части. После прорыва клоачной (анальной) мембраны и образования заднепроходного отверстия прямая кишка открывается наружу. Одновременно с дифференцировкой отделов кишки она по мере роста изменяет свое положение. На 2-3-м месяце внутриутробной жизни задняя кишка из срединной плоскости смещается влево и вверх, впереди кишечной петли. Кишечная петля осуществляет поворот вправо по часовой стрелке на 180°. Зачаток слепой кишки при этом уходит в правое верхнее положение; верхнее колено кишечной петли опускается вниз позади слепой кишки. Закладка слепой кишки во второй половине внутриутробного развития опускается вправо и вниз, в правую подвздошную ямку. Кишечная петля образует изгиб вправо еще на 90°. Удлинение нисходящего колена кишки, образование многочисленных петель тонкой кишки смещают кверху толстую кишку, поэтому она изменяет свое положение. В результате восходящая ободочная кишка залегает справа в брюшной полости, поперечная - в поперечном направлении вверху.

Эпителий ободочной кишки и ампулы прямой кишки формируется из энтодермы. У кожной и промежуточной зон стенок анального канала он эктодер-мального происхождения. Эпителий кишечной трубки сильно разрастается на 6-7-й неделе внутриутробного развития, ворсинки и кишечные железы закладываются одновременно, на 4-м месяце внутриутробного развития их

большое количество. К концу эмбриогенеза ворсинок у толстой кишки нет. Мышечная оболочка толстой кишки формируется на 3-м месяце внутриутробного развития. Мышечная пластинка слизистой оболочки - на 4-м месяце.
Брюшинный покров кишечника в значительной степени связан с преобразованием брыжеек первичной кишки. В первый месяц эмбриогенеза туловищная кишка (ниже диафрагмы) подвешена к передней и задней стенкам тела зародыша с помощью вентральной и дорсальной брыжеек - производных спланхноплевры. *Вентральная брыжейка* ниже уровня пупочного отверстия постепенно исчезает, а верхняя часть ее преобразуется в малый сальник и серповидную связку печени. *Дорсальная брыжейка* изменяет свое положение из-за активного роста (расширения) большой кривизны желудка и поворота его вниз и направо. В результате поворота желудка из сагиттального положения в поперечное и усиленного роста его вниз, дорсальная брыжейка выходит из-под большой кривизны желудка, образуя карманообразное выпячивание (большой сальник). Задняя часть дорсальной брыжейки продолжается на заднюю стенку брюшной полости. Дорсальная брыжейка дает начало также брыжейкам тонкой и толстой кишок.

Из передней стенки образующейся двенадцатиперстной кишки в вентральную брыжейку растут парные энтодермальные выпячивания - закладки будущих печени и желчного пузыря. Паренхима печени имеет эпителиальное (энтодермальное) происхождение. Зачаток печени *(«печеночная бухта»)* выявляется в конце 3-й недели эмбриогенеза. Печеночная бухта разделяется на верхнюю и нижнюю части (выпячивания). Из верхней части печеночной бухты формируются печень и печеночные протоки, из нижней части - желчный пузырь, пузырный и общий желчный протоки. Энтодермальные эпителиальные клетки верхней части печеночной бухты разрастаются в брыжейке в виде тяжей, образуя в дальнейшем печеночные балки. Из вены желточного мешка образуется воротная вена печени и кровеносные капилляры. По ходу ветвей воротной вены печени внутрь ее врастает соединительная ткань, разделяющая его на дольки.

Поджелудочная железа образуется из срастающихся вентрального и дорсального выпячиваний энтодермы, врастающих в дорсальную брыжейку.

Из мезенхимы формируются капсула и другая соединительная ткань поджелудочной железы и кровеносные сосуды. Раньше образуется эндокринная часть железы, зачатки панкреатических островков имеются уже на 3-й неделе эмбрионального развития. С 10-й недели внутриутробного периода появляются зачатки секреторных отделов, на 16-17-й неделе появляется зернистость в цитоплазме этих клеток, с 19-й недели начинается секреция железы.

В результате поворота желудка, роста печени двенадцатиперстная кишка и поджелудочная железа теряют подвижность и приобретают забрюшинное расположение.

Вопросы для повторения и самоконтроля

1. Расскажите анатомию двенадцатиперстной кишки, назовите варианты ее строения.

2. Назовите отличия в строении тонкой и толстой кишок.

3. Расскажите о строении прямой кишки.

4. Назовите поверхности и доли печени.

5. В какие сроки в эмбриогенезе образуется зачаток печени? Как он называется?

6. Опишите строение поджелудочной железы.

7. Какие органы расположены в верхнем отделе брюшной полости, какие в нижнем ее отделе?

8. Чем ограничены сальниковое отверстие и сальниковая сумка?

9. Чем ограничены правый и левый брыжеечные синусы?

10. Какие складки и ямки располагаются на передней стенке брюшинной полости?

11. Какие углубления (ямки) имеются на задней стенке брюшинной полости?

12. Что собой представляет большой сальник? Из чего он образовался?

Meduniver.com
Все по медицине

ДЫХАТЕЛЬНАЯ СИСТЕМА

Дыхательная система снабжает организм кислородом и выводит из него углекислый газ. Она состоит из дыхательных путей и органов дыхания - легких (рис. 245). Дыхательные пути разделяют на верхний и нижний отделы. К **верхним дыхательным путям** относятся полость носа, носовая и ротовая части глотки. **Нижние дыхательные пути** представлены гортанью, трахеей и бронхами. В просвете дыхательных путей воздух согревается, увлажняется и очищается от инородных частиц, различных примесей. В легких осуществляется газообмен. Из альвеол легких в результате диффузии в кровь легочных капилляров поступает кислород, а в обратном направлении (из крови в альвеолы) выходит углекислый газ. У дыхательной системы различают *дыхательные пути* и парные *дыхательные органы* - легкие, расположенные в грудной полости. Дыхательные пути (полость носа, носовая и ротовая части глотки, гортань и верхняя часть трахеи) расположены в области головы и шеи. Нижняя (грудная) часть трахеи, главные бронхи, как и легкие, находятся в грудной полости.

НОС И ПОЛОСТЬ НОСА

Область носа *(regio nasalis)* включает наружный нос и полость носа. **Наружный нос** - начальная часть дыхательной системы, состоит из корня, спинки, верхушки и крыльев носа (рис. 246). *Корень носа (radix nasi)* отделяется от лба переносьем, боковые отделы наружного носа по срединной линии образуют *спинку носа (dorsum nasi)*, заканчивающуюся спереди *верхушкой,* или *кончиком носа (apex nasi).* Нижняя часть боковых отделов образует *крылья носа (alae nasi),* ограничивающие *ноздри (nares),* разделенные *подвижной* (перепончатой) *частью носовой перегородки (pars mobiles septi nasi).* Корень носа, верхняя часть спинки носа имеют костную основу, образованную носовыми костями и лобными отростками верхнечелюстных костей.

Скелет (остов) носа образуют его **хрящи** *(cartilagines nasi)*, наиболее крупный из них *латеральный хрящ носа (cartilago nasi lateralis)*, парный, задним краем прилежащий к переднему краю носовых костей. Внутренним краем латеральный хрящ в верхних отделах прилежит к краю одноименного хряща противоположной стороны, в нижних отделах - к пластинке хряща перегородки носа. Нижний край латерального хряща доходит до латеральной ножки *большого хряща крыла носа (cartilago alaris major),* окружающего ноздри. У большого хряща крыла носа выделяют *медиальную* и *латеральную ножки (crus mediale, crus laterale).* Медиальные ножки обоих хрящей разделяют ноздри и между ними соединяются с передненижним краем хряща перегородки носа. К латеральной ножке присоединяются *малые хрящи крыльев (cartilagines alares minores)*, которые в количестве 2-3 с каждой стороны расположены в задневерхней части крыла носа, позади большого хряща крыла носа, между ним и краем грушевидного отверстия. Между латеральным хрящом и большим хрящом крыла носа встречаются *добавочные хрящи носа (cartilagines nasi accessoriae).* К внутренней стороне спинки носа примыкает *хрящ перегородки носа (cartilago septi nasi),* у которого имеются *латеральный отросток (processus lateralis)* и *задний,* или *основной, отросток (processus posterior, seu processus sphenoidalis).* Передненижний край хряща перегородки носа переходит в медиальную ножку большого хряща крыла носа, передневерхний край доходит до внутренней стороны спинки носа в области шва между обеими носовыми костями. Сзади и сверху хрящ перегородки носа соединен с перпендикулярной пластинкой решетчатой кости, сзади и снизу - с сошником, передним отделом носового гребня горизонтальной пластинки нёбной кости и передней носовой остью. Хрящи носа, покрытые надхрящницей, соединены между собой соединительной тканью.

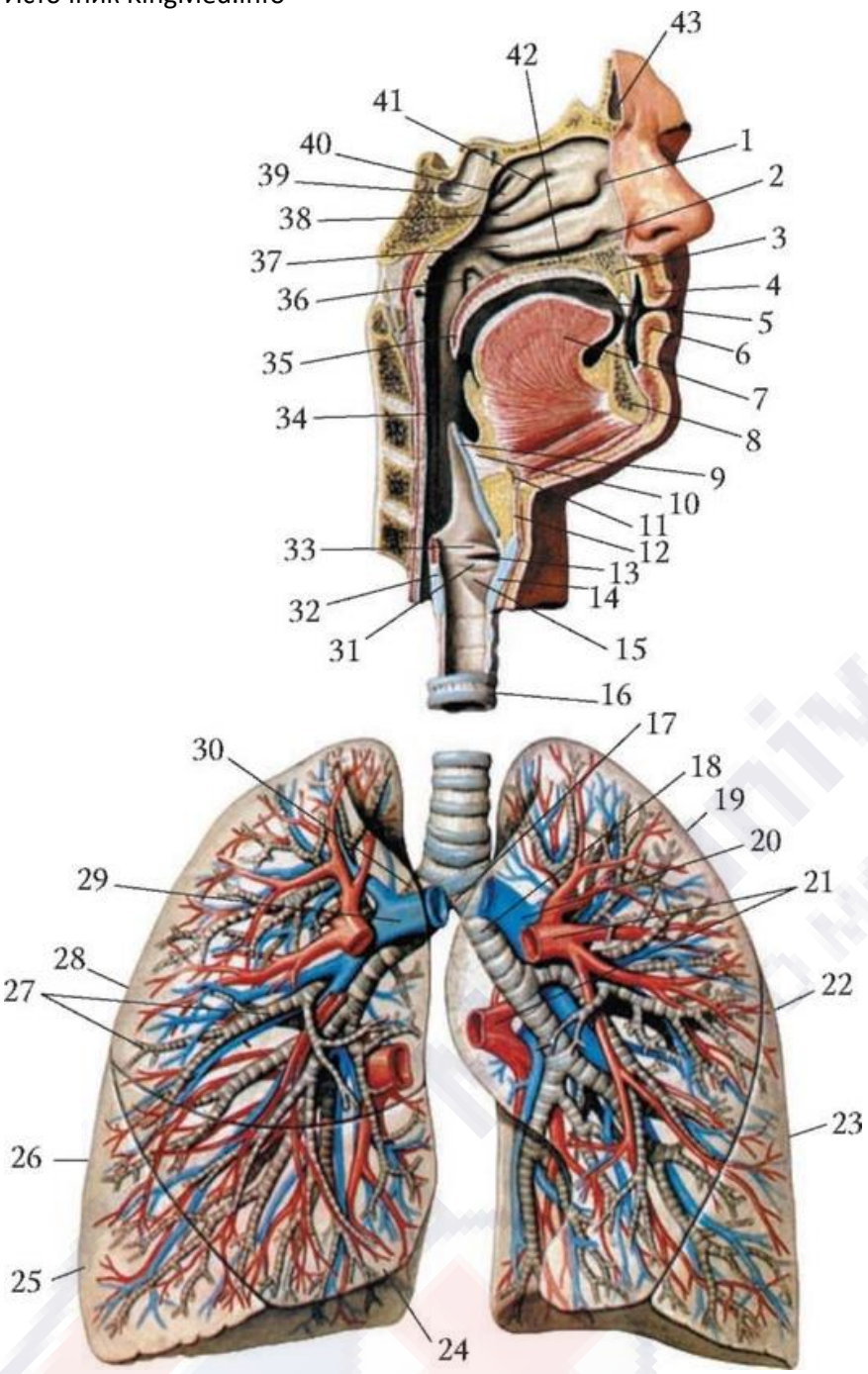

Рис. 245. Дыхательная система. Схема (вид спереди): 1 - средний носовой ход; 2 - нижний носовой ход; 3 - верхняя челюсть; 4 - верхняя губа; 5 - ротовая полость; 6 - нижняя губа; 7 - язык; 8 - нижняя челюсть; 9 - надгортанник; 10 - подъязычно-надгортанниковая связка; 11 - подъязычная кость; 12 - срединная щитоподъязычная связка; 13 - желудочек гортани; 14 - щитовидный хрящ; 15 - полость гортани; 16 - трахея; 17 - бифуркация трахеи; 18 - левый главный бронх; 19 - верхняя доля левого легкого; 20 - левая легочная артерия; 21 - левые легочные вены; 22 - левое легкое; 23 - нижняя доля левого легкого; 24 - средняя доля правого легкого; 25 - нижняя доля правого легкого; 26 - правое легкое; 27 - долевые и сегментарные бронхи; 28 - верхняя доля правого легкого; 29 - правая легочная артерия; 30 - правый главный бронх; 31 - голосовая складка; 32 - пластинка перстневидного хряща; 33 - складка преддверия; 34 - ротовая часть глотки; 35 - мягкое нёбо; 36 - глоточное отверстие слуховой трубы; 37 - нижняя носовая раковина; 38 - средняя носовая раковина; 39 - клиновидная пазуха; 40 - верхняя носовая раковина; 41 - верхний носовой ход; 42 - твердое нёбо; 43 - лобная пазуха

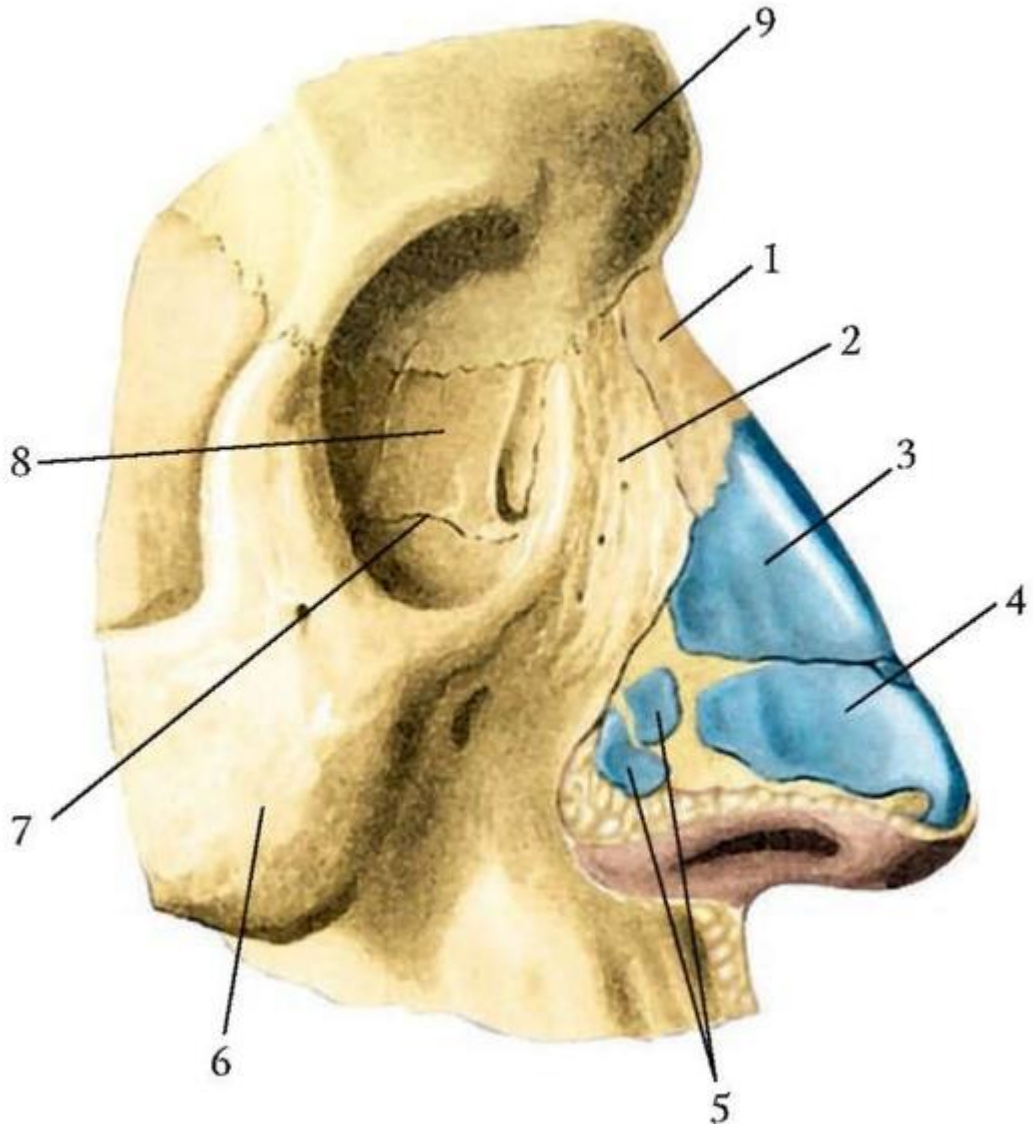

Рис. 246. Хрящи наружного носа (вид сбоку): 1 - носовая кость; 2 - лобный отросток верхнечелюстной кости; 3 - латеральный хрящ носа; 4 - большой хрящ крыла носа; 5 - малые хрящи крыла носа; 6 - скуловая кость; 7 - слезно-верхнечелюстной шов; 8 - слезная кость; 9 - лобная кость

Полость носа *(cavum nasi)* разделена перегородкой носа на две половины (рис. 247). Сзади через хоаны она сообщается с носоглоткой. У каждой половины полости носа выделяют переднюю часть - преддверие и собственно полость носа, расположенную сзади. *Преддверие носа (vestibulum nasi)* вверху
ограничено небольшим возвышением - *порогом носа (limen nasi)*. На боковых стенках полости носа имеются по три вытянутых возвышения - носовые раковины (рис. 248).
Различают **верхнюю носовую раковину** *(concha nasi superior)*, **среднюю носовую раковину** *(concha nasi media)* и **нижнюю носовую раковину** *(concha nasi inferior)*. Над верхней носовой раковиной часто выявляется **наивысшая носовая раковина** *(concha nasi suprema)*. Под верхней, средней и нижней носовыми раковинами располагаются углубления - носовые ходы (верхний, средний и нижний).

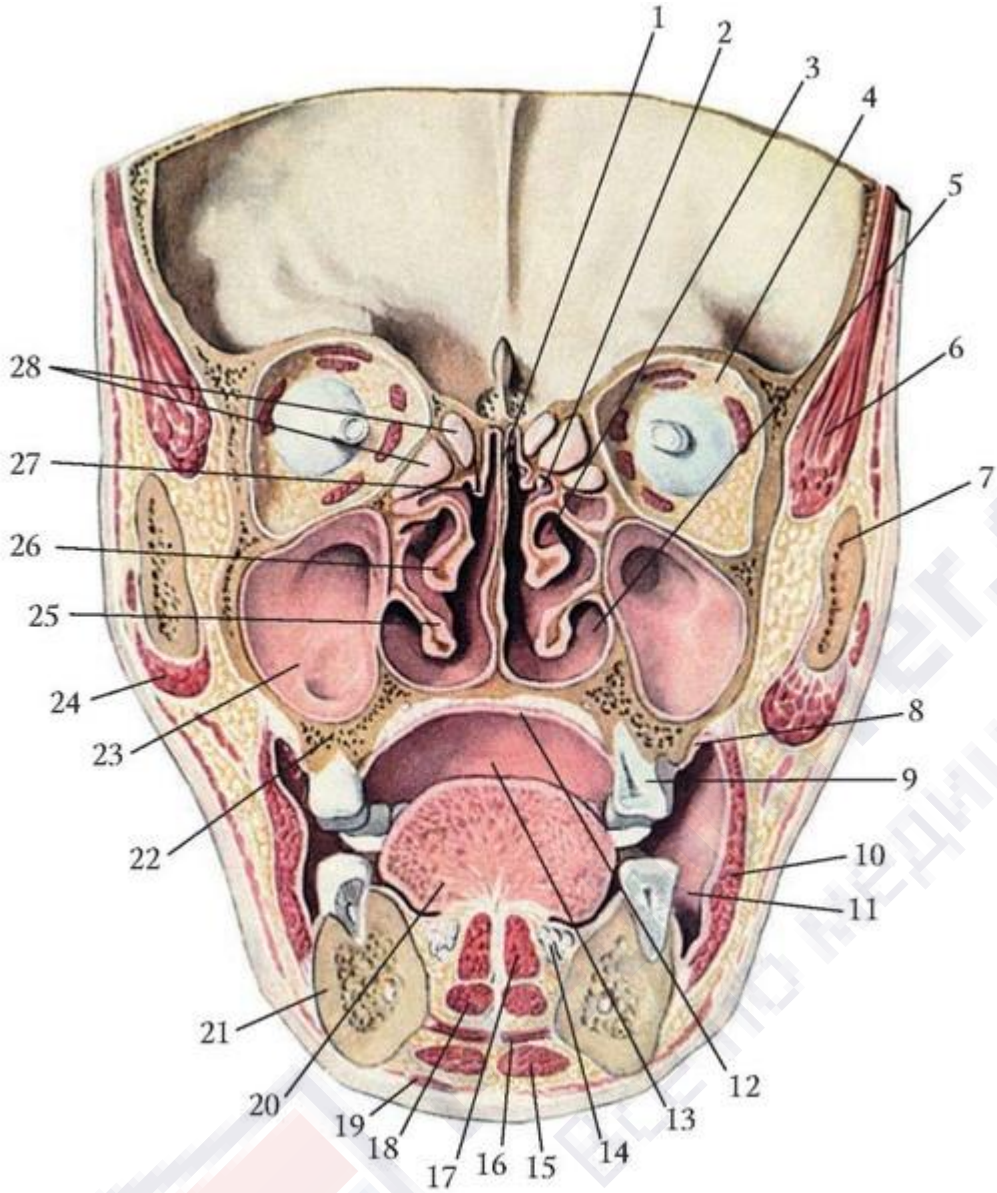

Рис. 247. Полость носа, носовые раковины и носовые ходы (вид спереди; фронтальный разрез): 1 - перегородка носа; 2 - верхний носовой ход; 3 - средний носовой ход; 4 - глазница; 5 - нижний носовой ход; 6 - височная мышца; 7 - скуловая кость; 8 - десна; 9 - второй верхний большой коренной зуб (моляр); 10 - щечная мышца; 11 - преддверие рта; 12 - твердое нёбо; 13 - собственно полость рта; 14 - подъязычная слюнная железа; 15 - переднее брюшко двубрюшной мышцы; 16 - челюстно-подъязычная мышца; 17 - подбородочно-язычная мышца; 18 - подбородочно-подъязычная мышца; 19 - подкожная мышца шеи; 20 - язык; 21 - нижняя челюсть; 22 - альвеолярный отросток верхнечелюстной кости; 23 - верхнечелюстная пазуха; 24 - жевательная мышца; 25 - нижняя носовая раковина; 26 - средняя носовая раковина; 27 - верхняя носовая раковина; 28 - решетчатые ячейки

Верхний носовой ход *(meatus nasi superior)* имеется лишь в задних отделах носовой полости, **средний носовой ход** *(meatus nasi medius)* и **нижний носовой ход** *(meatus nasi inferius)* расположены под соответствующими раковинами, на всем протяжении полости носа. Между перегородкой носа и медиальной поверхностью носовых раковин с каждой стороны расположен узкий **общий носовой ход.** Часть полости носа, находящаяся позади носовых раковин, называется **носоглоточным проходом** *(meatus nasopharyngeus)*. В передних отделах собственно полости носа имеется небольшое возвышение - **валик носа** *(agger nasi),* кзади от

него находится расширение - **преддверие среднего хода** *(atrium meatus medii)*. Полость носа сообщается с ее придаточными пазухами, расположенными возле боковых и верхней стенок этой полости.

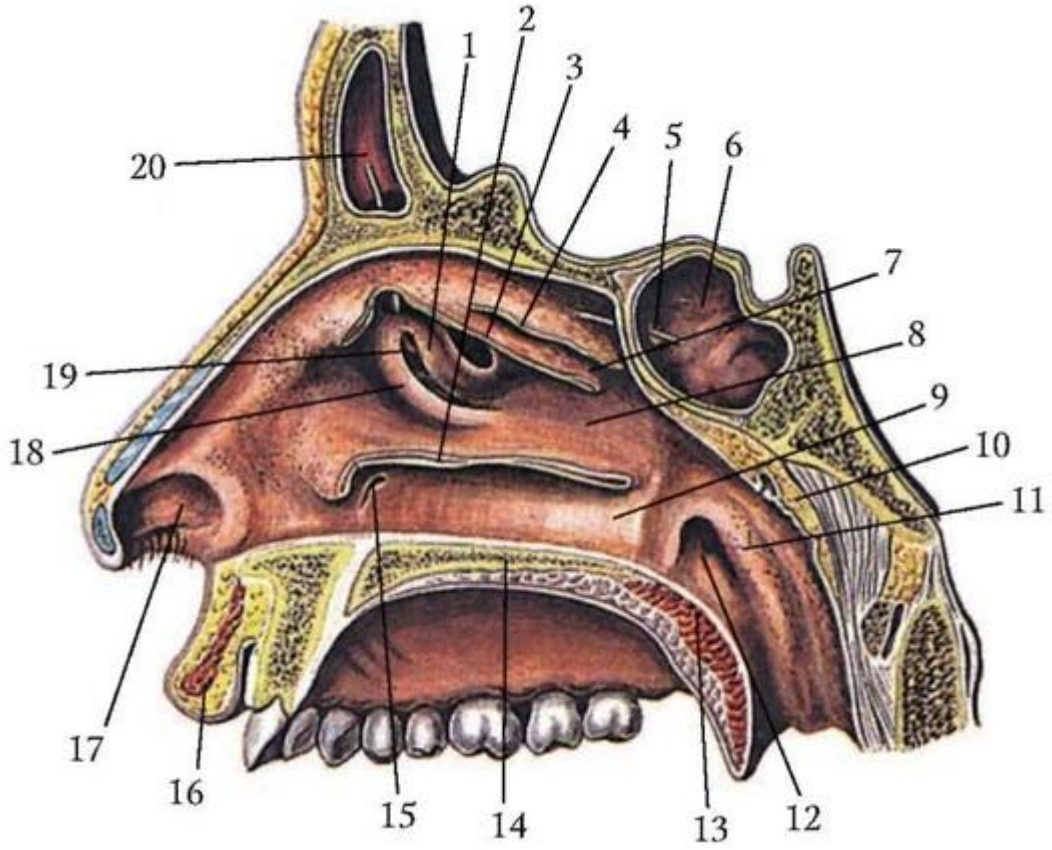

Рис. 248. Носовые ходы на латеральной стенке полости носа (вид с медиальной стороны, из полости носа): 1 - большой решетчатый пузырек; 2 - нижняя носовая раковина (частично отрезана); 3 - средняя носовая раковина (частично отрезана); 4 - верхняя носовая раковина (частично отрезана); 5 - апертура клиновидной пазухи; 6 - клиновидная пазуха; 7 - верхний носовой ход; 8 - средний носовой ход; 9 - нижний носовой ход; 10 - глоточная (аденоидная) миндалина; 11 - трубный валик; 12 - глоточное отверстие слуховой трубы; 13 - мягкое нёбо; 14 - твердое нёбо; 15 - носослезный канал (устье); 16 - верхняя губа; 17 - преддверие носа; 18 - крючковидный отросток; 19 - решетчатая воронка; 20 - лобная пазуха и зонд в ее апертуре

В верхний носовой ход с помощью *клиновидно-решетчатого углубления* открываются клиновидная пазуха и задние ячейки решетчатой кости. Средний носовой ход сообщается с лобной пазухой (через *решетчатую воронку),* с верхнечелюстной пазухой посредством *полулунной расщелины,* с передними и средними ячейками решетчатой кости, а также с крыловидно-нёбной ямкой через *клиновидно-нёбное отверстие*. Через клиновидно-нёбное отверстие к слизистой оболочке полости носа проходят сосуды и нервы. Нижний носовой ход сообщается с глазницей через *носослезный проток,* ограниченный *слезной складкой (plica lacrimalis)*. На нижней стенке передней части общего носового хода, на расстоянии 1,5-2,0 см кзади от ноздрей, расположено верхнее отверстие *резцового канала,* через который проходят сосуды и нервы.

У полости носа выделяют обонятельную и дыхательную области. **Обонятельная область** *(pars olfactoria)* занимает верхние носовые раковины, верхнюю часть средних носовых раковин и верхнюю часть перегородки носа. В эпителиальном покрове обонятельной области имеются нейросенсорные биполярные клетки. В эпителии **дыхательной области** *(pars*

respiratoria) содержатся бокаловидные клетки, выделяющие слизь. На слизистой оболочке передненижних отделов хрящевой перегородки носа (кзади и выше резцового канала) часто имеется небольшое отверстие, ведущее в слепо заканчивающийся канал - *сошниково-носовой орган (organum vomeronasalis).*
Число хрящей у наружного носа варьирует. В 20% случаев у задней части перегородки носа расположены сошниково-носовые хрящи. Размеры и форма носа, ноздрей крайне изменчивы. Иногда около передней носовой ости в слизистой оболочке в виде слепого канальца располагается сошниково-носовой (Якобсона) орган, являющийся рудиментарным образованием. Перегородка носа в 70% случаев смещена вбок. Носовые раковины и носовые ходы выражены в разной степени. Иногда кзади от полулунной расщелины находится дополнительное отверстие, сообщающее верхнечелюстную пазуху со средним носовым ходом.

Иннервация слизистой оболочки полости носа: чувствительная (передней части) - передний решетчатый нерв - из носоресничного нерва, задней части латеральной стенки носа и перегородки носа - носонёбный нерв и задние носовые ветви (из верхнечелюстного нерва).

Кровоснабжение: клиновидно-нёбная артерия (из верхнечелюстной артерии), передняя и задняя решетчатые артерии (из глазной артерии). *Венозная кровь* оттекает в клиновидно-нёбную вену (приток крыловидного сплетения).

Лимфатические сосуды впадают в поднижнечелюстные и подподбородочные лимфатические узлы.

ГОРТАНЬ

Гортань *(larynx)* - орган дыхания и голосообразования, расположенный в передней области шеи. Вертикальный размер гортани равен 4,1-4,4 см, поперечный - 2,6-4,3 см. Верхняя граница гортани соответствует уровню нижнего края IV шейного позвонка, нижняя - нижнему краю VI шейного позвонка. Вверху гортань фиксирована к подъязычной кости, внизу переходит в трахею. Гортань расположена позади поверхностной и предтрахеальной пластинок шейной фасции и частично прикрыта подподъязычными (поверхностными) мышцами шеи. По бокам к гортани прилежат верхние части боковых долей щитовидной железы. Кзади от гортани расположена гортанная часть глотки.
Выделяют три отдела гортани: преддверие, межжелудочковый отдел и под-голосовую полость (рис. 249). Передняя стенка преддверия образована надгортанником, сзади - черпаловидными хрящами. **Преддверие гортани** *(vestibulum laryngis)* располагается между *входом в гортань (aditus laryngis)* и простирается до складок преддверия (внизу). Вход в гортань спереди ограничен задней поверхностью надгортанника, сзади - верхушками черпаловидных хрящей, по бокам - *черпалонадгортанными складками (plicae aryepiglotticae).* Между черпа-лонадгортанными складками и внутренней поверхностью щитовидного хряща с обеих сторон расположены углубления - грушевидные карманы. **Межжелудочковый отдел** гортани самый короткий, ограниченный складками преддверия сверху и голосовыми складками снизу. Между этими складками в боковой стенке глотки с каждой стороны имеется углубление - **желудочек гортани** *(ventriculus laryngis),* или морганиев желудочек.

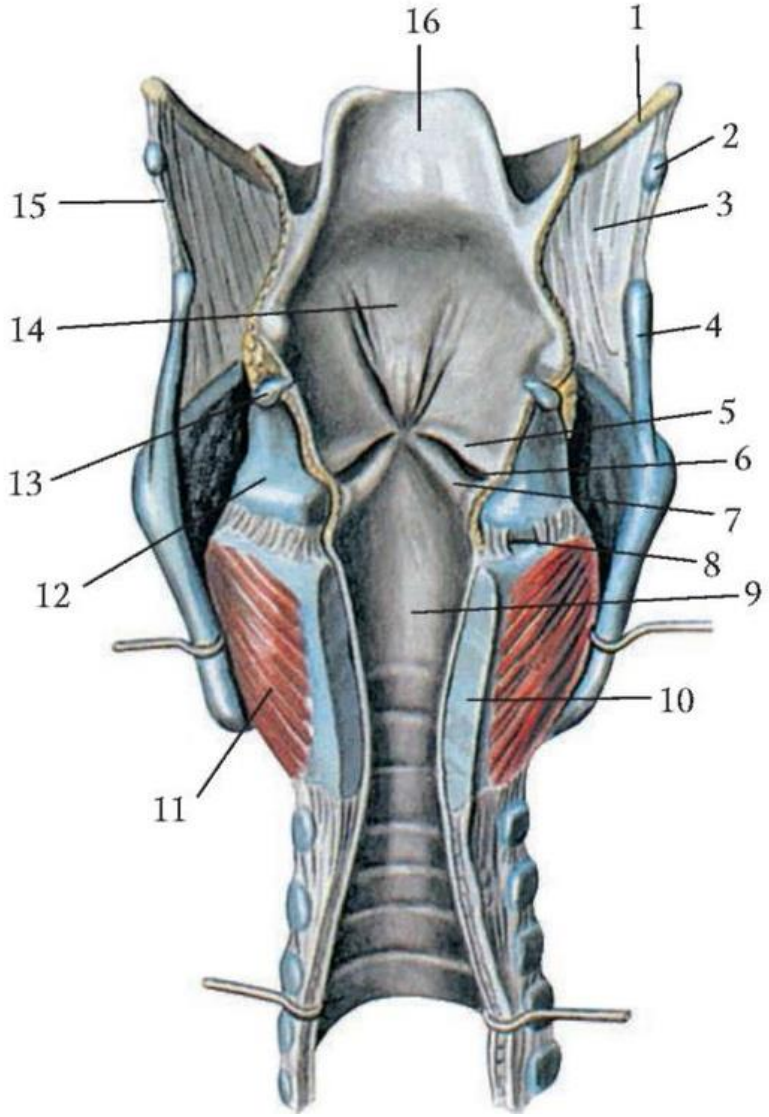

Рис. 249. Полость гортани (вид сзади; задняя стенка разрезана вдоль, стенки гортани отвернуты в стороны): 1 - большой рог подъязычной кости; 2 - зерновидный хрящ; 3 - щитоподъязычная мембрана; 4 - верхний рог щитовидного хряща; 5 - складка преддверия; 6 - желудочек гортани (межжелудочковый отдел); 7 - голосовая складка; 8 - перстнечерпаловидный сустав; 9 - подголосовая полость; 10 - пластинка перстневидного хряща; 11 - задняя перстнечерпаловидная мышца; 12 - черпаловидный хрящ; 13 - рожковидный хрящ; 14 - преддверие гортани; 15 - латеральная щитоподъязычная связка; 16 - надгортанник

Правая и левая **голосовые складки** *(plicae vocales)* ограничивают **голосовую щель** *(rima glottidis).* Ее длина у мужчин составляет 20-24 мм, у женщин - 16-19 мм. Ширина голосовой щели при дыхании равна в среднем 5 мм, при голосообразовании возрастает. Большую переднюю часть голосовой щели называют *межперепончатой частью (pars intermembranacea),* заднюю часть (между черпаловидными хрящами) - *межхрящевой частью (pars intercartilaginea).* **Подголосовая полость** *(cavitas infraglottica),* или нижний отдел гортани, находится между голосовыми складками вверху и до входа в трахеи внизу.
Гортань имеет хрящевой остов (скелет). Непарными хрящами являются щитовидный, перстневидный хрящи и надгортанник (рис. 250). Парные хрящи гортани - это черпаловидные, рожковидные, клиновидные и зерновидные хрящи. **Щитовидный хрящ** *(cartilago thyroidea)* - наиболее крупный из хрящей гортани, гиалиновый, образован двумя четырехугольными пластинами, впереди срастающимися под углом. Угол соединения пластинок у женщин

составляет примерно 120°, у мужчин - 90°. У мужчин этот угол сильно выступает вперед, образуя *выступ гортани (prominentia laryngis)* - «адамово яблоко». Правая и левая пластинки *(laminae dextra et sinistra)* щитовидного хряща расходятся кзади и латерально, наподобие щита. На верхнем крае щитовидного хряща по передней срединной линии имеется глубокая *верхняя щитовидная вырезка (incisura thyroidea superior)*. *Нижняя щитовидная вырезка (incisura thyroidea inferior)* выражена слабо, она расположена на нижнем крае хряща. Задний утолщенный край каждой пластинки с каждой стороны продолжается в длинный *верхний рог (cornu superius)* и в короткий *нижний рог (cornu inferius),* сочленяющийся с перстневидным хрящом. На верхнем и нижнем краях пластинки щитовидного хряща, чуть кпереди от рогов, находятся соответственно *верхний* и *нижний щитовидные бугорки*. На наружной поверхности пластинки щитовидного хряща располагается *косая линия (linea obliqua)*, где прикрепляются мышцы.

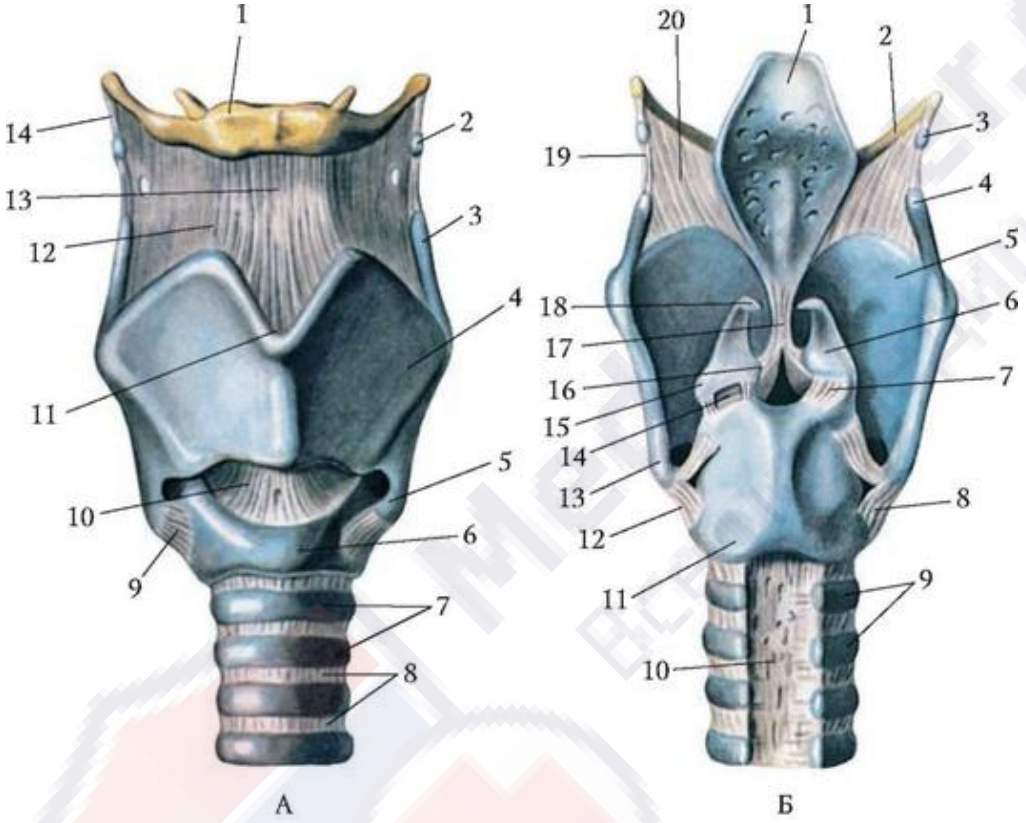

Рис. 250. Хрящи, связки и суставы гортани: А - вид спереди: 1 - тело подъязычной кости; 2 - зерновидный хрящ; 3 - верхний рог щитовидного хряща; 4 - пластинка щитовидного хряща; 5 - нижний рог щитовидного хряща; 6 - дуга перстневидного хряща; 7 - хрящи трахеи; 8 - кольцевидные связки; 9 - перстнещитовидный сустав; 10 - перстнещитовидная связка; 11 - верхняя щитовидная вырезка; 12 - щитоподъязычная мембрана; 13 - срединная щитоподъязычная связка; 14 - латеральная щитоподъязычная связка. Б - вид сзади: 1 - надгортанник; 2 - большой рог подъязычной кости; 3 - зерновидный хрящ; 4 - верхний рог щитовидного хряща; 5 - пластинка щитовидного хряща; 6 - черпаловидный хрящ; 7 - правый перстнечерпаловидный сустав; 8 - правый перстнещитовидный сустав; 9 - хрящи трахеи; 10 - перепончатая стенка трахеи; 11 - пластинка перстневидного хряща; 12 - левый перстнещитовидный сустав; 13 - нижний рог щитовидного хряща; 14 - левый перстне-черпаловидный сустав; 15 - мышечный отросток черпаловидного хряща; 16 - голосовой отросток черпаловидного хряща; 17 - щитонадгортанная связка; 18 - рожковидный хрящ; 19 - латеральная щитоподъязычная связка; 20 - щитоподъязычная мембрана

Перстневидный хрящ *(cartilago cricoidea),* гиалиновый, напоминает по форме перстень. Его *дуга (arcus cartilaginis cricoideae)* обращена кпереди, а *четырехугольная пластинка (lamina cartilaginis cricoideae)* направлена кзади. На боковой части пластинки перстневидного хряща с каждой стороны находится суставная поверхность для соединения с нижним рогом щитовидного хряща. На верхнелатеральном крае пластинки, по сторонам от средней линии, с каждой стороны имеется суставная поверхность для сочленения с черпаловидным хрящом.

Черпаловидный хрящ *(cartilago arytenoidea)* напоминает пирамиду с обращенным вниз *основанием (basis cartilaginis arytenoideae).* На основании черпаловидного хряща имеется эллипсовидная суставная поверхность для сочленения с верхним краем пластинки перстневидного хряща. Вперед от основания чер-паловидного хряща отходит короткий *голосовой отросток (processus vocalis)* , латерально - *мышечный отросток (processus muscularis). Верхушка черпаловид-ного хряща (apex cartilaginis arytenoideae)* обращена кверху, кзади и медиально. У черпаловидного хряща различают *переднелатеральную, медиальную* и *заднюю поверхности.* В верхней части переднелатеральной поверхности имеется возвышение *(холмик, colliculus).*
Надгортанник *(epiglottis)* представляет собой листовидной формы эластический *надгортанный хрящ (cartilago epiglottica),* расположенный впереди входа в гортань и кзади от корня языка. Перед надгортанником располагается *пред-надгортанное жировое тело (corpus adiposum preepiglotticum).* Передняя верхняя поверхность надгортанника, обращенная к языку, свободная, гладкая. Задняя поверхность надгортанника обращена к полости гортани. Нижний выпуклый участок надгортанника выступает в полость гортани, образуя *надгортанный бугорок (tuberculum epiglotticum).* Нижняя часть надгортанника сужена *(стебелек, petiolus epiglottidis),* верхняя широкая часть надгортанника закруглена.

Рожковидный хрящ *(cartilago corniculata),* или санториниев хрящ, парный, эластический, маленький, расположен над верхушкой черпаловидного хряща, в черпалонадгортанной складке он образует *рожковидный бугорок.*

Клиновидный хрящ *(cartilago cuneiformis),* или врисбергов хрящ, парный, небольшой, располагается кпереди и над рожковидным хрящом в толще черпа-лонадгортанной складки, формируя *клиновидный бугорок.*

Зерновидный хрящ *(cartilago triticea)*, непостоянный, имеет малые размеры, располагается в толще латеральной щитоподъязычной связки.

Хрящи гортани подвижны, что обеспечивается наличием двух пар суставов. **Перстнещитовидный сустав** *(art. cricothyroidea),* парный, образуется суставными поверхностями нижнего рога щитовидного хряща и суставной поверхностью на переднебоковой поверхности перстневидного хряща. Движения выполняются одновременно в обоих суставах относительно поперечной оси. Щитовидный хрящ наклоняется вперед и возвращается в исходное положение, изменяя свое отношение к черпаловидному хрящу. При наклоне хряща вперед увеличивается расстояние между углом щитовидного хряща и голосовым отростком основания черпаловидного хряща. В результате голосовые связки натягиваются (напрягаются).

Перстнечерпаловидный сустав *(art. cricoarytenoidea),* парный, образуется суставной поверхностью основания черпаловидного хряща и верхнелатеральным краем пластинки перстневидного хряща. В перстнечерпаловидных суставах одновременны движения вокруг вертикальной оси (комбинированные суставы). При повороте черпаловидных хрящей внутрь их голосовые отростки сближаются и голосовая щель суживается. При движении черпаловидных

хрящей кнаружи голосовые отростки обоих хрящей удаляются друг от друга, голосовая щель расширяется.

Хрящи гортани, помимо суставов, соединяются с помощью связок. **Щитоподъязычная мембрана** *(membrana thyrohyoidea)* подвешивает гортань к подъязычной кости, прикрепляясь к верхнему краю щитовидного хряща. Возле щитоподъязычной мембраны располагаются две слепо замкнутые небольшие синовиальные сумки: *позадиподъязыгная сумка* (за подъязычной костью) и *подподъязыгная сумка* (под подъязычной костью). Щитоподъязычная мембрана в средней своей части образует утолщение - **срединную щитоподъязычную связку** *(lig. thyrohyoideum medianum)*, а по бокам - **правую** и **левую латеральные щитоподъязычные связки** *(lig. thyrohyoideum laterale),* в которых располагаются непостоянные зерновидные хрящи. Надгортанник с телом подъязычной кости соединяется с помощью *подъязычно-надгортанной связки (lig. hyoepiglotticum).* Надгортанник соединен с щитовидным хрящом **щитонадгортанной связкой** *(lig. thyroepiglotticum).* **Срединная язычно-надгортанная складка** *(plica glossoepiglottica mediana)* и **латеральные язычно-надгортанные складки** *(plicae glossoepiglotticae laterales)* идут к передней поверхности надгортанника от верхнезадней стороны корня языка. **Срединная перстнещитовидная связка** *(lig. cricothyroideum medianum)* начинается на верхнем крае дуги перстневидного хряща и прикрепляется на нижнем крае щитовидного хряща. **Перстнетрахеальная связка** *(lig. cricotracheale)* идет от нижнего края дуги перстневидного хряща к верхнему краю первого хряща трахеи.
Мышцы гортани подразделяются на расширители, суживатели голосовой щели и напрягатели голосовых связок (рис. 251). Все мышцы гортани (кроме поперечной черпаловидной) парные (рис. 252-254). Голосовую щель гортани расширяет **задняя перстнечерпаловидная мышца** *(m. cricoarytenoideus posterior),* она начинается на задней поверхности пластинки перстневидного хряща, направляется латерально и кверху, прикрепляется к мышечному отростку черпаловидного хряща. Голосовую щель суживают латеральная перстнечерпаловидная, щиточерпаловидная, поперечная и косые черпаловидные мышцы. **Латеральная перстнечерпаловидная мышца** (*m. cricoarytenoideus lateralis)* начинается на латеральной части дуги перстневидного хряща, направляется вверх и кзади, прикрепляется к мышечному отростку черпаловидного хряща.

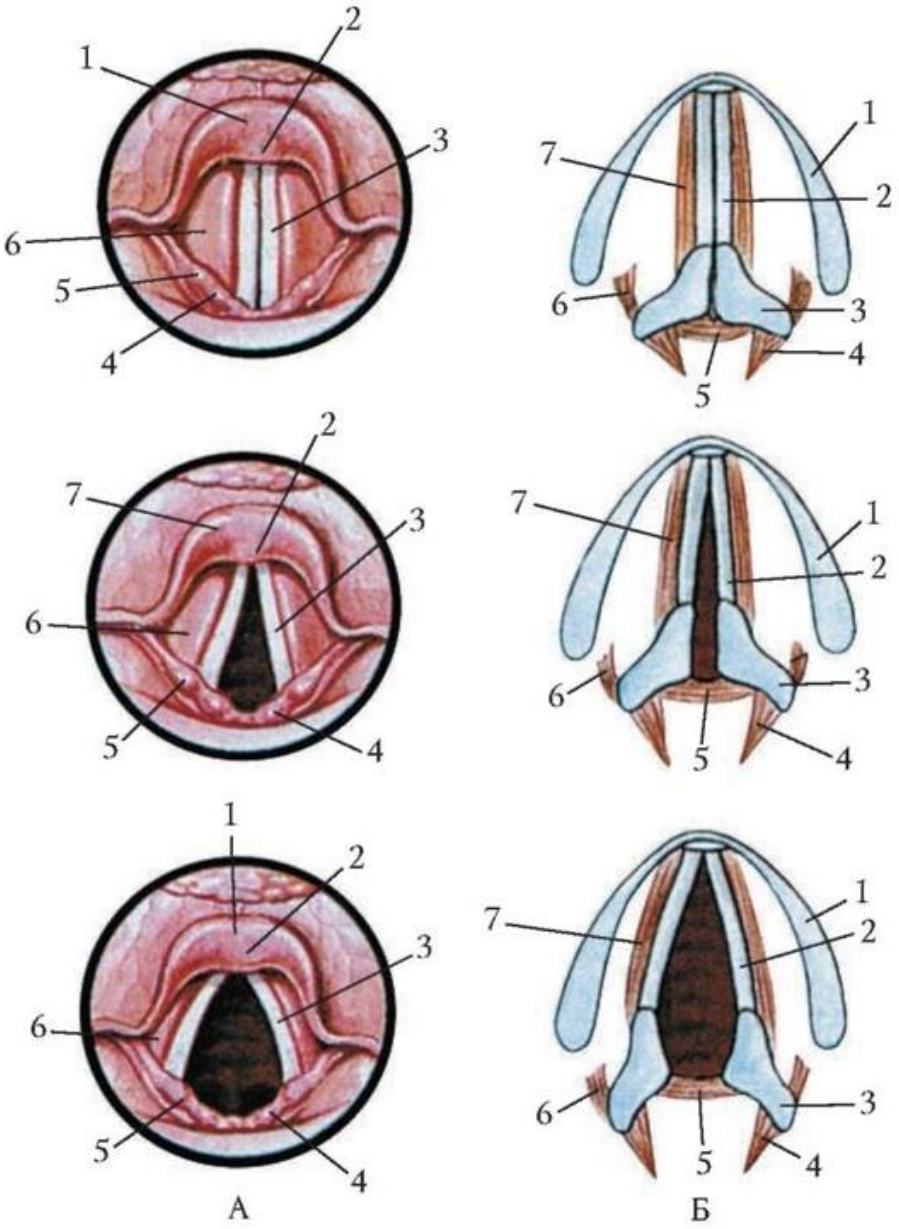

Рис. 251. Положение голосовых связок гортани при различных ее функциональных состояниях. Схема (вид сверху): А - ларингоскопическая картина: 1 - надгортанник; 2 - надгортанный бугорок; 3 - голосовая складка; 4 - рожковидный бугорок; 5 - клиновидный бугорок; 6 - складка преддверия. Б - взаиморасположение голосовых складок (связок) голосовой щели и черпаловидных хрящей: 1 - правая пластинка щитовидного хряща; 2 - голосовая связка; 3 - черпаловидный хрящ; 4 - задняя перстнечерпаловидная мышца; 5 - перстнечерпаловидная мышца; 6 - черпаловидная мышца; 7 - щиточерпаловидная мышца

Щиточерпаловидная мышца (m. *thyroarytenoideus)* начинается на внутренней поверхности пластинки щитовидного хряща, направляется кзади и чуть кверху, прикрепляется к мышечному отростку черпаловидного хряща. Мышца тянет мышечный отросток черпаловидного хряща вперед. Голосовые отростки в результате этого приближаются друг к другу, голосовая щель суживается. **Поперечная черпаловидная мышца** *(m. arytenoideus transversus)* , непарная, находится на задней поверхности обоих черпаловидных хрящей. При сокращении поперечной черпаловидной мышцы черпаловидные хрящи сближаются и задняя часть голосовой щели суживается.

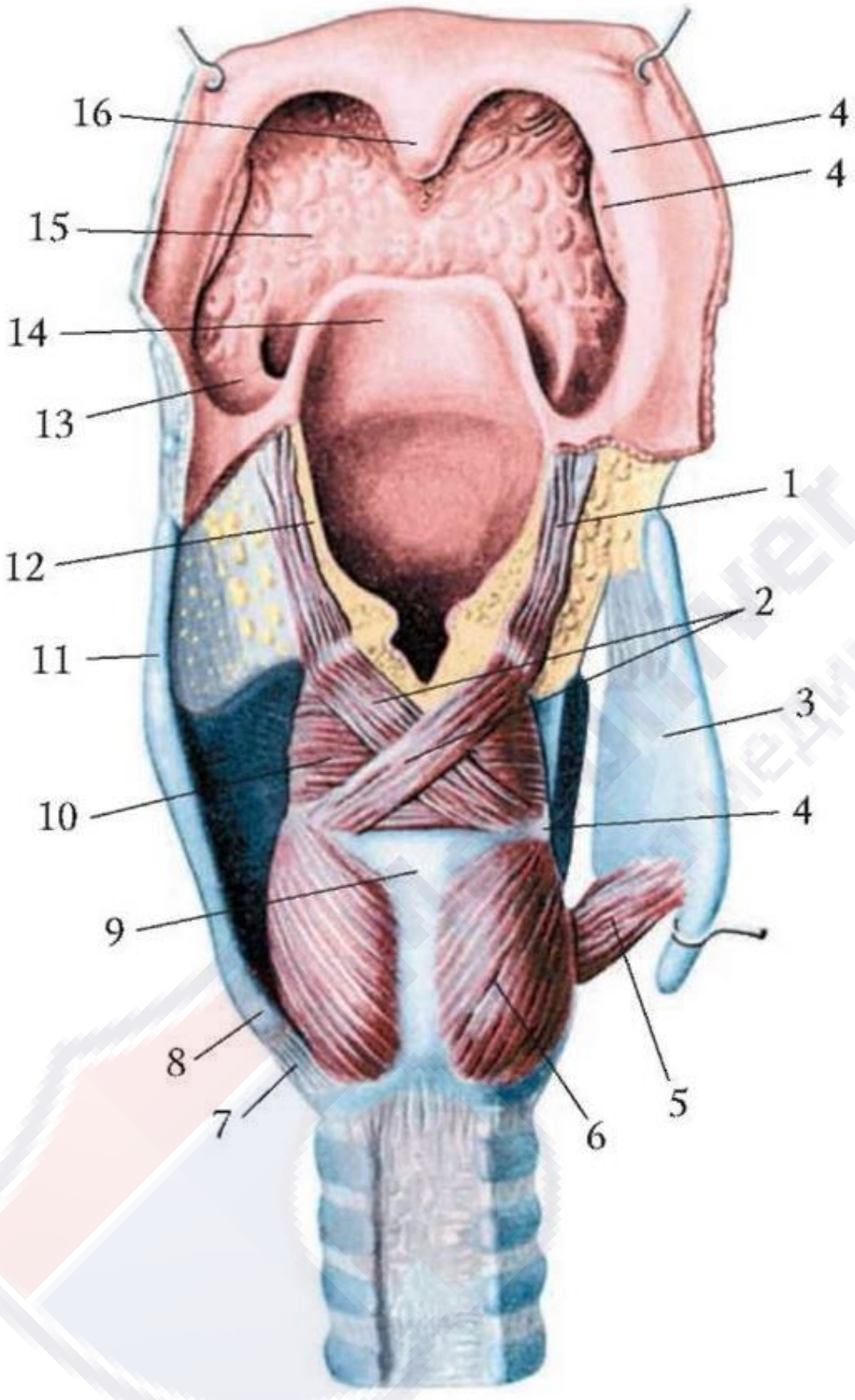

Рис. 252. Мышцы гортани (вид сзади): 1 - надгортанно-черпаловидная часть косой черпаловидной мышцы; 2 - косые черпаловидные мышцы; 3 - правая пластинка щитовидного хряща; 4 - мышечной отросток черпаловидного хряща; 5 - перстнещитовидная мышца; 6 - задняя перстнечерпаловидная мышца; 7 - перстнещитовидный сустав; 8 - нижний рог щитовидного хряща; 9 - пластинка перстневидного хряща; 10 - поперечная черпало-видная мышца; 11 - верхний рог щитовидного хряща; 12 - черпало-надгортанная складка; 13 - латеральная язычно-надгортанная связка; 14 - надгортанник; 15 - корень языка; 16 - нёбный язычок

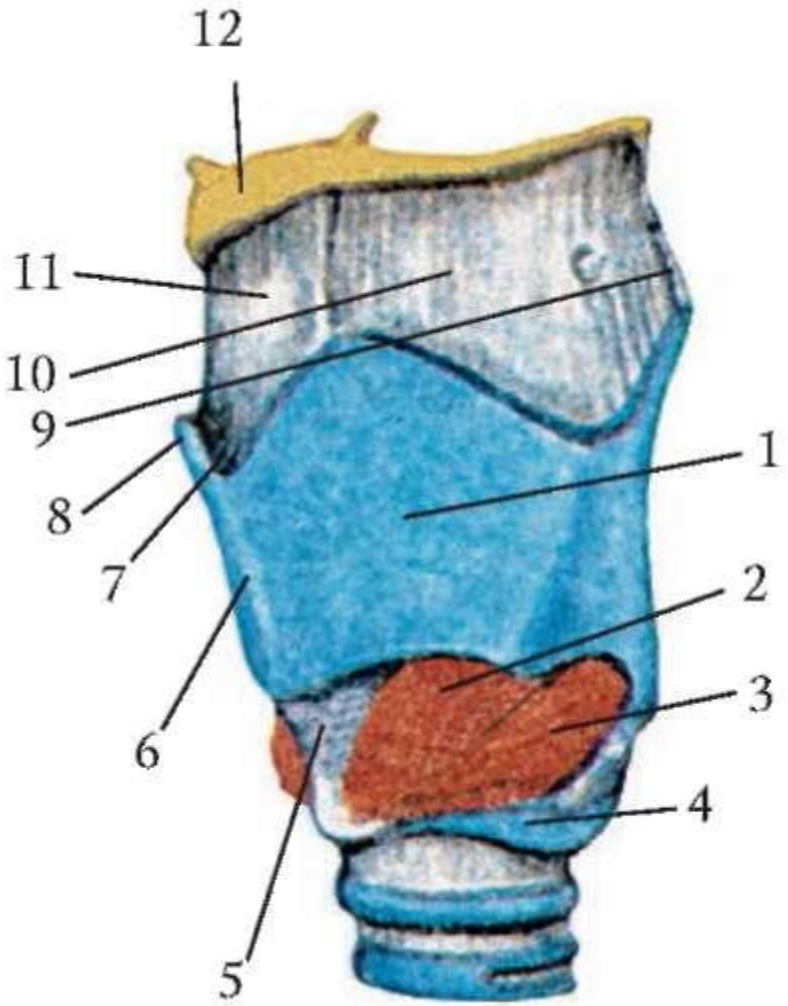

Рис. 253. Мышцы гортани (вид спереди и несколько сбоку): 1 - левая пластинка щитовидного хряща; 2 - перстнещитовидная мышца (прямая часть); 3 - перстнещитовидная мышца (косая часть); 4 - перстневидный хрящ; 5 - срединная перстнещитовидная связка; 6 - выступ гортани; 7 - верхняя щитовидная вырезка; 8 - верхний рог щитовидного хряща; 9 - латеральная щитоподъязычная связка; 10 - щитоподъязычная мембрана; 11 - срединная щитоподъязычная связка; 12 - подъязычная кость

Источник KingMed.info

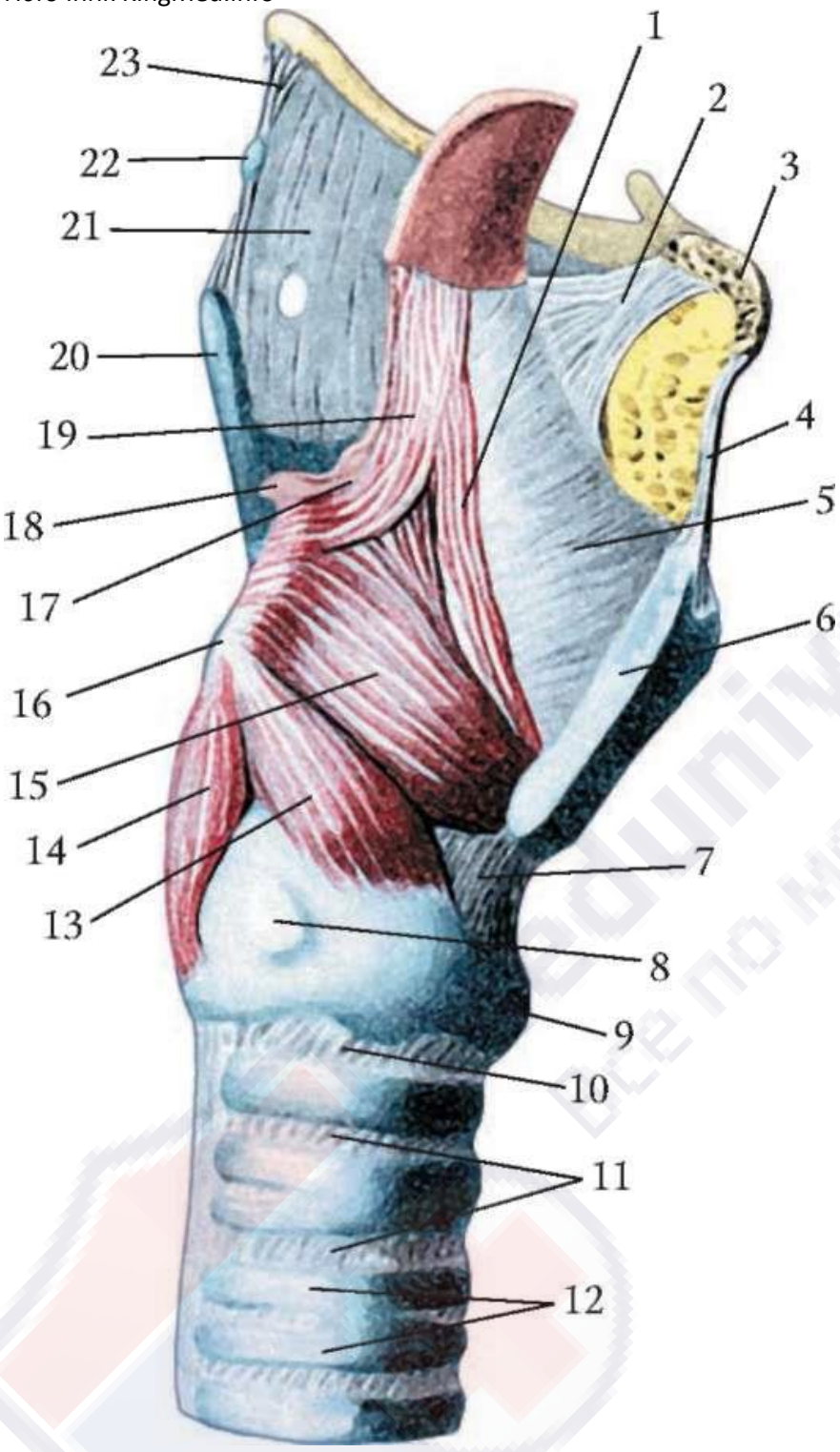

Рис. 254. Мышцы гортани (вид сбоку; правая пластинка щитовидного хряща удалена): 1 - щитонадгортанная часть щиточерпаловидной мышцы; 2 - подъязычно-надгортанная связка; 3 - тело подъязычной кости; 4 - срединная щитоподъязычная связка; 5 - четырехугольная мембрана; 6 - щитовидный хрящ; 7 - перстнещитовидная связка; 8 - суставная поверхность; 9 - дуга перстневидного хряща; 10 - перстнетрахеальная связка; 11 - кольцевые связки трахеи; 12 - хрящи трахеи; 13 - латеральная перстнечерпаловидная мышца; 14 - задняя перстнечерпаловидная мышца; 15 - щиточерпаловидная мышца; 16 - мышечный отросток черпаловидного хряща; 17 - клиновидный хрящ; 18 - рожковидный хрящ; 19 - надгортанно-черпаловидная часть косой черпаловидной мышцы; 20 - верхний рог щитовидного хряща; 21 - щитоподъязычная мембрана; 22 - зерновидный хрящ; 23 - латеральная щитоподъязычная связка

Косая черпаловидная мышца *(m. arytenoideus obliquus)* проходит от задней поверхности мышечного отростка одного черпаловидного хряща вверх и медиально к латеральному краю другого черпаловидного хряща. При сокращении этих мышц черпаловидные хрящи сближаются. Отдельные пучки косых черпаловидных мышц продолжаются в толщу черпалонадгортанных складок и прикрепляются к латеральным краям надгортанника **(черпалонадгортанная мышца,** *m. aryepiglotticus)*. Черпа-лонадгортанные мышцы суживают вход в гортань, наклоняют надгортанник кзади, закрывая вход в гортань (при акте глотания). Перстнещитовидная и голосовая мышцы напрягают и натягивают голосовые связки. **Перстнещито-видная мышца** *(m. cricothyroideus)* начинается на передней поверхности дуги перстневидного хряща, у нее различают прямую и косую части. *Прямая часть* прикрепляется к нижнему краю, *косая часть* - к нижнему рогу щитовидного хряща гортани. Действуя на перстнещитовидные суставы, перстнещитовидная мышца наклоняет вперед щитовидный хрящ, расстояние между ним и голосовыми отростками черпаловидных хрящей увеличивается, голосовые связки напрягаются. При возвращении щитовидного хряща в исходное положение голосовые связки расслабляются. **Голосовая мышца** (m. *vocalis)*, или **внутренняя щиточерпаловидная мышца** *(m. thyroarytenoideus internus),* находится в толще одноименной складки гортани. У мышцы различают *вертикальные, косые и продольные мышечные воло*кна. Голосовая мышца способна к сокращению отдельными своими частями, к изометрическому сокращению, когда длина мышечных волокон остается неизменной, а напряжение их увеличивается.

Гортань имеет слизистую, фиброзно-хрящевую и адвентициальную оболочки. *Слизистая оболочка* выстлана многорядным реснитчатым эпителием. Голосовые связки покрыты плоским многослойным эпителием. *Подслизистая основа* уплотнена значительным содержанием фиброзных и эластических волокон **(фиброзно-эластическая мембрана,** *membrana fibroelasticaà),* у которой различают четырехугольную мембрану и эластический конус. **Четырехугольная мембрана** *(membrana quandrangularis)* находится в стенках преддверия гортани. Ее верхний край достигает с каждой стороны черпалонадгортанных складок, нижний, свободный край образует с каждой стороны **связку преддверия** *(lig. vestibulare),* или ложную голосовую связку. Связки преддверия располагаются в толще одноименных складок. Между этими складками расположена *щель преддверия (rima vestibuli).* **Эластический конус** *(conus elasticus)* находится в стенках подголосовой полости, его верхний, свободный край, натянутый между углом щитовидного хряща спереди и голосовыми отростками черпало-видных хрящей сзади, образует **голосовую связку** *(lig. vocale)* (рис. 255). *Ад-вентиция гортани* представлена рыхлой волокнистой соединительной тканью.

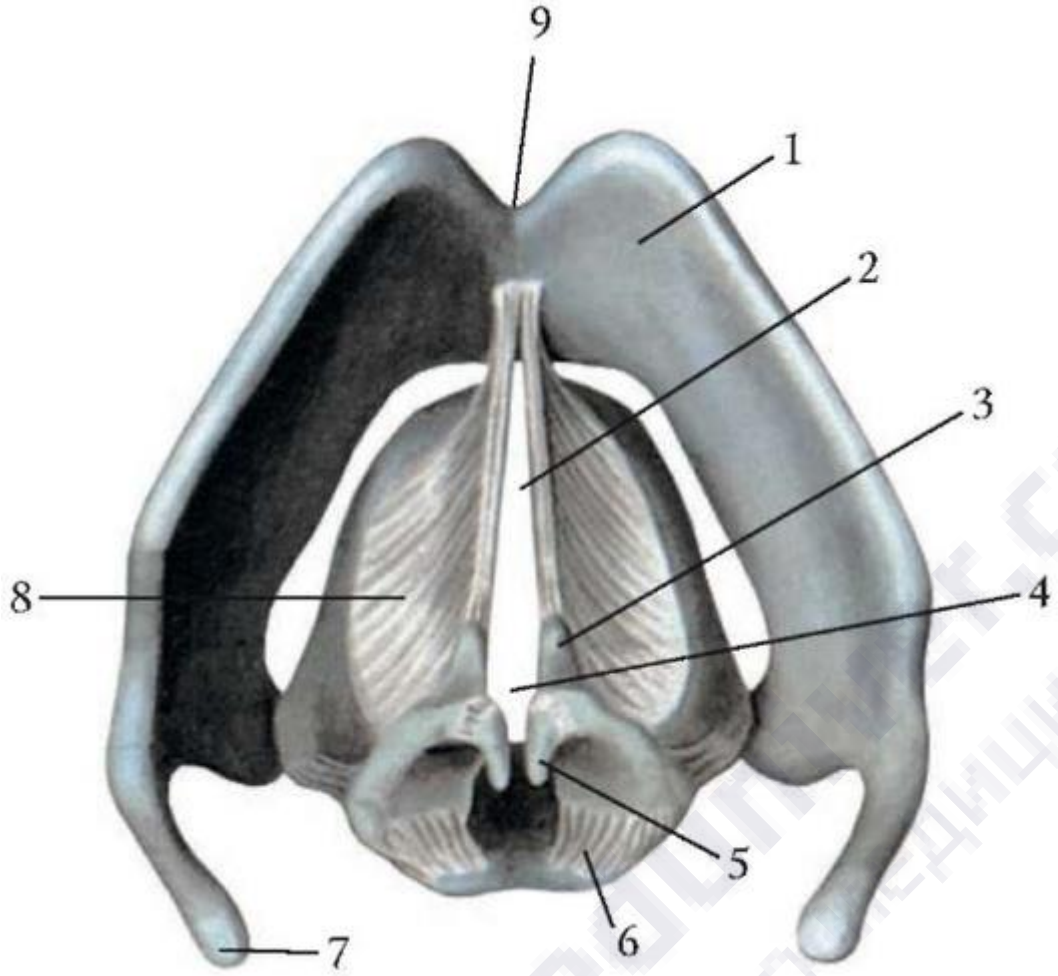

Рис. 255. Эластический конус гортани (вид сверху; видны голосовые связки и голосовая щель): 1 - щитовидный хрящ; 2 - голосовая щель (межперепончатая часть); 3 - голосовой отросток черпаловидного хряща; 4 - голосовая щель (межхрящевая часть); 5 - рожковидный хрящ; 6 - задняя перстнечерпаловидная связка; 7 - верхний рог щитовидного хряща; 8 - эластический конус; 9 - верхняя щитовидная вырезка

Хрящи гортани у взрослых людей варьируют по степени кальцификации. Форма и размеры хрящей индивидуально варьируют. В ряде случаев верхние рога щитовидного хряща отсутствуют. В пластинках щитовидного хряща часто имеются отверстия диаметром 1-6 мм. Перстневидный хрящ достаточно часто имеет дополнительный бугорок, расположенный на нижнем крае перстневидной дуги. Очень редко отсутствуют перстнещитовидные суставы гортани. Подвижность в суставах гортани вариабельна, в разной степени выражены их связки. В 10% случаев имеется щитотрахеальная мышца и (или) перстнетрахеальная и в 3% - непарная поперечная щитовидная мышца. В 1% имеются латеральная надгортанно-щитовидная мышца и мышца, поднимающая щитовидную железу. В 20% случаев имеется перстненадгортанная мышца, в 9% случаев - мышца, опускающая черпаловидные хрящи. В 22% латеральная щиточерпаловидная мышца отсутствует.

Иннервация: верхний и нижний гортанные нервы (из блуждающего нерва), гортанно-глоточные ветви (из симпатического ствола).

Кровоснабжение: верхняя гортанная артерия (из верхней щитовидной артерии), нижняя гортанная артерия (из нижней щитовидной артерии). *Венозная кровь* оттекает в верхнюю и нижнюю гортанные вены (притоки внутренней яремной вены).

Лимфатические сосуды впадают в глубокие лимфатические узлы шеи (внутренние яремные, предгортанные узлы).

Вопросы для повторения и самоконтроля

1. Назовите хрящи наружного носа.

2. Какие придаточные пазухи открываются в верхний и средний носовые ходы?

3. Назовите отделы гортани.

4. Назовите хрящи и суставы гортани.

5. Чем образованы голосовые связки? Назовите места начала и прикрепления голосовой связки.

6. Назовите мышцы гортани, места начала и прикрепления, а также функцию каждой мышцы.

7. Какие отделы имеет фиброэластическая мембрана гортани?

ТРАХЕЯ

Трахея *(trachea)* - полый трубчатый орган, относящийся к нижним дыхательным путям. По трахее воздух проходит в легкие и из легких. Длина трахеи составляет 10-11 см (от 8,5 до 15 см); ширина - 1,5-2,7 см. Трахея начинается на уровне нижнего края VI шейного позвонка, заканчивается на уровне V или верхнего края VI грудных позвонков, где она разделяется на правый и левый главные бронхи (рис. 256).

Трахея находится в передней области шеи **(шейная часть** трахеи, *pars cer-vicalis),* в верхнем, а затем в нижнем средостении грудной полости **(грудная часть,** *pars thoracica).* Грудная часть трахеи расположена по срединной линии и проецируется на рукоятку грудины. Впереди от шейной части трахеи (в верхних ее отделах) находятся нижняя часть щитовидной железы, предтрахеальная пластинка шейной фасции, грудино-подъязычные и грудино-щитовидные мышцы шеи, сзади - пищевод. По бокам располагается парный сосудисто-нервный пучок шеи (общая сонная артерия, внутренняя яремная вена и блуждающий нерв).

В грудной полости впереди от трахеи находятся дуга аорты и отходящий от нее плечеголовной ствол (на уровне IV грудного позвонка), плечеголовная вена, начальная часть левой общей сонной артерии и тимус. Позади трахеи расположен пищевод, в верхнем и заднем средостениях. Справа от грудной части трахеи проходят блуждающий нерв (правый) и правая средостенная часть париетальной плевры. Слева от трахеи находятся левая общая сонная артерия, левый блуждающий нерв и возвратный гортанный нерв. Передние и боковые поверхности трахеи (так же как и обоих главных бронхов) окружены рыхлой клетчаткой, в которой находятся лимфатические узлы. Внизу трахея разделяется на правый и левый главные бронхи *(бифуркация трахеи, bifurcatio tracheae).* Угол бифуркации трахеи у взрослых людей равен 55-60°. В просвет в области бифуркации вдается ее полулунный выступ - *киль трахеи (carina tracheae)* .

Источник KingMed.info

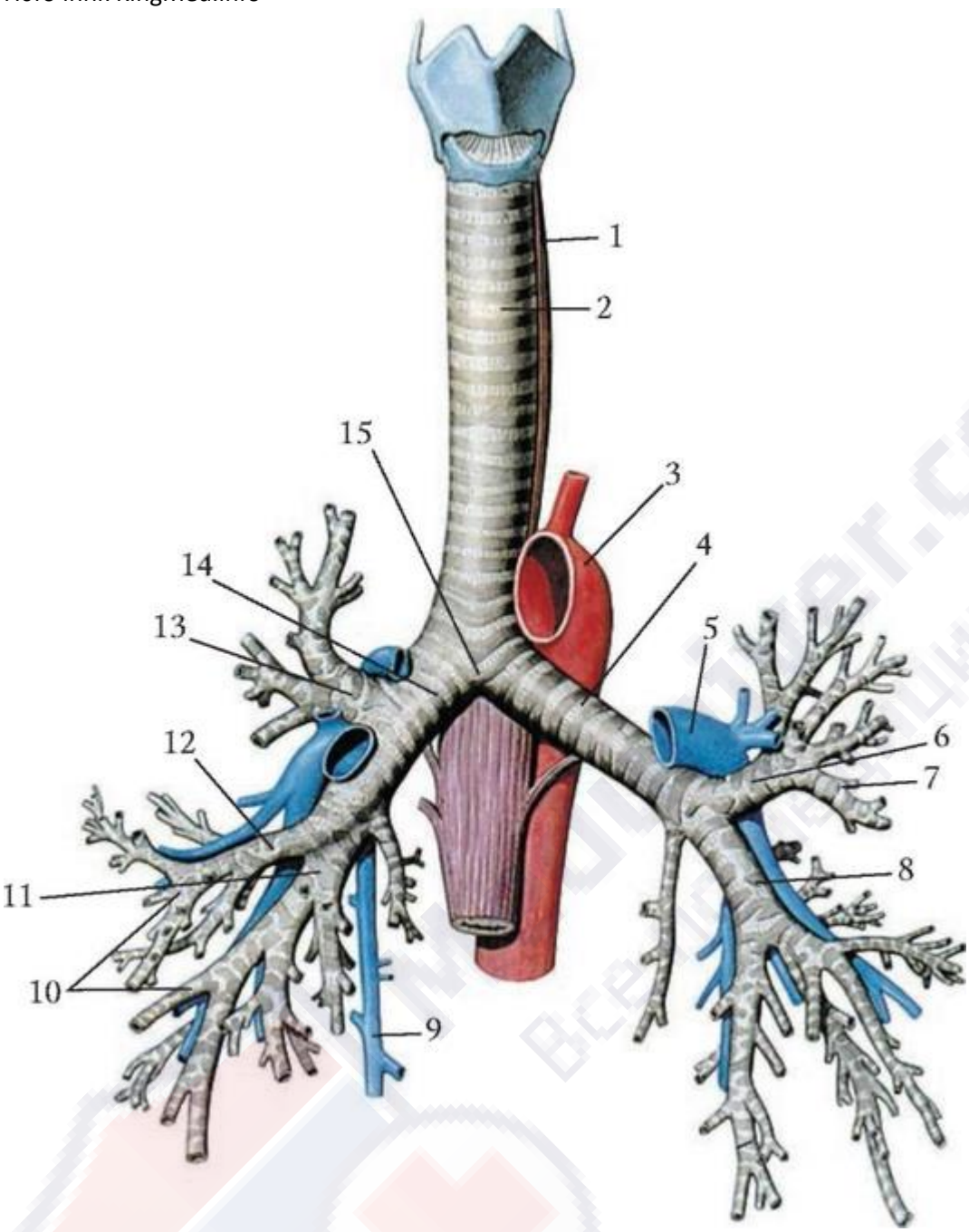

Рис. 256. Трахея и бронхи (вид спереди): 1 - пищевод; 2 - трахея; 3 - аорта; 4 - левый главный бронх; 5 - левая легочная артерия; 6 - левый верхний долевой бронх; 7 - сегментарный бронх верхней доли левого легкого; 8 - левый нижний долевой бронх; 9 - непарная вена; 10 - сегментарные бронхи нижней и средней долей правого легкого; 11 - правый нижний долевой бронх; 12 - правый средний долевой бронх; 13 - правый верхний долевой бронх; 14 - правый главный бронх; 15 - бифуркация трахеи

Стенка трахеи образована слизистой оболочкой, подслизистой основой, волокнисто-хрящевой и адвентициальной оболочками. *Слизистая оболочка* выстлана псевдомногослойным многорядным столбчатым (цилиндрическим) эпителием. Собственная пластинка слизистой оболочки богата продольно расположенными эластическими волокнами, лимфоидной тканью, содержит отдельные гладкие миоциты, выводные протоки трахеальных желез, сосуды, нервы. *Подслизистая основа* образована рыхлой волокнистой соединительной тканью, содержит сосуды, нервы, лимфоидные узелки. *Фиброзно-хрящевая оболочка* представлена 16-20

гиалиновыми *хрящами трахеи (cartilagines tracheales)*. Каждый хрящ представляет собой дугу, занимающую 2/3 окружности трахеи и незамкнутой сзади. Между собой хрящи соединяются *кольцевыми связками (ligg. anularia, s. ligg. trachealia)*. Надхрящница покрывает снаружи хрящи трахеи. Задняя **перепончатая стенка** *(paries membranaceus)* трахеи образована плотной волокнистой соединительной тканью, содержит пучки миоцитов продольного и поперечного направления *(мышца трахеи, m. trachealis)*. Снаружи трахея покрыта *адвентицией* (рис. 257).

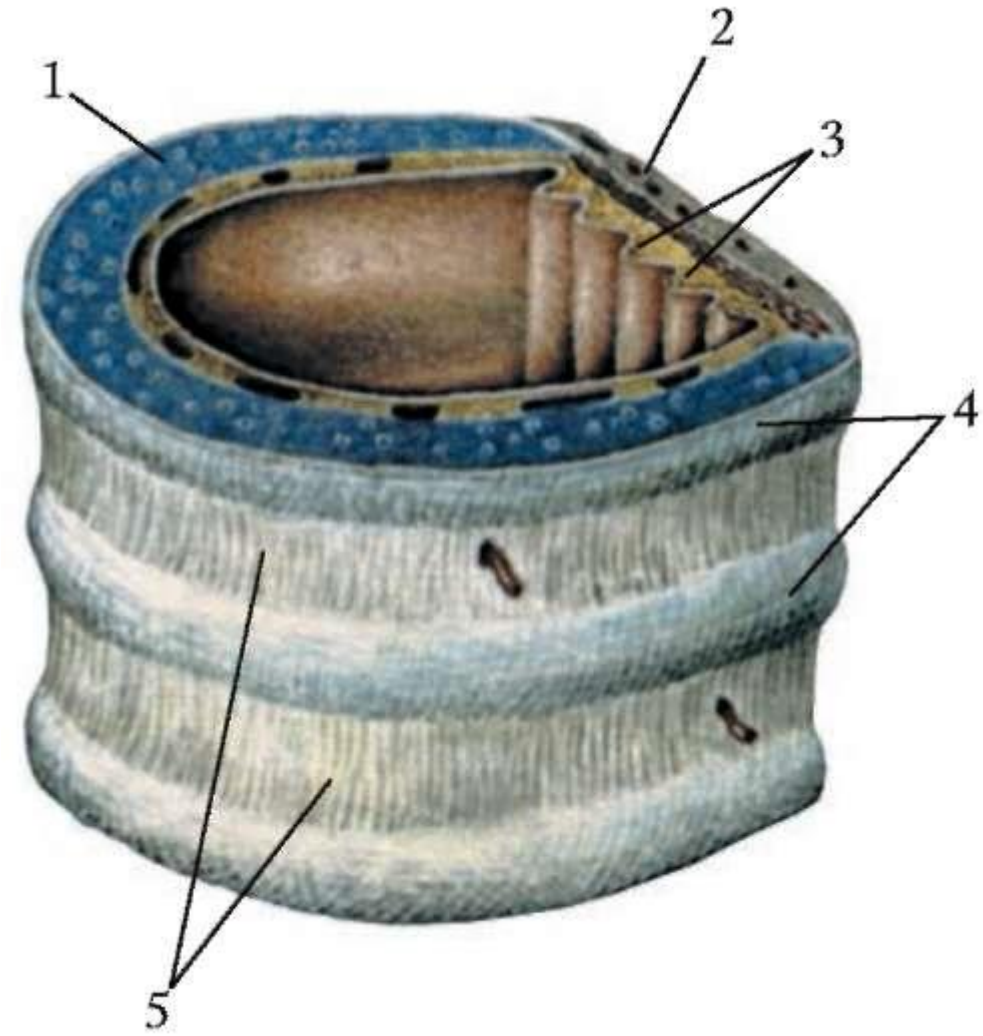

Рис. 257. Фрагмент трахеи (вид сбоку и сверху): 1 - фиброзно-хрящевая оболочка; 2 - перепончатая стенка трахеи; 3 - продольные складки слизистой оболочки; 4 - хрящи трахеи; 5 - кольцевые связки трахеи

ГЛАВНЫЕ БРОНХИ

Совокупность всех бронхов составляет **бронхиальное дерево** *(arbor bron-chialis),* начинающееся правым и левым главными бронхами (рис. 258). Правый и левый главные бронхи начинаются от бифуркации трахеи на уровне верхнего края V грудного позвонка. Эти бронхи направляются к воротам правого и левого легких. В воротах легких главные бронхи делятся на долевые (бронхи второго порядка).

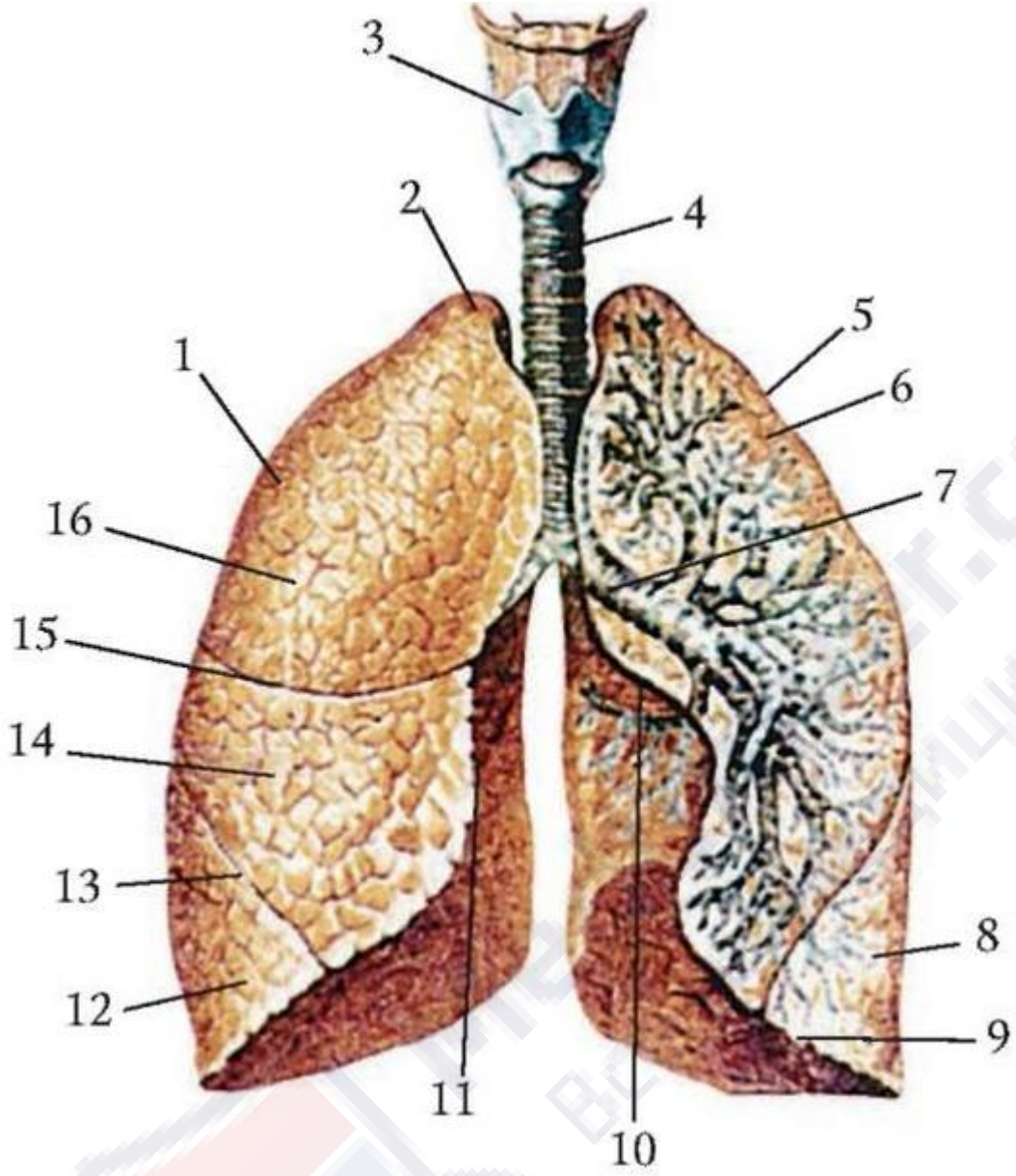

Рис. 258. Правое и левое легкие (левое легкое разрезано; вид спереди): 1 - правое легкое; 2 - верхушка правого легкого; 3 - гортань; 4 - трахея; 5 - левое легкое; 6 - верхняя доля; 7 - левый главный бронх; 8 - нижняя доля; 9 - нижний край; 10 - сердечная вырезка; 11 - медиальный край правого легкого; 12 - нижняя доля; 13 - косая щель; 14 - средняя доля; 15 - горизонтальная щель; 16 - верхняя доля правого легкого

Левый главный бронх *(bronchus principalis sinister)* находится кпереди от пищевода и нисходящей части аорты с прилежащим к ней левым блуждающим нервом. Передней поверхностью левый главный бронх соприкасается с начальной частью дуги аорты. Вокруг левого главного бронха (как и правого главного бронха) находится рыхлая клетчатка, содержащая лимфатические узлы.

Правый главный бронх *(bronchus principalis dexter)* располагается под дугой аорты; он находится кпереди от пищевода. Передняя поверхность правого главного бронха частично прикрыта правой легочной артерией. Над правым главным бронхом идет непарная вена (у места ее впадения в верхнюю полую вену). Правый главный бронх имеет более вертикальное положение и меньшую длину (около 3 см), чем левый главный бронх (4-5 см в длину). Правый главный бронх шире (диаметр 1,6 см), чем левый (1,3 см). Именно поэтому в правый главный бронх чаще

попадают инородные тела, чем в левый. Правый главный бронх гораздо удобнее для проведения бронхоскопии, чем левый. При дыхательных движениях просвет бронхов (как и трахеи) изменяется: при вдохе он увеличивается, при выдохе - уменьшается. При вдохе угол бифуркации трахеи уменьшается, бронхи располагаются более отвесно, при выдохе - увеличивается (бронхи незначительно приподнимаются).
Стенки главных бронхов имеют такое же строение, как и стенки трахеи. Внутренняя поверхность главных бронхов выстлана *слизистой оболочкой,* которая с помощью подслизистой основы достаточно рыхло соединена с *хрящами.* Основой стенок бронхов являются незамкнутые сзади хрящи. В составе правого главного бронха насчитывается 6-8 хрящей, левого - 9-12 хрящей.

Длина и диаметр трахеи и главных бронхов могут иметь индивидуальные отличия. Варьирует количество и форма хрящей в их стенках. Иногда между трахеей (бронхами) и пищеводом имеются врожденные соединения (свищи).

Иннервация трахеи и главных бронхов: ветви возвратных гортанных нервов и симпатического ствола, а также передние и задние ветви блуждающих нервов.

Кровоснабжение: ветви нижней щитовидной, внутренней грудной артерии, грудной части аорты. *Венозная кровь* оттекает в венозные сплетения, окружающие трахею и главные бронхи, затем в нижнюю щитовидную вену, а по бронхиальным венам - в непарную и полунепарную вены.

Лимфатические сосуды отводят лимфу в глубокие шейные латеральные (внутренние яремные) лимфатические узлы, пред- и паратрахеальные, верхние и нижние трахеобронхиальные лимфатические узлы.

ЛЕГКИЕ

Правое и **левое легкие** *(pulmo dexter et pulmo sinister)* расположены в грудной полости, в плевральных мешках. Между легкими находятся органы средостения. Спереди, сзади и сбоку каждое легкое соприкасается с внутренней поверхностью грудной полости. Каждое легкое имеет неправильную конусовидную форму. Правое легкое имеет в длину около 25-27 см, ширину - 12-14 см. Левое легкое на 2-3 см длиннее и уже на 3-4 см, чем правое.

Правое и левое легкие имеют **верхушку** *(apex pulmonis)* и **основание** *(basis pulmonis).* У каждого легкого имеются диафрагмальная, реберная и средо-стенная поверхности (см. рис. 258). **Диафрагмальная поверхность** *(facies diaphragmatica)* легкого вогнутая, обращена к диафрагме. **Реберная поверхность** *(facies costalis)* легкого выпуклая, прилежит к внутренней поверхности грудной стенки. У реберной поверхности легкого выделяют заднюю *позвоночную часть (pars vertebralis)*, граничущую с боковой поверхностью грудного отдела позвоночника. На реберной поверхности каждого легкого отмечаются отпечатки ребер. **Средостенная поверхность** *(facies mediastinalis)* легкого прилежит к средостению. На средостенной поверхности правого легкого, примерно на ее середине (позади корня легкого), сверху вниз в виде желоба находится след соприкосновения с пищеводом *(пищеводное вдавление).* Позади пищеводного вдавления в нижней половине средостенной поверхности правого легкого в продольном направлении расположено вдавление, образованное непарной веной. Это вдавление дугообразно окружает правый главный бронх. На передней части середины средостенной поверхности правого легкого имеется след соприкосновения с сердцем, окруженным перикардом *(сердечная поверхность).* В верхнем отделе на средостенной поверхности находится небольшая борозда, образуемая прилежащей подключичной артерией. Эта борозда сверху переходит на реберную поверхность легкого.

На средостенной поверхности левого легкого также располагаются несколько вдавлений. Позади корня легкого, примерно на середине этой поверхности, хорошо выражена так называемая *аортальная борозда*. Она направляется дугообразно в направлении спереди назад. В верхней части средостенной поверхности левого легкого имеется след соприкосновения с подключичной артерией *(борозда подключичной артерии)*. У левого легкого эта борозда выражена лучше, чем у правого. Передненижний отдел средостенной поверхности левого легкого имеет хорошо выраженное *сердечное вдавление (impressio cardiaca)*. При осмотре левого легкого спереди на границе средостенной и реберной поверхностей заметна *сердечная вырезка (incisura cardiaca),* снизу окаймленная выступом легочной ткани - *язычком легкого (lingula pulmonis)*. Поверхности легкого отграничены краями. **Передний край** *(margo anrerior)* легкого разделяет реберную и средостенную поверхности. **Нижний край** *(margo inferior)* отделяет реберную и средостенную его поверхности от диафрагмальной.

Скелетотопия правого и левого легких неодинакова. Верхушка правого легкого спереди расположена на расстоянии 2 см над ключицей, на 3-4 см над I ребром. Сзади проекция верхушки правого легкого соответствует уровню остистого отростка VII шейного позвонка. Передняя граница правого легкого от верхушки направляется к правому грудино-ключичному суставу. Затем передняя граница правого легкого проходит через середину места соединения рукоятки грудины и ее тела. Передний край идет вниз позади грудины (левее передней срединной линии), до уровня хряща правого IV ребра, где переходит в нижнюю границу легкого. Нижняя граница правого легкого по среднеключичной линии располагается на уровне VI ребра, по передней подмышечной линии - соответствует VII ребру, по средней подмышечной - VIII ребру, по задней подмышечной - IX ребру. Нижняя граница правого легкого по лопаточной линии соответствует X ребру, по околопозвоночной линии - шейке XI ребра. На уровне XI ребра нижняя граница правого легкого делает поворот вверх, переходя в заднюю его границу. Задняя граница правого легкого поднимается до головки II ребра.
Верхушка левого легкого расположена на расстоянии 2 см над ключицей. От верхушки передняя граница (край) левого легкого направляется к левому грудино-ключичному суставу. Затем передняя граница позади тела грудины идет до уровня хряща IV ребра. Затем передняя граница левого легкого смещается влево, идет вдоль нижнего края хряща IV ребра до окологрудинной линии, резко смещается вниз до хряща VI ребра и продолжается влево в нижнюю границу легкого. Нижняя граница левого легкого расположена примерно на полребра ниже, по сравнению с правым легким. По околопозвоночной линии нижняя граница левого легкого переходит в заднюю его границу, проходящую вверх вдоль позвоночника. Задняя граница левого и правого легких совпадают.

Каждое легкое благодаря наличию глубоких щелей делится на крупные участки - **доли.** У правого легкого имеются три доли: **верхняя** *(lobus superior)* , **средняя** *(lobus medius)* и **нижняя** *(lobus inferior)*. У левого легкого выделяют две **доли: верхнюю** *(lobus superior)* и **нижнюю** *(lobus inferior)*. **Косая щель** *(fissura obliqua)*, имеющаяся у обоих легких, начинается на заднем крае легкого на 6-7 см ниже его верхушки (уровень остистого отростка III грудного позвонка). Эта щель направляется вперед и вниз к переднему краю легкого, туда, где костная часть VI ребра переходит в его хрящ. Затем косая щель легкого продолжается на медиальную поверхность, направляясь к воротам легкого. Косая щель у обоих легких отграничивает нижнюю долю. У правого легкого имеется также **горизонтальная щель** *(fissura horisontalis)*, берущая начало на реберной поверхности правого легкого примерно на середине косой щели, где косая щель пересекает среднюю подмышечную линию. Затем горизонтальная щель идет

вначале поперечно к переднему краю правого легкого, поворачивает к его воротам. Горизонтальная щель правого легкого разделяет верхнюю и среднюю доли. Средняя доля правого легкого существенно меньше по размерам, по сравнению с верхней и нижней долями. Она заметна лишь при обзоре легкого спереди и с медиальной стороны. Между долями у обоих легких располагаются **междолевые щели** *(fissurae interlobares)*.
На средостенной поверхности каждого легкого имеется углубление - **ворота легкого** *(hillum pulmonis),* через которое проходят сосуды, нервы и главный бронх, образующие **корень легкого** *(radix pulmonis).* Корень правого легкого в направлении сзади наперед огибает непарная вена. Корень левого легкого спереди назад огибает дуга аорты. В воротах правого легкого в направлении сверху вниз располагаются правый главный бронх, ниже - правая легочная артерия, под которой из легкого выходят две правые легочные вены. В воротах левого легкого вверху находится левая легочная артерия, под ней идет левый главный бронх, еще ниже - две левые легочные вены. Ворота у правого легкого несколько короче и шире, чем у левого.

В воротах правого легкого главный бронх делится на три долевых бронха. Различают **правый верхний долевой бронх** *(bronchus lobaris superior dexter),* **правый средний долевой бронх** *(bronchus lobaris medius dexter)* и **правый нижний долевой бронх** *(bronchus lobaris inferior dexter)*. При вхождении в верхнюю долю правого легкого бронх располагается над долевой артерией (ветвью легочной артерии), а в других долях правого и левого легких долевой бронх проходит под долевой артерией. Левый главный бронх в воротах легкого дает **левый верхний долевой бронх** *(bronchus lobaris superior sinister)* и **левый нижний долевой бронх** *(bronchus lobaris inferior sinister).* Долевые бронхи правого и левого легкого дают начало более мелким сегментарным (третичным) бронхам. **Сегментарный бронх** *(bronchus segmentalis)* входит в сегмент, представляющий собой участок легкого, чье основание обращено к его поверхности, а верхушка - к корню легкого (табл. 26; рис. 259).

Таблица 26. Сегментарные бронхи и соответствующие им бронхолегочные сегменты

Главный бронх	Долевой бронх	Сегментарный бронх	Бронхолегочный сегмент
Правый главный бронх	Правый верхний долевой бронх Правый средний долевой бронх Правый нижний долевой бронх	Верхушечный сегментарный бронх - *bronchus segmentalis apicalis* Задний сегментарный бронх - *bronchus segmentalis posterior* Передний сегментарный бронх - *bronchus segmentalis anterior* Латеральный сегментарный бронх - *bronchus segmentalis lateralis* Медиальный сегментарный бронх - *bronchus segmentalis medialis* Верхний сегментарный бронх - *bronchus segmentalis superior*	Верхушечный сегмент - *segmentum apicale* Задний сегмент - *segmentum posterius* Передний сегмент - *segmentum anterius* Латеральный сегмент - *segmentum laterale* Медиальный сегмент - *segmentum mediale* Верхний сегмент - *segmentum superius* Медиальный базальный (сердечный) сегмент - *segmentum basale mediale* (*cardiacum)*

Окончание табл. 26

Главный бронх	Долевой бронх	Сегментарный бронх	Бронхолегочный сегмент
		Медиальный базальный (сердечный) сегментарный бронх - *bronchus segmentalis basalis media (bronchus cardiacus)* Передний базальный сегментарный бронх - *bronchus segmentalis basalis anterius* Латеральный базальный сегментарный бронх - *bronchus segmentalis basalis lateralis* Задний базальный сегментарный бронх - *bronchus segmentalis basalis posterior*	Передний базальный сегмент - *segmentum basale anterius* Латеральный базальный сегмент - *segmentum basale laterale* Задний базальный сегмент - *segmentum basale posterior*

Левый главный бронх	Левый верхний долевой бронх Левый нижний долевой бронх	Верхушечно-задний сегментарный бронх - *bronchus segmentalis apicoposterior* Передний сегментарный бронх - *brobchus segmentalis anterior* Верхний язычковый бронх - *bronchus lingularis superior* Нижний язычковый бронх - *bronchus lingularis inferior* Верхушечный (верхний) сегментарный бронх - *bronchus segmentalis superior* Медиальный (сердечный) ба-зальный сегментарный бронх - *bronchus segmentalis basalis medialis (cardiacus)* Передний базальный сегментарный бронх - *bronchus segmentalis basalis anterior* Латеральный базальный сегментарный бронх - *bronchus segmentalis basalis lateralis* Задний базальный сегментарный бронх - *bronchus segmentalis basalis posterior*	Верхушечно-задний сегмент - *segmentum apicoposterius* Передний сегмент - *segmentum anterius* Верхний язычковый сегмент - *segmentum lingulare superius* Нижний язычковый сегмент - *segmentum lingulare inferius* Верхний сегмент - *segmentum superius* Базально-медиальный (сердечный) сегмент - *segmentum basale mediale (cardiacum)* Передний базальный сегмент - *segmentum basale anterius* Латеральный базальный сегмент - *segmentum basale laterale* Задний базальный сегмент - *segmentum basale laterale*

В центре каждого сегмента проходят сегментарный бронх и сегментарная артерия. На границе между соседними сегментами в соединительной ткани идет сегментарная вена. Сегментарные бронхи дихотомически делятся на субсегментарные (всего 9-10 последовательных делений), затем образуются доль-ковые, внутридольковые бронхи.

Строение бронхов имеет общие черты по всему протяжению бронхиального дерева. Стенки бронхов образованы слизистой оболочкой с подслизистой основой, кнаружи от которых имеются фиброзно-мышечно-хрящевая и адвентициальная оболочки. *Слизистая оболочка* бронхов выстлана реснитчатым эпителием. Собственная пластинка слизистой оболочки содержит лимфоидную ткань, сосуды и нервы, выводные протоки бронхиальных желез.
В *подслизи-стой* основе бронхов расположены сосуды, нервы, лимфоидные образования, бронхиальные железы *(glandulae bronchiales)* . *Фиброзно-мышечно-хрящевая оболочка (tun. fibromusculocartilaginea)* изменяется на протяжении бронхиального дерева. Главные бронхи содержат незамкнутые хрящевые кольца. У долевых, сегментарных, субсегментарных бронхов в их стенках имеются хрящевые пластинки. Дольковый бронх диаметром 1 мм содержит лишь отдельные участки хрящевой ткани. Бронхи более мелкого калибра не имеют в своих стенках хрящевых элементов. Адвентиция бронхов переходит в междольковую соединительную ткань паренхимы легкого.
Кроме бронхиального дерева, у легких различают **альвеолярное дерево,** имеющее не только воздухопроводящие, но и дыхательные функции (рис. 260). Альвеолярное дерево представлено ацинусами. **Ацинус** служит структурно-функциональной единицей легкого, где происходит газообмен. Из легочных ацинусов в кровь поступает углекислый газ (CO_2), а из кровеносных капилляров в ацинусы поступает кислород (O_2) (рис. 261).

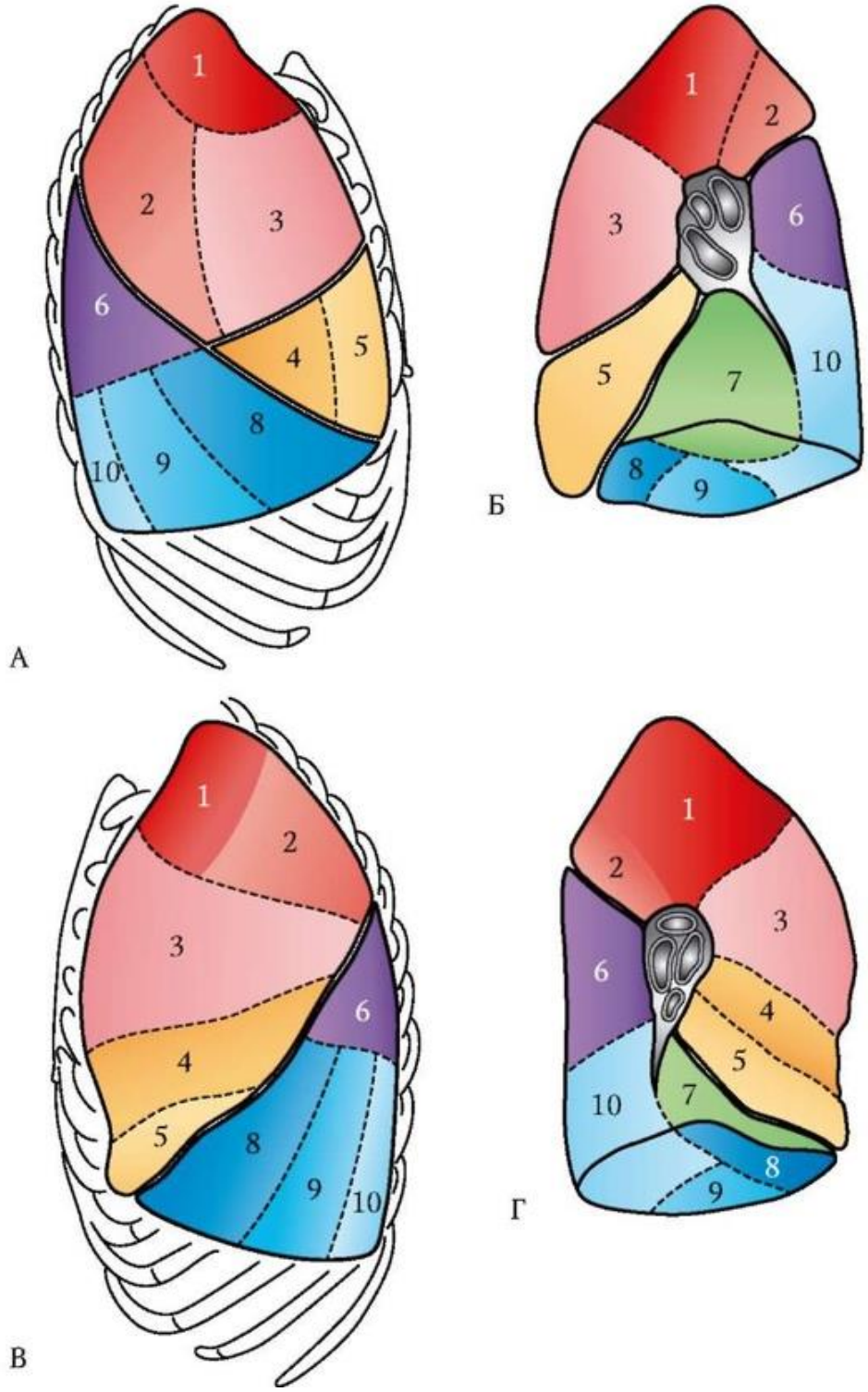

Рис. 259. Сегменты правого и левого легких: А, Б - правое легкое: 1 - верхушечный сегмент (верхняя доля) (С I); 2 - задний сегмент (С II); 3 - передний сегмент (С III); 4 - латеральный сегмент (С VI); 5 - медиальный сегмент (С V); 6 - верхушечный сегмент (нижняя доля) (С VI); 7 - медиальный (сердечный) базальный сегмент (С VII); 8 - передний базальный сегмент (С VIII); 9 - латеральный базальный сегмент (С IX); 10 - задний базальный сегмент (С X); В, Г- левое легкое: 1 - верхушечный сегмент (верхняя доля) (С I); 2 - задний сегмент (С II); 3 - передний сегмент (С III); 4 - верхний язычковый сегмент (С IV); 5 - нижний язычковый сегмент (С V); 6 - верхушечный сегмент (нижняя доля) (С VI); 7 - медиальный (сердечный) базальный сегмент (С VII); 8 - передний базальный сегмент (С VIII); 9 - латеральный базальный сегмент (С IX); 10 - задний базальный сегмент (С X)

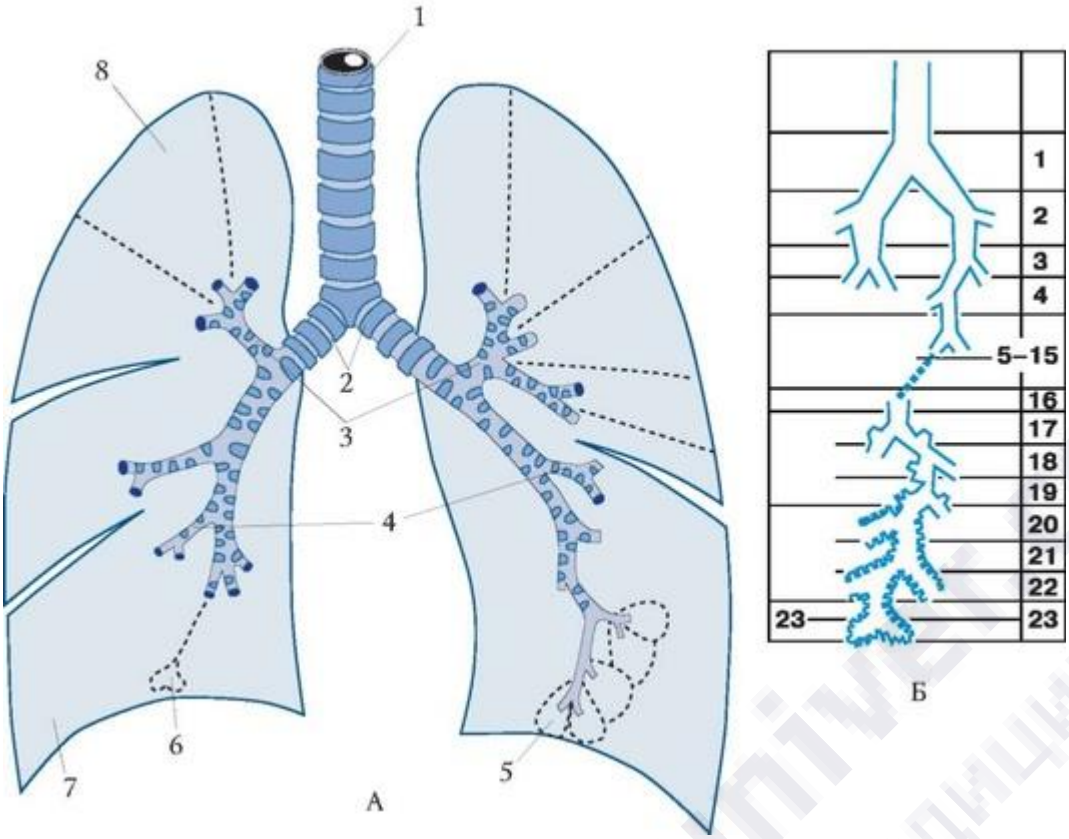

Рис. 260. Ветвление бронхов в правом и левом легких (схема), включая альвеолярное дерево: А - бронхи и бронхиолы правого и левого легких: 1 - трахея; 2 - главные бронхи; 3 - долевые бронхи; 4 - сегментарные бронхи; 5 - долька легкого; 6 - ацинус легкого; 7 - нижняя доля правого легкого; 8 - сегмент легкого. Б - разветвление бронхов: 1-2 - главные бронхи; 3-4 - долевые и сегментарные бронхи; 5-15 - ветви сегментарных бронхов, дольковый бронх и его разветвления (не показаны); 16 - концевая (терминальная) бронхиола; 17-19 - дыхательные бронхиолы (три порядка ветвления); 20-22 - альвеолярные ходы (три порядка ветвления); 23 - альвеолярные мешочки

В каждом легком насчитывается по 150 000 ацинусов. Ацинус является разветвлением одной *концевой (терминальной) бронхиолы* - ветви долькового бронха. Терминальная бронхиола подразделяется на 14-16 дыхательных (респираторных) бронхиол I порядка, дихотомически делящихся на респираторные бронхиолы II порядка, а последние - на респираторные бронхиолы III порядка (рис. 262). Каждая респираторная бронхиола III порядка подразделяется на *альвеолярные ходы* (диаметром 100 мкм). Каждый альвеолярный ход заканчивается двумя *альвеолярными мешочками*. Альвеолярные ходы и мешочки имеют выпячивания в *альвеолы*. Альвеолы часто сравнивают с ячейками в пчелином улье, их конфигурация разнообразна, они окружены густой сетью кровеносных капилляров. У одного альвеолярного хода насчитывается до 20 альвеол. Общее количество альвеол у обоих легких составляет 600-700 млн. Общая поверхность альвеол колеблется от 40 м^2 при выдохе, до 120 м^2 при вдохе.

Источник KingMed.info

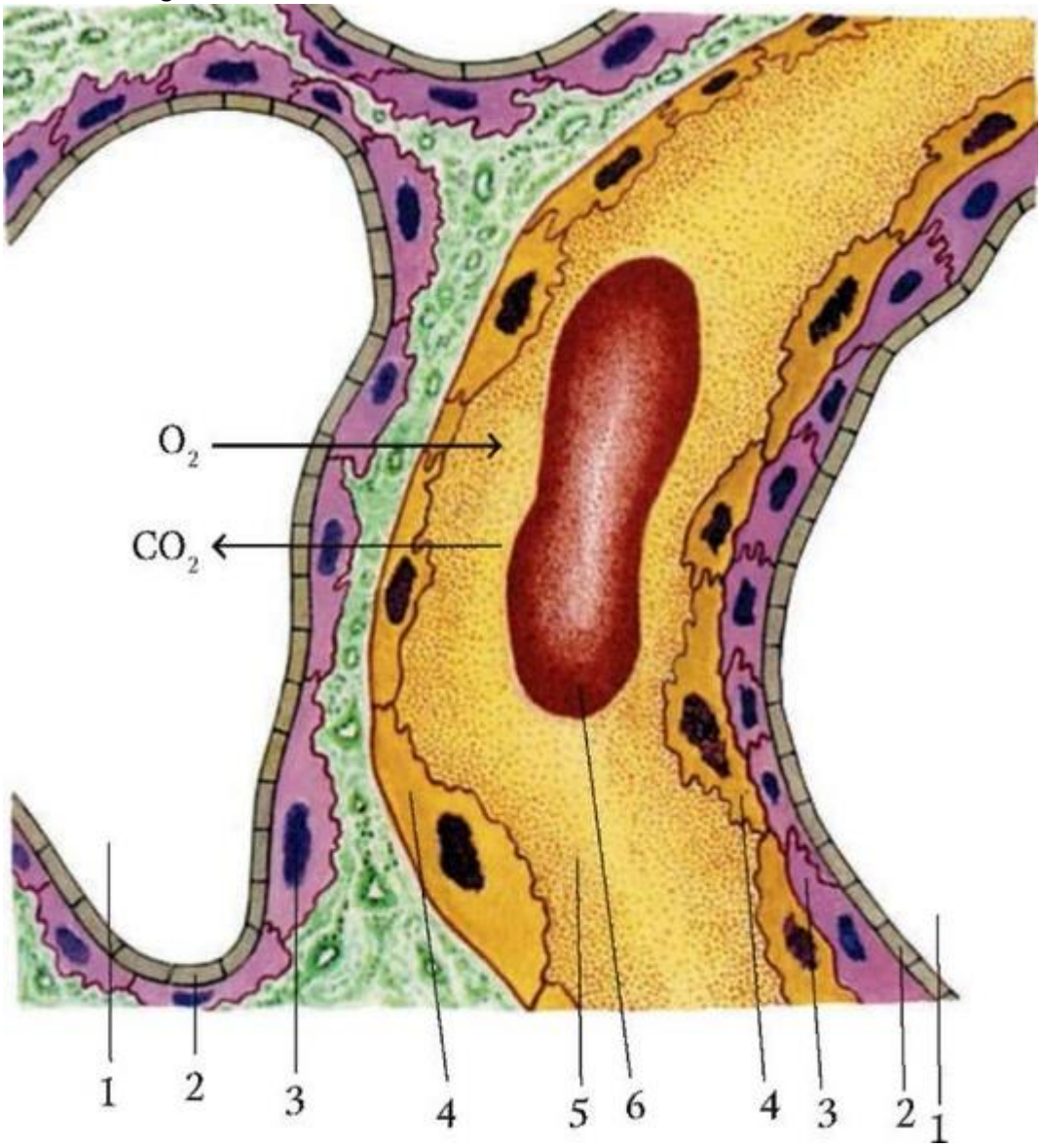

Рис. 261. Строение аэрогематического барьера в легком: 1 - просвет альвеол; 2 - сурфактант; 3 - альвеолоцит; 4 - эндотелиоцит; 5 - просвет капилляра; 6 - эритроцит в просвете капилляра (стрелками показан путь кислорода и углекислого газа через аэрогематический барьер между кровью и воздухом)

Строение легких характеризуется индивидуальной изменчивостью. Легкие варьируют по размерам, емкости, форме. Иногда выявляются дополнительные доли (до 6 долей в легком) или же легкое на доли не разделяется (мешковидное легкое). Верхушки легких могут получать самостоятельные бронхи, отходящие от главных бронхов. Редко и при наличии врожденных дефектов у диафрагмы легкие частично смещаются в брюшную полость. Индивидуально варьирует степень развития внутрилегочной соединительной ткани, количество ацину-сов.

Источник KingMed.info

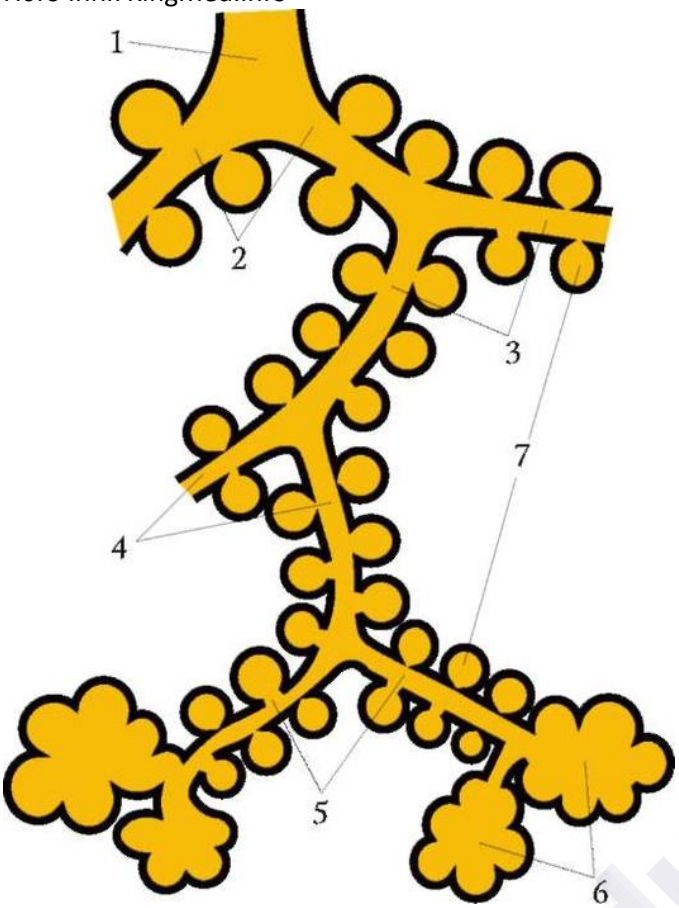

Рис. 262. Схема строения легочного ацинуса: 1 - терминальная бронхиола; 2 - дыхательная бронхиола I порядка; 3 - дыхательная бронхиола II порядка; 4 - дыхательная бронхиола III порядка; 5 - альвеолярные ходы; 6 - альвеолярные мешочки; 7 - альвеолы

Иннервация легкого: ветви блуждающего нерва (парасимпатическая) и симпатического ствола, образующих в области корня легкого легочное сплетение. Ветви легочного сплетения вокруг бронхов и сосудов проникают в толщу легкого, где образуют перибронхиальные сплетения.

Артериальная кровь для питания легочной ткани, включая бронхи, направляется по бронхиальным ветвям грудной части аорты. Бронхиальные вены являются притоками непарной и полунепарной легочных вен. По легочным артериям в легкие поступает венозная кровь. Обогащаясь кислородом при газообмене, теряя углекислоту, кровь превращается в артериальную. Артериальная кровь по легочным венам оттекает в левое предсердие. *Лимфатические сосуды* легких впадают в бронхолегочные, нижние и верхние трахеобронхиальные лимфатические узлы.

ПЛЕВРА

Плевра *(pleura)* - тонкая серозная оболочка, состоящая из висцерального и париетального листков (париетальной и висцеральной плевры). Плевра имеет тонкую соединительнотканную основу, покрытую плоским эпителием (мезо-телием). Соединительнотканная субсерозная основа образована коллагеновы-ми и эластическими волокнами, содержит гладкие миоциты и незначительное количество клеток соединительной ткани. Висцеральная плевра тоньше, чем париетальная. **Висцеральная (легочная) плевра** *(pleura visceralis, s. pulmona-ïis)* покрывает легкое, неотделима от легких, заходит в щели между долями. От передней и задней поверхности корня легкого висцеральная плевра в виде вертикальной складки направлена к диафрагме, образуя *легочную связку (lig. pulmonale).* **Париетальная плевра** *(pleuraparietalis)* - это

непрерывный листок, срастающийся с внутренней поверхностью грудной полости и средостением. У париетальной плевры различают реберную, средостенную и диафрагмальную части. *Реберная часть (pars costalis)* плевры покрывает изнутри внутреннюю поверхность ребер и межреберные промежутки, прочно сращена с внутригрудной фасцией. Спереди у грудины и сзади у позвоночника реберная часть плевры переходит в средостенную часть. *Средостенная часть (pars mediastinalis)* плевры ограничивает латерально органы средостения, являясь его боковыми стенками. Средостенная часть плевры проходит от внутренней поверхности грудины спереди до боковой поверхности позвоночного столба сзади; она прочно сращена с перикардом. В области корня легкого она охватывает его и переходит в висцеральную плевру. Внизу реберная и средостенная части плевры переходят в *диафрагмальную часть* плевры *(pars diaphragmaticus),* покрывающую диафрагму, кроме ее центральных участков, сращенных с перикардом.

Сверху реберная и медиастинальные части париетальной плевры переходят друг в друга, образуя *купол плевры (cupula pleurae),* заходящий в область шеи. Сзади вершина купола плевры находится на уровне шейки I ребра, а впереди располагается на 2-3 см над ключицей. Спереди и медиально к куполу плевры прилежат подключичные артерия и вена. Между париетальной и висцеральной плеврами расположена узкая щелевидная **плевральная полость** *(cavum pleurae),* она содержит незначительное количество серозной жидкости, увлажняющей листки плевры и способствующей уменьшению трения их друг о друга при дыхательных движениях.

У плевральной полости имеются углубления - **плевральные синусы** *(recessus pleurales),* они служат резервными пространствами плевральной полости. **Реберно-диафрагмальный синус** *(recessus costodiaphragmaticus)* наиболее глубокий, расположен при переходе реберной плевры в диафрагмальную. **Диафрагмально-медиастинальный синус** *(recessus phrenicomediastinalis)* представляет неглубокую сагиттальную щель плевральной полости в месте перехода средостенной части париетальной плевры в средостенную часть. **Реберно-медиастинальный синус** *(recessus costo-mediastinalis)* является небольшой щелью, расположенной вертикально там, где передний отдел реберной части париетальной плевры переходит в средостенную часть. Небольшие размеры имеет расположенный вертикально **позвоночно-медиастинальный синус** *(recessus vertebromediastinalis),* или **задний реберно-средостенный синус.** Он находится там, где средостенная часть париетальной плевры расположена вблизи позвоночника.

Скелетотопия плевры. Купол плевры справа и слева расположен над ключицей. Передняя и задняя границы плевры соответствуют границам правого и левого легких (рис. 263, А, Б). Нижняя граница плевры расположена на 2-3 см ниже соответствующей границы легкого. Проходя вниз и латерально, нижняя граница плевры пересекает VII ребро по среднеключичной линии, VIII ребро - по передней подмышечной, IX ребро - по средней подмышечной, X - по задней подмышечной, XI - по лопаточной линии. На уровне XII ребра нижняя граница плевры резко переходит в заднюю границу. Передние границы правой и левой реберной плевры идут на протяжении II-IV ребер параллельно друг другу, а вверху и внизу расходятся, образуя межплевральные поля.

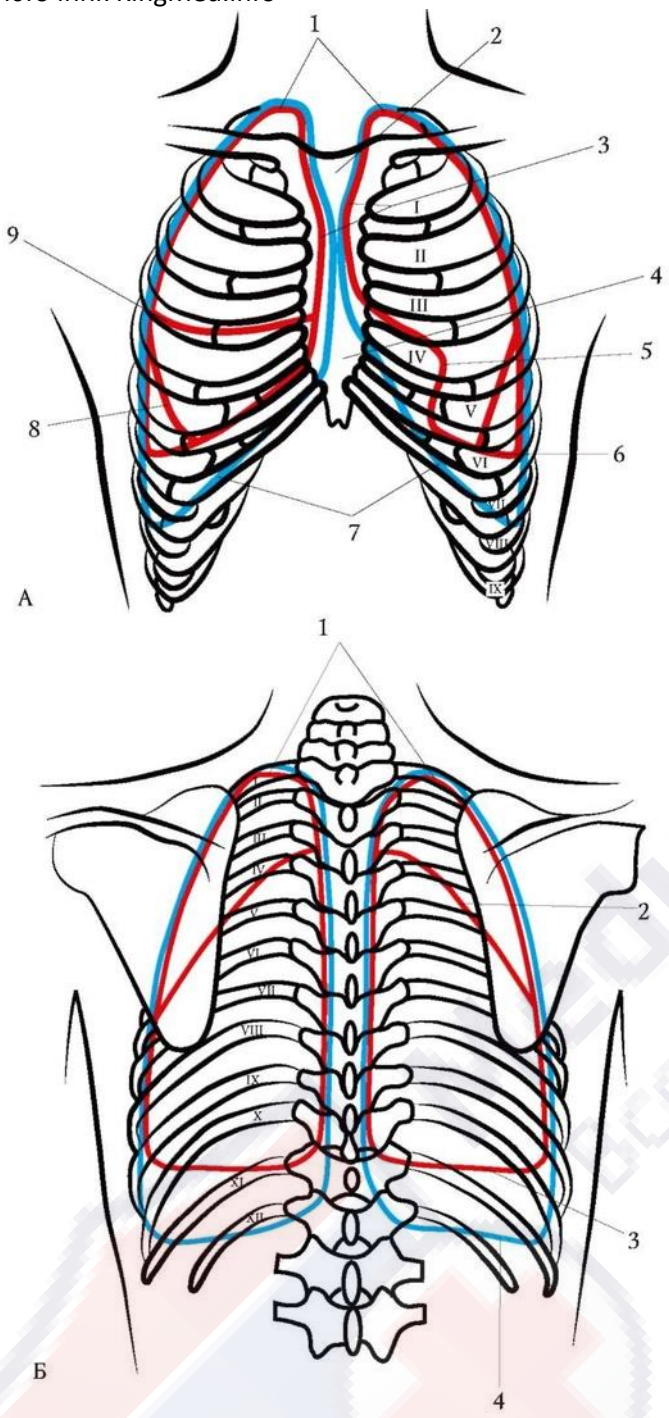

Рис. 263. Проекция легких и париетальной плевры на переднюю грудную стенку (А) и на заднюю стенку (Б) (границы плевры обозначены голубой линией, границы легких - красной; римскими цифрами обозначены ребра): А: 1 - верхушка легких, 2 - верхнее межплевральное поле, 3 - передний край легкого, 4 - нижнее межплевральное поле, 5 - сердечная вырезка левого легкого, 6 - нижний край легкого, 7 - нижняя граница париетальной плевры, 8 - косая щель, 9 - горизонтальная щель правого легкого; Б: 1 - верхушка легких, 2 - косая щель, 3 - нижний край легкого, 4 - нижняя граница париетальной плевры

Верхнее межплевральное поле *(area interpleurica superior),* или тимусный треугольник, расположено позади рукоятки грудины. Это поле обращено вершиной книзу и содержит тимус. Листки реберных частей париетальной плевры у верхнего межплеврального поля существенно удалены друг от друга. **Нижнее межплевральное поле** *(area interpleurica inferior)* также имеет треугольную форму, ограничено с боков переходными складками париетальной плевры, а снизу

- диафрагмой. Оно находится позади нижней половины тела грудины и прилежащих к нему отделов IV-V ребер. Здесь расположена часть перикарда, непосредственно прилежащая к передней грудной стенке (рис. 264).

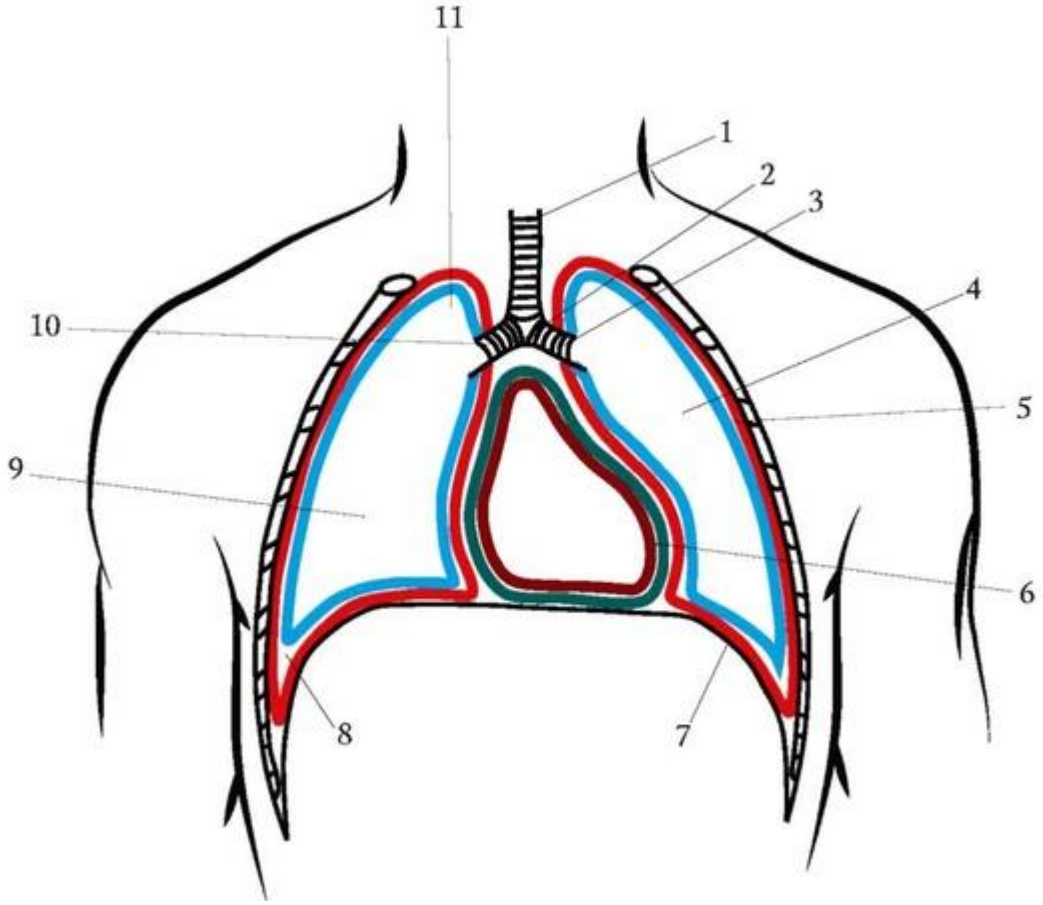

Рис. 264. Схема взаимоотношения париетальной и висцеральной плевры и перикарда в грудной полости (вид спереди): 1 - трахея; 2 - киль трахеи; 3 - левый главный бронх; 4 - левое легкое; 5 - плевральная полость; 6 - перикардиальная полость; 7 - диафрагма; 8 - реберно-диафрагмальный синус; 9 - правое легкое; 10 - правый главный бронх; 11 - верхушка правого легкого
Конфигурация и размеры плевральных синусов индивидуально варьируют. Между париетальным и висцеральным листками часты спайки. В 7% случаев правая и левая средостенные части париетальной плевры в переднем средостении соединяются на некотором протяжении позади грудины, образуют брыжейку сердца (мезокардиум).

СРЕДОСТЕНИЕ

Средостение *(mediastinum)* - это комплекс внутренних органов, ограниченных грудиной спереди, позвоночником - сзади, правой и левой средостенными частями париетальной плевры с боков. Верхней границей средостения является верхняя апертура грудной клетки, нижней - диафрагма. Различают **верхнее средостение** *(mediastinum superius)* и **нижнее средостение** *(mediastinum inferius)*. Границей между ними служит плоскость, соединяющая спереди угол грудины, а сзади - межпозвоночный диск между IV и V грудными позвонками. В верхнем отделе (верхнем средостении) располагаются правая и левая плечеголовные вены, начало верхней полой вены и плечеголовного ствола, тимус, дуга аорты, начальные части левой общей сонной и левой подключичной артерий. В верхнем средостении находятся также трахея, соответствующие части пищевода, грудного лимфатического протока, блуждающих и диафрагмальных нервов, симпатических стволов.

Нижний отдел средостения (нижнее средостение) подразделяется на три отдела: переднее, среднее и нижнее средостения. **Переднее средостение** *(mediastinum anterius)* находится позади тела грудины и спереди от перикарда и содержит внутренние грудные артерии и вены, окологрудинные и предперикардиальные лимфатические узлы. В **среднем средостении** *(mediastinum medium)* находятся сердце с перикардом, артерии и вены сердца, начальные отделы аорты, легочного ствола, конечная часть нижней и верхней полых вен, главные бронхи, легочные артерии и вены, диафрагмальные нервы, диафрагмально-перикардиальные сосуды, нижние трахеобронхиальные и латеральные перикардиальные лимфатические узлы. **Заднее средостение** *(mediastinum posterius)* включает органы, находящиеся позади перикарда. Это грудная часть аорты, непарная и полунепарная вены, соответствующие отделы правого и левого симпатических стволов, внутренностных и блуждающих нервов, пищевода, грудного лимфатического протока, предпозвоночные лимфатические узлы. Средостение также подразделяют на переднее и заднее в соответствии с условной плоскостью, проводимой через корень легких.

Объем переднего средостения в первые дни после рождения почти в два раза больше, чем заднего. На уровне ворот легкого у новорожденных переднее средостение сужено, а выше и ниже этого уровня - расширено. Именно поэтому у новорожденных средостение имеет форму песочных часов. Заднее средостение представляет собой узкое пространство, имеющее вертикальное направление с едва намеченным изгибом, соответствующим ходу грудного отдела позвоночника.

Форма средостения подвержена индивидуальной изменчивости. Различают две его крайние формы: широкое и короткое, а также узкое и высокое средостение. Короткое и широкое средостение соответствует конусовидной форме грудной клетки, характеризуется высоким расположением диафрагмы, поперечным положением сердца, тимусом с относительно большим поперечным размером, расширенным пучком магистральных сосудов (верхняя полая вена, восходящая аорта, легочный ствол). При узком и высоком средостении грудная клетка обычно пирамидальной формы, диафрагма более уплощенная, сердце расположено косо, магистральные сосуды сближены. Узкое и высокое средостение определяется чаще, чем широкое и короткое.

РАЗВИТИЕ ДЫХАТЕЛЬНОЙ СИСТЕМЫ

Развитие наружного носа и полости носа связано с преобразованиями висцерального скелета головы, полости рта и органов обоняния зародыша. Образование гортани, трахеи, бронхиального дерева находится в связи с первичной кишкой зародыша, на вентральной стенке которой на границе глоточной и туловищной кишок формируется мешковидное выпячивание. Оно растет в вентро-каудальном направлении в виде трубочки *(гортанно-трахеальный выступ)*. Верхний конец гортанно-трахеального выступа сообщается с будущей глоткой; нижний его конец на 4-й неделе эмбриогенеза делится на правое и левое выпячивания. Из проксимальной части гортанно-трахеального выступа развиваются эпителий и железы слизистой оболочки гортани. Дистальная часть гортанно-трахеального выступа преобразуется в эпителий и железы трахеи. Правое и левое выпячивания дают начало эпителиальному покрову бронхов, бронхиальным железам. Окружающая энтодерму первичной кишки мезенхима преобразуется в соединительнотканные образования, хрящи, мускулатуру, кровеносные и лимфатические сосуды. Закладки хрящей и мышц гортани возникают на 4-й неделе эмбриогенеза. Источником развития хрящей гортани являются 2-я и 3-я жаберные дуги. Из общего мышечного сфинктера, расположенного кнаружи от глоточной кишки, образуются мышцы гортани. Долевые бронхи

начинают развиваться с 5-й недели эмбриогенеза. Они подразделяются на вторичные почкообразные выпячивания - будущие сегментарные бронхи, которые также делятся, формируя бронхиальное дерево. На 4-6-м месяце внутриутробной жизни закладываются бронхиолы, с 6-го по 9-й месяц - альвеолярные ходы и альвеолярные мешочки. После рождения бронхиальное и альвеолярное «деревья» активно развиваются, что связано с функцией дыхания. Висцеральная плевра образуется из спланхоплевры, париетальная - при преобразовании соматоплевры. Между висцеральной и париетальной плеврой формируется плевральная полость.

Вопросы для повторения и самоконтроля

1. С какими органами соприкасаются трахея, правый и левый главные бронхи?

2. Назовите поверхности, края и доли правого и левого легких.

3. В каком порядке (сверху вниз) расположены главный бронх, легочные артерия и вены в воротах правого и левого легкого.

4. Назовите сегменты каждой доли правого и левого легких.

5. Какие структуры входят в состав легочного ацинуса?

6. Расскажите о строении плевры, назовите плевральные синусы и их границы.